TRATAT DE CHIRURGIE

Sub redacția Irinel POPESCU

Vol. III

CHIRURGIE ORO-MAXILO-FACIALĂ

Alexandru BUCUR

EDITURA ACADEMIEI ROMÂNE

TRATAT DE CHIRURGIE

Sub redacția: **Irinel Popescu**

Vol. III

CHIRURGIE ORO-MAXILO-FACIALĂ

Coordonator: **Alexandru Bucur**

Scanned with OKEN Scanner

Copyright © 2007, Editura Academiei Române.
Toate drepturile asupra acestei ediţii sunt rezervate editurii.

EDITURA ACADEMIEI ROMÂNE
Calea 13 Septembrie nr. 13, Sector 5
050711, Bucureşti, România,
Tel: 4021-318 81 46, 4021-318 81 06
Fax: 4021-318 24 44
E-mail: edacad@ear.ro
Adresă web: www.ear.ro

Referent ştiinţific: Acad. Laurenţiu M. Popescu

Descrierea CIP a Bibliotecii Naţionale a României

Tratat de chirurgie / sub red. Irinel Popescu ; coord.: Alexandru Bucur - Bucureşti : Editura Academiei Române, 2007
vol. III
ISBN 978-973-27-1604-5
Vol. 3 : Chirurgie oro-maxilo-facială - 2007. - ISBN 978-973-27-1579-6

I. Popescu, Irinel (coord.)
II. Bucur, Alexandru (coord.)

.....

Redactor: Doina ARGEŞANU
Tehnoredactori: Mariana IONICĂ
Maria-Magdalena JINDICEANU
Sebastian PÂRLOG-CRISTIAN
Coperta: Nicoleta NEGRUŢ
Grafica: Dan COJOCARU

Bun de tipar: 5.12.2007; Format: 8/61 × 86
Coli de tipar: 74,5
C.Z. pentru biblioteci mari: 616 – 089 (021 = 59)
C.Z. pentru biblioteci mici: 616

Scanned with OKEN Scanner

TRATAT DE CHIRURGIE

Sub redacţia: **Irinel Popescu**

Volumul 1	**Urologie**	Mihai Lucan (coordonator)
Volumul 2	**Neurochirurgie**	Alexandru Vlad Ciurea (coordonator)
Volumul 3	**Chirurgie oro-maxilo-facială**	Alexandru Bucur (coordonator)
Volumul 4	**Chirurgie toracică**	Teodor Horvat (coordonator)
Volumul 5	**Ginecologie**	Gheorghe Peltecu (coordonator)
	Chirurgie pediatrică	Corneliu Sabetay (coordonator)
Volumul 6	**Chirurgie plastică şi microchirurgie reconstructivă**	Ioan Lascăr (coordonator)
Volumul 7	**Chirurgie cardio-vasculară**	Radu Deac (coordonator)
Volumul 8	**Chirurgie generală (partea I)**	Irinel Popescu (coordonator)
Volumul 9	**Chirurgie generală (partea a II-a)**	Irinel Popescu (coordonator)
Volumul 10	**Ortopedie-traumatologie**	Dinu Antonescu (coordonator)

Scanned with OKEN Scanner

AUTORI

Alexandru Bucur
Profesor universitar, medic primar chirurgie oro-maxilo-facială, doctor în ştiinţe medicale, şeful Clinicii de Chirurgie Oro-Maxilo-Facială, Universitatea de Medicină şi Farmacie „Carol Davila", Facultatea de Medicină Dentară, Bucureşti

Lucian Chirilă
Medic primar chirurgie oro-maxilo-facială, doctor în ştiinţe medicale, şef de lucrări, Clinica de Chirurgie Oro-Maxilo-Facială, Universitatea de Medicină şi Farmacie „Carol Davila", Facultatea de Medicină Dentară, Bucureşti

Lucian Toma Ciocan
Medic specialist chirurgie dento-alveolară, asistent universitar, Catedra de Tehnologia Protezelor şi Materiale Dentare, Universitatea de Medicină şi Farmacie „Carol Davila", Facultatea de Medicină Dentară, Bucureşti

Octavian Dincă
Medic specialist chirurgie oro-maxilo-facială, asistent universitar, Clinica de Chirurgie Oro-Maxilo-Facială, Universitatea de Medicină şi Farmacie „Carol Davila" Facultatea de Medicină Dentară, Bucureşti

Victor Ghiţă
Medic primar chirurgie oro-maxilo-facială, şef lucrări, Clinica de Chirurgie Oro-Maxilo-Facială, Universitatea de Medicină şi Farmacie „Carol Davila", Facultatea de Medicină Dentară, Bucureşti

Horia Ionescu
Medic specialist chirurgie oro-maxilo-facială, asistent universitar, Clinica de Chirurgie Oro-Maxilo-Facială, Universitatea de Medicină şi Farmacie „Carol Davila" Facultatea de Medicină Dentară, Bucureşti

Tiberiu Niţă
Medic primar chirurgie oro-maxilo-facială, şef de lucrări, Clinica de Chirurgie Oro-Maxilo-Facială, Universitatea de Medicină şi Farmacie „Carol Davila", Facultatea de Medicină Dentară, Bucureşti

Cristina Pădurariu
Medic specialist chirurgie oro-maxilo-facială, asistent universitar, Clinica de Chirurgie Oro-Maxilo-Facială, Universitatea de Medicină şi Farmacie „Carol Davila", Bucureşti

Florin Popovici
Medic specialist chirurgie oro-maxilo-facială, asistent universitar, Clinica de Chirurgie Oro-Maxilo-Facială, Universitatea de Medicină şi Farmacie „Carol Davila" Facultatea de Medicină Dentară, Bucureşti

Cosmin Totan
Medic specialist chirurgie oro-maxilo-facială, asistent universitar, Clinica de Chirurgie Oro-Maxilo-Facială, Universitatea de Medicină şi Farmacie „Carol Davila" Facultatea de Medicină Dentară, Bucureşti

Scanned with OKEN Scanner

CUPRINS

Cuvânt înainte 13
Prefață 15

Capitolul 1
TRAUMATOLOGIE MAXILO-FACIALĂ (*Alexandru Bucur, Octavian Dincă, Horia Ionescu*) 17
Plăgile oro-maxilo-faciale 17
Fracturile mandibulei 20
Fracturile etajului mijlociu al feței (fracturile masivului facial) 61
Traumatismele dento-alveolare 84
Bibliografie 90

Capitolul 2
AFECȚIUNI DE ORIGINE DENTARĂ ALE SINUSULUI MAXILAR (*Octavian Dincă*) 91
Generalități. Noțiuni de anatomie 91
Etiopatogenie 93
Anatomie patologică 94
Forme clinice 95
Examene paraclinice 96
Diagnostic pozitiv 98
Diagnostic diferențial 98
Tratament 99
Comunicarea oro-sinuzală 101
Bibliografie 106

Capitolul 3
CHISTURI ȘI TUMORI BENIGNE ALE PĂRȚILOR MOI ORALE ȘI CERVICO-FACIALE (*Alexandru Bucur, Octavian Dincă, Horia Ionescu*) 107
Definiții 107
Clasificare 108
Chisturile părților moi orale și cervico-faciale 108
Tumorile benigne ale părților moi orale și cervico-faciale 121
Bibliografie 148

Capitolul 4
CHISTURI, TUMORI BENIGNE ȘI OSTEOPATII ALE OASELOR MAXILARE (*Alexandru Bucur, Octavian Dincă*) 149
Dezvoltarea dintelui (odontogeneza) 149
Chisturile oaselor maxilare 151
Tumori benigne ale oaselor maxilare 173
Aspecte comparative ale chisturilor, tumorilor benigne și osteopatiilor oaselor maxilare 220
Principii de tratament chirurgical al chisturilor și tumorilor benigne ale oaselor maxilare 223
Chisturile oaselor maxilare 224
Bibliografie 229

Capitolul 5
TUMORI MALIGNE ORO-MAXILO-FACIALE (*Alexandru Bucur*) 230
Biologia procesului tumoral malign în teritoriul oro-maxilo-facial 230
Factori de risc în apariția tumorilor maligne oro-maxilo-faciale 236

Scanned with OKEN Scanner

Aspecte clinice şi diagnosticul tumorilor maligne oro-maxilo-faciale 240
Prognosticul tumorilor maligne oro-maxilo-faciale 258
Principii generale de tratament multimodal în tumorile maligne oro-maxilo-faciale 260
Tumorile maligne ale buzelor 271
Tumorile maligne ale porţiunii orale a limbii şi ale planşeului bucal 283
Tumorile maligne ale mucoasei jugale 297
Tumorile maligne ale comisurii intermaxilare (trigonul retromolar) 306
Tumorile maligne ale mucoasei gingivale 307
Tumorile maligne ale fibromucoasei palatului dur 310
Tumorile maligne ale vălului palatin 311
Tumorile maligne ale mandibulei 313
Tumorile maligne ale maxilarului 326
Tumorile maligne ale tegumentelor cervico-faciale 333
Complicaţii şi sechele ale tratamentului multimodal al tumorilor oro-maxilo-faciale 346
Bibliografie 351

Capitolul 6
PATOLOGIA GLANDELOR SALIVARE (*Alexandru Bucur, Octavian Dincă, Horia Ionescu*) 353
Variante anatomice şi malformaţii ale glandelor salivare 354
Plăgile glandelor salivare şi canalelor de excreţie ale acestora 356
Tulburările secreţiei salivare 357
Tulburări de cauză obstructivă ale glandelor salivare 360
Infecţiile glandelor salivare 370
Parotidomegalii sistemice 374
Alte afecţiuni ale glandelor salivare 378
Patologia tumorală a glandelor salivare 379
Clasificarea tumorilor glandelor salivare 380
Bibliografie 405

Capitolul 7
PATOLOGIA ARTICULAŢIEI TEMPORO-MANDIBULARE (*Tiberiu Niţu*) 407
Patologia extraarticulară – Sindromul algodisfuncţional 407
Etiopatogenie 407
Patologia intraarticulară 414
Evaluarea preoperatorie a articulaţieie temporo-mandibulare 431
Tratamentul chirurgical 432
Bibliografie 439

Capitolul 8
TRATAMENTUL COMPLEX AL ANOMALIILOR DENTO-MAXILARE SEVERE (*Alexandru Bucur*) 441
Principii generale 441
Protocolul standard privind etapizarea tratamentului anomaliilor dento-maxilare severe 441
Clasificarea anomaliilor dento-maxilare 441
Anomalii în plan sagital 442
Anomalii în plan vertical 460
Anomalii în plan transversal 462
Bibliografie 463

Capitolul 9
MALFORMAŢIILE CONGENITALE ALE FEŢEI. DESPICĂTURILE LABIO-MAXILO-PALATINE (*Lucian Chirilă*) 464
Etiologia şi patogenia despicăturilor 464
Clasificarea despicăturilor 467
Semne clinice 468
Tulburările funcţionale în despicăturile labio-maxilo-palatine 471
Algoritmul terapeutic în tratamentul despicăturilor 472

Scanned with OKEN Scanner

Sechelele pe termen lung din despicături 487
Sindromul Pierre Robin 488
Bibliografie 489

Capitolul 10
DUREREA ÎN TERITORIUL ORO-MAXILO-FACIAL – NEVRALGIA DE TRIGEMEN (*Florin Popovici*) 491
Aspecte ale fiziologiei durerii 491
Aspecte clinice şi psihologice ale durerii 492
Entităţi clinice asociate cu durere oro-maxilo-facială 493
Bibliografie 498

Capitolul 11
APARATE ŞI PROTEZE UTILIZATE ÎN CHIRURGIA ORO-MAXILO-FACIALĂ (*Lucian Toma Ciocan, Octavian Dincă*) 499
Introducere, istoric 499
Definiţii, nomenclatură 499
Clasificare 499
Aparate şi proteze utilizate în chirurgia proprotetică 507
Aparate utilizate în patologia traumatismelor oro-maxilo-faciale 509
Aparate şi proteze utilizate în defecte osoase 521
Aparate utilizate în tratamentul chirurgical al chisturilor maxilo-mandibulare 552
Aparate şi proteze utilizate în patologia articulaţiei temporo-mandibulare 554
Bibliografie 556

Capitolul 12
INFECŢII ORO-MAXILO-FACIALE (*Victor Ghiţă, Cosmin Totan, Cristina Pădurariu*) 557
Etiologie 557
Forme anatomo-clinice 559
Principii generale de tratament în infecţiile oro-maxilo-faciale 560
Clasificarea infecţiilor din regiunea oro-maxilo-facială 561
Bibliografie 595

Scanned with OKEN Scanner

CUVÂNT ÎNAINTE

Elaborarea unui tratat a fost considerată întotdeauna o datorie de onoare pentru reprezentanții școlii de chirurgie din România. Sarcină dificilă, fără îndoială, dar pe care, începând din a doua jumătate a secolului trecut chirurgii români și-au asumat-o, rezultatul fiind edițiile apărute sub redacția lui Nicolae Hortolomei și Ion Țurai, Theodor Burghele, Eugen Proca, Nicolae Angelescu.

Un tratat de chirurgie este în primul rând o oglindă a chirurgiei românești la momentul respectiv. Deși participarea autorilor străini nu este *a priori* exclusă (în această ediție aceștia se vor regăsi), tratatul de chirurgie a fost și rămâne în primul rând o operă națională.

Evident, un astfel de tratat abordează și ultimele noutăți – tocmai de aceea este mereu nevoie de ediții noi.

Totuși, înainte de orice, lucrarea reflectă experiența autorilor, remarcabilă în majoritatea cazurilor și cu nimic mai prejos de standardele internaționale.

Am fost onorat să beneficiez în alcătuirea acestei ediții de colaborarea unora din cei mai prestigioși specialiști din țară, în toate domeniile chirurgiei.

Consider că, în ansamblu, repartiția pe centre universitare a celor 10 volume și a capitolelor pe care le conțin, este echilibrată și reflectă, în același timp, preocupările speciale ale autorilor pentru anumite probleme.

Cele zece volume ale seriei reprezintă 10 discipline chirurgicale; chirurgia generală are însă două volume, în timp ce ginecologia și pediatria au fost cuprinse împreună, într-un singur volum. Un mare merit în apariția acestui tratat revine, desigur, coordonatorilor de volum care și-au asumat sarcina dificilă a uniformizării textului și ilustrației, a bibliografiei etc.

Doresc să le mulțumesc pe această cale pentru marele efort pe care l-au depus.

Menirea principală a unui astfel de tratat este una didactică. Cartea se adresează rezidenților, medicilor specialiști, precum și tuturor care vor să-și completeze cunoștințele în domeniul chirurgiei.

A fost acoperită, în linii mari, tematica de admitere în rezidențiat, curricula de pregătire a rezidenților și tematica examenelor de specialitate din respectivele domenii ale chirurgiei.

Autorii au căutat să abordeze subiectele cât mai complet, iar redactorul seriei nu a impus restricții legate de întinderea capitolelor. De aceea, informația va fi în multe cazuri aproape exhaustivă, dar cititorul și mai ales cel care urmează să utilizeze materialul pentru un apropiat examen poate avea un sentiment de frustrare. O ediție viitoare poate reconsidera acest aspect, în favoarea unei mai mari concizii a materialului.

Semnalele venite din partea cititorilor vor fi de un real folos în acest sens, deoarece, ca de obicei, ei sunt supremii judecători.

Câteva subiecte se vor regăsi tratate în mai multe locuri; dat fiind caracterul din ce în ce mai interdisciplinar al medicinii actuale, acest lucru era inevitabil. Pe de altă parte, ni s-a părut absolut firesc să existe unele diferențe de abordare între autori. Pentru cei care înțeleg caracterul complex al medicinei contemporane, acesta este un lucru normal. Mai dificil poate fi pentru cei care se pregătesc pentru examene și care ar fi dorit probabil o abordare mai uniformă. Apelăm la înțelegerea lor cât și a celor care vor alcătui bibliografia și testele pentru viitoarele examene, rugându-i să înțeleagă că în medicină continuă să existe controverse și puncte de vedere diferite asupra aceluiași subiect.

Atât pentru redactor, cât și pentru autori, a fost o șansă să poata colabora cu Editura Academiei Române, al cărei prestigiu binecunoscut a însemnat, în același timp, un imbold la o muncă serioasă și de calitate. Un cuvânt de recunoștință, din partea tuturor celor care au contribuit la această lucrare, d-lui acad. Dumitru Radu Popescu, directorul editurii, și d-lui acad. Laurențiu Mircea Popescu, fără sprijinul cărora acest tratat nu ar fi putut să apară.

Prof. dr. Irinel Popescu

Scanned with OKEN Scanner

PREFAȚĂ

Chirurgia oro-maxilo-facială este o specialitate al cărei teritoriu este relativ bine delimitat, incluzând structuri anatomice complexe ale capului şi gâtului, fapt care condiţionează o patologie extrem de diversă, cu impact funcţional şi estetic major.

Specialitatea a început să se creioneze şi să se definească de-a lungul timpului, odată cu progresele obţinute în domeniul chirurgical. În România, chirurgia oro-maxilo-facială s-a dezvoltat concomitent şi în acelaşi curent de opinie cu celelalte ţări europene. În 1935, Prof. dr. Dan Theodorescu preia conducerea învăţământului stomatologic şi înfiinţează la Bucureşti prima Clinică de chirurgie buco-maxilo-facială la Spitalul Colţea, mutată ulterior la Spitalul Colentina. Din 1948 şi până în prezent, această specialitate îşi desfăşoară activitatea în Spitalul Clinic de Chirurgie Oro-Maxilo-Facială, care poartă numele Profesorului Dan Theodorescu, tradiţia fiind dusă mai departe de nume de prestigiu în domeniu, precum Prof. dr. Valerian Popescu – membru al Academiei Române, Prof. dr. Corneliu Burlibaşa – membru al Academiei de Ştiinţe Medicale, Prof. dr. Nicolae Gănuţă – membru al Academiei de Ştiinţe Medicale.

Traumatismele şi infecţiile oro-maxilo-faciale, tumorile benigne şi maligne ale părţilor moi şi ososase, afecţiunile glandelor salivare şi ale articulaţiei temporo-mandibulare, malformaţiile congenitale şi anomaliile dento-maxilare, afecţiunile de cauză dentară ale sinusurilor maxilare, sau afecţiunile dento-parodontale implică instituirea unor tratamente chirurgicale specifice, inclusiv tehnici de plastie reconstructivă oro-maxilo-facială, având în vedere însă că de cele mai multe ori factorul cauzal aparţine structurilor dento-parodontale.

În lucrarea de faţă am redactat doar o parte din patologia complexă a specialităţii, fără a include capitole de bază, cum ar fi: anestezia loco-regională în teritoriul oro-maxilo-facial, extracţia dentară şi complicaţiile acesteia, chirurgia endodontică şi cea preprotetică, patologia incluziei dentare, sau chirurgia parodontală. Având în vedere faptul că această lucrare se adresează absolvenţilor de medicină generală, care nu posedă cunoştinţe de stomatologie, nu am considerat oportună introducerea acestor noţiuni, care de altfel sunt parte integrantă a specialităţii.

În lumea medicală europeană, specialiştii în chirurgia oro-maxilo-facială trebuie să posede dublă licenţă (stomatologie şi medicină generală), tocmai pentru a putea aborda întreaga patologie specifică, tratamentul chirurgical urmărind să restabilească funcţionalitatea aparatului dento-maxilar, şi implicit estetica dento-facială.

Această lucrare este rezultatul experienţei de peste 50 de ani a colectivului Clinicii şi a numeroaselor schimburi de experienţă internaţionale, care ne-au permis o actualizare în contextul noilor concepte pe plan mondial.

Doresc să mulţumesc şi pe această cale domnului Prof. dr. Irinel Popescu, care a înţeles şi mi-a oferit prilejul de a sublinia încă o dată faptul că specialitatea de chirurgie oro-maxilo-facială reprezintă o punte de legătură între stomatologie şi medicina generală, fiind indisolubil legată de fiecare dintre acestea.

Prof. dr. Alexandru Bucur

Scanned with OKEN Scanner

Scanned with OKEN Scanner

Capitolul 1
TRAUMATOLOGIE ORO-MAXILO-FACIALĂ

ALEXANDRU BUCUR, OCTAVIAN DINCĂ, HORIA IONESCU

Traumatologia oro-maxilo-facială include totalitatea leziunilor post-traumatice ale viscerocraniului, inclusiv ale părților moi de la acest nivel și ale dinților. În acest capitol vor fi prezentate aspecte specifice privind plăgile oro-faciale, fracturile mandibulei, cele ale oaselor etajului mijlociu al feței, precum și câteva noțiuni legate de traumatologia dento-parodontală. Deși în marea majoritate a cazurilor, leziunile implică afectarea mai multor structuri dintre cele menționate mai sus, pentru o mai ușoară înțelegere a aspectelor clinice și terapeutice, acestea vor fi prezentate separat.

Există o serie de aspecte particulare ale leziunilor traumatice oro-maxilo-faciale, de care trebuie să se țină seama:

- riscul afectării căilor aeriene superioare;
- frecventa asociere cu leziuni intracraniene și ale coloanei cervicale;
- leziuni oculare, nazale, orale sau otice, care necesită îngrijiri specifice;
- particularitatea unei vascularizații extrem de bogate, prezentând anumite riscuri legate de amploarea hemoragiilor, dar și beneficii raportate la o bună vindecare post-traumatică;
- leziuni specifice ale nervilor cranieni, în special ale nervului facial și nervului trigemen;
- particularități privind estetica și funcționalitatea facială;
- raporturile anatomice specifice între tegumente, structuri musculare și osoase implică adeseori tehnici specifice de îngrijire a plăgilor;
- leziunile specifice ale canalelor de excreție ale glandelor salivare sau lacrimale pot induce complicații și dificultăți de tratament.

PLĂGILE ORO-MAXILO-FACIALE

Vascularizația bogată a teritoriului oro-maxilo-facial conferă avantajul unei vindecări rapide a plăgilor și al unei bune rezistențe la infecții, având în vedere faptul că de multe ori aceste plăgi sunt expuse la flora bacteriană nespecifică a cavității orale.

Există numeroase criterii de clasificare a plăgilor (natura agentului traumatizant, profunzimea în părțile moi, gravitatea plăgii, asocierea cu leziuni osoase, relația cu cavitățile naturale, timpul scurs de la accident etc.). În practica de specialitate, conduita terapeutică va fi ghidată în fapt de următoarele aspecte legate de plăgile oro-maxilo-faciale:

Plăgile neinfectate rezultă de obicei în urma acțiunii unor agenți traumatici ascuțiți, cu energie cinetică scăzută. Condițiile suplimentare pentru a considera o plagă ca fiind neinfectată sunt: 1. lipsa contaminării externe (cu pământ, rugină, salivă de animal); 2. plaga să fie mai recentă de 6 ore.

Plăgi infectate (coinplicate) sunt cele rezultate în urma acțiunii unor agenți traumatici cu energie cinetică crescută, ducând la apariția unor plăgi contuze sau zdrobite, cu margini neregulate sau/și necrotice, uneori cu pierdere de substanță. Vor fi de asemenea considerate plăgi complicate: plăgile contaminate, cele mai vechi de 12 ore, plăgile profunde, precum și cele asociate cu arsuri.

PRINCIPII DE TRATAMENT AL PLĂGILOR ORO-MAXILO-FACIALE

Decontaminarea și debridarea plăgilor

În primul rând, se vor identifica și ligatura vasele de calibru semnificativ, care au determinat hemoragii importante. Sub anestezie locală, se va

explora plaga şi se vor îndepărta corpii străini, în vederea reducerii riscului de infecţie, de reacţie de corp străin sau tatuaj traumatic. Se vor practica spălături abundente cu ser fiziologic steril sau cu soluţii antiseptice, cea mai indicată fiind iodura de povidonă (Betadine); se poate folosi şi apa oxigenată, dar numai atunci când plaga nu interesează planurile profunde şi nu comunică cu o cavitate naturală (cavitate orală, cavitate nazală, sinusuri paranazale). Se vor exciza marginile plăgii cu aspect necrotic, considerentul principal fiind întotdeauna maxima conservare a ţesuturilor viabile. De asemenea, se vor toaleta şi spăla abundent escoriaţiile prezente pe tegumente.

Sutura primară imediată

Sutura primară imediată este sutura care se practică în primele 24 de ore de la producerea accidentului. Plăgile neinfectate vor fi suturate cât mai curând posibil după traumatism, în condiţiile asigurării unei bune hemostaze. Marginile plăgii trebuie repoziţionate corect, afrontate exact şi suturate uşor eversat, fără tensiune. Pentru plăgile post-traumatice, cel mai frecvent se utilizează sutura cu fire separate, putându-se însă opta şi pentru sutura cu fire „în U" (în „saltea"), (fig. 1.1).

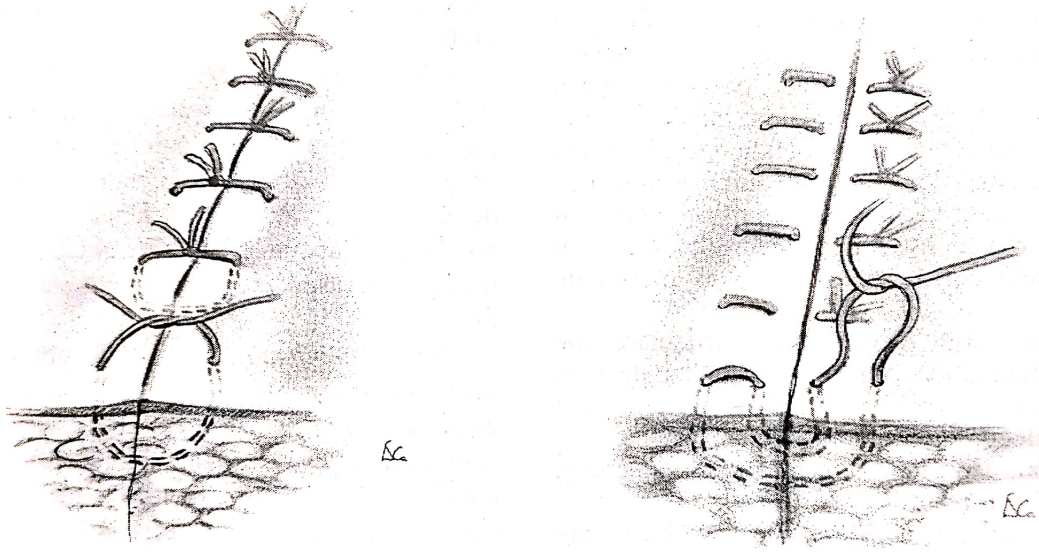

Figura 1.1. Tipuri de sutură: sutura cu fire separate; sutura cu fire în „U" (în „saltea").

Pentru plăgile tăiate, necontaminate, recente, cu margini nete, viabile şi fără lipsă de substanţă, se poate opta şi pentru o sutură intradermică, în vederea obţinerii unui efect fizionomic maxim.

Pentru plăgile tegumentare, se recomandă sutura cu fir monofilament neresorbabil (polipropilen), pentru a limita riscul de infecţie şi a ghida cicatrizarea într-un mod favorabil. Pentru plăgile mucoasei orale, este optimă folosirea de fire resorbabile multifilament (de exemplu, pe bază de acid poliglicolic), sau resorbabile monofilament (pe bază de polidioxanon – PDS). La copii se preferă folosirea firelor resorbabile şi pentru plăgile tegumentare, pentru a evita un timp suplimentar de suprimare a firelor; totuşi există riscul unor cicatrici inestetice prin menţinerea firelor o perioadă mai lungă de timp, până la resorbţia lor biologică.

Pentru plăgile profunde sau penetrante, se recomandă sutura în mai multe planuri, cu respectarea acestora şi folosirea de fire resorbabile pentru planurile profunde. Este însă extrem de important să se limiteze pe cât posibil cantitatea de material de sutură în planurile profunde, pentru a nu exista un risc de infectare sau dehiscenţă.

Sutura plăgilor tegumentelor faciale va respecta în primul rând o serie de *puncte-cheie*, pentru refacerea exactă a continuităţii la acest nivel. Din acest motiv, primele fire de sutură se vor aplica în punctele-cheie: limita tegument-vermilionul buzei, marginea palpebrală, pragul narinar, conturul pavilionului auricular, şanţurile cutanate etc. (fig. 1.2).

Scanned with OKEN Scanner

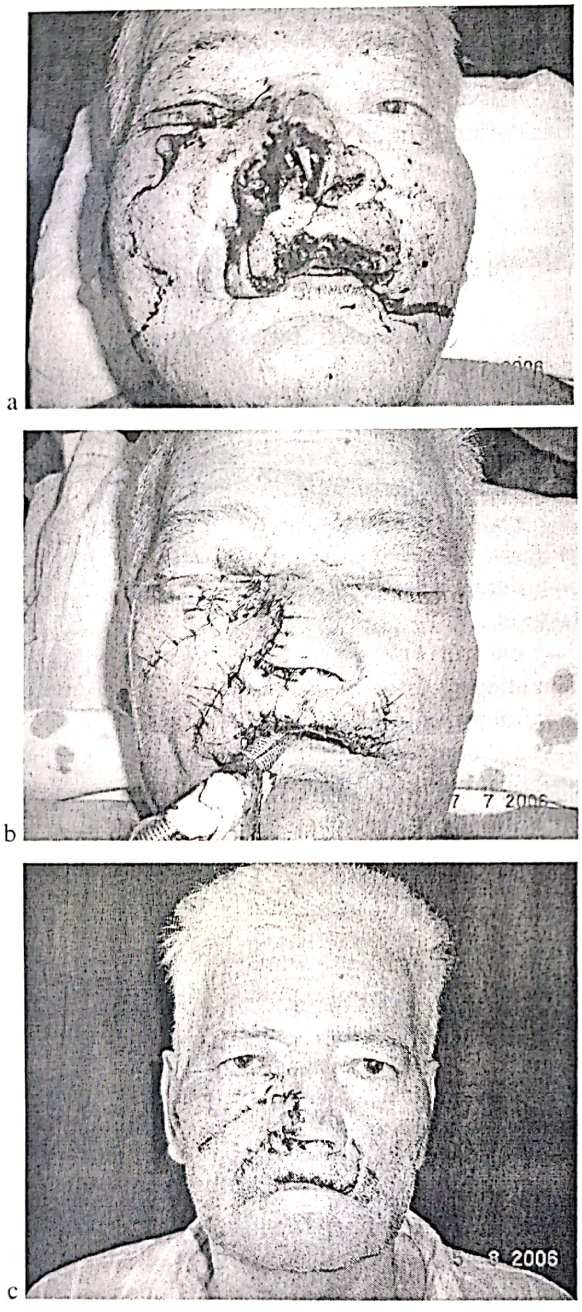

Figura 1.2a,b,c. Plăgi faciale muşcate – sutură primară (cazuistică dr. Octavian Dincă).

Se descriu tehnici moderne alternative de fixare a marginilor plăgii, folosind clipsuri sau capse, aplicate cu ajutorul unor dispozitive speciale. Acestea sunt indicate mai ales pentru plăgile scalpului sau cele ale regiunii cervicale. De asemenea, se pot folosi adezivi tisulari (pe bază de butil sau cianacrilat), cu aplicabilitate pentru plăgile tăiate, recente, mai ales la copii.

Un mijloc suplimentar de protecţie şi limitare a tensiunii în marginile plăgii este folosirea de benzi adezive (de exemplu Steristrip™ 3M or Proxi-Strip™ Ethicon), care se poziţionează perpendicular pe traiectul plăgii.

Sutura primară întârziată

Sutura primară întârziată se realizează în cazurile în care pacientul s-a prezentat la medic la mai mult de 24 de ore de la producerea accidentului, până la 3–7 zile.

Se recomandă, pe cât posibil, ca între momentul producerii accidentului şi prezentarea la medicul specialist, să se protejeze plaga prin:

– „sutură de poziţie" – aplicarea câtorva fire de sutură, la distanţă de marginile plăgii, care să permită aşezarea lambourilor cât mai aproape de poziţia anatomică;

– pansamente cu soluţii antiseptice pe bază de povidonă (Betadine), care, pe lângă efectul dezinfectant, permit identificarea ulterioară a ţesuturilor necrozate, ce capătă o coloraţie distinctă.

Într-un interval mai mic de 3–7 zile, plăgile nu dezvoltă încă ţesut de granulaţie, dar pot prezenta zone necrotice, care trebuie îndepărtate. După excizarea ţesuturilor necrotice, se avivează marginile plăgii şi se practică sutura acesteia.

Sutura secundară

Sutura secundară se realizează la mai mult de 7–10 de zile de la producerea traumatismului. Această situaţie apare atunci când pacientul nu s-a prezentat pentru acordarea îngrijirilor de specialitate (şi deci nu a putut fi realizată o sutură primară), de multe ori în aceste cazuri plaga fiind complicată cu un proces supurativ trenant. O altă situaţie în care se practică sutura secundară este aceea a unor plăgi întinse, cu zdrobiri ale ţesuturilor, cu lipsă de substanţă, care nu permite realizarea suturii primare, aşteptându-se vindecarea secundară a plăgii.

Sutura secundară constă de fapt în ghidarea vindecării secundare prin excizii limitate, de avivare şi degajare, atât la nivelul tegumentului, cât şi al mucoaselor, care să permită o vindecare a ţesuturilor cât mai apropiată de normal.

Scanned with OKEN Scanner

În chirurgia oro-maxilo-facială, vindecarea secundară ghidată trebuie evitată pe cât posibil, din cauza formării de cicatrici inestetice.

CONSIDERAȚII GENERALE PRIVIND PLĂGILE ORO-MAXILO-FACIALE

Indiferent de tipul de sutură, este necesară respectarea unor principii generale, care să permită un rezultat fizionomic şi funcțional optim:

– structurile lezate vor fi repoziționate cât mai aproape de poziția lor anatomică;

– reconstrucția defectelor post-traumatice se va realiza folosind țesuturi cu proprietăți (grosime, textură, culoare etc.) cât mai apropiate de cele ale structurilor afectate; în acest sens, se pot folosi lambouri locale sau de la distanță, metode de expansiune tisulară şi în ultimă instanță lambouri liber vascularizate;

– se va avea în vedere refacerea continuității structurilor afectate: neurorafia în cazul secționării ramurilor nervoase, repoziționarea sau refacerea continuității ducturilor salivare principale etc.;

– drenajul plăgilor post-traumatice este necesar în condițiile în care, la nivelul spațiului mort, nu s-a putut obține o hemostază perfectă, prin ligatura vaselor secționate, electrocoagulare sau folosirea de materiale hemostatice intratisulare; în aceste situații se recomandă drenajul aspirativ, care va fi menținut atâta timp cât limitează spațiul mort chirurgical, cu diminuarea riscului de infectare secundară;

– principial, pentru plăgile oro-maxilo-faciale, firele de sutură neresorbabile vor fi menținute 7 zile; dacă vindecarea plăgii este întârziată, se pot menține firele de sutură mai mult timp şi se pot aplica benzi adezive care să limiteze tensiunea în marginile plăgii.

Factori de risc pentru vindecarea întârziată a plăgilor

Factori de risc locali:

– plăgi zdrobite;

– corpi străini restanți în plagă după efectuarea suturii primare;

– folosirea excesivă a electrocoagulării, care va induce multiple zone de necroză locală;

– sutura plăgii în tensiune;

– hematoame;

– suprainfectarea plăgii.

Factori de risc generali:

– diabetul zaharat sau alte boli metabolice;

– deficite nutriționale;

– imunosupresia, inclusiv cea medicamentoasă prin corticoterapie;

– vârsta avansată;

– radio/chimioterapie în antecedente.

Tratamentul cicatricilor

Adeseori, plăgile traumatice duc la formarea de cicatrici care induc un deficit estetic sau/şi funcțional. În aceste situații, este uneori necesară reintervenția, care poate consta în:

– revizia chirurgicală a plăgii, cu repoziționarea corectă la nivelul punctelor-cheie;

– detensionarea cicatricilor retractile, prin plastii în „V-Y" sau plastii în „Z";

– excizia zonelor care prezintă tatuaje traumatice ca urmare a retenției de corpi străini de mici dimensiuni;

– aplicarea locală de creme pe bază de corticoizi, pentru cicatricile hipertrofice.

FRACTURILE MANDIBULEI

Mandibula este cel mai mare şi mai rezistent os al viscerocraniului, dar, cu toate acestea, prin poziția sa proeminentă, este expusă cel mai frecvent traumatismelor cranio-faciale. Studiile clinico-statistice arată că aproximativ 70% dintre fracturile viscerocraniului sunt localizate la nivelul mandibulei, deşi s-a demonstrat experimental că rezistența la impact a osului mandibular este de aproape 4 ori mai mare decât cea a maxilarului.

Există o serie de particularități anatomice ale mandibulei, care influențează biomecanica fracturilor acestui os. Mandibula prezintă un segment orizontal în formă de potcoavă (corp mandibular format din simfiza mentonieră şi două porțiuni laterale), continuat prin intermediul unghiului mandibular, de o parte şi de alta, cu două segmente verticale (ramuri mandibulare).

Mandibula se fixează de neurocraniu, la nivelul osului temporal, prin intermediul celor două apofize ale ramului mandibular: condilul mandibular, care intră în alcătuirea articulației temporo-mandibulare, şi apofiza coronoidă, care prin intermediul m. temporal se fixează de scuama

Scanned with OKEN Scanner

temporalului. În raport cu viscerocraniul, mandibula este un os mobil, susţinut şi mobilizat de musculatura ridicătoare a mandibulei, iar raporturile dintre arcadele dentare (ocluzia dentară) ghidează şi limitează funcţional dinamica mandibulară. Faţă de structurile cervicale, mandibula este ancorată şi mobilizată prin intermediul musculaturii suprahioidiane, în fapt un complex musculo-ligamentar cu rol în mişcările de deschidere a gurii (musculatura coborâtoare a mandibulei).

Astfel, mandibula este supusă acţiunii antagoniste a două grupe musculare care o mobilizează: grupul ridicător, posterior (format din muşchii maseteri, temporali şi pterigoidieni, care mobilizează mandibula în sus, înainte şi spre lateral) şi grupul coborâtor, suprahioidian, anterior (format din muşchii geniohioidieni, milohioidieni şi digastrici, care mobilizează mandibula în sensul deschiderii gurii).

Particularităţile anatomice şi structurale ale osului mandibular, alături de prezenţa dinţilor şi de influenţele complexe ale muşchilor inseraţi pe mandibulă, au un rol important biodinamica fracturilor de mandibulă.

ETIOPATOGENIE

Fracturile de mandibulă au frecvenţa cea mai crescută la sexul masculin (60–80%) şi afectează în special adulţii tineri, între 20 şi 45 de ani, fiind destul de frecvente şi la copii, prin cădere accidentală pe menton. Fracturile de mandibulă se asociază frecvent cu leziuni ale părţilor moi, în special la nivelul regiunii labio-mentoniere, şi uneori (până la 20% dintre cazuri) cu alte fracturi ale viscerocraniului (maxilar, malar).

Valorile medii ale frecvenţei fracturilor de mandibulă în raport cu localizarea, indicate de *Fonseca şi colab.* [1] sunt distribuite astfel: corpul mandibulei – 29%, condil mandibular – 26%, unghiul mandibulei – 25%, simfiza mentonieră şi zona parasimfizară – 17%, ramul mandibulei – 4% şi procesul coronoid – 1%. După *Navarro şi colab.*[2], distribuţia frecvenţei arată astfel: corpul mandibulei – 21%, condil mandibular – 36%, unghiul mandibulei – 20%, simfiza mentonieră şi zona parasimfizară – 14%, ramul mandibulei – 4%, procesul coronoid – 2% şi procesul alveolar 3%. Variaţiile procentuale sunt semnificative de la un studiu la altul, dar se poate concluziona faptul că frecvenţa fracturilor de mandibulă este cea mai mare şi egal distribuită pentru corpul, unghiul şi condilul mandibular, în timp ce fracturile de ram şi apofiză coronoidă sunt destul de rare.

Principala cauză a fracturilor de mandibulă o constituie agresiunile umane. Pe locul doi se situează accidentele rutiere, urmate în ordinea frecvenţei de accidentele de muncă, căderile accidentale (mai ales la copii şi vârstnici), accidentele sportive, agresiunile animale şi alte cauze [2].

Un alt factor etiologic care nu trebuie neglijat totuşi în apariţia fracturilor de mandibulă este de natură iatrogenă, şi anume:

– fractura unghiului mandibular în timpul manoperelor de odontectomie a molarilor de minte inferiori incluşi

– fractura mandibulei în timpul sau după îndepărtarea unor chisturi mandibulare voluminoase

– fractura mandibulei în timpul sau după rezecţiile marginale extinse pentru extirparea unor tumori benigne sau maligne de la acest nivel.

BIOMECANICĂ

Zone de minimă rezistenţă

Din punct de vedere biomecanic, mandibula prezintă zone de minimă rezistenţă datorate particularităţilor anatomice ale acesteia:

– zona parasimfizară, în dreptul caninului inferior – lungimea rădăcinii caninului şi poziţia sa anatomică în zona de curbură a arcului mandibular subminează rezistenţa osoasă la acest nivel;

– gaura mentonieră, situată la nivelul corpului mandibular între cei doi premolari, constituie de asemenea o zonă de minimă rezistenţă;

– unghiul mandibulei – curbura anatomică de la acest nivel, grosimea osoasă mai redusă, precum şi prezenţa molarilor de minte inferiori incluşi sau semiincluşi reduc considerabil rezistenţa la impactul direct sau indirect;

– colul condilului mandibular – prin forma şi înclinaţia sa anatomică;

– procesul alveolar – prezenţa dinţilor şi corticalele subţiri de la acest nivel constituie zone de minimă rezistenţă; cu toate acestea, fracturile de

Scanned with OKEN Scanner

proces alveolar la mandibulă au o incidență mai redusă decât la maxilar, prin protecția asigurată de marginea bazilară a mandibulei.

Un factor distinct care determină zone de rezistență scăzută a osului mandibular îl constituie anumite entități patologice locale sau generale, expunând mandibula la așa-numitele „fracturi în os patologic":

– *factori locali*:

• chisturi voluminoase, tumori benigne sau maligne ale mandibulei;

• osteomielita mandibulei;

• osteoradionecroza mandibulei;

– *factori generali*:

• osteopatii de diverse etiologii care afectează mandibula (în special osteoporoza, displazia fibroasă, cherubismul etc.).

De asemenea, anumite situații particulare pot determina scăderea rezistenței osoase a mandibulei:

– statusul dento-parodontal corespunzător anumitor categorii de vârstă:

• la copii – datorită prezenței mugurilor dinților permanenți, atât în dentiția temporară, cât și în cea mixtă, prezintă zone de rezistență minimă la acest nivel, dar care sunt compensate de prezența unui periost gros, care favorizează apariția fracturilor incomplete, „în lemn verde";

• la vârstnicii edentați parțial sau total – zonele edentate prezintă resorbție osoasă accentuată, fapt care duce la scăderea rezistenței mandibulei la impact.

– implanturile dentare inserate la nivelul mandibulei pot favoriza apariția fracturilor, datorită scăderii rezistenței osoase prin însăși prezența lor la nivelul osului.

Mecanisme de producere a fracturilor de mandibulă

Agentul traumatic poate produce fractura mandibulei fie la locul de aplicare (fractură directă), fie la distanță (fractură indirectă). Se descriu multiple mecanisme de producere a fracturilor de mandibulă: flexie, presiune, tasare, forfecare sau smulgere.

Mecanismul de flexie

Este cel mai frecvent întâlnit, agentul traumatic producând o închidere sau o deschidere a arcului mandibular, osul putându-se fractura atât la locul de aplicare a forței (fractură directă), cât și la distanță (fractură indirectă). Flexia constă de fapt în acțiunea concomitentă și antagonistă a unor forțe de compresie și respectiv de tensiune. Pentru a face o paralelă, îndoirea progresivă până la rupere a unui băț presupune apariția unor forțe de compresie pe interior și a unor forțe de tensiune pe exterior, fapt pentru care bățul se va rupe progresiv dinspre exteriorul spre interiorul arcului format prin îndoire.

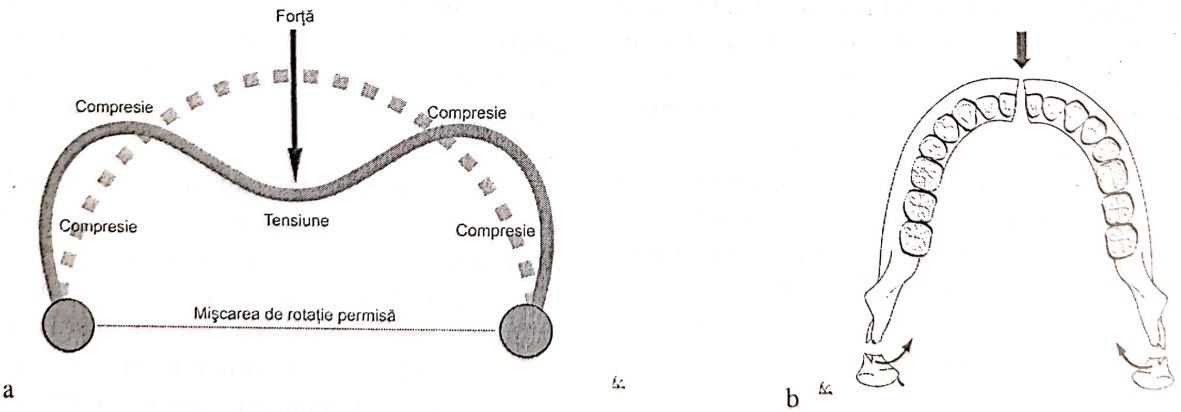

Figura 1.3a,b. Principiul mecanismului de flexie în fracturile de mandibulă.

O fractură directă produsă de un traumatism aplicat la nivelul corpului mandibular va genera în punctul de aplicare a forței o zonă de compresie la nivelul corticalei vestibulare și concomitent o zonă de tensiune la nivelul corticalei linguale (fig. 1.3a). În acest mod, corticala linguală se va fractura prima, iar linia de fractură se va extinde rapid spre corticala vestibulară. Deși linia de

Scanned with OKEN Scanner

fractură traversează întreaga grosime a osului, corticalele s-au fracturat independent şi asincron, cele două linii de fractură de la nivelul corticalelor nesuprapunându-se practic niciodată. Din acest motiv, în cazul unei fracturi laterale a corpului mandibular, pe ortopantomogramă apar două linii de fractură foarte apropiate, care de fapt sunt expresia radiologică a unui singur focar de fractură, dar care pot crea uneori confuzii pentru un clinician mai puţin experimentat.

Prin acelaşi mecanism şi destul de frecvent simultan, se poate produce o fractură indirectă, la distanţă de punctul de aplicare al forţei (de exemplu corpul sau unghiul mandibular de partea opusă), unde, datorită formei de arc a mandibulei, zona de compresie va fi la nivelul corticalei linguale, iar cea de tensiune la nivelul corticalei vestibulare. De aceea, secvenţa fracturii indirecte va produce în prim moment cedarea corticalei vestibulare, şi apoi a celei linguale.

De exemplu, un impact puternic parasimfizar va determina o fractură directă la acest nivel, precum şi o fractură indirectă la nivelul unghiului sau condilului mandibular de partea opusă. Într-o altă situaţie, un traumatism aplicat direct pe menton va induce o fractură directă mediosagitală (prin mecanism de flexie a potcoavei mandibulare) sau/şi două fracturi indirecte subcondiliene bilaterale (prin mecanism de flexie a colului condilului) (fig.1.3b).

În concluzie, în cazul fracturilor duble de mandibulă, la locul de impact se produce o fractură directă, în timp ce la distanţă se produce una indirectă.

Mecanismul de presiune

Determină la locul de aplicare a forţei fracturi directe, osul cedând nu prin mecanism de flexie, ci prin acţiunea directă a unui agent vulnerant cu energie cinetică foarte mare (traumatisme prin arme de foc).

Mecanismul de tasare

Produce fracturi indirecte atunci când osul primeşte forţa în axul lung. Situaţia clinică cea mai comună pentru acest mecanism este fractura intracapsulară a capului condilului mandibular prin tasarea în cavitatea glenoidă, în urma unui impact aplicat de jos în sus pe unghi, în axul ramului mandibular.

Mecanismul de forfecare

Produce de asemenea fracturi indirecte şi se bazează pe principiul acţiunii şi reacţiunii. Prin acelaşi tip de impact vertical pe unghiul mandibulei, se produce fractura verticală a ramului mandibular, cu traiect de la incizura sigmoidă la marginea bazilară în dreptul unghiului.

Mecanismul de smulgere

Este un mecanism controversat pentru fracturile de mandibulă şi se referă la situaţiile în care o contracţie puternică a m. temporal smulge apofiza coronoidă.

Deplasarea fragmentelor fracturate

În urma unui traumatism care a produs o fractură de mandibulă, se pot produce deplasări primare prin forţa şi direcţia impactului, precum şi deplasări secundare influenţate de factorii locali.

Deplasări primare

Un agent vulnerant cu energie cinetică scăzută va induce o fractură incompletă, sau o fractură completă dar fără deplasare. Acelaşi lucru se întâmplă în cazul fracturilor la copii, „în lemn verde". Deşi iniţial aceste fracturi sunt fără deplasare primară, pot apărea ulterior deplasări secundare, mai ales sub influenţa grupelor musculare antagoniste care se inseră la nivelul mandibulei.

Sub acţiunea unui agent vulnerant cu energie cinetică mare, se produce o fractură la locul impactului (fractură directă) sau/şi la distanţă (fractură indirectă). În oricare dintre situaţii, fragmentele fracturate prezintă deplasări primare rezultate prin forţa şi direcţia traumatismului.

În cazul unor traumatisme extreme (accidente de circulaţie, arme de foc), rezultă fracturi cominutive cu sau fără pierdere de substanţă osoasă, şi cu deplasări primare semnificative.

Deplasări secundare

Deplasările secundare ale fragmentelor osoase fracturate sunt influenţate atât de un factor activ, constituit din acţiunea grupelor musculare antagoniste inserate pe mandibulă, cât şi de o serie de factori pasivi – localizarea şi direcţia liniei de fractură, precum şi statusul dentar.

Scanned with OKEN Scanner

Factorul activ: musculatura

Aşa cum a fost arătat, la nivelul mandibulei se inseră două grupe musculare antagoniste: una posterioară, ridicătoare a mandibulei (muşchii masticatori), şi una anterioară, coborâtoare a mandibulei (muşchii suprahioidieni), care vor trage independent fragmentele osoase, pe direcţia rezultantei contracţiei acestora. Astfel, fragmentele osoase fracturate vor prezenta deplasări secundare în toate cele trei planuri (vertical, transversal şi sagital), se pot rota în ax, sau chiar se pot angula. De exemplu, într-o fractură de unghi mandibular, fragmentul mic rezultat va fi ascensionat şi tracţionat spre medial prin acţiunea rezultantei contracţiei muşchilor ridicători ai mandibulei (m. maseter, mm. pterigoidieni, m. temporal), în timp ce fragmentul mare, care va avea inserată întreaga musculatură suprahioidiană (mm. geniohioidieni, mm. milohioidieni şi pântecele anterior al m. digastric), se va deplasa în jos şi înapoi, şi de asemenea, lateral către partea fracturată prin acţiunea m. pterigoidian lateral de partea sănătoasă.

Factor pasiv: localizarea

Cu cât **localizarea liniei de fractură** este mai anterioară la nivelul corpului mandibular, cu atât inserţiile musculare pe fragmentele fracturate vor fi distribuite mai echilibrat, fapt pentru care decalajul dintre fragmente va fi mai redus. Astfel, în cazul unei fracturi mediane, deplasarea secundară a fragmentelor este minimă, datorită simetriei distribuţiei forţelor musculare.

Factor pasiv: direcţia liniei de fractură

Este un alt factor pasiv care permite deplasările secundare induse de inserţiile musculare, sau se opune acestora.

În plan vertical, o linie de fractură la nivelul corpului sau unghiului mandibular, care are un traiect oblic de sus în jos şi dinainte înapoi, va fi pe direcţia de acţiune a rezultantei forţelor musculare, şi deci practic nu se va opune deplasărilor secundare. Dimpotrivă, o linie de fractură cu traiect oblic de sus în jos şi dinapoi înainte va fi perpendiculară pe direcţia de acţiune a rezultantei forţelor musculare, favorizând reangrenarea fragmentelor şi împiedicând deplasările secundare.

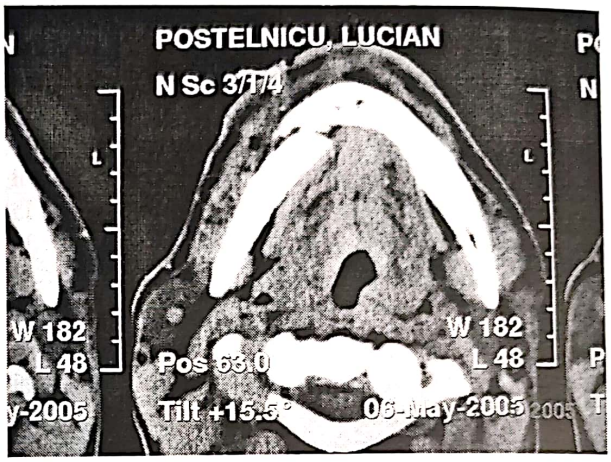

a

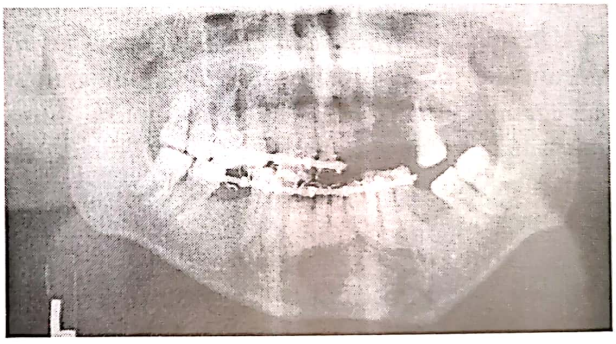

b

Figura 1.4. a – Fractură de corp mandibular, cu deplasare secundară a fragmentelor (imagine CT); b – ortopantomograma nu evidenţiază deplasările secundare (cazuistica prof. dr. A. Bucur).

În mod similar, în plan transversal, o linie de fractură orientată dinspre vestibular spre lingual şi dinapoi înainte va permite deplasările secundare. O linie de fractură orientată dinspre vestibular spre lingual şi dinainte înapoi va menţine fragmentele angrenate, limitând deplasările secundare.

Factor pasiv: statusul dentar

Prezenţa dinţilor implantaţi pe fragmentul mic fracturat, dar şi pe arcada antagonistă, duce la limitarea deplasărilor secundare în plan vertical, prin contactul dintre dinţii antagonişti (fig. 1.5).

Scanned with OKEN Scanner

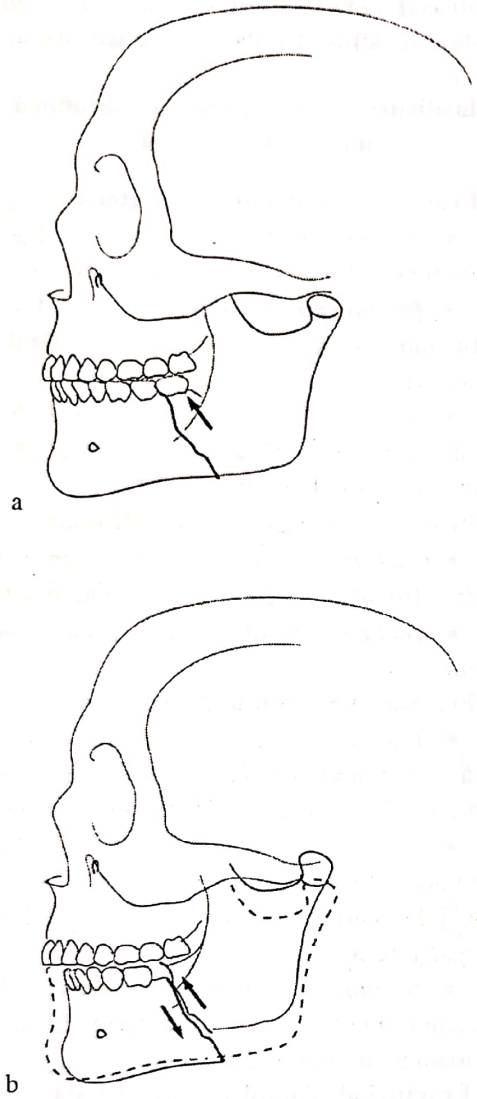

Figura 1.5a,b. Prezența dinților pe fragmentul mic limitează deplasările secundare, prin stabilirea raporturilor de ocluzie. Lipsa dinților pe fragmentul mic permite deplasări secundare în plan vertical.

Dintr-un alt punct de vedere, dacă rădăcinile unui molar inferior rămân situate de-o parte și de alta a liniei de fractură, deplasările secundare sunt împiedicate de prezența acestui dinte la nivelul focarului de fractură.

CLASIFICAREA FRACTURILOR DE MANDIBULĂ

Având în vedere diversitatea situațiilor clinice ale fracturilor de mandibulă, sub influența factorilor anatomici și biomecanici, numeroși autori au încercat clasificarea acestor fracturi după cele mai variate criterii. Dintre toate acestea, criteriile clinice sunt cele mai folosite.

Clasificare după numărul liniilor de fractură

– **Unice** – există o singură linie de fractură, la locul de impact, sau mai rar la distanță de acesta, delimitându-se două fragmente osoase.

– **Duble** – există două linii de fractură, care împart mandibula în trei fragmente osoase, fragmentul intermediar, prezentând deplasări secundare importante; un caz particular este fractura paramediană dublă, în care fragmentul intermediar este tras în jos și rotat către lingual, cu pierderea consecutivă a inserțiilor anterioare ale limbii, glosoptoză și obstrucția căilor aeriene superioare.

– **Triple** – există trei linii de fractură care delimitează patru fragmente; situația cea mai frecventă este fractura paramediană asociată cu fractură subcondiliană bilaterală în loviturile puternice pe menton.

– **Cominutive** – există numeroase linii de fractură care delimitează multiple fragmente osoase; de obicei se datorează unor traumatisme cu energie cinetică foarte mare, cum sunt accidentele de circulație sau agresiunile prin arme de foc.

Clasificare după gradul de interesare osoasă

– **Incomplete (fisuri)** – linia de fractură are un traiect incomplet care nu ajunge să separe două fragmente osoase, continuitatea mandibulei fiind păstrată.

– **Complete (fracturi propriu-zise)** – linia de fractură separă două fragmente independente, de cele mai multe ori fără menținerea continuității mandibulare.

O situație particulară o constituie fracturile parțiale (marginale), care, chiar dacă sunt complete, nu întrerup continuitatea mandibulei, ci delimitează și detașează un fragment osos marginal (fracturile procesului alveolar, fractura bazilarei mandibulei cu detașarea unui fragment osos la nivelul unghiului sau mentonului), (fig. 1.6).

Scanned with OKEN Scanner

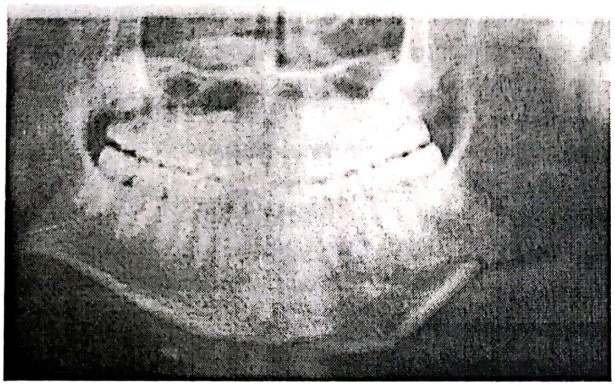

Figura 1.6. Fractură parțială (marginală) a bazilarei mandibulei (cazuistica prof. dr. A. Bucur).

La copii, se descrie **fractura „în lemn verde"**, care indiferent de gradul de interesare osoasă (fractură incompletă sau completă), este fără deplasare, datorită manşonului periostal gros care menține continuitatea mandibulară.

Clasificare după relația cu mediul extern, după Rowe şi Killey [4]

– **Închise** sau **simple** – focarul de fractură nu comunică cu mediul extern (cavitatea orală sau tegument); cel mai frecvent este vorba despre fracturile ramului, condilului sau coronoidei mandibulei.

– **Deschise** sau **compuse** – focarul de fractură comunică cu mediul extern (cel mai frecvent cu cavitatea orală; uneori cu tegumentele, în traumatismele asociate cu plăgi penetrante ale părților moi); majoritatea fracturilor corpului mandibular la pacienții dentați sunt deschise în cavitatea orală.

Clasificare după energia cinetică a agentului traumatic şi deplasarea fragmentelor după Navarro şi colab. [2]

– Traumatisme cu energie scăzută:
  - **fracturi „în lemn verde";**
  - **fracturi fără deplasare;**

– Traumatisme cu energie crescută:
  - **fracturi cu deplasare;**
  - **fracturi cominutive;**
  - **fracturi cu pierdere de substanță osoasă.**

Criteriile descrise mai sus au în primul rând relevanță clinică şi mai puțin în alegerea conduitei terapeutice. Există trei criterii clinico-terapeutice esențiale care definesc indicațiile de tratament.

Clasificare după localizarea anatomică a liniei de fractură

– Fracturi ale corpului mandibular:

- *fracturi mediane* – linia de fractură trece printre cei doi incisivi centrali inferiori;
- *fracturi paramediane* – linia de fractură trece fie între incisivul central şi cel lateral, fie între incisivul lateral şi canin;
- *fracturi laterale* – linia de fractură este localizată între fața distală a caninului şi fața mezială a molarului de minte;

– Fracturi ale unghiului mandibular:

- *fracturi situate înaintea inserțiilor musculare* (m. maseter şi m. pterigoidian medial);
- *fracturi situate în plină masă musculară;*

– Fracturi ale ramului mandibular:

- *fracturi verticale ale ramului* – linia de fractură are traiect de la incizura sigmoidă la marginea bazilară în regiunea unghiului mandibular;
- *fracturi oblice ale ramului* – linia de fractură are traiect oblic descendent de la incizura sigmoidă la marginea posterioară a ramului, în treimea sa inferioară;
- *fracturi orizontale ale ramului* – linia de fractură uneşte marginea anterioară cu cea posterioară a ramului mandibular;

– Fracturi ale condilului mandibular:

- *fracturi subcondiliene joase (fracturile apofizei condiliene)* – situate la baza apofizei condiliene; linia de fractură are un traiect oblic, de la incizura sigmoidă în jos şi înapoi către marginea posterioară a ramului mandibular;
- *fracturi subcondiliene înalte (fracturile colului condilului)* – situate strict la nivelul colului condilului; linia de fractură este transversală sau oblică la acest nivel;
- *fracturile capului condilian (intracapsulare)* – sunt de fapt fracturi cominutive, cu interesare strict intraarticulară;

– Fracturi ale apofizei coronoide – linia de fractură are un traiect oblic în jos şi înainte, pornind de la incizura sigmoidă către marginea anterioară a ramului mandibular, la baza apofizei coronoide.

Scanned with OKEN Scanner

Clasificare după statusul dento-parodontal şi ocluzal în relaţie cu posibilitatea tratamentului ortopedic (aplicarea atelelor) după Kruger şi Schilli [5]

– Tip A – status dento-parodontal favorabil aplicării atelelor;
– Tip B – edentat total sau parţial cu situaţie nefavorabilă aplicării atelelor;
– Tip C – dentiţie temporară sau mixtă, nefavorabilă aplicării atelelor.

Clasificare după localizarea liniei de fractură raportat la dentiţie, în relaţie cu posibilitatea tratamentului ortopedic (aplicarea atelelor) după Kazanjian şi Converse [6]

– Clasa I – dinţi prezenţi pe ambele fragmente fracturate;
– Clasa a II-a – dinţi prezenţi numai pe unul dintre fragmentele fracturate;
– Clasa a III-a – dinţi absenţi pe ambele fragmente fracturate (edentat total).

Aceste ultime două clasificări oferă informaţii suplimentare asupra indicaţiei de tratament ortopedic sau chirurgical. Astfel, de exemplu, o fractură laterală a corpului mandibular tip A, clasa I are indicaţie clară de tratament ortopedic (imobilizare intermaxilară cu atele). Într-o altă situaţie, o fractură laterală a corpului mandibular tip A, clasa a II-a, ar corespunde de fapt unei fracturi retrodentare, în care indicaţia terapeutică este de osteosinteză şi nu de tratament ortopedic.

ASPECTE CLINICE ALE FRACTURILOR DE MANDIBULĂ

Semne clinice comune fracturilor de mandibulă

După V. Popescu [7], semnele clinice reprezentative pentru diagnosticul fracturilor de mandibulă se împart în trei categorii.

a. **Semne clinice de întrerupere a continuităţii osoase:**
– deformări osoase ale etajului inferior al feţei;
– mobilitatea anormală a fragmentelor osoase;
– crepitaţii osoase;
– diminuarea sau absenţa transmiterii mişcărilor în ATM, de partea lezată;
– modificări ale raporturilor de ocluzie;

b. **Tulburări funcţionale:**
– durere spontană sau provocată la mişcările mandibulei sau la examenul clinic, masticaţie imposibilă, jenă în deglutiţie, fonaţie;

c. **Semne clinice asociate leziunii traumatice:**
Cervico-faciale:
– edemul părţilor moi, echimoze, hematoame, excoriaţii sau plăgi perimandibulare, hemoragii;
– tulburări de sensibilitate pe traiectul nervului alveolar inferior (hipoestezii, anestezii);
Orale:
– luxaţii sau fracturi dentare, hematoame şi plăgi ale mucoasei fixe şi mobile orale la nivelul procesului alveolar şi fundului de sac vestibular, hemoragii (fig. 1.7).

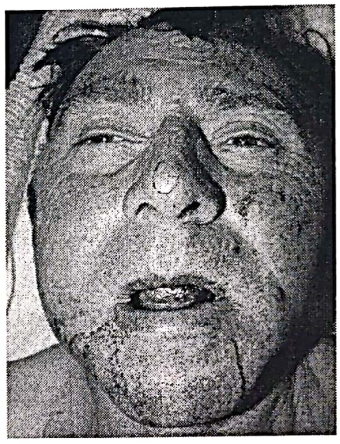
a

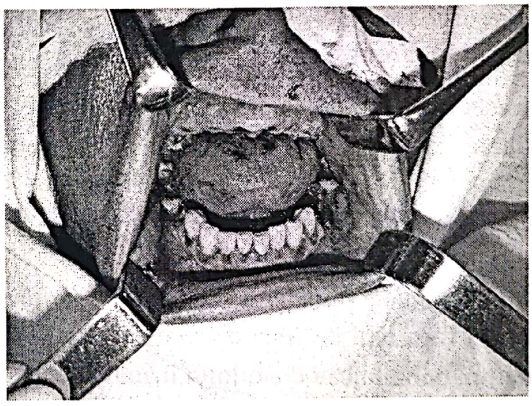
b

Figura 1.7. Fractură de corp mandibular: a – aspect cervico-facial; b – aspect oral (cazuistica prof. dr. A. Bucur).

La pacienţii cu fracturi de mandibulă, examenul clinic constă în inspecţia şi palparea cervico-facială şi orală, pentru evidenţierea semnelor clinice descrise mai sus.

La *inspecţie* se observă toate modificările părţilor moi şi ale conturului osos, precum şi tulburările de ocluzie.

Scanned with OKEN Scanner

La *palpare* se va urmări conturul marginii bazilare la nivelul corpului mandibular şi al marginii posterioare a ramului, pentru a evidenţia prezenţa focarelor de fractură, pe baza următoarelor elemente clinice:

- puncte dureroase (vezi manevrele Lebourg);
- discontinuitate osoasă;
- înfundări sau proeminenţe osoase;
- decalaje între fragmente;
- mobilitate anormală a fragmentelor, uneori percepându-se crepitaţii osoase;

Tehnica de apreciere a mobilităţii anormale a fragmentelor osoase, după V. Popescu [7]

Se prind cele două fragmente de o parte şi de alta a focarului de fractură, cu policele aplicat oral, pe faţa ocluzală a dinţilor, sau pe creasta alveolară la edentaţi, celelalte degete fiind aplicate tegumentar, pe marginea bazilară a mandibulei. Se imprimă mişcări în plan vertical şi orizontal, pentru a decela mobilitatea anormală la nivelul focarului de fractură; aceste manevre vor fi efectuate cu blândeţe, pentru a nu provoca dureri şi a nu accentua deplasarea fragmentelor. Nu se va insista pentru perceperea crepitaţiilor osoase!

Manevrele Lebourg

Aceste manevre [8] au un caracter orientativ în stabilirea diagnosticului şi constau în depistarea punctelor dureroase de la nivelul focarelor de fractură prin presiune exercitată indirect pe mandibulă, la distanţă de focar:

- la presiunea sagitală pe menton apare durere la nivelul focarului de fractură în cazul fracturilor unghiului, ramului sau condilului mandibular;
- la presiune bilaterală transversală către medial pe unghiurile mandibulare, apare durere la nivelul focarului de fractură în cazul fracturilor corpului mandibular (mediane, paramediane sau laterale);
- la presiune bilaterală verticală pe unghiurile mandibulare, apare durere la nivelul focarului de fractură în cazul fracturilor de ram sau condil mandibular (manevra are o relevanţă clinică mai scăzută decât în cazul aplicării presiunii sagitale pe menton).

Semne clinice specifice diferitelor localizări ale fracturilor de mandibulă

Fracturile mediane (mediosimfizare)

Linia de fractură este situată între cei doi incisivi centrali inferiori, având traiect oblic descendent paramedian către marginea bazilară, ocolind simfiza mentonieră (zonă cu rezistenţă crescută), (fig. 1.8).

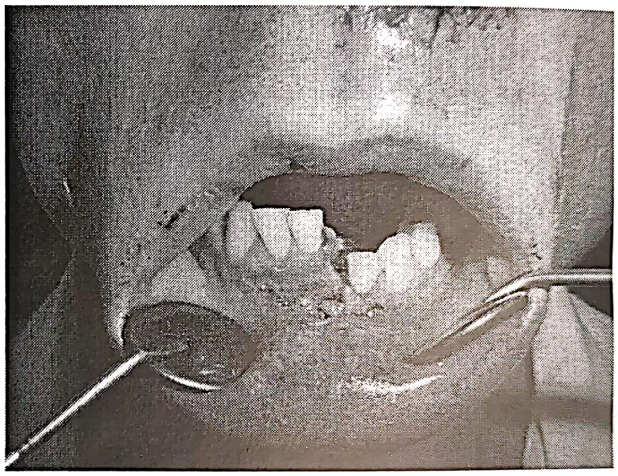

Figura 1.8. Fractură mediană de mandibulă, cu avulsia incisivului central inferior stâng şi plagă a mucoasei orale (cazuistica prof. dr. A. Bucur).

Traumatismele de intensitate scăzută determină de obicei fracturi mediane fără deplasare primară, în acest caz deplasările secundare fiind reduse, având în vedere faptul că cele două fragmente osoase sunt simetrice, iar forţele musculare care acţionează asupra lor sunt în echilibru. În mişcarea de închidere a gurii, apare un diastazis între cele două fragmente, şi implicit o diastemă între cei doi incisivi centrali inferiori, datorită tracţiunilor divergente ale muşchilor ridicători ai mandibulei. La deschiderea gurii, fragmentele osoase revin progresiv în contact, cu dispariţia diastemei, prin acţiunea centripetă a musculaturii suprahioidiene. Aceste deplasări secundare în care fragmentele fracturate se depărtează şi se apropie la închiderea

Scanned with OKEN Scanner

şi respectiv deschiderea gurii determină aşa-numita „ocluzie în armonică" (fig. 1.9).

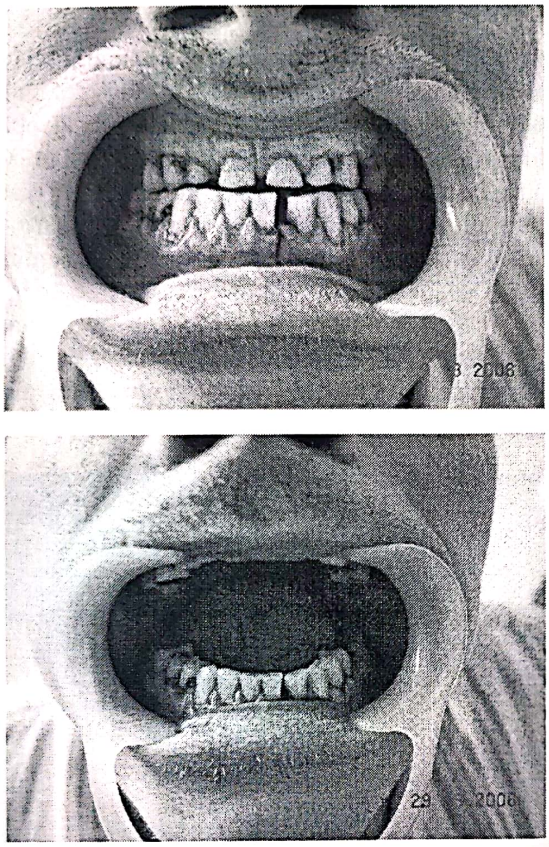

Figura 1.9a,b. Fractură mediană de mandibulă, cu deplasarea fragmentelor odată cu mişcările mandibulei: („ocluzie în armonică") (cazuistica prof. dr. A. Bucur).

Dacă traumatismul a fost puternic, se pot produce deplasări primare, care induc un decalaj interfragmentar atât în plan vertical, cât şi orizontal. În această situaţie, ocluzia se realizează numai pe fragmentul ascensionat, cu apariţia unei inocluzii verticale la nivelul dinţilor de pe fragmentul coborât şi adeseori lingualizat.

De multe ori, la examenul clinic cervico-facial se constată existenţa unei plăgi tegumentare zdrobite la nivelul regiunii labio-mentoniere, indicând locul de impact. La examenul clinic oral, se constată prezenţa unei plăgi liniare a fibromucoasei gingivale între cei doi incisivi centrali inferiori, însoţită de echimoze perifocale la nivelul fundului de sac vestibular frontal inferior şi al mucoasei labiale inferioare, precum şi la nivelul mucoasei planşeului bucal anterior. La palpare, se percepe mobilitatea anormală a fragmentelor.

O situaţie clinică particulară este fractura „în lambda", în care linia de fractură porneşte între cei doi incisivi centrali inferiori, iar la nivelul simfizei mentoniere se desparte în două traiecte oblic descendente către marginea bazilară, delimitând un fragment triunghiular cu vârful în sus şi baza formată din bazilara mandibulei.

Fracturile paramediane (parasimfizare)

Linia de fractură se situează paramedian, fie între incisivul central şi cel lateral, fie între incisivul lateral şi canin, având un traiect descendent parasimfizar către marginea bazilară. În funcţie de forţa traumatismului şi direcţia liniei de fractură, acestea pot fi fără deplasare, sau cu deplasare.

Fracturile fără deplasare au o simptomatologie clinică redusă, cu prezenţa unei plăgi a gingivo-mucoasei procesului alveolar, a unei spaţieri interdentare şi a unei mobilităţi anormale la nivelul focarului de fractură. Adeseori apar echimoze genio-labiale şi în treimea anterioară a planşeului bucal.

În cazul fracturilor cu deplasare, aceasta poate fi primară, în urma traumatismului, sau secundară, sub acţiunea grupelor musculare asimetric inserate pe cele două fragmente fracturate. Astfel, apar deplasări secundare atât în plan vertical, cât şi orizontal, fragmentul mic fiind tracţionat în sus (de m. maseter şi m. temporal) şi înăuntru (de m. pterigoidian), iar fragmentul mare în jos şi înapoi (de musculatura suprahioidiană). La examenul oral, se constată cel mai frecvent o ocluzie normală la nivelul fragmentului mic şi inocluzie sagitală şi verticală pe fragmentul mare, mai ales în zona anterioară; alteori, în cazul deplasărilor mai importante, favorizate de un traiect de fractură oblic („fractură în bandulieră"), fragmentul mic prezintă contacte dentare premature, iar fragmentul mare se găseşte în inocluzie verticală şi sagitală mai accentuată (fig. 1.10).

Scanned with OKEN Scanner

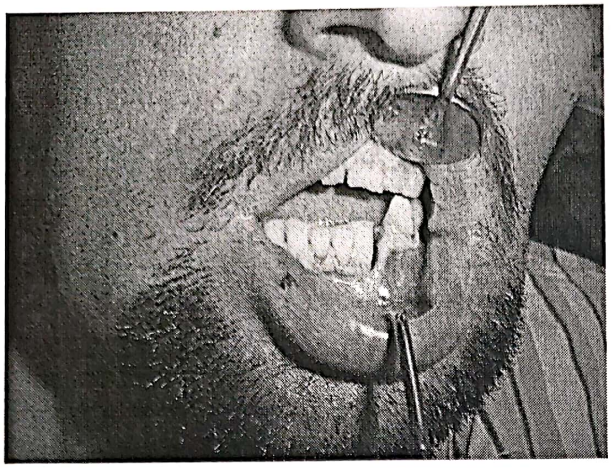

Figura 1.10. Fractură paramediană de mandibulă, cu deplasare verticală secundară a fragmentelor (cazuistica prof. dr. A. Bucur).

Fracturile laterale

Linia de fractură se situează oriunde între faţa distală a caninului şi cea mezială a molarului de minte, putând fi verticală sau oblică, cu un traiect descendent către marginea bazilară. Se pot produce atât prin mecanism direct, cât şi indirect, fracturile indirecte prezentând deplasări primare minime. Deplasările secundare sunt mai importante decât în celelalte localizări descrise mai sus, prin acţiunea antagonistă a grupelor musculare care se inseră independent pe cele două fragmente osoase asimetrice.

Astfel, apar deplasări caracteristice ale fragmentelor osoase, atât în plan orizontal, cât şi în plan vertical. Fragmentul mic este tracţionat în sus, înainte şi eventual rotat în ax, cu bascularea sa înăuntru sau, mai rar, în afară, sub acţiunea rezultantei forţelor muşchilor ridicători, care predomină net faţă de musculatura coborâtoare rămasă inserată pe acest fragment. Fragmentul mare este deplasat în jos, înapoi şi către partea fracturată, sub acţiunea musculaturii suprahioidiene, care se inseră predominant pe acest fragment. În plan orizontal se poate produce astfel o încălecare a fragmentelor, cu scurtarea corpului mandibular şi devierea liniei mediane către partea fracturată. Orientarea liniei de fractură şi prezenţa sau absenţa dinţilor pe fragmente pot permite sau limita aceste deplasări secundare (fig. 1.11).

Pacientul poate prezenta excoriaţii, plăgi sau hematoame la nivelul regiunii geniene inferioare sau submandibulare, plăgi la nivelul fibromucoasei gingivale care deschid focarul de fractură şi hematoame ale mucoasei fundului de sac vestibular şi planşeului bucal. Din cauza decalajului mare dintre fragmente, poate apărea elongaţia sau chiar secţionarea traumatică a pachetului vasculo-nervos alveolar inferior, cu apariţia consecutivă a unei hemoragii relativ importante la nivelul plăgii orale şi a unei hipoestezii sau anestezii în teritoriul n. alveolar inferior (semnul Vincent d'Alger). Tulburările ocluzale în fracturile laterale sunt mai accentuate, cu inocluzie la nivelul fragmentului mare şi contact prematur ocluzal la nivelul fragmentului mic. În cazul în care fragmentul mic este edentat sau arcada antagonistă este edentată terminal, acesta este mult ascensionat, accentuând decalajul între fragmente, cu proeminenţa bontului osos proximal la nivelul cavităţii orale.

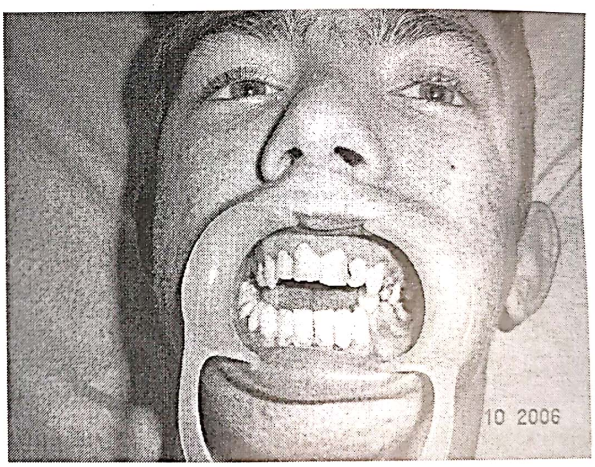

a

b

Figura 1.11. Fractură laterală a corpului mandibular: a – aspect clinic; b – aspect radiologic (cazuistica prof. dr. A. Bucur).

Fracturile unghiului mandibular

Fracturile unghiului mandibular sunt destul de frecvente, fiind favorizate de grosimea osoasă mai

Scanned with OKEN Scanner

scăzută de la acest nivel, de curbura osului de la nivelul gonionului şi nu în ultimul rând de prezenţa molarului de minte inclus sau erupt. Fracturile se produc la acest nivel fie prin mecanism direct, fie indirect prin lovituri pe menton sau la nivelul corpului mandibular de partea opusă. Se descriu două situaţii distincte atât din punct de vedere clinic, cât şi terapeutic: linia de fractură poate fi situată în plină masă musculară (chinga musculară formată de m. maseter şi m. pterigoidian medial), sau respectiv înaintea inserţiei acestor muşchi.

Fracturile în plină masă musculară sunt aproape întotdeauna fără deplasare şi cu un tablou clinic discret conturat: tumefacţie a regiunii parotideo-maseterine, cu prezenţa echimozelor la acest nivel, trismus moderat, punct dureros la presiunea directă pe unghi sau la presiunea antero-posterioară pe menton (manevra Lebourg).

Fracturile situate înaintea inserţiilor musculare sunt caracterizate prin deplasări marcate ale fragmentelor, deoarece sunt antrenate aproape exclusiv de grupele musculare antagoniste – pe fragmentul mic se inseră numai muşchii ridicători, în timp ce pe fragmentul mare, muşchii suprahioidieni se inseră în totalitate. Astfel, fragmentul mic este tras în sus şi înainte de muşchii ridicători ai mandibulei, iar fragmentul mare este tras în jos şi înapoi de muşchii suprahioidieni şi lateral către focarul de fractură de m. pterigoidian lateral de partea sănătoasă. Prezenţa molarului de minte inclus sau erupt pe arcadă, în contextul localizării liniei de fractură în dreptul acestuia, limitează deplasările secundare ale fragmentelor osoase.

La examenul clinic se evidenţiază edem post-traumatic, echimoze sau hematoame la nivelul regiunii parotideo-maseterine şi periangulo-mandibulare de partea fracturată, trismus, soluţie de continuitate a fibromucoasei gingivale în dreptul molarului de minte, precum şi ascensionarea fragmentului mic, care proemină la la nivelul cavităţii orale. Ocluzia este deschisă la nivel frontal şi lateral de partea afectată, existând contact prematur al fragmentului mic cu arcada antagonistă.

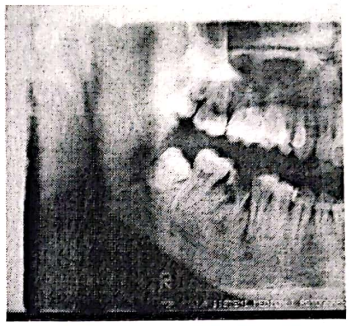

Figura 1.12. Fractură de unghi mandibular, aspect radiologic (cazuistica prof. dr. A. Bucur).

Fracturile verticale ale ramului mandibular

Sunt fracturi mai rare în care linia de fractură este situată în plină masă musculară, având un traiect vertical de la incizura sigmoidă la marginea bazilară a mandibulei în dreptul unghiului mandibular. De obicei, sunt rezultatul unor traumatisme directe aplicate în dreptul unghiului, de jos în sus, fractura producându-se prin mecanismul de forfecare. Aceste fracturi sunt în general fără deplasare sau cu deplasări minime, clinic fiind prezent edemul post-traumatic regional, trismus discret, dureri la presiune, ocluzia rămânând nemodificată.

Fracturile orizontale şi oblice ale ramului mandibular

Deşi linia de fractură este localizată în plină masă musculară, traiectul ei oblic sau orizontal va favoriza deplasările secundare, producându-se o încălecare (telescopare) a fragmentelor, prin acţiunea directă a traumatismului, dar şi prin contracţia muşchilor inseraţi pe fragmente. Astfel, fragmentul mic va fi tracţionat înainte, în sus şi înăuntru de m. temporal şi pterigoidian lateral, în timp ce fragmentul mare va fi ascensionat sub acţiunea m. pterigoidian medial şi m. maseter. Ca rezultat, se produce o scurtare a ramului mandibular, manifestată clinic prin aşa-numita ocluzie „în doi timpi" – la închiderea gurii, contactele dentare interarcadice se produc mai întâi la nivelul molarilor de partea fracturată, şi apoi apare contactul ocluzal pe restul arcadei, printr-un efort muscular de închidere în ocluzie.

Clinic, se constată edemul posttraumatic la nivelul regiunii parotideo-maseterine, uneori cu prezenţa echimozelor sau hematoamelor, trismus, devierea mandibulei de partea fracturată (prin scurtarea ramului de acea parte) şi durere la

Scanned with OKEN Scanner

presiunea laterală pe mandibulă sau antero-posterioară pe menton (manevra Lebourg). Atunci când linia de fractură trece sub spina Spix, poate apare hipoestezie sau anestezie pe traiectul n. alveolar inferior (semnul Vincent d'Alger). La nivelul cavității orale nu sunt prezente soluții de continuitate, putându-se evidenția însă echimoze sau hematoame submucoase la nivelul comisurii intermaxilare.

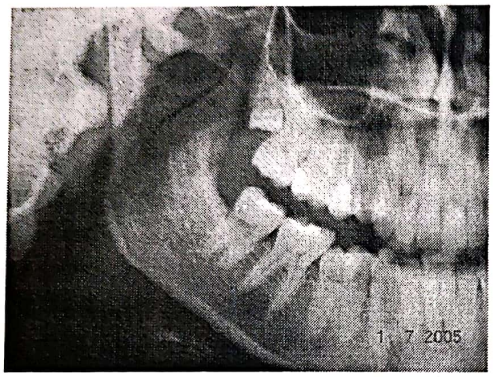

Figura 1.13. Fractură oblică a ramului mandibular, fără deplasare (cazuistica prof. dr. A. Bucur).

Fracturile subcondiliene joase (fracturile apofizei condiliene)

Linia de fractură are un traiect oblic de la incizura sigmoidă la marginea posterioară a mandibulei, aceasta fiind plasată sub inserția m. pterigoidian lateral. Aceste fracturi sunt de multe ori fără deplasare, deoarece majoritatea sunt fracturi indirecte (traumatisme de intensitate redusă care nu produc deplasări primare), iar deplasările secundare sunt limitate de chinga musculară reprezentată de m. maseter și m. pterigoidian medial, în detrimentul m. pterigoidian lateral. Un traumatism mai puternic produce o deplasare primară, fapt care va rupe echilibrul forțelor musculare și va permite deplasările secundare (fig. 1.14). Fragmentul mic va fi basculat înăuntru și înainte, sub acțiunea m. pterigoidian lateral, în timp ce fragmentul mare va fi tracționat în sus și înapoi de mușchii ridicători (m. maseter, m. pterigoidian medial, m. temporal), realizându-se telescoparea frag mentelor și deci scurtarea ramului mandibular, cu devierea mentonului de partea afectată și ocluzia caracteristică „în doi timpi". Fracturile sub-condiliene bilaterale determină ocluzie deschisă anterioară (contact prematur pe grupul molar, bilateral, simetric sau nu).

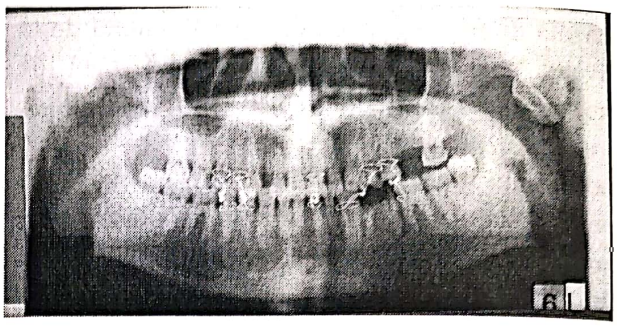

Figura 1.14. Fractură subcondiliană joasă stânga, cu deplasare (cazuistica prof. dr. A. Bucur).

Fracturile subcondiliene înalte (fracturile colulului condilian)

Linia de fractură este localizată la nivelul colului condilian, considerat zonă de rezistență scăzută a mandibulei. Sunt fracturi produse mai ales prin mecanism indirect, prin traumatisme aplicate la nivelul mentonului sau unghiului mandibular. Deplasările secundare sunt frecvente și de amploare. Condilul este basculat înainte sau înapoi și tracționat înăuntru de către m. Pte-rigoidian lateral, în timp ce fragmentul mare este tracționat în sus și înapoi de musculatura ridicătoare a mandibulei. Se produce astfel scur-tarea ramului mandibular, care, din punct de vedere ocluzal, va determina contact prematur la nivelul molarilor pe partea afectată, inocluzie frontală și laterală pe partea opusă, ocluzie în doi timpi și devierea liniei mediene a mandibulei de partea fracturată.

Capul condilian poate rămâne angrenat în articulație, sau poate fi dislocat, pierzând contactul cu discul articular și cavitatea glenoidă. Lindahl [9] clasifică fracturile colului condilian după raportul dintre cele două fragmente fracturate, precum și după relația capului condilian cu cavitatea glenoidă, astfel:

– relația fragmentului mic cu restul mandibulei (fig. 1.15a):
  – fracturi fără deplasare (rare);
  – fracturi cu deplasare:
    – cu telescopare medială/laterală;
    – cu basculare anterioară/posterioară;
    – fără contact între fragmentele osoase;
– relația capului condilului cu fosa glenoidă (fig. 1.15b):
  – fără deplasare;
  – cu deplasare;
  – cu dislocare.

Scanned with OKEN Scanner

Indiferent de situaţia clinică, semnele clinice dominante sunt durerea la palparea regiunii preauriculare şi a conductului auditiv extern şi lipsa transmiterii mişcărilor condiliene la examenul clinic palpator al articulaţiei temporo-mandibulare.

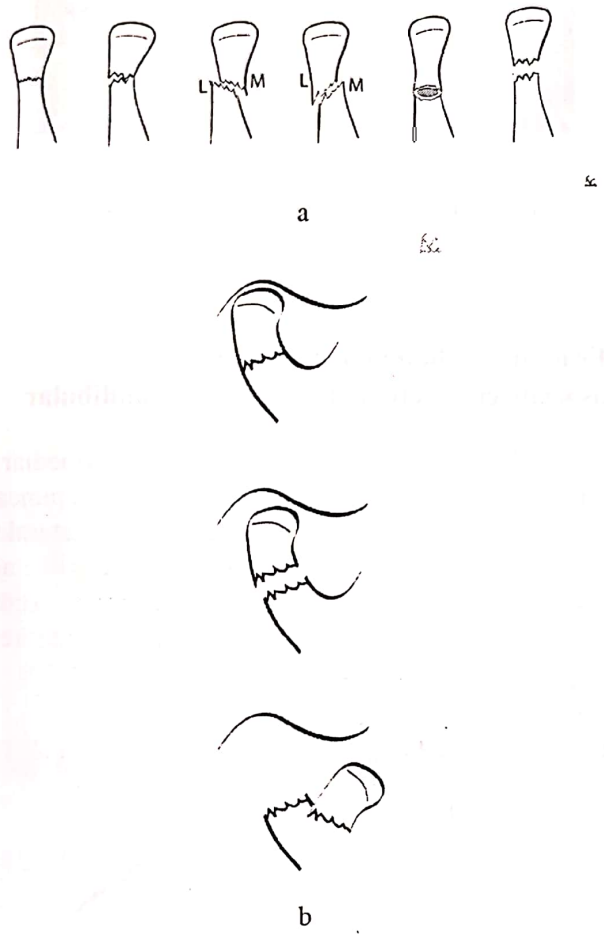

Figura 1.15. a – Clasificarea fracturilor de condil mandibular după Lindahl: relaţia fragmentului mic cu restul mandibulei; b – relaţia capului condilului cu fosa glenoidă.

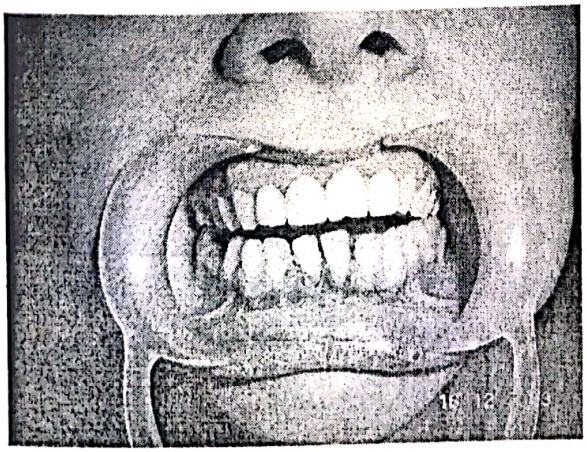

a

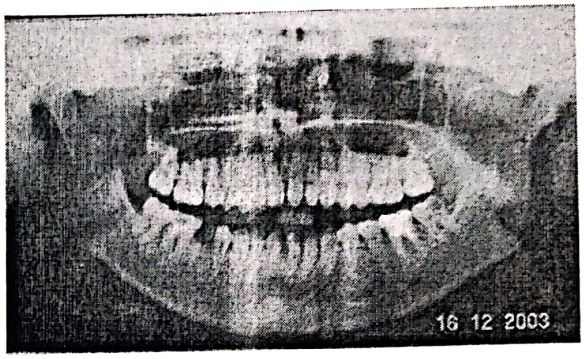

b

Figura 1.16. Fractură subcondiliană bilaterală: a – aspect clinic, cu ocluzie deschisă; b – aspect radiologic, cu scurtarea ramurilor prin telescoparea fragmentelor (cazuistica prof. dr. A. Bucur).

Sunt destul de frecvente cazurile de fractură dublă a colului condilian prin mecanism indirect, în urma traumatismelor directe aplicate pe menton. În aceste situaţii, se produce scurtarea ramului mandibular bilateral, cu contacte premature molare bilaterale şi ocluzie deschisă frontală marcată (fig. 1.16).

Fracturile capului condilian (intracapsulare)

Interesează strict porţiunea intraarticulară a condilului mandibular, fiind fracturi indirecte, prin tasare, în urma unui impact vertical pe unghiul mandibular sau prin lovitură pe menton. Se produc de obicei zdrobiri ale capului condilian, care dau naştere de fapt unor fracturi cominutive, cu fragmente multiple, nedetaşate, care distrug suprafaţa articulară a condilului, capsula articulară rămânând de regulă integră. O altă variantă de fractură este aceea cu detaşarea parţială sau totală a unui fragment osos din suprafaţa articulară a capului condilian, care rămâne intraarticular, dar este translat anterior.

Se pot asocia frecvent leziuni ale meniscului articular şi fracturi ale cavităţii glenoide, care se traduc clinic prin limitarea antalgică a mişcărilor mandibulei. De asemenea, conductul auditiv extern poate fi perforat, cu apariţia otoragiei. Simptomatologia clinică este mai estompată decât în cazul fracturilor colului condilian, tulburările de ocluzie fiind absente sau reduse.

Fracturile apofizei coronoide

Se produc cel mai frecvent prin mecanism direct, în urma unor traumatisme laterale violente

Scanned with OKEN Scanner

care fracturează arcada temporo-zigomatică, o înfundă şi, la rândul ei, fracturează apofiza coronoidă. Se descrie şi mecanismul prin smulgere, datorat unei contracţii violente a m. temporal atunci când pacientul are gura deschisă.

Pot fi fracturi incomplete, fără deplasare, la care simptomatologia clinică este ştearsă, diagnosticul stabilindu-se numai prin examen radiologic. În cazul fracturilor complete, apofiza coronoidă este desprinsă tracţionată în sus şi înainte, sub arcada zigomatică, fapt care va determina o limitare antalgică a deschiderii gurii, fără a exista tulburări de ocluzie.

Tipuri particulare de fracturi de mandibulă

Fracturi paramediane/laterale duble

Există două linii de fractură situate de-o parte şi de alta la nivelul corpului mandibular (două fracturi paramediane sau laterale, sau respectiv o fractură paramediană asociată cu una laterală). În oricare dintre aceste situaţii, rezultă un fragment intermediar anterior, care cuprinde arcul mentonier, şi două fragmente posterioare. Fragmentul intermediar este tracţionat în jos şi înapoi de musculatura suprahioidiană, producându-se o cădere a mentonului cu inocluzie frontală. Consecutiv acestei deplasări posterioare, se produce glosoptoza, care duce la apariţia insuficienţei respiratorii obstructive superioare. Fragmentele posterioare sunt fie ascensionate şi rotate spre lingual prin acţiunea muşchilor milohioidieni şi pterigoidieni laterali, sau pot fi tracţionate în sus şi în afară sub acţiunea muşchilor ridicători ai mandibulei (fig. 1.17).

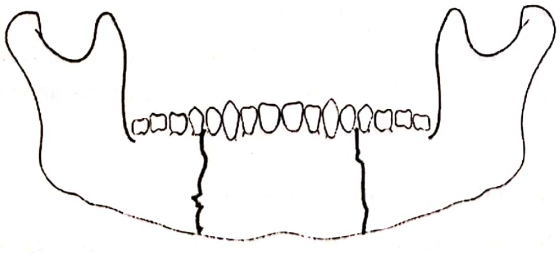

a

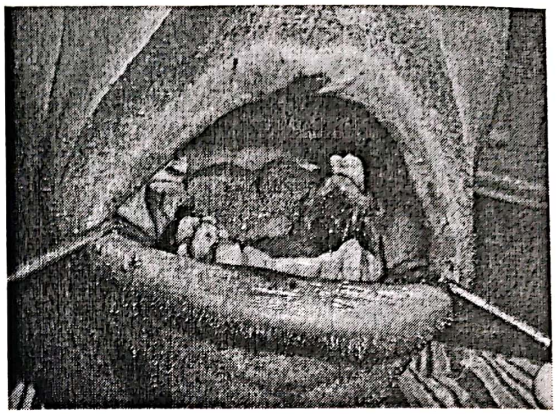

b

Figura 1.17. Fractură dublă de cap mandibular: a – reprezentare schematică; b – aspect clinic (cazuistica prof. dr. A. Bucur).

Fracturi mediane/paramediane asociate cu fracturi ale unghiului mandibular

Se delimitează un fragment osos intermediar, care este coborât şi rotat spre lingual sub acţiunea musculaturii suprahioidiene, fragmentele laterale fiind ascensionate de muşchii ridicători ai mandibulei. Aceste deplasări secundare sunt importante, inducând tulburări de ocluzie majore, atât în plan transversal, cât şi vertical (fig. 1.18).

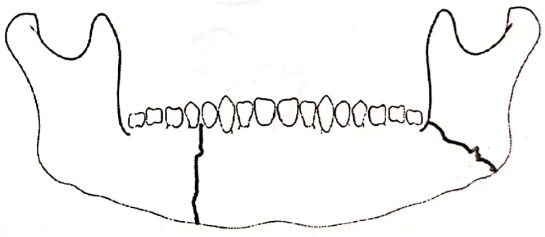

a

b

Figura 1.18. Fractură dublă de mandibulă: corp mandibular drept şi unghi stâng: a – reprezentare schematică; b – aspect radiologic (cazuistica prof. dr. A. Bucur).

Scanned with OKEN Scanner

Fracturi de corp/unghi mandibular asociate cu fracturi ale condilului mandibular de partea opusă

Se delimitează trei fragmente osoase, cu deplasări secundare importante, având ca rezultat îngustarea arcului mandibular, scurtarea ramului cu laterodeviație consecutivă și tulburări importante de ocluzie, cu contact prematur la nivelul molarilor și inocluzie frontală (fig. 1.19).

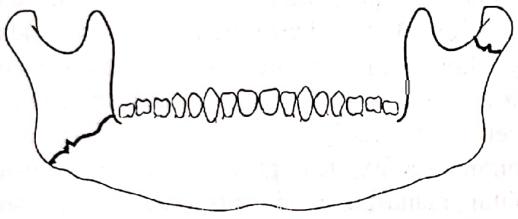

a

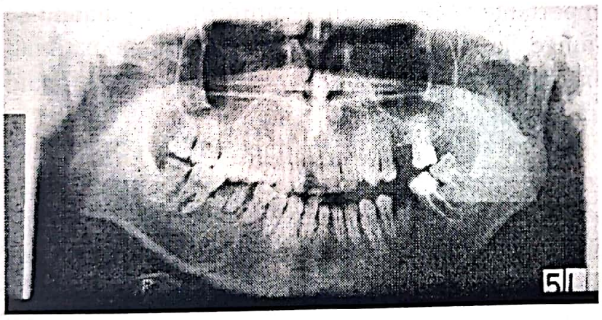

b

Figura 1.19. Fractură dublă de mandibulă: corp mandibular drept și subcondiliană stângă: a – reprezentare schematică; b – aspect radiologic (cazuistica prof. dr. A. Bucur).

Fracturi duble ale unghiului mandibular

Apar în special prin traumatisme puternice la adulți tineri, dentați, care uneori prezintă molarii de minte inferiori incluși, bilateral.

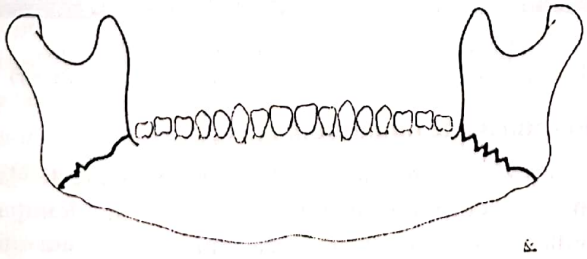

a

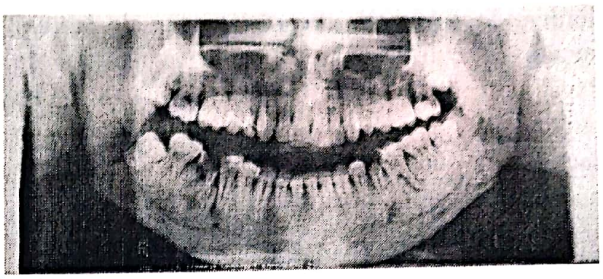

b

Figura 1.20. Fractură dublă de unghi mandibular: a – reprezentare schematică; b – aspect radiologic (cazuistica prof. dr. A. Bucur).

Fracturi duble ale condilului mandibular

Se întâlnesc mai frecvent la copii prin căderi accidentale pe menton, cu scurtarea ambelor ramuri mandibulare, contact molar bilateral și ocluzie deschisă frontală.

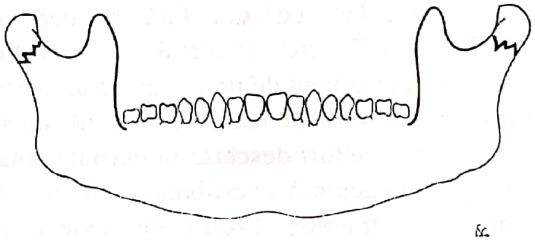

a

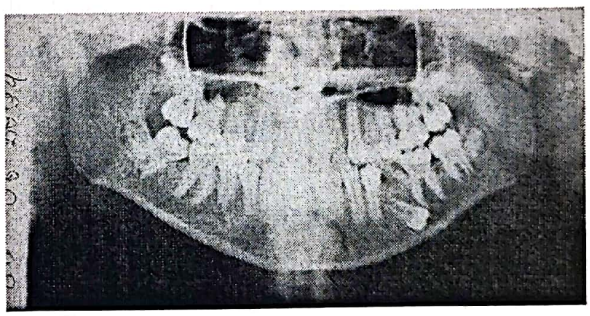

b

Figura 1.21. Fractură subcondiliană bilaterală. a – reprezentare schematică; b – aspect radiologic (cazuistica prof. dr. A. Bucur).

Fracturi cominutive

Se datorează unor traumatisme violente (accidente de circulație, arme de foc), în urma cărora apar numeroase linii de fractură cu direcții și localizări diferite, delimitând multiple fragmente osoase. Deplasarea acestor fragmente poate fi extrem de variată, cu tulburări ocluzale grave. Nu de puține ori, aceste fracturi sunt cu

Scanned with OKEN Scanner

pierderi de substanță osoasă, însoțite de leziuni dentare (fracturi dentare, luxații, avulsii) și de plăgi ale părților moi perimandibulare și ale mucoasei orale, cu deschiderea focarelor de fractură la acest nivel. Fragmentele osoase multiple, pierderile de substanță osoasă, asocierea cu alte fracturi ale viscerocraniului, precum și prezența unor plăgi delabrante conferă un caracter complex tratamentului acestor pacienți, cu dificultăți în asigurarea contenției osoase și a vindecării.

Fracturile procesului alveolar

Sunt definite ca fracturi parțiale ale mandibulei, cu păstrarea continuității osoase. Cel mai frecvent sunt localizate în regiunea frontală, care este mai expusă traumatismelor, și mai rar în regiunea laterală. Rezultă prin traumatisme directe care pot produce fie o zdrobire multifragmentară a procesului alveolar, cu sau fără pierdere de substanță osoasă, fie traiectul de fractură delimitează un fragment de proces alveolar, parțial desprins și mobil, în bloc cu grupul dentar respectiv. Sunt fracturi deschise în cavitatea orală și se însoțesc de deplasări vestibulare sau linguale, precum și de fracturi, luxații sau avulsii ale dinților de la acest nivel. O situație particulară este fractura procesului alveolar ca și accident al extracției dentare.

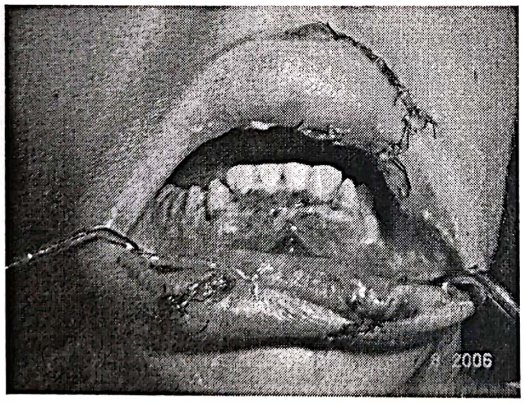

Figura 1.22. Fractură proces alveolar frontal inferior asociată cu plăgi periorale (cazuistica prof. dr. A. Bucur).

Fracturile mandibulei edentate

Mandibula edentată are rezistență scăzută, atât prin atrofia crestei alveolare care duce la scăderea dimensiunii pe secțiune a corpului mandibular, cât și scăderea densității osoase, prin demineralizarea consecutivă înaintării în vârstă, dar și prin influența unor afecțiuni generale cu răsunet osos, cum ar fi osteoporoza. Un traumatism de intensitate scăzută va produce fracturi închise, cu deplasări primare minime, însoțite de deplasări secundare minore, datorită tonusului redus al musculaturii inserate pe fragmentele fracturate. Un traumatism mai puternic va produce fracturi deschise în cavitatea orală, cu deplasare primară proporțională cu energia agentului vulnerant și deplasări secundare importante, cu decalaje și încălecări ale fragmentelor osoase, frecvent cu interpunere de părți moi. Deși atrofia musculară n-ar trebui să favorizeze deplasările secundare, totuși lipsa dinților nu contracarează aceste deplasări, mai ales în plan vertical. Interpunerea frecventă a părților moi între fragmentele fracturate se explică prin înălțimea redusă a corpului mandibular și hernierea în special a conținutului planșeului bucal. Acest lucru explică și prezența unor echimoze și hematoame importante la nivelul planșeului bucal, putându-se ajunge la forme grave, cum ar fi hematomul disecant al planșeului bucal, și pe fondul fragilității vasculare specifice vârstei.

Lipsa ocluziei dentare face dificilă aprecierea corectă a reducerii fracturii și totodată îngreunează tratamentul ortopedic la acești pacienți, fiind necesară de cele mai multe ori osteosinteza. Lipsa dinților nu exclude însă posibilitatea apariției complicațiilor secundare septice în cazul fracturilor deschise în cavitatea orală, pe fondul unei rezistențe scăzute la germenii patogeni (fig. 1.23).

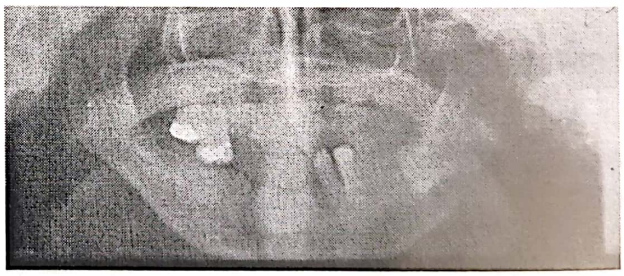

Figura 1.23. Fractură de mandibulă cu deplasare, la un pacient edentat subtotal (cazuistica prof. dr. A. Bucur).

Fracturile de mandibulă la copii

Prezența mugurilor dinților permanenți la nivelul corpului mandibular, atât în dentiția temporară, cât și în cea mixtă, precum și imaturitatea structurii osoase, conferă mandibulei o rezistență scăzută la traumatisme. Cu toate

Scanned with OKEN Scanner

acestea, elasticitatea osoasă şi prezenţa unui periost gros, bine reprezentat, care manşonează osul, duce de cele mai multe ori la apariţia unor fracturi incomplete, fără deplasare – aşa-numitele fracturi „în lemn verde".

Un traumatism mai puternic poate determina totuşi fracturi cu deplasare, deschise în cavitatea orală, fapt ce ar putea favoriza apariţia complicaţiilor septice prin expunerea foliculilor dentari la mediul septic oral.

O situaţie clinică frecventă la copii este dată de căderea accidentală pe menton, care induce fracturi uni- sau bicondiliene, cu o simptomatologie estompată şi adeseori trecută cu vederea. Afectarea traumatică a centrilor de creştere de la nivelul condilului, precum şi apariţia, ca şi complicaţie tardivă, a unei anchiloze temporo-mandibulare, va duce la tulburări de creştere şi dezvoltare, cu apariţia de micrognaţii sau/şi asimetrii mandibulare.

DIAGNOSTICUL FRACTURILOR DE MANDIBULĂ

Diagnosticul fracturilor de mandibulă se stabileşte pe baza simptomatologiei clinice descrise anterior şi examenelor imagistice, care, pentru depistarea traiectelor de fractură, devin obligatorii.

Investigaţii radiologice

Constituie baza diagnosticului fracturilor mandibulare, examenul radiologic fiind **obligatoriu**. Atitudinea terapeutică, verificarea corectitudinii tratamentului, aprecierea evoluţiei şi posibilelor complicaţii se bazează pe aceste investigaţii radiologice, din care decurg şi implicaţii medico-legale. Investigaţia radiografică rămâne singura metodă care face posibilă, chiar după o anumită perioadă de timp scursă de la producerea accidentului, stabilirea formei anatomo-clinice de fractură, aprecierea corectitudinii şi a rezultatului tratamentului efectuat.

Pentru stabilirea diagnosticului de fractură de mandibulă, se recomandă unul sau mai multe dintre următoarele tipuri de investigaţii radiologice (imagistice):

- Ortopantomograma: cea mai largă indicaţie.
- Radiografia de mandibulă în incidenţă defilată (laterală).
- Radiografia tangenţială de ram şi unghi mandibular.
- Radiografia în incidenţă Parma.
- Radiografia de craniu în incidenţă antero-posterioară (Caldwell).
- Radiografii retroalveolare şi radiografii cu film muşcat pentru dinţii din focarul de fractură.
- CT sau CT cu reconstrucţie 3D – pentru fracturile cominutive sau fracturi vechi însoţite de complicaţii (pseudartroze, consolidări vicioase etc.).

EVOLUŢIA FRACTURILOR DE MANDIBULĂ

În funcţie de tipul de fractură şi modalitatea terapeutică, se descriu două forme de vindecare osoasă [10]: *vindecarea primară* şi *vindecarea secundară*. **Vindecarea primară** implică formarea directă a calusului osos, în timp ce vindecarea secundară implică o etapă intermediară, de calus fibros, care ulterior se transformă într-unul osos.

Vindecarea primară se obţine numai dacă sunt întrunite simultan mai multe condiţii: o reducere anatomică precisă, absenţa mobilităţii fragmentelor şi vascularizaţie bună în focarul de fractură. Aceste deziderate se pot obţine numai în contextul osteosintezei rigide, cu plăcuţe şi şuruburi, modalitate terapeutică ce va scurta timpul de vindecare a fracturii, atât prin lipsa etapei de calus fibros din procesul de vindecare, cât şi prin posibilitatea asigurării precoce a funcţionalităţii mandibulei, datorată unui timp mai scurt de imobilizare intermaxilară. Este de fapt un proces de vindecare fără formare de calus extern, în condiţiile unui contact strâns între fragmentele osoase, cu stabilitate perfectă.

La rândul ei, vindecarea primară poate fi de două tipuri: 1. consolidare primară în condiţiile unui spaţiu minim între fragmente (mai mic de 100 μm); 2. consolidare primară în condiţiile unui contact osos perfect, fără spaţiu minim între fragmente (fig. 1.24).

Scanned with OKEN Scanner

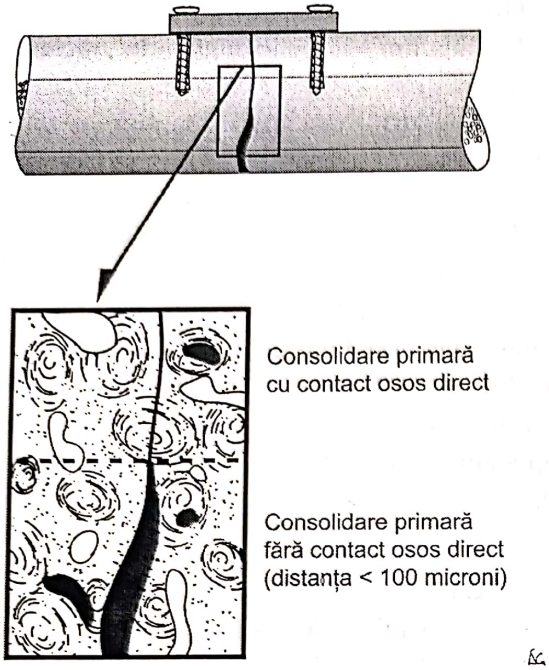

Figura 1.24. Variante de consolidare primară.

Consolidarea primară în condițiile unui spațiu minim între fragmente se obține atunci când se practică osteosinteza rigidă cu plăcuțe și șuruburi monocorticale. Vindecarea primară în aceste situații începe prin proliferarea capilarelor de la nivelul periostului și din canalele haversiene, care aduc la nivelul focarului de fractură și precursori osteoblastici mezenchimali. Osul se formează progresiv, direct pe suprafețele de fractură, fără fază de calus fibros sau resorbție modelantă. Formarea osului lamelar apare la 6 săptămâni, orientat însă paralel cu linia de fractură. În câteva luni, remodelarea va reorienta osul lamelar în lungul osului, moment care coincide cu obținerea rezistenței complete după vindecarea fracturii. Vindecarea de acest tip duce la formarea unui os mult mai rezistent decât în cazul vindecării secundare, în ciuda calusului care mănșonează focarul de fractură.

Consolidarea cu contact osos perfect este posibilă numai în cazul osteosintezei cu plăcuțe de compresie, care permit o afrontare strânsă, precisă a fragmentelor fracturate, prin presiune axială. În aceste situații, consolidarea se realizează exclusiv prin remodelare haversiană, osteoclastele producând căi de propagare prin focar, la nivelul cărora apar progresiv noi unități haversiene.

Vindecarea secundară este mecanismul cel mai frecvent implicat în consolidarea fracturilor de mandibulă, atunci când imobilizarea fragmentelor este de tip non-rigid (tratament ortopedic sau osteosinteză cu sârmă), dar și în cazul vindecării spontane (consolidare vicioasă în lipsa tratamentului). Acest tip de vindecare urmează patru etape consecutive: faza inițială, faza de calus cartilaginos, faza de calus osos și remodelarea osoasă.

Faza inițială. Odată cu apariția fracturii, lezarea vaselor și ischemia consecutivă duc la hipoxie în focarul de fractură și necroza consecutivă la nivelul bonturilor osoase fracturate. În faza inițială, se formează un hematom, cu apariția imediată a unei reacții inflamatorii, care induce proliferarea vaselor de neoformație și diferențierea celulelor mezenchimale.

Faza de calus cartilaginos. Se inițiază formarea unui calus fibrocartilaginos, atât la exterior, cât și în interiorul focarului de fractură, urmată de maturarea condroblastelor și transformarea lor în condrocite. Calusul mănșonează focarul de fractură, crescând rezistența osului la îndoire și torsiune.

Faza de calus osos. Progresiv se produce calcificarea acestui calus fibros, printr-un proces similar osificării encondrale. În calusul fibros pătrund vasele de neoformație, care creează un mediu de conducție pentru osteoblaste, putând fi observate și primele osteoclaste. Osteoblastele depun osteoid pe spiculii de cartilaj calcificat, iar osteoidul se calcifică și se transformă în os de neoformație.

Remodelarea osoasă are o etapă inițială în care osul imatur se reorganizează în formă de os lamelar, și o etapă de mai lungă durată, în care, prin contribuția osteoclastelor, apar modificări structurale și de arhitectură a osului, sub acțiunea stimulilor funcționali.

Scanned with OKEN Scanner

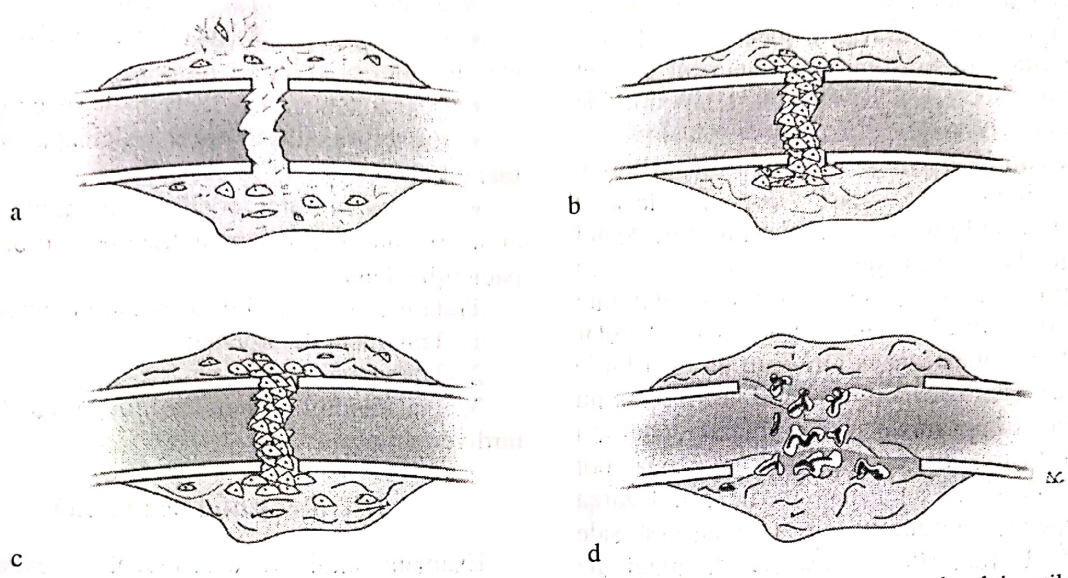

Figura 1.25. Etapele vindecării osoase secundare: a – hematom şi ţesut de granulaţie; b – iniţierea calusului cartilaginos; c – calcificare progresivă; d – înlocuirea calusului cartilaginos cu calus osos.

Durata întregului proces de *vindecare secundară* în condiţiile unui tratament adecvat este de *4–6 săptămâni* la adulţi, de *3–4 săptămâni* la copii şi adulţii tineri şi de *6–8 săptămâni* la persoanele în vârstă. Metodele terapeutice care pot asigura *vindecarea primară scurtează timpul de consolidare cu 1–2 săptămâni.*

Factori care influenţează consolidarea osoasă

Principalii factori care influenţează consolidarea fracturilor de mandibulă sunt: timpul scurs de la producerea traumatismului âná la aplicarea tratamentului, şi respectiv tipul şi corectitudinea tratamentului aplicat.

Un **tratament de specialitate aplicat precoce** asigură premisele unei evoluţii normale a procesului de vindecare, totodată reducând riscul apariţiei complicaţiilor secundare sau tardive. O aplicare întârziată a tratamentului specific (din motive legate de principiul priorităţii lezionale, dar şi din cauza prezentării tardive la medic) prelungeşte perioada de vindecare şi se asociază cu un risc crescut de apariţie a complicaţiilor.

De asemenea, **tratamentul trebuie să fie corect şi complet**, atât din punct de vedere al indicaţiei, cât şi ca acurateţe a manoperelor terapeutice, ortopedice sau chirurgicale. Un tratament neadecvat, care nu asigură reducerea şi imobilizarea corespunzătoare a fracturii de mandibulă, va prelungi procesul de vindecare osoasă sau/şi va favoriza apariţia complicaţiilor.

O serie de alţi factori care influenţează consolidarea osoasă sunt legaţi în principal de pacient: vârstă, statusul nutriţional, anumite afecţiuni generale (boli endocrine, degenerative etc.). Un alt factor de ordin loco-regional este gravitatea leziunilor traumatice. O fractură cominutivă de mandibulă, asociată cu plăgi perimandibulare şi fracturi ale altor oase ale viscerocraniului, constituie premise pentru o vindecare întârziată şi risc de complicaţii.

COMPLICAŢIILE FRACTURILOR DE MANDIBULĂ

În mod clasic, literatura de specialitate împarte complicaţiile fracturilor de mandibulă în **complicaţii imediate, secundare şi tardive.**

Complicaţiile imediate apar în momentul traumatismului şi se datorează în mod direct acestuia. Se referă atât la leziunile asociate fracturii de mandibulă, cât şi la complicaţiile locale datorate fracturii de mandibulă în sine.

Leziunile asociate ale fracturilor de mandibulă interesează extremitatea cefalică şi sunt de cele mai multe ori grave, cu risc vital. Acestea sunt: 1. leziuni neurologice (leziuni ale coloanei cervicale, fracturi de bază de craniu, hemoragia intracraniană, edemul cerebral posttraumatic),

Scanned with OKEN Scanner

2. insuficiența respiratorie obstructivă superioară, 3. hemoragia cu risc vital şi 4. şocul hipovolemic. Aceste entități au prioritate de tratament şi sunt discutate în secțiunea „Algoritm terapeutic de urgență".

Complicațiile locale apar în cazul fracturilor cu deplasări importante, care duc la lezarea pachetului vasculo-nervos alveolar inferior. Astfel se produc hemoragii de intensitate mică sau medie, precum şi leziuni nervoase datorate comprimării, elongării sau secționării n. alveolar inferior (hipo-/anestezia în teritoriul de distribuție al acestuia). Hemoragia din focarul de fractură nu este de obicei importantă şi se opreşte spontan sau prin imobilizarea de urgență. De asemenea, pot apărea hemoragii de intensitate medie, prin lezarea vaselor faciale, linguale sau a ramurilor sale (atunci când fracturile se însoțesc de plăgi ale părților moi perimandibulare), care nu ridică probleme deosebite de hemostază, dar care pot induce apariția unor hematoame geniene sau ale planşeului bucal.

Complicațiile secundare sunt de natură septică şi se datorează pe de o parte faptului că majoritatea fracturilor de mandibulă sunt deschise în cavitatea orală, iar pe de altă parte prezenței dinților în focarul de fractură, care, prin eventualele leziuni periapicale, pot induce apariția unor astfel de complicații.

Complicațiile tardive apar ca o consecință a gravității traumatismului, dar mai ales în urma unui tratament inadecvat. Acestea sunt: consolidarea întârziată, pseudartroza, consolidarea vicioasă, constricția de mandibulă, anchiloza temporo-mandibulară şi tulburările de creştere ale mandibulei.

Complicațiile secundare şi tardive şi atitudinea terapeutică specifică pentru acestea sunt discutate în secțiunea „Tratamentul complicațiilor secundare şi tardive".

TRATAMENTUL FRACTURILOR DE MANDIBULĂ

Obiective

Obiectivul tratamentului fracturilor de mandibulă constă în reducerea în poziție corectă a fragmentelor osoase dislocate şi contenția lor până la consolidarea completă, în scopul obținerii unei refaceri osoase anatomice, cu restabilirea unei funcționalități normale a aparatului dento-maxilar.

Acest deziderat major presupune:

- refacerea formei anatomice şi fizionomiei etajului inferior al feței;
- refacerea unei ocluzii normale (habituale);
- restabilirea mişcărilor în articulația temporo-mandibulară;
- asigurarea unor condiții favorabile pentru aplicarea ulterioară a unui tratament protetic, la pacienții edentați.

Tratamentul fracturilor de mandibulă poate fi:

1. Tratament de urgență;
2. Tratament definitiv;
3. Tratamentul complicațiilor secundare şi tardive.

1. Tratamentul de urgență

Examenul clinic trebuie să identifice eventualele complicații imediate, care necesită prioritate de tratament şi care implică temporizarea îngrijirilor fracturilor mandibulare. Pacienții cu fracturi mandibulare ce sunt însoțite şi de leziuni asociate grave care pun în pericol viața bolnavului vor fi trimişi de urgență într-un serviciu de specialitate, de preferință de politraumă, iar tratamentul specific oro-maxilo-facial fie se va putea realiza în acel serviciu de către medicii specialişti chirurgie oro-maxilo-facială, fie pacientul va reveni în serviciul de chirurgie oro-maxilo-facială, după stabilizarea stării generale, pentru tratamentul specific al fracturii de mandibulă.

Algoritm terapeutic de urgență

I. Pacient în stare gravă (iminență de stop cardio-respirator)

Criteriile clinice de diagnostic de urgență a stopului cardio-respirator sunt orientative şi se bazează pe observarea mişcărilor respiratorii, a colorației tegumentelor şi prezența sau absența pulsului carotidian. La aceşti pacienți se va institui de urgență protocolul de resuscitare cardio-respiratorie „ABC".

„A" (*Airways*) – eliberarea căilor aeriene superioare

Aceasta se face prin **identificarea şi îndepărtarea**, cu indexul sau prin aspirație, a factorilor obstructivi la nivelul oro-faringelui:

- corpi străini;
- fragmente osoase, dentare, fragmente de proteze etc.;

Scanned with OKEN Scanner

– sânge, mucus, vomismente etc.;
– lambouri posttraumatice obstructive la nivelul căilor aeriene superioare.

Menținerea permeabilității căilor aeriene superioare se va realiza printr-una sau mai multe dintre următoarele metode, în funcție de situația clinică:

– așezarea pacientului în decubit lateral, cu gura deschisă (poziție de siguranță), pentru ca secrețiile orale să nu se acumuleze în oro-faringe;
– extensia capului, propulsia mandibulei;
– aplicarea pipei Guedel sau a sondei flexibile nazo-faringiene;

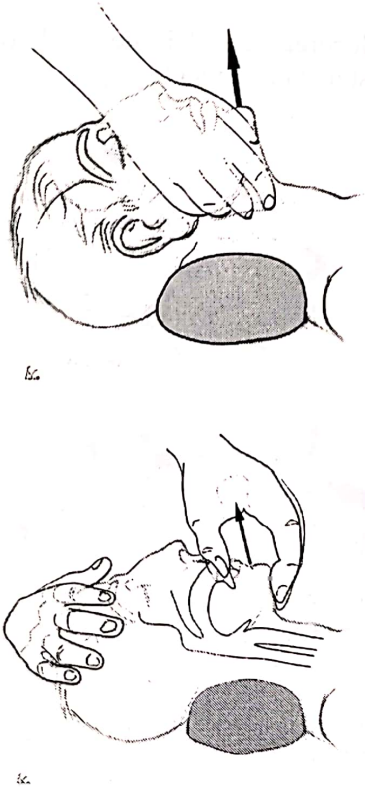

a

b

Figura 1.26. Extensia capului (a) și propulsia mandibulei (b).

– intubație rino/oro-traheală (se va realiza de către medicul ATI);
– puncție traheală/cricotirotomie/traheotomie.

Indicațiile punctiei traheale/cricotirotomiei/ traheotomiei: situații în care nu s-a reușit permeabilizarea căilor aeriene superioare, cu iminența decesului în câteva minute, și anume:

– glosoptoză prin fractură dublă inter-foraminală/cominutivă de arc mentonier, cu pierderea inserțiilor anterioare ale limbii;
– retropoziția maxilarului fracturat, asociată cu edem marcat al faringelui și glotei;
– hemoragie nazo-faringiană ce nu poate fi controlată și inundă căile aeriene superioare;
– dispnee de cauză periferică sau centrală.

Puncția traheală (traheopuncția)

– este denumită impropriu „puncție traheală", deoarece constă în fapt în *puncția membranei cricotiroidiene,* în contextul condițiilor de urgență, având în vedere faptul că traheotomia necesită un timp de intervenție ceva mai lung;
– poate fi menținută maximum 45 de minute și permite repermeabilizarea ulterioară a căilor aeriene superioare prin alte mijloace.

Tehnica punctiei traheale:

– puncția membranei cricotiroidiene cu ajutorul unui trocar, imediat sub proeminența laringiană (cartilajul tiroid);
– conectarea la sursă de oxigen sub presiune (15 L/min).

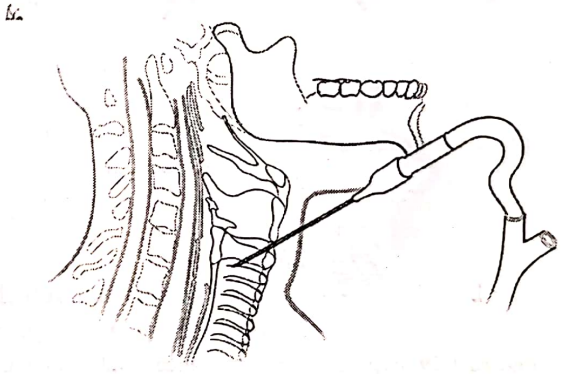

Figura 1.27. Reprezentarea schematică a puncției traheale.

Cricotirotomia

– constă în permeabilizarea căilor aeriene prin *introducerea unei canule endotraheale la nivelul membranei cricotiroidiene;*

Tehnica cricotirotomiei:

– incizie orizontală de 2 cm, imediat deasupra cartilajului cricoid și disecția planurilor fasciale;
– incizie orizontală a membranei cricotiroidiene cu lărgirea boantă a spațiului creat și introducerea canulei endotraheale, aceasta fiind fixată la tegumente.

Scanned with OKEN Scanner

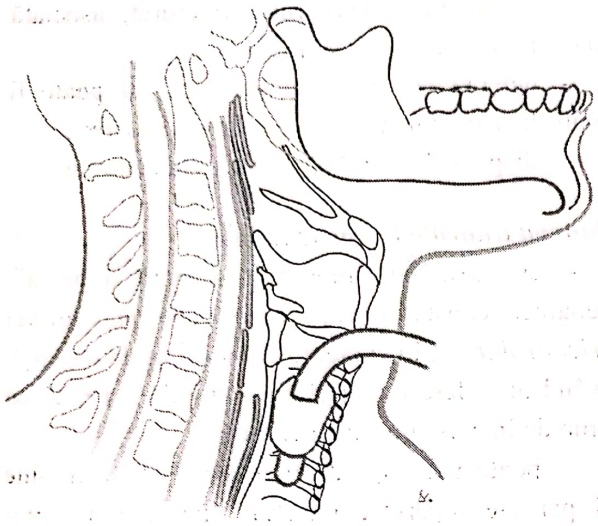

Figura 1.28. Reprezentarea schematică a cricotirotomiei.

Traheotomia

– constă în permeabilizarea căilor aeriene prin *introducerea unei canule endotraheale;*

Tehnica traheotomiei:

– incizie verticală sau orizontală de 4–5 cm la 2 cm inferior de cartilajul cricoid; disecție boantă până la nivelul fasciei pretraheale;

– secționarea istmului tiroidian;

– evidențierea și secționarea traheei (vertical sau „în volet") – cu respectarea următoarelor principii:

- nu se secționează primul inel traheal;
- nu se secționează traheea sub al 4-lea inel traheal;
- incizia traheală nu va fi niciodată orizontală;

– introducerea canulei de endotraheale și fixarea acesteia la tegumente.

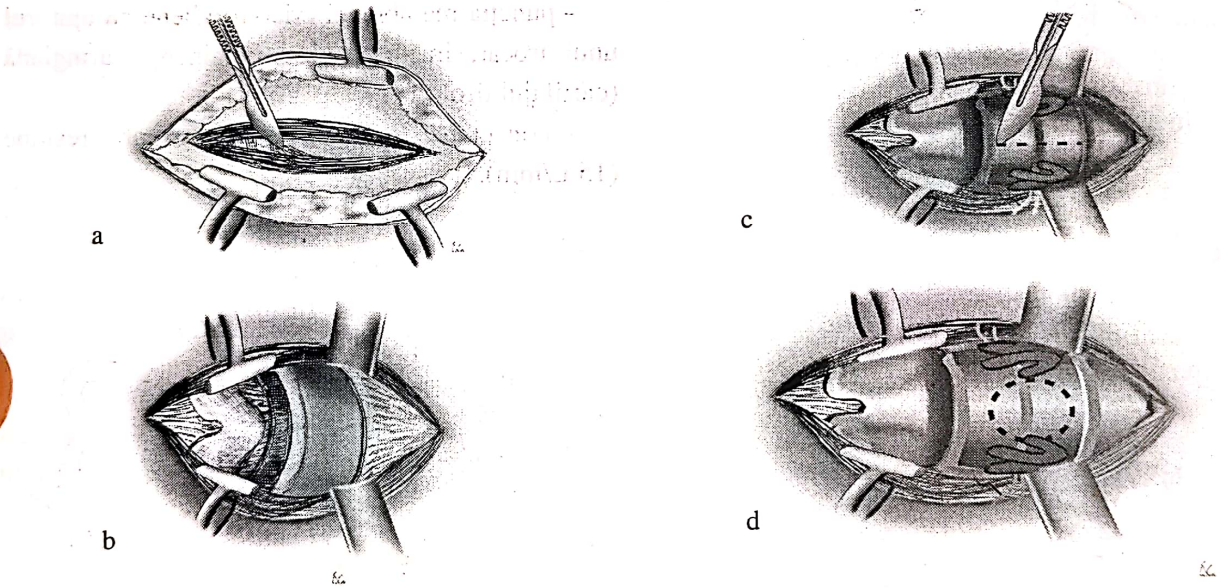

Figura 1.29. Reprezentarea schematică a traheotomiei: a – incizia planurilor superficiale; b – disecția fasciei pretraheale; c – traheotomie verticală; d – traheotomie în „volet".

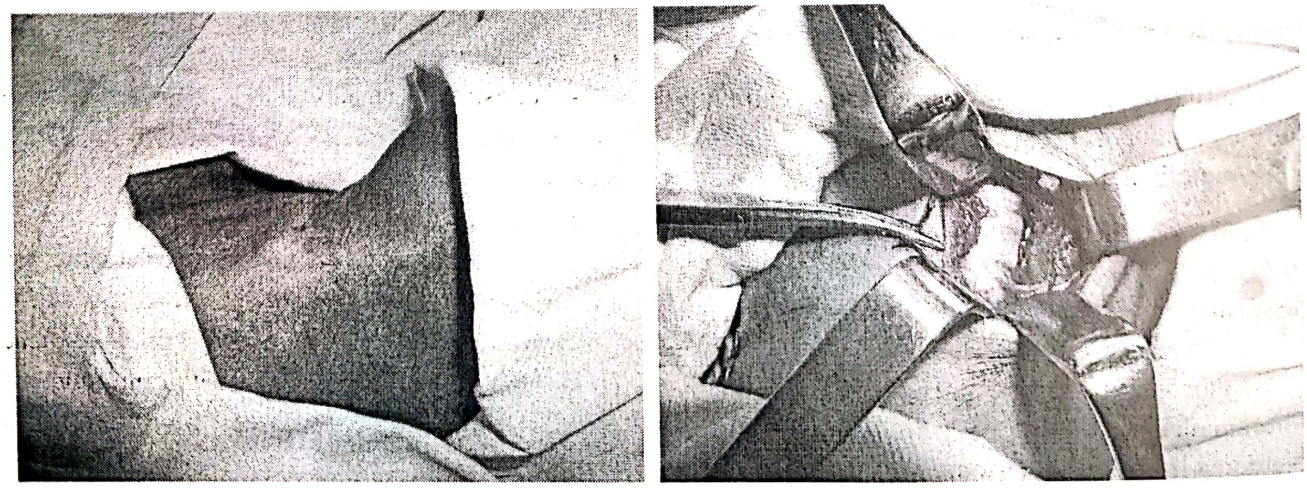

Scanned with OKEN Scanner

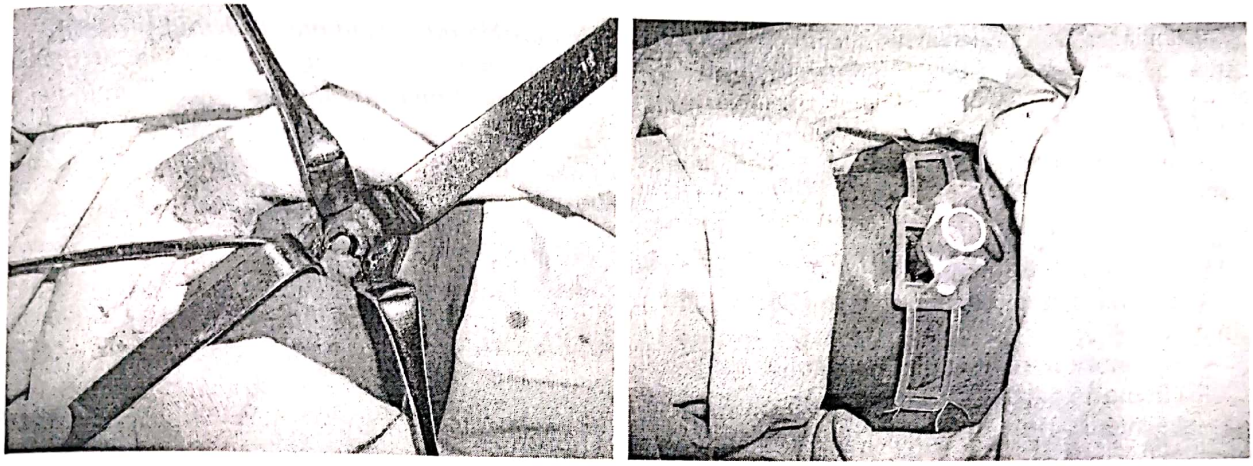

Figura 1.30. Traheotomie de urgență (cazuistica prof. dr. A. Bucur).

„B" (*Breathing*) – respirație asistată

Se face la pacienții care nu şi-au reluat respirația spontană, deşi au căile aeriene permeabile.

Se va institui una dintre metodele de menținere artificială a respirației, în funcție de situația clinică şi de metoda de permeabilizare a căilor aeriene superioare folosită la punctul „A":

– respirație gură la gură/gură la nas (tehnicile ventilatorii convenționale în cadrul resuscitării cardio-respiratorii necesită 10–12 insuflații pe minut, adică o insuflație după fiecare cinci compresii toracice, când resuscitarea e realizată de două persoane; două insuflații succesive după 15 compresii toracice, când o singură persoană asigură atât ventilația, cât şi compresia toracelui);

– ventilație cu balon Ruben (pe mască Ambou, pipă Guedel, sondă nazo-faringiană sau sondă/canulă endotraheală) – numai de către medicul ATI;

– ventilație asistată – la pacienții la care s-a practicat intubație rino/oro-traheală, cricotirotomie sau traheostomie – numai de către medicul ATI.

„C" (*Circulation*) – asigurarea funcției circulatorii

Evaluarea funcției circulatorii constă în aprecierea rapidă (5–10 sec) a prezenței pulsului central (carotidian, femural). În absența acestuia, se instituie de urgență măsurile de resuscitare cardiacă, ca primă intenție practicându-se **masajul cardiac extern.** Controlul hemoragiilor grave este, de asemenea, important pentru menținerea funcției circulatorii. În permanență vor fi monitorizate ritmul cardiac şi tensiunea arterială, ca indicatori ai eficienței manoperelor de resuscitare.

După restabilirea şi menținerea funcțiilor vitale, se realizează evaluarea secundară a leziunilor posttraumatice.

La pacientul care prezintă leziuni asociate cu risc vital, se aplică în continuare protocolul descris la punctul II.

În cazul pacienților cu fractură de mandibulă şi leziuni asociate fără risc vital, leziuni care sunt însă prioritare fracturii de mandibulă, se va aplica tratamentul de urgență provizoriu al fracturii mandibulare şi se va realiza transferul într-un serviciu de specialitate, cu temporizarea tratamentului definitiv oro-maxilo-facial.

II. Pacient cu fractură de mandibulă şi leziuni asociate cu risc vital

În contextul pacienților cu traumatisme oro-maxilo-faciale, cele mai frecvente leziuni asociate cu risc vital sunt: leziunile neurologice, insuficiența respiratorie obstructivă superioară, hemoragia şi şocul hipovolemic consecutiv.

1. Leziuni neurologice

– leziuni ale coloanei cervicale;
– fracturi de bază de craniu;
– hemoragia intracraniană şi edemul cerebral posttraumatic.

Leziuni ale coloanei cervicale

Semne clinice orientative:

– extremități flasce, areflexive;
– respirație diafragmatică;

Scanned with OKEN Scanner

– abilitatea de a flecta antebraţele, imposibilitatea extensiei acestora;
– reacţie la un stimul dureros localizat deasupra, dar nu şi sub nivelul claviculei;
– hipotensiune nejustificată de o hemoragie („şoc spinal").

Fracturi de bază de craniu

Semne clinice orientative:

– echimoze periorbitale bilaterale („în ochelari", „în binoclu");
– echimoze retroauriculare bilaterale;
– chemosis bilateral;
– epistaxis, rinolicvoree (semnul „şinelor de tramvai");
– otoragie, otolicvoree;
– uneori deficite motorii în teritoriul unor nervi cranieni.

Figura 1.31. Fractură de mandibulă asociată cu fractură de bază de craniu (Le Fort III) (cazuistica prof. dr. A. Bucur).

Hemoragia intracraniană şi edemul cerebral posttraumatic

Semne clinice orientative:

– pierderea stării de conştienţă, urmată de un interval lucid, apoi cu o deteriorare bruscă şi rapidă a stării de conştienţă, asociată cu greaţă, vărsături;
– apariţia bruscă a unei cefalee severe;
– tinitus pulsatil;
– pupile inegale;
– deviaţia conjugată a ochilor în jos sau de partea afectată;
– obnubilare, stupor sau comă.

Scorul Glasgow

Scorul Glasgow este o metodă standardizată de evaluare a afectării neurologice la pacientul comatos, dar totodată şi la pacientul politraumatizat. Acesta se bazează pe evaluarea clinică a deschiderii ochilor, a răspunsului motor şi a răspunsului verbal. Scorul se calculează aşa cum este arătat în tabelul 1.1 şi poate fi cuprins între 3 şi 15, un scor 3 fiind cu prognosticul cel mai rezervat, în timp ce 15 este asociat unui prognostic foarte bun. Scorurile intermediare se corelează cu prognostice proporţionale.

Tabelul 1.1

Scorul Glasgow pentru evaluarea pacienţilor cu traumatisme craniene

Deschiderea ochilor (E):	
Spontană	4
La stimul verbal	3
La durere	2
Absentă	1
Răspuns motor (M):	
Mişcări voluntare la comenzi verbale	6
Localizează stimulul dureros	5
Retrage membrul la stimul dureros	4
Postură anormală în flexie la stimul dureros	3
Postură în extensie la stimul dureros	2
Absent	1
Răspuns verbal (V):	
Orientat	5
Confuz, dezorientat	4
Cuvinte ineadecvate	3
Cuvinte neinteligibile	2
Absent	
Scor Glasgow = E + M +V	Valoare maximă: 15 Valoare minimă: 3

Scanned with OKEN Scanner

Atunci când semnele clinice sugerează o fractură de bază de craniu, o hemoragie sau un edem intracranian, sau există orice semn de suspiciune în acest sens, se impune obligatoriu transferul pacientului într-un serviciu de neurochirurgie/neurologie.

În cazul unei suspiciuni de fractură de coloană cervicală, nu se va mobiliza capul pacientului, aplicându-se dacă este posibil cu guler cervical Schantz, după care pacientul va fi transferat de urgență într-un serviciu de neurochirurgie/ neurologie.

De asemenea, în cazul oricărui pacient la care se constată o alterare a stării de conştienţă asociată cu un scor Glasgow scăzut, se impune de urgență transferul într-un serviciu de neurochirurgie/ neurologie.

2. Insuficiența respiratorie obstructivă superioară

Semne clinice orientative:

- dispnee predominant inspiratorie;
- tiraj suprasternal, supraclavicular;
- coborârea proeminenței laringiene în inspir;
- stază venoasă (cianoza feței, turgescența jugularelor);
- anxietate, senzație de sufocare.

Cauzele insuficienței respiratorii obstructive superioare la pacienții cu traumatisme oro-maxilo-faciale sunt diverse, şi în funcție de acestea, **atitudinea terapeutică** va fi adaptată în consecință.

Aspirarea de corpi străini

Identificarea şi îndepărtarea acestora de la nivelul oro-faringelui se realizează manual sau prin aspirație, aşa cum a fost arătat la punctul I.

Bloc maxilar fracturat şi deplasat mult spre posterior, îngustând astfel pasajul aerian

Imobilizarea provizorie a maxilarului redus în poziție anterioară, prin „bandaj mentocefalic" sau dispozitiv „în zăbală", va duce la eliberarea căilor respiratorii superioare.

Pierderea inserției anterioare a limbii şi căderea acesteia către posterior (glosoptoză)

Apare în cazul unei fracturi duble de corp mandibular, prin deplasarea inferioară şi posterioară a fragmentului central, sub acțiunea gravitației (decubit dorsal) şi a musculaturii suprahioidiene (pântece anterior mm. digastrici, mm. genioglosi, mm. geniohioidieni).

Pentru eliberarea de urgență a pasajului aerian, este necesară menținerea limbii în protracție (cu fir gros, ac tip agrafă, pensă *en-coeur*), acest lucru putând fi realizat şi prin reducerea şi imobilizarea de urgență a fracturii duble de mandibulă.

Edem al părților moi oro-faringiene

Se aplică una dintre metodele de permeabilizare a căilor aeriene superioare (pipă Guedel, sondă nazo-faringiană, intubație rino/oro-traheală, traheostomie etc.) discutate la punctul I.

Hematom disecant al limbii şi planşeului bucal

Se aplică de urgență una dintre metodele de permeabilizare a căilor aeriene superioare descrise la punctul I. În general, aceste hematoame sunt autolimitante, existând însă situații în care se impune ligatura de urgență a a. carotide externe sau a ramurilor sale, atunci când hemoragia este arterială.

3. Hemoragia cu risc vital

Hemoragia cu risc vital apare în 1–3% dintre cazurile de fracturi ale viscerocraniului. Aceasta poate pune viața pacientului în pericol, pe de o parte prin hipovolemie consecutivă cu instalarea şocului, iar pe de altă parte prin insuficiența respiratorie obstructivă superioară datorată acumulării sângelui la nivelul orofaringelui.

Atitudinea terapeutică constă în asigurarea hemostazei prin ligatura de urgență a vaselor lezate. Sângele acumulat în orofaringe se va îndepărta prin aspirație, iar la nevoie se va aplica una dintre metodele de menținere a permeabilității căilor aeriene superioare.

4. Şocul hipovolemic

Şocul este definit ca fiind perfuzia insuficientă acută generalizată a organelor vitale, cu risc letal. În cazul pacienților cu traumatisme cranio-faciale,

Scanned with OKEN Scanner

cel mai frecvent apare şocul hipovolemic, în urma unor hemoragii grave.

Atitudinea terapeutică de urgenţă constă în manevrele de hemostază (ligaturi vasculare), simultan cu asigurarea unei linii venoase periferice care să permită refacerea volemiei şi celelalte măsuri de combatere a şocului, acestea intrând în atribuţiile medicului ATI.

După rezolvarea complicaţiilor cu risc vital, se reevaluează pacientul din punct de vedere al leziunilor posttraumatice oro-maxilo-faciale, se aplică măsurile terapeutice de urgenţă pentru fractura de mandibulă, urmând să se decidă dacă pacientul trebuie transferat într-un alt serviciu de specialitate pentru menţinerea funcţiilor vitale (politraumă), cu temporizarea tratamentului definitiv al fracturii.

III. Pacient cu fractură de mandibulă, fără leziuni asociate cu risc vital

După anamneză şi examen clinic loco-regional, se consemnează **obligatoriu** în foaia de observaţie: datele de identificare ale pacientului, etiologia traumatismului, momentul producerii (dată, oră), sediul şi forma clinică a fracturii mandibulare, leziunile dentare concomitente, leziunile părţilor moi, corpii străini în plagă, alte fracturi asociate ale maxilarului sau ale altor oase ale viscerocraniului, precizându-se **diagnosticul la prezentarea pacientului**.

Ori de câte ori există plăgi deschise orale sau/şi cervico-faciale cu potenţial tetanigen, **seroprofilaxia antitetanică** (ATPA) trebuie administrată în mod **obligatoriu**; nu este necesară administrarea ATPA dacă pacientul a fost imunizat cu mai puţin de 6 luni în urmă.

Pentru sutura plăgilor şi reducerea fracturii, se practică **anestezia loco-regională** prin infiltraţie cu substanţe anestezice locale uzuale, când nu există contraindicaţii în acest sens. Dacă există contraindicaţii ale anesteziei loco-regionale, se va recurge la **sedare** prin administrarea unor antialgice opioide sau/şi barbiturice adecvate, sub supravegherea medicului ATI.

Plăgile limitate ale limbii, buzelor, mucoasei jugale sau plăgile tegumentare superficiale **se vor sutura** înaintea reducerii şi imobilizării fracturii de mandibulă. În cazul unor plăgi întinse ale părţilor moi, cu denudare osoasă şi desfiinţarea pereţilor cavităţii orale, se va practica întâi reducerea şi imobilizarea de urgenţă, sutura făcându-se în continuare, în al doilea timp operator.

Se va practica **obligatoriu extracţia dentară** şi sutura alveolei postextracţionale înaintea reducerii şi imobilizării fracturii de mandibulă, în următoarele situaţii:

- dinţi cu fractură radiculară, irecuperabili;
- dinţi cu mobilitate excesivă (gr. II/III);
- dinţi care împiedică reducerea fracturii de mandibulă.

Se realizează **reducerea fracturii de mandibulă** prin repoziţionarea manuală a fragmentelor deplasate. Corectitudinea reducerii în poziţie anatomică a fragmentelor osoase fracturate este apreciată prin restabilirea ocluziei habituale şi a continuităţii osoase la nivelul bazilarei mandibulare.

Contenţia fragmentelor osoase, care au fost reduse în poziţie corectă se realizează printr-o **imobilizare provizorie (de urgenţă)** folosind dispozitive simple, care pot fi confecţionate şi aplicate rapid:

– bandaj mentocefalic;

– capelină cu frondă mentonieră (există dispozitive ortopedice preconfecţionate, ajustabile);

– ligaturi interdentare monomaxilare din sârmă (ligatura hipocratică, „în 8").

– ligaturi dentare intermaxilare din sârmă (Ivy, Le Blanc, Ernst) → cea mai indicată şi sigură metodă de imobilizare de urgenţă, bineînţeles când există unităţi masticatorii care să permită aplicarea lor;

– ligaturi intermaxilare fixate cu şuruburi monocorticale – metodă recentă [11] de imobilizare intermaxilară, care constă în inserarea unor şuruburi monocorticale transmucoase deasupra apexurilor dentare şi imobilizarea fragmentelor fracturate pe aceste şuruburi; astfel se evită contactul direct cu parodonţiul şi deci şi efectele negative consecutive.

Scanned with OKEN Scanner

a b

Figura 1.32. Bandajul mento-cefalic – metodă de imobilizare provizorie de urgență a fracturilor de mandibulă: a – reprezentare schematică; b – aspect clinic.

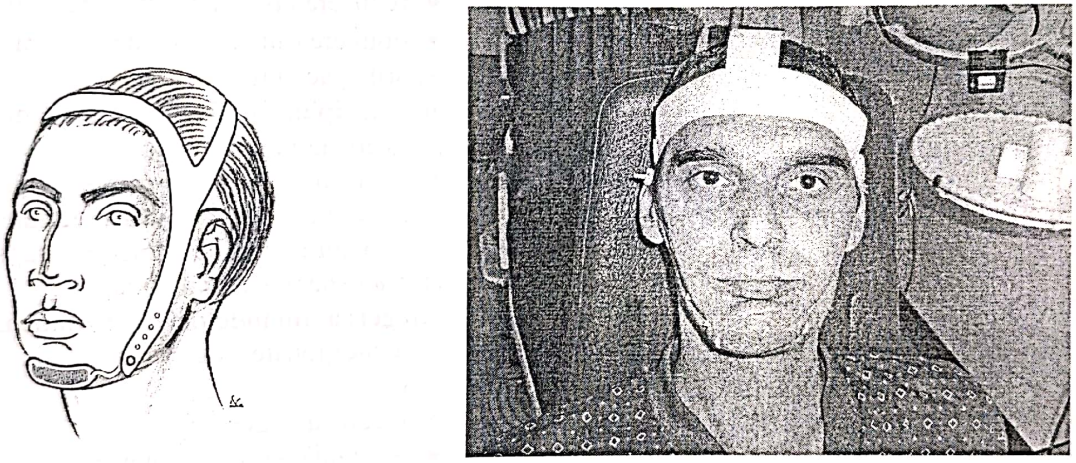

Figura 1.33. Capelină cu frondă mentonieră – metodă de imobilizare provizorie, de urgență, a fracturilor de mandibulă: a – reprezentare schematică; b – aspect clinic.

Figura 1.34. „Blocaj" intermaxilar de urgență cu ajutorul ligaturilor Ernst, ca metodă de imobilizare provizorie, de urgență, pentru fracturile de mandibulă: a – reprezentarea schematică; b – aspect radiologic (cazuistica prof. dr. A. Bucur).

Scanned with OKEN Scanner

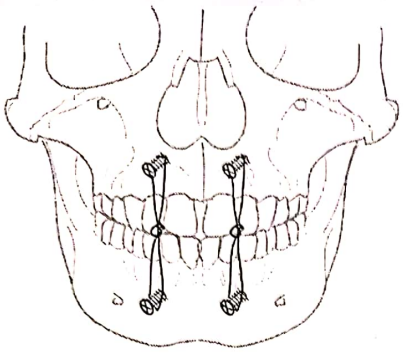

a

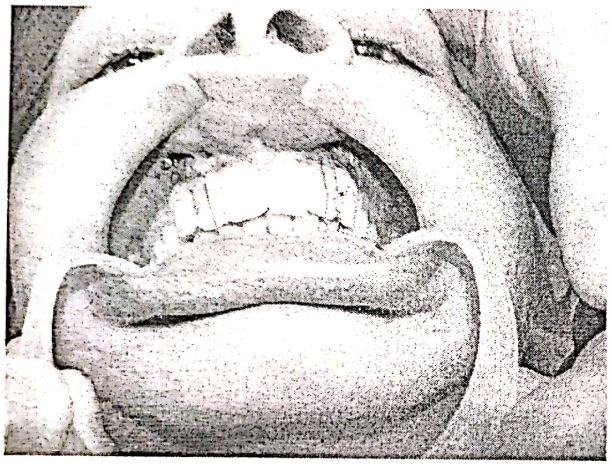

b

Figura 1.35. Imobilizare de urgență cu ligaturi intermaxilare fixate cu implanturi monocorticale:
a – reprezentare schematică; b – aspect clinic (cazuistica prof. dr. A. Bucur).

Cel mai frecvent, fracturile de mandibulă sunt deschise în cavitatea orală, fapt ce impune **antibioprofilaxia** pentru evitarea complicațiilor septice, precum și **medicație antiinflamatorie** (AINS) pentru reducerea edemului posttraumatic și **antialgică** pentru combaterea durerii.

Sunt situații clinice, cum ar fi fracturile mandibulare incomplete (fisuri), fracturi mandibulare fără deplasare sau chiar fracturi cu deplasare, dar la care reducerea fragmentelor a fost facilă, care permit aplicarea **în regim de urgență** a unor ligaturi intermaxilare, sau a unui dispozitiv ortopedic de **imobilizare definitivă** (imobilizare intermaxilară prin atele fixate cu ligaturi de sârmă circumdentare). În aceste situații clinice, **tratamentul de urgență**, care, de cele mai multe ori este un tratament provizoriu, **coincide cu tratamentul definitiv**.

Examenul radiologic indicat situației clinice va ajuta la stabilirea corectă a diagnosticului și a modalităților de tratament definitiv, precum și la apecierea evoluției vindecării, sau a posibilelor complicații ce pot apărea ulterior.

2. Tratamentul definitiv

Obiective și alegerea metodei de tratament

Obiectivele tratamentului definitiv sunt:

- refacerea fizionomică și funcțională a etajului inferior al feței, prin reducerea corectă a fragmentelor fracturate și contenția acestora, în medie 4–6 săptămâni;
- reducerea, pe cât posibil, a complicațiilor tardive;
- reducerea perioadei de spitalizare;
- obținerea unor rezultate care să coincidă cu așteptările pacientului.

În principiu, fiecare formă anatomo-clinică de fractură mandibulară beneficiază de un tratament individualizat. Alegerea metodei de tratament definitiv trebuie făcută după precizarea corectă a formei anatomo-clinice a fracturii, dar și în funcție de starea generală a bolnavului.

Alegerea metodelor de tratament definitiv sunt condiționate de următoarele elementele principale:

- localizarea durerii;
- existența de fracturi unice sau multiple;
- existența de fracturi asociate ale maxilarului (în cadrul unui traumatism oro-maxilo-facial, prioritatea tratamentului revine mandibulei, aceasta reprezentând în situația respectivă un reper fix important pentru poziționarea fragmentelor osoase ale maxilarului superior);
- sensul și gradul dislocării fragmentelor osoase;
- direcția liniei de fractură;
- prezența dinților și statusul odonto-parodontal;
- forma dinților;
- starea generală și vârsta bolnavilor.

Datorită acestor factori multipli care trebuie coroborați, nu se pot elabora „scheme-tip" de tratament, în vederea obținerii unei imobilizări cât mai corecte și eficiente. Pentru o fractură

Scanned with OKEN Scanner

mandibulară se va alege cea mai adecvată metodă de tratament definitiv, adaptată în raport cu tipul şi localizarea focarelor de fractură.

În unele forme, se impune, în funcţie de necesităţi, să se asocieze diferite metode terapeutice (ortopedice şi chirurgicale).

Metode de tratament definitiv în fracturile de mandibulă

A. Metode ortopedice

Pentru tratamentul definitiv al fracturilor de mandibulă se foloseşte ca metodă de contenţie definitivă (pentru 4–6 săptămâni) **imobilizarea intermaxilară prin atele fixate cu ligaturi de sârmă circumdentare.**

Indicaţiile imobilizării ortopedice sunt:

– fracturi incomplete (fisuri osoase), fracturi fără deplasare, fracturi cu deplasare, unice sau duble, la care reducerea manuală s-a făcut cu uşurinţă;

– pacienţi care prezintă unităţi dentare suficiente pentru aplicarea aparatului de imobilizare intermaxilară (fracturi tip A după Kruger şi Schilli, clasa I după Kazanjian şi Converse);

– pacienţi la care este contraindicată sau care refuză intervenţia chirurgicală.

În situaţiile clinice în care se indică ca tratament definitiv imobilizarea intermaxilară, tratamentul de urgenţă coincide cu tratamentul definitiv.

Formele anatomo-clinice de fractură mandibulară care beneficiază de tratament ortopedic sunt:

– fracturi mediane, fracturi paramediane sau fracturi laterale ale corpului mandibular, în următoarele situaţii: fracturi incomplete (fisuri), fracturi fără deplasare, sau fracturi cu deplasare, dar cu reducere facilă;

– fracturi ale unghiului mandibular în plină masă musculară sau ale ramului mandibular, fără deplasare;

– fracturi condiliene (subcondiliană joasă, subcondiliană înaltă, intracapsulară): se aplică imobilizarea intermaxilară pentru două săptămâni, după care se începe mecanoterapia;

– fracturi duble de mandibulă, la care reducerea manuală a fragmentelor osoase s-a făcut cu uşurinţă, făcând posibilă contenţia corectă prin folosirea metodei de imobilizare intermaxilară.

Pregătirea cavităţii orale în vederea aplicării aparatului de imobilizare intermaxilară constă în:

1. anestezia loco-regională;
2. detartraj complet: depozitele de tartru împiedică adaptarea atelelor pe dinţi şi întreţin iritaţii ale parodonţiului marginal, favorizând apariţia supuraţiilor locale;
3. tratamentul provizoriu al cariilor dentare;
4. extracţia resturilor radiculare irecuperabile;
5. atitudinea faţă de dinţii din focarul de fractură (conservatoare, extracţie → vezi atitudinea faţă de dinţii din focarul de fractură).

Se aplică întâi atela la arcada superioară, maxilarul servind drept criteriu pentru reducerea corectă a fracturii de mandibulă.

Atela va fi fixată cu fire de sârmă circumdentare (0,2–0,4 mm) şi adaptată intim la reliefurile dentare, între ecuatorul dinţilor şi gingie, fără a leza parodonţiul marginal. Se vor folosi toate unităţile dentare care permit ancorarea, pornind de la molarul de 6 ani sau 12 ani, de o parte, atela maxilară circumscriind arcada dentară superioară până la molarii de partea opusă. Capetele atelelor vor fi îndoite, pentru a nu traumatiza parodonţiul marginal sau mucoasa jugală.

La nivelul mandibulei, atela se va fixa după aceleaşi criterii, dar **se va întrerupe la nivelul focarului de fractură**, evitându-se, pe cât posibil, ancorarea pe dinţii vecini focarului de fractură.

Odată fixate atelele la nivelul maxilarului şi mandibulei, se va aplica fie o ***imobilizare elastică*** pentru 24–48 h urmată apoi de imobilizare rigidă, fie direct o ***imobilizare rigidă*** (atunci când deplasările sunt minime, atât în plan sagital, cât şi în plan vertical). Se va evita aplicarea imobilizării intermaxilare excentric la nivelul focarului de fractură, deoarece, deşi aparent aceasta apropie fragmentele la nivelul procesului alveolar, se poate instala un diastazis la nivelul bazilarei!

Scanned with OKEN Scanner

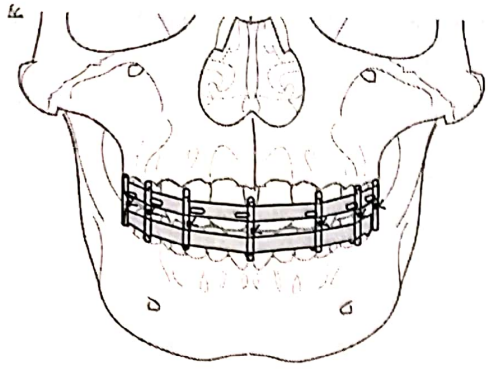

a

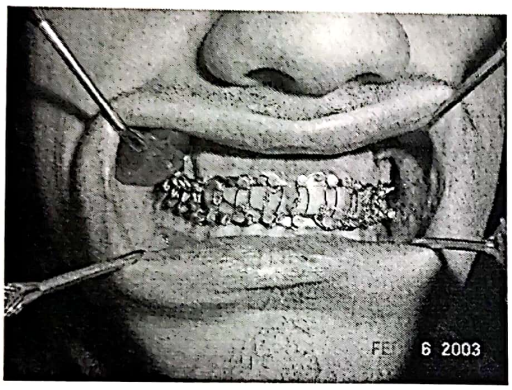

b

Figura 1.36. Aplicarea de atele fixate cu ligaturi de sârmă circumdentare şi imobilizare intermaxilară rigidă: a – reprezentare schematică; b – aspect clinic (cazuistica prof. dr. A. Bucur).

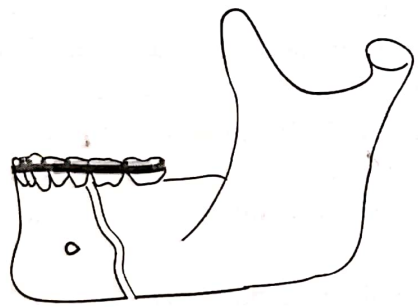

a

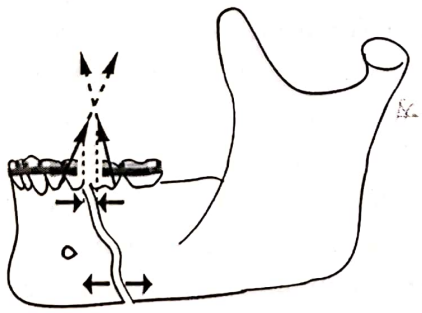

b

Figura 1.37. Erori în tratamentul ortopedic al fracturilor de mandibulă: a – neîntreruperea atelei la nivelul focarului de fractură poate duce la permanentizarea unui diastazis între fragmente; b – aplicarea excentrică a tracţiunii intermaxilare va crea un diastazis la nivelul bazilarei mandibulei.

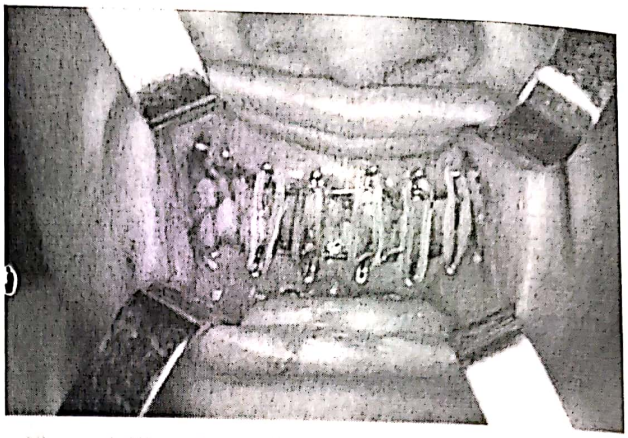

Figura 1.38. Aplicarea de atele fixate cu ligaturi de sârmă circumdentare şi imobilizare intermaxilară elastică (cazuistica prof. dr. A. Bucur).

Imobilizarea intermaxilară elastică se aplică atunci când este nevoie de o reducere lentă şi progresivă a fragmentelor fracturate, în cazurile în care s-au instalat reacţiile posttraumatice – tumefacţie, dureri, contractură musculară, fapt ce determină o reducere manuală dificilă, uneori chiar imposibilă. Această imobilizare elastică se menţine 24–48 ore până la reducerea corectă a fragmentelor fracturate, în continuare contenţia realizându-se printr-o imobilizare intermaxilară rigidă.

Există situaţii clinice – **fracturi condiliene** – când imobilizarea elastică intermaxilară se menţine două săptămâni, după care se începe mecanoterapia, pentru a preveni instalarea unei anchiloze temporo-mandibulare.

În toate situaţiile clinice, imobilizarea intermaxilară rigidă se menţine 4–6 săptămâni la adulţi şi 6–8 săptămâni la vârstnici.

Pacientul necesită maximum 24–48 ore de spitalizare (dacă nu apar complicaţii), acesta fiind externat cu recomandarea unei medicaţii specifice (antibiotică, antiinflamatorie, antialgică), cu indicaţia unei igiene orale riguroase şi cu obligativitatea controlului periodic săptămânal, pe durata imobilizării.

Evoluţia procesului de consolidare este urmărită prin examenul clinic periodic săptămânal, pe toată perioada imobilizării, şi presupune:

– controlul şi refacerea integrităţii aparatului de imobilizare (uneori se poate constata o deteriorare parţială sau chiar absenţa dispozitivului de imobilizare);

– corectarea tulburărilor de ocluzie dentară consecutive deteriorării parţiale sau totale a aparatului de imobilizare;

Scanned with OKEN Scanner

– aprecierea gradului de igienă orală a pacientului;

– identificarea eventualelor semne clinice orale sau cervico-faciale de supurație în focarul de fractură;

– testarea vitalității pulpare la dinții din focarul de fractură – în serviciile de stomatologie;

– verificarea eventualei mobilități anormale în focarul de fractură, imediat după îndepărtarea aparatului de imobilizare.

Toate aspectele de mai sus se consemnează obligatoriu în foaia de observație a pacientului, care reprezintă un act medico-legal ce dovedește evoluția favorabilă sau nefavorabilă a procesului de vindecare.

Atitudinea față de dinții din focarul de fractură

Pentru a stabili conduita terapeutică conservatoare sau radicală față de dintele/dinții din focarul de fractură, trebuie ca printr-un examen clinic și radiologic să fie evaluate [12]:

– rolul dintelui în contenția fracturii;

– stabilitatea sau mobilitatea acestuia în focarul de fractură;

– integritatea dintelui/dinților adiacenți focarului;

– rolul său fizionomic și funcțional.

Dinții din focarul de fractură se extrag în momentul imobilizării în următoarele situații:

a. dinți ce prezintă fracturi corono-radiculare și care sunt irecuperabili din punct de vedere stomatologic;

b. dinți luxați în urma traumatismului, cu mobilitate excesivă (gradul II/III);

c. dinți care împiedică reducerea fragmentelor în poziție corectă.

Dinții din focarul de fractură se extrag la 12–15 zile de la imobilizarea intermaxilară în următoarele situații:

a. dinți din focarul de fractură care contribuie la stabilizarea fragmentelor și nu permit ascensionarea acestora, dar prezintă distrucții corono-radiculare, focare cronice periapicale, fracturi interradiculare la dinți pluriradiculari etc.;

b. dinți semiincluși, situați la nivelul focarului de fractură – mai ales molarul trei în fracturile de unghi mandibular, atunci când acesta nu a fost extras înainte de aplicarea tratamentului ortopedic, deoarece ar fi dus la instabilitatea fragmentelor osoase;

Dacă în timpul manevrelor de extracție nu s-au produs deplasări ale fragmentelor osoase, se reaplică imobilizarea intermaxilară rigidă pentru încă două săptămâni. Dacă însă s-au produs deplasări, se reaplică imobilizarea rigidă pentru încă patru săptămâni.

Dinții din focarul de fractură se conservă în următoarele situații:

a. dinții din focar sunt integri sau prezintă fracturi coronare ce pot fi restaurate prin tratamente odontale sau protetice specifice;

b. molarii de minte total incluși în grosimea osului și, deși se află în focarul de fractură, nu împiedică reducerea și contenția fracturii, și nu există soluție de continuitate orală; aceștia pot uneori favoriza menținerea contactului între fragmentele fracturate.

În contextul tratamentului conservator al dinților din focarul de fractură, este necesară extirparea pulpară și obturația de canal, atunci când aceștia nu răspund la testele de vitalitate sau prezintă semne de suferință pulpară – în serviciile de stomatologie. Acest tratament se va aplica după îndepărtarea aparatului de imobilizare.

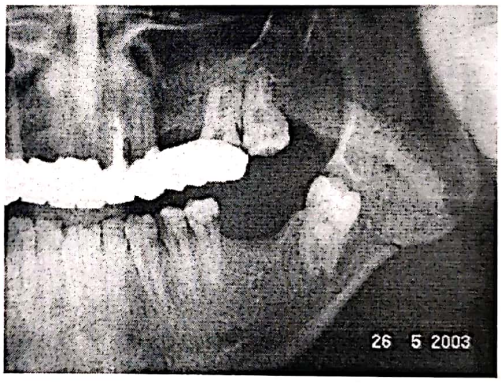

Figura 1.39. Situație clinică în care molarul de minte inclus favorizează menținerea contactului între fragmente, fapt pentru care va fi menținut.

La dinții cu fracturi radiculare post-traumatice în treimea apicală, îndeosebi la dinții monoradiculari, se va practica rezecția apicală. Aceasta se va efectua fie după îndepărtarea aparatului de imobilizare, fie intraoperator, atunci când s-a optat pentru o metodă chirurgicală de tratament definitiv al fracturii de mandibulă (osteosinteză).

B. Metode chirurgicale

Pentru tratamentul **definitiv** al fracturilor de mandibulă, principala metodă chirurgicală este **osteosinteza.**

Osteosinteza este metoda care constă în descoperirea chirurgicală a focarului de fractură,

Scanned with OKEN Scanner

reducerea fragmentelor în poziție anatomică sub control vizual direct şi solidarizarea lor în această poziție prin:

– ligaturi de sârmă transosoase;

– miniplăcuțe de osteosinteză (din titan sau din materiale resorbabile) sau plăci de reconstrucție (din titan);

Indicațiile osteosintezei sunt:

a. fracturi retrodentare, cu ascensionarea fragmentului distal, asupra căruia nu se poate acționa prin metode ortopedice (fracturi clasa a II-a după Kazanjian şi Converse);

b. fracturi cu angrenare strânsă a capetelor osoase, care nu pot fi degajate prin metode ortopedice (aşa-numitele „angrenări nereductibile");

c. fracturi cu dislocare mare în care există interpoziții de părți moi sau corpi străini între capetele osoase fracturate;

d. fracturi vechi, vicios consolidate, precum şi în consolidări întârziate, pseudartroze;

e. fracturi deschise în cavitatea orală, cu decalaj în plan vertical sau/şi sagital;

f. fracturi la pacienți care nu prezintă unități dentare suficiente care să permită reducerea fracturii pe baza ocluziei (facturi tip B după Kruger şi Schilli);

g. fracturi la pacienți care nu prezintă dinți suficienți pentru ancorajul aparatelor ortopedice;

h. fracturi multiple sau cominutive, care nu pot beneficia de un tratament ortopedic;

i. fracturi ale mandibulei, asociate cu fracturi ale maxilarului superior, când restabilirea continuității mandibulei va fi reper pentru reducerea şi contenția fragmentelor osoase ale maxilarului;

j. fracturi cominutive mandibulare cu implicarea apofizei condiliene, când ar deveni necesară mecanoterapia la 10–15 zile de la imobilizarea intermaxilară. Osteosinteza focarelor de fractură de la nivelul ramului orizontal mandibular va permite îndepărtarea blocajului rigid după 10–15 zile, putându-se începe mecanoterapia precoce;

k. la cererea pacientului, după ce acesta a fost informat asupra avantajelor dar şi a riscurilor perioperatorii, în comparație cu metodele ortopedice;

l. în cazul bolnavilor psihici, al handicapaților psiho-motori etc., la care complianța față de imobilizarea intermaxilară este foarte redusă.

Osteosinteza cu sârmă se va efectua ținând cont de următoarele **recomandări generale**:

1. Se preferă practicarea unor orificii bicorticale;

2. Orificiile vor fi plasate la cel puțin 6 mm de focarul de fractură, pentru a evita fracturarea corticalei osoase în vecinătatea focarului;

3. Orificiile vor fi plasate la distanță de apexurile dentare şi respectiv de canalul mandibular;

4. Diametrul orificiilor practicate va fi în concordanță cu grosimea firului de sârmă (se foloseşte sârmă de osteosinteză din Wipla cu diametrul de 0,2–0,4 mm);

5. Se vor practica orificiile astfel încât să aibă o direcție perpendiculară pe corticala osoasă, şi nu excentric către focarul de fractură, pentru a evita fracturarea corticalei osoase în vecinătatea focarului;

6. Se vor practica orificiile cu instrumentarul rotativ la turație redusă (max. 800–1000 rotații/min), concomitent cu răcirea cu ser fiziologic la temperatura mediului ambiant;

7. Se va evita strângerea insuficientă sau excesivă a sârmei de osteosinteză, pentru a nu apărea o consolidare deficitară, sau respectiv ruperea firului de sârmă;

8. Se vor orienta capetele firului de sârmă în aşa fel încât să nu traumatizeze părțile moi adiacente focarului de fractură, care ar favoriza apariția dehiscenței sau a supurației.

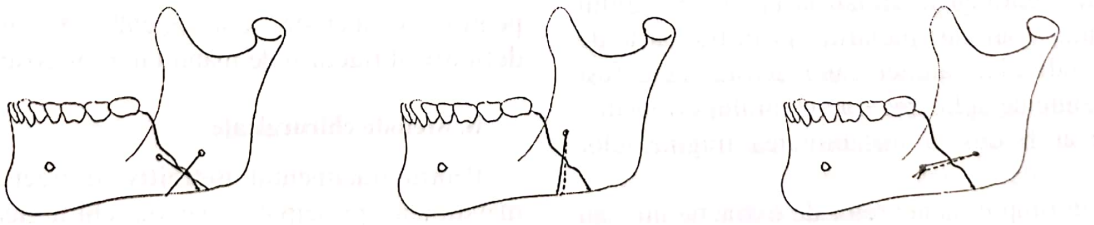

a b c

Figura 1.40. Reprezentarea schematică a diferitelor variante de osteosinteză cu sârmă (a, b, c).

Scanned with OKEN Scanner

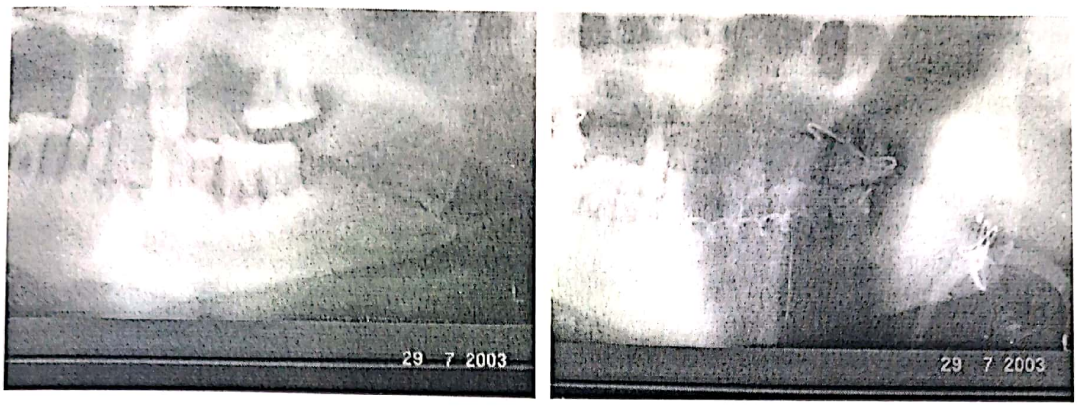

Figura 1.41. Osteosinteză cu sârmă pentru o fractură de unghi mandibular.

Osteosinteza cu plăcuțe și șuruburi se va realiza respectând **principiile AO/ASIF*** [13]:

1. plăcuțele de osteosinteză trebuie să fie poziționate atât pe liniile de maximă tensiune (situate în apropierea crestei alveolare), cât și pe cele de compresiune (situate în apropierea marginii bazilare a mandibulei); Champy [14] recomandă aplicarea la nivelul focarului de fractură mandibulară a două plăcuțe de osteosinteză, una la nivelul zonei de tensiune și alta la nivelul zonei de compresie, pentru a evita apariția unui diastasis între fragmentele osoase fracturate;

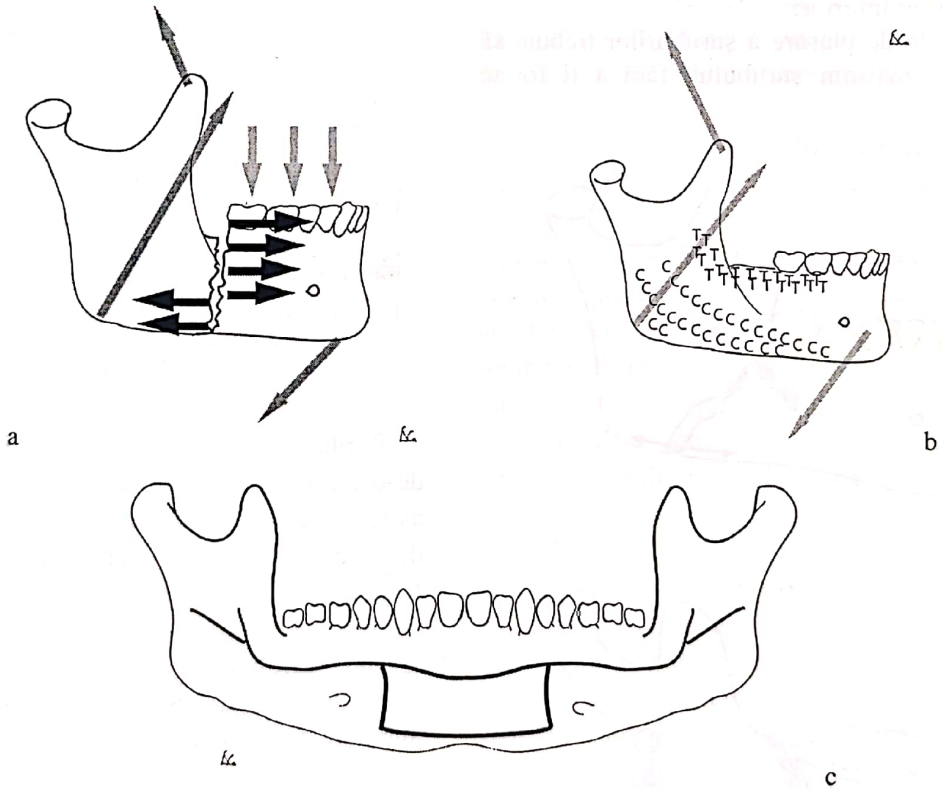

Figura 1.42. a – Direcția în sensul forțelor musculare care acționează asupra mandibulei fracturate,
b – zonele de tensiune (T) și zonele de compresie (C);
c – liniile de poziționare a plăcuțelor de osteosinteză descrise de Champy.

* *Association for Ostheosinthesis/Association for the Study of Internal Fixation.*

Scanned with OKEN Scanner

2. alegerea corectă a poziției plăcuțelor se face în funcție de localizarea liniei de fractură, de direcția acesteia, precum și de acțiunea musculaturii și de poziția dinților;

3. în fracturile cominutive de mandibulă, se recomandă folosirea plăcuțelor de reconstrucție fixate cu șuruburi bicorticale, datorită imposibilității stabilizării focarelor de fractură cu ajutorul miniplăcuțelor de osteosinteză;

4. este obligatorie conturarea plăcuțelor de osteosinteză (modelare tridimensională) în vederea asigurării unui contact pasiv cu osul subiacent;

5. se recomandă folosirea șuruburilor monocorticale cu lungime adaptată poziției plăcuței de osteosinteză (plăcuța plasată către creasta alveolară va fi fixată cu șuruburi monocorticale scurte, pentru a înlătura riscul lezării rădăcinilor dentare);

6. plăcuța de osteosinteză fixată pe zona de compresie va fi plasată cât mai jos, către marginea bazilară, pentru a evita lezarea pachetului vasculo-nervos alveolar inferior;

7. orificiile de plasare a șuruburilor trebuie să fie adecvate mărimii șurubului, fără a fi forate excentric;

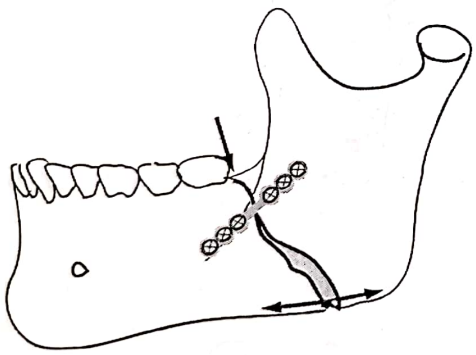

a

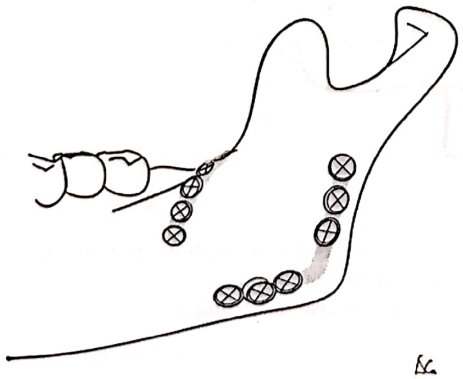

b

c

Figura 1.43. a – Poziționarea inadecvată, insuficientă a unei singure plăcuțe de osteosinteză cu apariția unui diastazis osos la nivelul bazilarei mandibulare; b – plasarea corectă a două plăcuțe de osteosinteză atât în zonele de tensiune (T) cât și în cele de compresie (C) – reprezentare schematică; c – aspect radiologic (cazuistica prof. dr. A. Bucur).

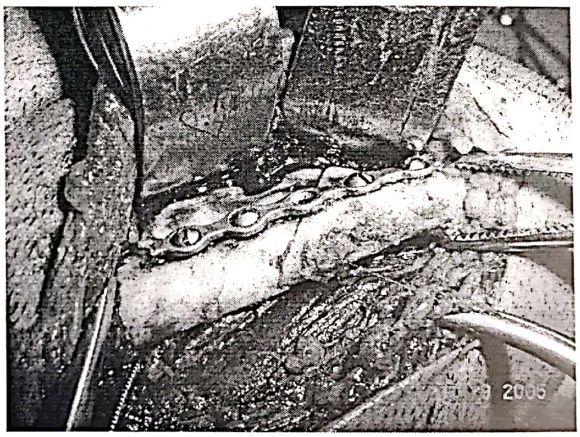

Figura 1.44. Conturarea plăcuței de osteosinteză permite un contact pasiv cu osul subiacent (cazuistica prof. dr. A. Bucur).

8. plasarea șuruburilor se va face în mod egal de-o parte și de cealaltă a focarului de fractură, astfel încât forțele care acționează asupra plăcuței de osteosinteză să fie echilibrate pe fragmentele fracturate; de asemenea, inserarea șuruburilor se va face perpendicular și nu excentric, excepție făcând șuruburile autofixante în plăcuța de osteosinteză (tip SmartLock), care permit o angulare de până la 10°;

9. secvențialitatea aplicării șuruburilor de osteosinteză se va face dinspre capătul plăcuței spre focar, în mod alternativ;

10. plasarea celui mai apropiat șurub de osteosinteză față de focarul de fractură se va face la cel puțin 5–6 mm de acesta.

Scanned with OKEN Scanner

Intervenţia chirurgicală se efectuează sub anestezie generală, abordul pentru descoperirea chirurgicală a focarului de fractură putând fi oral sau cervico-facial, în funcţie de localizarea şi traiectul liniilor de fractură, dar şi de dotarea adecvată cu trusă şi instrumentar necesar.

În cazul fracturilor multiple/cominutive este indicată pentru contenţia fragmentelor osoase reduse în poziţie anatomică, folosirea unei plăcuţe unice de reconstrucţie primară sau secundară.

În acest context, este respectat conceptul [15] de *load bearing,* care se referă la preluarea **în întregime** de către placa de osteosinteză a forţelor care acţionează asupra focarului de fractură, fragmentele osoase fracturate putând fi menţinute în contact neutru. Plăcuţa de reconstrucţie, având o rezistenţă mecanică crescută, respectă practic acest principiu.

În schimb, miniplăcuţele de osteosinteză folosite în mod curent în tratamentul chirurgical al fracturilor de mandibulă, mai puţin rezistente la deformare, se supun principiului *load sharing,* în care forţele care acţionează la nivelul focarului de fractură sunt distribuite atât osului, cât şi materialului de osteosinteză. Un exemplu în acest sens este cazul fracturilor de corp mandibular, unde, la nivelul bazilarei, pe linia de compresie, aceste forţe sunt preluate mai mult de os şi mai puţin de plăcuţa de osteosinteză, iar la nivelul liniei superioare de tensiune, forţele sunt suportate mai mult de plăcuţa de osteosinteză şi mai puţin de către os. Practic, acest principiu se referă la împărţirea încărcării mecanice între os şi materialul de osteosinteză.

În alt context, principiul *load sharing* se referă la transferul gradual al încărcării mecanice de la plăcuţă către os, odată cu consolidarea osoasă.

Clinica de Chirurgie Orală şi Maxilo-Facială din Bucureşti recomandă aplicarea postoperatorie, după osteosinteză, a unei imobilizări intermaxilare rigide sau elastice pentru o perioadă de 10–15 zile, pentru a limita forţele care acţionează asupra materialului de osteosinteză.

Durata medie de spitalizare în cazul pacienţilor care au beneficiat de osteosinteză este de aproximativ 5 zile, dacă nu survin complicaţii. Pacientul se externează cu recomandarea unei medicaţii antibiotice, antiinflamatoare şi antialgice, a unei igiene orale riguroase, urmând a reveni la control săptămânal. Suprimarea firelor de sutură se face după 7–10 zile. Evoluţia procesului de vindecare este urmărită prin examen clinic şi radiologic postoperator. Un avantaj important al osteosintezei constă în faptul că asigură o reducere anatomică şi imprimă o vindecare osoasă rapidă, cu o consolidare adeseori primară, care nu mai implică formarea unui calus fibros, scurtând astfel durata de formare a calusului osos.

Situaţii particulare ale fracturilor de mandibulă

A. Fracturile mandibulei la copii

În fracturile mandibulare la copii, în perioada dentiţiei temporare şi chiar a dentiţiei mixte, dispozitivele de imobilizare care se fixează pe dinţi nu au o stabilitate bună, deoarece forma şi mărimea dinţilor nu asigură retentivitatea necesară.

Anestezia generală este absolut necesară în tratamentul fracturilor mandibulare la copii, deoarece la aceştia colaborarea este extrem de dificilă.

Dispozitivul de elecţie folosit este şina-gutieră din acrilat, realizată pe model redus. Pentru confecţionarea acesteia, se vor lua amprente cu alginat, ulterior realizându-se reducerea fracturii, aplicarea gutierei cu rol de contenţie şi cimentarea acesteia cu ciment fosfat de Zn sau ciment ionomer de sticlă. Toate manoperele de amprentare, reducere şi aplicare a gutierei se vor realiza sub anestezie generală, ceea ce impune supravegherea copilului 24 de ore postoperator, după care acesta se poate externa dacă nu apar complicaţii.

La copiii cu dentiţie mixtă, se poate încerca aplicarea unei metode de imobilizare intermaxilară rigidă sau elastică folosind ca ancoraj dinţii permanenţi. În cazul copiilor cu aparate ortodontice fixe, acestea pot fi folosite şi pentru realizarea unei imobilizări intermaxilare elastice sau rigide.

B. Fracturile mandibulei la edentaţi

În fracturile cu minimă deplasare sau deplasare uşor reductibilă, imobilizarea se face astfel:

Scanned with OKEN Scanner

a. la pacienţii purtători de proteze, vor fi folosite protezele respective, asociate cu capelină şi frondă mentonieră;

b. la pacienţii care nu sunt purtători de proteze, li se vor confecţiona, după amprentare, o placă palatinală şi o şină linguală cu valuri de ocluzie (care vor menţine o dimensiune verticală de ocluzie adecvată), la care se asociază, de asemenea, capelină şi frondă mentonieră;

În cazurile cu deplasări relativ importante ale fragmentelor şi în cazurile în care poziţia anatomică nu se menţine după reducerea fracturii, protezele pot fi fixate prin ligaturi de sârmă subţire trecute circumferenţial în jurul mandibulei (serclaj circummandibular).

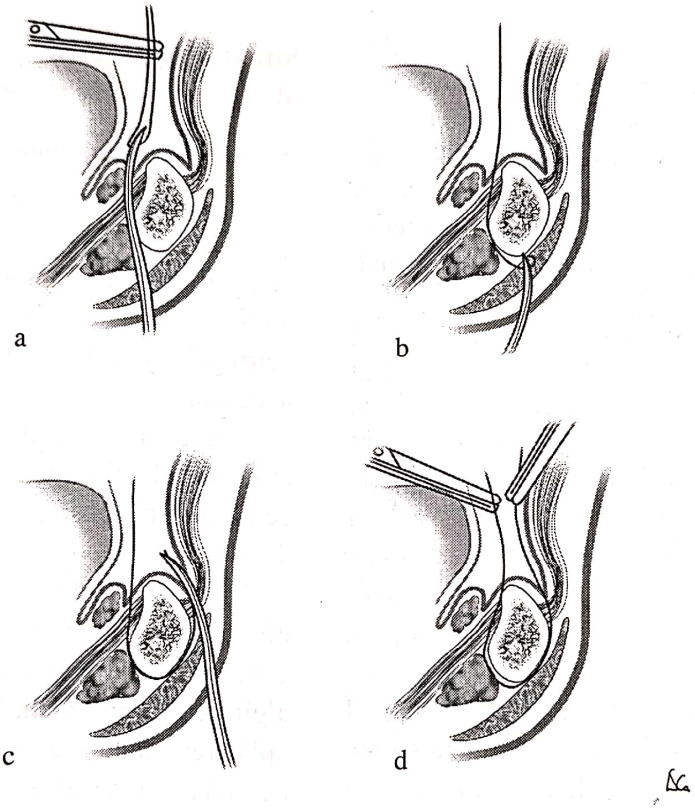

Figura 1.45a,b,c,d. Serclajul mandibular – reprezentare schematică.

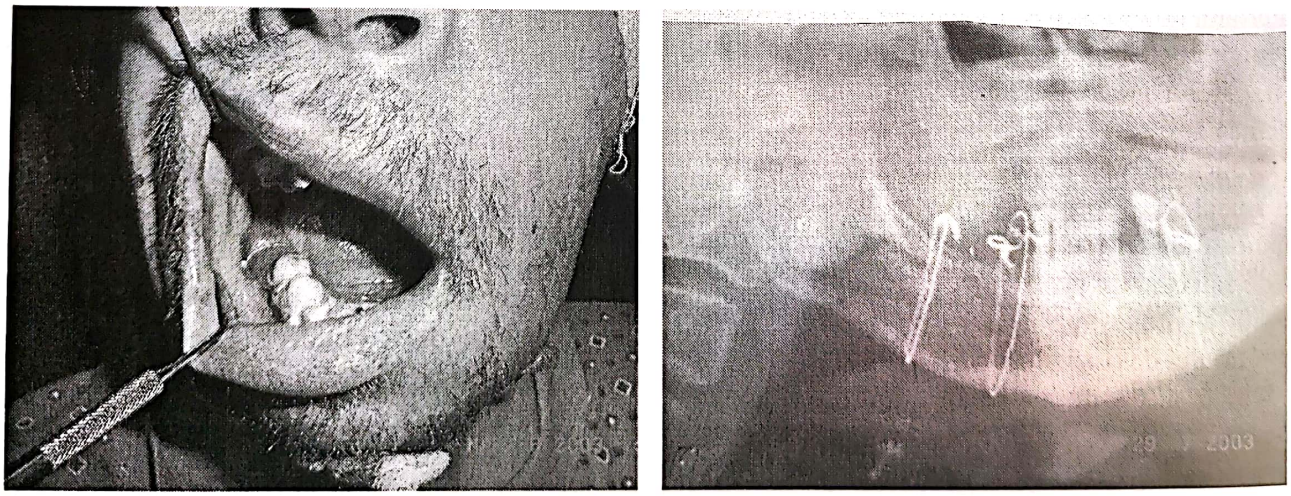

a b

Figura 1.46. Serclajul mandibular: a – aspect clinic;
b – aspect radiologic.

Scanned with OKEN Scanner

În cazurile de fracturi cu deplasări importante, a căror contenție nu poate fi asigurată prin metodele enunțate mai sus, pentru reducerea și imobilizarea fracturii se va folosi o metodă chirurgicală, respectiv osteosinteza cu fir de sârmă sau miniplăcuțe și șuruburi.

C. Fracturile crestei alveolare

Fracturile procesului alveolar sunt însoțite, în majoritatea cazurilor, de avulsii, luxații și fracturi ale dinților. De obicei, apar zdrobiri ale crestei osoase și mai rar sunt desprinse fragmente din osul alveolar, pe care dinții rămân implantați. Dacă dinții sunt irecuperabili, aceștia se extrag, se îndepărtează eschilele osoase mici și neatașate la periost, după care se regularizează structurile osoase proeminente, căutându-se să se obțină o creastă alveolară cât mai uniformă, favorabilă unei protezări ulterioare.

Porțiunile de mucoasă cu aspect necrotic vor fi de asemenea excizate, iar marginile defectului de mucoasă rezultat vor fi apropiate și suturate cu fire separate, urmărindu-se o cât mai bună acoperire a osului. Zonele de os denudat se vor proteja cu un pansament cu meșă iodoformată, menținută fie prin ligaturi de sârmă, fie printr-o placă acrilică de protecție.

În cazul în care fragmentul de creastă alveolară este voluminos, aderent de periost, cu dinți bine implantați, se va face reducerea sa manuală în poziție corectă, aplicându-se apoi un dispozitiv monomaxilar de imobilizare (atelă fixată pe dinții porțiunilor de arcadă integră, sau șină linguală din acrilat confecționată pe model redus, fixată cu ligaturi de sârmă circumdentare).

D. Fracturile de condil mandibular

În funcție de localizarea focarului de fractură, se descriu trei forme anatomo-clinice ale fracturilor de condil mandibular: intracapsulare, subcondiliene înalte și subcondiliene joase (ultimele două forme sunt extracapsulare).

Tratamentul chirurgical nu este recomandat în fracturile intracapsulare, profilaxia anchilozei temporo-mandibulare făcându-se prin mecanoterapie precoce (10–15 zile de la imobilizare), asociată cu fizioterapie la nivelul articulației afectate.

Un caz particular este reprezentat de fractura intracapsulară a condilului la copii, mai ales prin mecanism indirect, prin căderile pe menton. Dacă nu există alte fracturi asociate la nivelul mandibulei, se recomandă instituirea imediată a mecanoterapiei care reprezintă principala modalitate de tratament profilactic a anchilozei temporo-mandibulare. Copilul trebuie urmărit periodic la control pe toată perioada creșterii, deoarece este posibilă afectarea centrilor de creștere condiliană, în urma traumatismului. Controlul va consta într-un examen clinic ce va urmări amplitudinea deschiderii cavității orale, prezența mișcărilor condiliene la nivelul articulației afectate și eventualele tulburări de creștere a mandibulei (în colaborare cu medicul specialist de ortodonție). Examenul radiologic periodic va evalua posibilele modificări ce pot apărea la nivelul articulației temporo-mandibulare afectate (eventuala anchiloză temporo-mandibulară).

În cazul fracturilor subcondiliene joase sau înalte, tratamentul definitiv se poate realiza, de cele mai multe ori, printr-o printr-o metodă ortopedică. Osteosinteza condilului mandibular este indicată doar atunci când condilul nu mai este situat în cavitatea glenoidă, iar ramul scurtat induce tulburări de ocluzie (ocluzia „în doi timpi").

Ori de câte ori, într-o fractură subcondiliană joasă sau înaltă, condilul este situat în cavitatea glenoidă, Clinica de Chirurgie Orală și Maxilo-Facială din București nu indică osteosinteza condilului, având în vedere că riscul posibilelor complicații este mai mare decât beneficiul terapeutic.

În cazul fracturilor subcondiliene asociate cu alte fracturi de mandibulă, este indicată osteosinteza în celelalte focare de fractură, fapt ce va permite mecanoterapia precoce după 10–15 zile de la intervenția chirurgicală, prin îndepărtarea blocajului intermaxilar elastic sau rigid.

În cazul fracturilor subcondiliene cu deplasări importante care induc un deficit ocluzal important, se poate realiza osteosinteza de condil mandibular. Se recomandă poziționarea plăcuței de osteosinteză pe o linie paralelă cu incizura sigmoidă; aceasta va

Scanned with OKEN Scanner

fi plasată de-o parte şi de alta a liniei de fractură, în aşa fel încât la nivelul colului condilului, să se afle la jumătatea distanţei dintre marginea posterioară şi incizura sigmoidă [16].

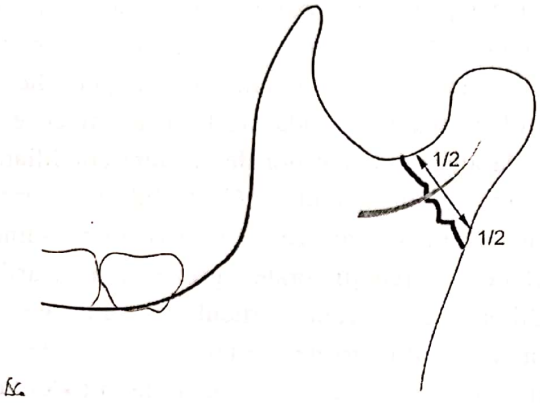

Figura 1.47. Reprezentarea schematică a liniei de poziţionare a plăcuţei de osteosinteză în cazul fracturilor subcandiliene.

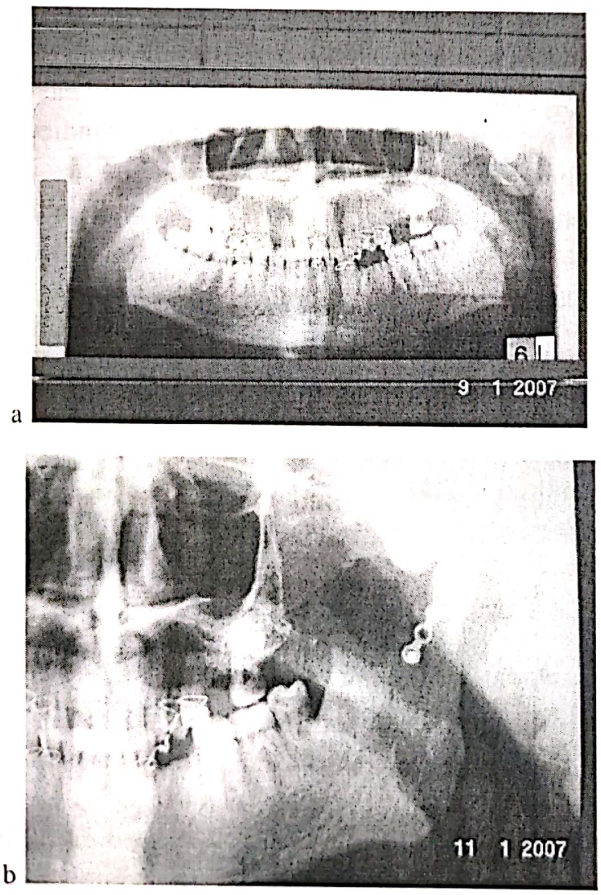

a

b

Figura 1.48. a – Fractură subcondiliană stângă cu basculareа condilului din cavitatea glenoidă; b – osteosinteză cu plăcuţă şi şuruburi (cazuistica prof. dr. A. Bucur).

E. Fracturile mandibulare produse prin arme de foc

Sunt fracturi cominutive ale căror linii de fractură se intersectează, delimitând anarhic fragmente multiple. Cointeresarea părţilor moi cutaneo-mucoase sau musculare este caracteristică, de cele mai multe ori cu lipsă de substanţă la acest nivel, fapt care imprimă o notă terapeutică particulară în cazul acestor fracturi, iar în ceea ce priveşte aspectul chirurgical, acesta se va referi la reconstrucţia complexă a etajului inferior al feţei.

3. Tratamentul complicaţiilor secundare şi tardive

A. Complicaţii secundare

Cele mai frecvente complicaţii secundare sunt cele infecţioase şi se referă la supuraţiile periosoase, supuraţiile spaţiilor fasciale primare (mai rar ale spaţiilor fasciale secundare sau supuraţii difuze), sau supuraţiile osoase (osteita sau osteomielita mandibulei).

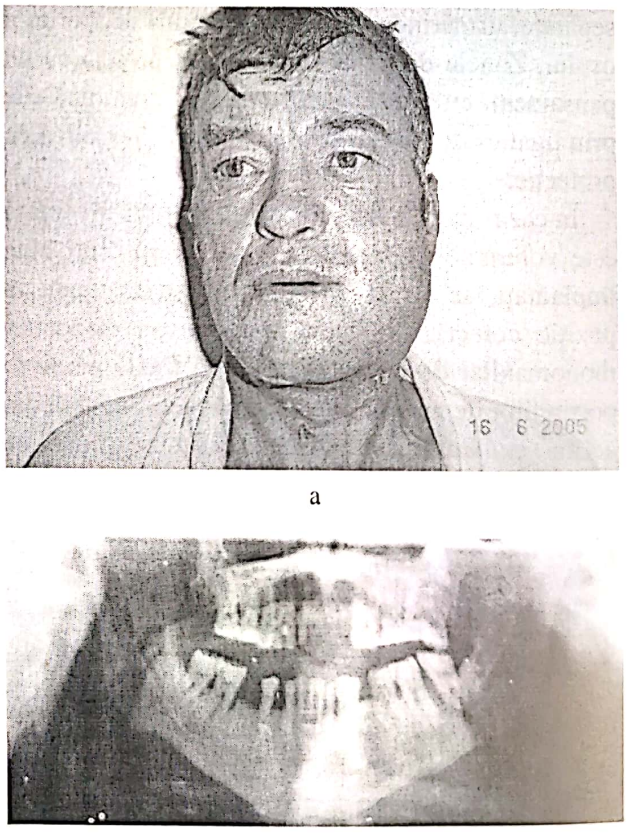

a

b

Figura 1.49. Supuraţie în focarul de fractură (abces de spaţiu maseterin): a – aspect clinic; b – aspect radiologic.

Scanned with OKEN Scanner

Tratamentul acestor complicaţii septice este precizat în protocolul capitolului de supuraţii şi impune incizia şi drenajul colecţiei purulente, cu suprimarea factorului cauzal. De multe ori nu este necesară îndepărtarea imobilizării sau a materialului de osteosinteză dacă nu există osteită/osteomielită în focar.

O complicaţie secundară infecţioasă mai rară este cea pulmonară datorată aspiraţiilor secreţiilor septice de la nivelul focarului de fractură, la bolnavii cu prag imunitar scăzut sau la politraumatizaţi obligaţi să stea imobilizaţi în decubit dorsal o perioadă lungă de timp. Tratamentul acestor bronhopneumonii de aspiraţie sau a abceselor pulmonare se face în servicii de specialitate.

B. Complicaţii tardive

Complicaţiile tardive apar ca o consecinţă a gravităţii traumatismului, sau în cazul unui tratament incorect, a unui tratament tardiv aplicat sau în lipsa tratamentului specific.

1. Leziuni dento-parodontale

Se referă în principal la dinţii din focarul de fractură, care îşi pot modifica poziţia, fie datorită traumatismului, fie din cauza suprasolicitării determinate de aparatul de imobilizare. De asemenea, pot apărea necroze pulpare la dinţii implicaţi în focarul de fractură, mai ales dacă atitudinea terapeutică faţă de aceştia a lipsit sau a fost incorectă (lipsa testării vitalităţii pulpare – în serviciile de stomatologie). În astfel de cazuri se poate recurge la tratamente endodontice sau ortodontice specifice – în serviciile de stomatologie.

2. Consolidarea întârziată

Este definită ca persistenţa mobilităţii la nivelul focarului de fractură, după 6–8 săptămâni de la aplicarea tratamentului ortopedic sau chirurgical. Tratamentul constă în îndepărtarea factorilor cauzali, urmată de reaplicarea mijloacelor de imobilizare a fracturii, Clinica de Chirurgie Orală şi Maxilo-Facială din Bucureşti recomandând osteosinteza cu plăcuţe şi şuruburi.

3. Pseudartroza

Constă în apariţia unei „false articulaţii" (pseudoarticulaţie) dată de persistenţa mobilităţii la nivelul focarului de fractură după 6 luni de la instituirea tratamentului ortopedic sau chirurgical. Clinic, pseudartroza permite o mobilitate mai mult sau mai puţin accentuată, fiind descrise trei forme anatomo-clinice: 1. strânsă; 2. laxă; 3. balantă.

Radiologic se constată o rotunjire a capetelor osoase, de multe ori cu corticalizarea acestora.

Tratamentul este chirurgical şi constă în descoperirea focarului de fractură, îndepărtarea ţesutului fibro-conjunctiv de la nivelul diastazisului, avivarea capetelor osoase şi osteosinteza cu plăcuţe şi şuruburi. Ori de câte ori se constată o lipsă de substanţă osoasă, cu scurtarea fragmentului osos, este necesară refacerea defectului cu o grefă osoasă de interpoziţie, menţinută prin intermediul unei plăcuţe de osteosinteză, sau chiar cu ajutorul unei plăci de reconstrucţie, asociată sau nu cu grefă osoasă de interpoziţie.

4. Consolidarea vicioasă

Reprezintă o consolidare a unei fracturi într-o poziţie decalată, neanatomică, a capetelor osoase fracturate, cu formarea unui calus osos care permanentizează această poziţie.

Cauzele sunt multiple, fiind în principal legate de fracturi nediagnosticate, lipsa tratamentului, aplicarea unui tratament incorect, sau aplicarea unui tratament tardiv la pacienţii politraumatizaţi a căror stare generală nu a permis instituirea unui tratament de specialitate adecvat (de regulă prin lipsa de colaborare interdisciplinară).

Tratamentul consolidării vicioase este chirurgical şi constă în refracturarea fragmentelor vicios consolidate, reducerea lor în poziţie anatomică, urmată de osteosinteză cu plăcuţe şi şuruburi.

5. Constricţia mandibulei

Este o limitare a mişcărilor de deschidere a cavităţii orale prin bride cicatriceale ale părţilor moi (periarticulare, cutaneo-mucoase sau musculare perimandibulare) retractile, sau prin dezvoltarea unor focare de miozită osificantă traumatică.

Tratamentul în astfel de situaţii este de obicei profilactic şi constă în fizio- şi mecanoterapie. Tratamentul miozitei osificante traumatice constă în extirparea chirurgicală a leziunii, la care se asociază mecanoterapia.

6. Anchiloza temporo-mandibulară

Apare de obicei după fracturi intracapsulare ale capului condilian, mai ales la copii (mai rar la adult) şi constă în apariţia unui bloc osos la nivelul articulaţiei temporo-mandibulare, ce suprimă articulaţia şi implicit mişcările condilului în cavitatea glenoidă.

Scanned with OKEN Scanner

a

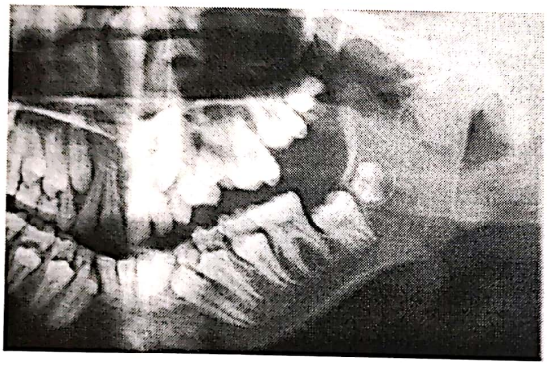

b

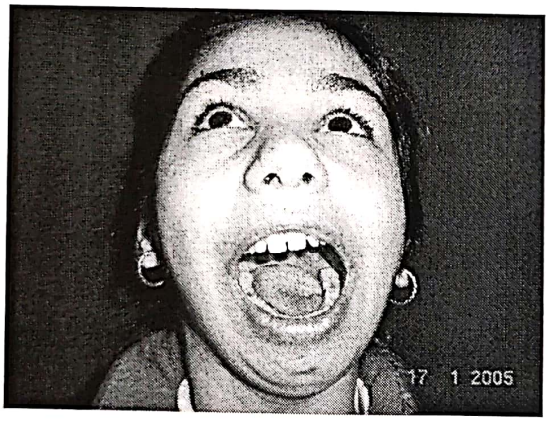

c

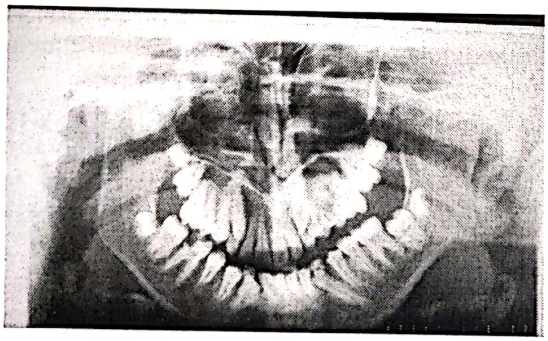

d

Figura 1.50. Anchiloză temporo-mandibulară după fractură de condil mandibular: a – aspect clinic preoperator cu limitarea deschiderii gurii şi laterodevierea mentonului de partea afectată; b – aspect radiologic preoperator; c – aspect clinic postoperator (s-a produs artroplastia cu alografă de interpoziţie (din Dacron); d – aspect radiologic postoperator (cazuistica prof. dr. A. Bucur).

Tratamentul este chirurgical şi constă în remodelarea articulaţiei prin secţionarea blocului osos de anchiloză (artroplastie) şi interpunerea unei autografe sau a unor alografe (Dacron) între cavitatea glenoidă şi condilul articular remodelat.

7. Tulburările de creştere a mandibulei

Se asociază de obicei cu anchiloza temporo-mandibulară instalată la copii, în perioada de creştere. Se pare că sunt rezultatul distrucţiei centrului de creştere condilian sau/şi absenţei factorului funcţional (prin limitarea mişcărilor de translaţie a condilului), în urma traumatismului (mai ales în cazul căderilor pe menton cu fractură condiliană bilaterală).

Tratamentul este chirurgical şi se realizează în două etape. În cazul în care este instalată anchiloza temporo-mandibulară, ca primă etapă se practică artroplastia, iar după încheierea creşterii, în a doua etapă, se realizează alungirea mandibulei prin intervenţii de chirurgie ortognată, sau prin elongare osoasă dirijată.

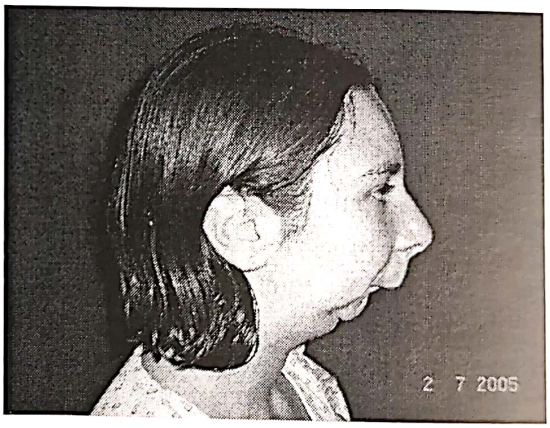

a

b

Figura 1.51. Retrognatism mandibular sever prin deficit de creştere (fractură bicondiliană în copilărie). S-a practicat osteotomie în „L" inversat (Dattilo) şi grefă de interpoziţie din creasta iliacă: a – aspect clinic preoperator; b – aspect clinic postoperator (cazuistica prof. dr. A. Bucur).

Scanned with OKEN Scanner

FRACTURILE ETAJULUI MIJLOCIU AL FEȚEI (FRACTURILE MASIVULUI FACIAL)

Sub termenul de fracturi ale etajului mijlociu al feței sunt cunoscute leziunile traumatice care interesează osul maxilar propriu-zis, cât și alte oase ale viscerocraniului, cu care acesta este în strânsă conexiune:

- oasele zigomatice;
- oasele proprii nazale;
- oasele lacrimale;
- oasele palatine;
- apofizele pterigoide;
- vomerul;
- etmoidul, sfenoidul;
- cornetele nazale inferioare.

La nivelul etajului mijlociu al feței, aceste oase delimitează cavități anatomice (orbitele, sinusurile maxilare și etmoidale, fosele nazale), care, alături de particularitățile structurale ale osului (compact, spongios și lamelar, de diferite grosimi), determină anumite caracteristici privind rezistența la traumatismele directe. Astfel, Ombredane descrie zone de maximă și minimă rezistență, dispuse atât în plan vertical, cât și orizontal.

În plan vertical, zonele de maximă rezistență sunt reprezentate de trei „stâlpi":

- stâlpul anterior (canin) – constituit din eminența canină, continuându-se în sus și înăuntru, lateral de apertura piriformă, până la nivelul treimii interne a rebordului orbital superior;
- stâlpul lateral (maxilo-malar) – constituit din creasta zigomato-alveolară (în dreptul molarilor superiori unu și doi), continuându-se în sus și în afară cu osul malar și de-a lungul rebordului lateral al orbitei;
- stâlpul posterior (pterigoidian) – constituit din baza tuberozității maxilare, continuându-se în sus și înăuntru cu apofizele pterigoide și apoi cu aripa mare a sfenoidului.

În plan orizontal, zonele de maximă rezistență sunt reprezentate de trei „traverse":

- traversa inferioară (palatină) – constituită din palatul dur;
- traversa mijlocie (infraorbitală) – constituită din rebordul orbital inferior, continuându-se posterior cu arcada temporo-zigomatică;
- traversa superioară (supraorbitală) – constituită din rebordul orbital superior.

Zonele de intersecție între stâlpii și traversele de rezistență formează „noduri" de distribuție prin descompunerea vectorilor de forță atât în componente verticale, cât și orizontale, atenuând astfel efectele directe ale traumatismului.

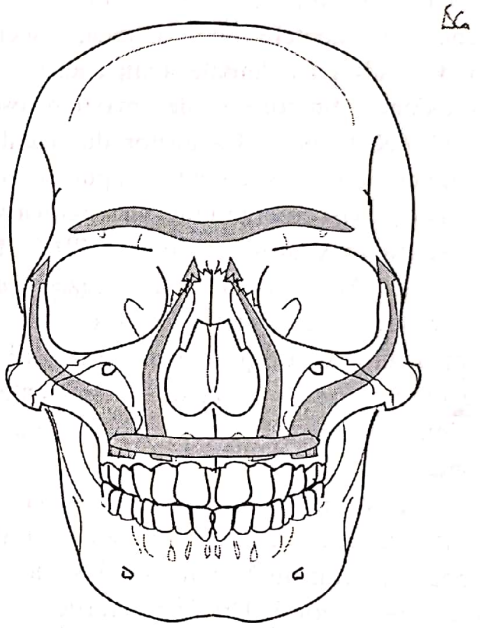

Figura 1.52. Zone de maximă rezistență ale viscerocraniului.

Zonele de minimă rezistență sunt reprezentate de pereții osoși dintre stâlpii și traversele de maximă rezistență, a căror structură osoasă nu este compactă, ci spongioasă sau lamelară. Din acest motiv, la nivelul etajului mijlociu al feței, liniile de fractură nu urmăresc suturile anatomice și nu interesează doar un singur os, ci au traiect de-a lungul acestor zone de minimă rezistență. În 1901, René Le Fort [17] a sistematizat fracturile de maxilar în funcție de aceste traiecte specifice ale liniilor de fractură, în zonele de minimă rezistență, așa cum este arătat în continuare.

În vederea unei sistematizări clinico-terapeutice a fracturilor etajului mijlociu al feței, vor fi discutate următoarele tipuri de fracturi:

- Fracturile de maxilar.
- Fracturile complexului zigomatic (fracturile de malar).
- Fracturile piramidei nazale.

Scanned with OKEN Scanner

FRACTURILE DE MAXILAR

ETIOPATOGENIE

Datele din literatura de specialitate referitoare la factorii etiologici implicați în fracturile de maxilar sunt relativ constante, menționând, în ordinea frecvenței, accidentele rutiere, agresiunile umane, accidentele de muncă, accidentele sportive, căderi accidentale și alte cauze.

Incidența fracturilor de maxilar este mai scăzută decât cea a fracturilor de mandibulă – studiile clinico-statistice indică faptul că din totalul fracturilor viscerocraniului, aproximativ 30% interesează maxilarul, în timp ce 70% afectează mandibula. Acest lucru se datorează faptului că mandibula este mai expusă la factorii traumatizanți, în timp ce maxilarul este fixat la baza craniului și protejat de proeminențe osoase suficient de rezistente (piramidă nazală, os zigomatic).

Fracturile de maxilar au frecvența cea mai crescută la sexul masculin (60–80%) și afectează în special adulții tineri, între 20 și 35 de ani, fiind foarte rare la copii. Dintre fracturile de maxilar, cele mai frecvente sunt cele orizontale, tip Le Fort, dintre acestea 27% fiind tip Le Fort I, 57% tip Le Fort II și 16% tip Le Fort III.

BIOMECANICĂ

Factorii traumatici care acționează la nivelul etajului mijlociu al feței pot determina leziuni care interesează atât scheletul osos, cât și părțile moi și structurile dento-parodontale. Fracturile de maxilar se produc de cele mai multe ori prin mecanism direct, dar, în funcție de intensitatea, direcția și sediul traumatismului, aceste fracturi pot fi parțiale sau totale, cu sau fără deplasarea primară a fragmentelor osoase. Foarte rar sunt descrise fracturi de maxilar prin mecanism indirect, prin impactul în sens vertical, de jos în sus, al mandibulei pe maxilar, în urma loviturilor sau căderilor accidentale pe menton – rezultând astfel fracturi verticale sau fracturi tip Le Fort I.

Deplasarea fragmentelor osoase în fracturile blocului maxilar se produce în majoritatea cazurilor sub acțiunea directă a forței traumatice (deplasări primare) și este mai puțin influențată de acțiunea musculaturii (deplasări secundare). Dacă la mandibulă, mușchii masticatori cu inserție pe aceasta produc deplasări secundare importante, la maxilar musculatura are o influență redusă, în principal prin acțiunea m. maseter, mm. pterigoidieni, mușchii vălului palatin, care, prin compunerea forțelor, vor determina o deplasare secundară spre inferior și posterior.

CLASIFICARE. FORME ANATOMO-CLINICE

Există numeroase criterii de clasificare a fracturilor etajului mijlociu al feței, tocmai datorită multiplelor posibilități de afectare a diveselor structuri osoase care alcătuiesc masivul facial.

Fracturi parțiale

Fracturile parțiale interesează un segment izolat din masivul maxilar: fracturi ale crestei alveolare, fracturi ale tuberozității maxilare, perforații ale bolții palatine etc.

Fracturile crestei alveolare

Aceste fracturi se produc fie prin traumatisme directe, fie ca accident al extracției dentare, mai ales la nivelul grupului frontal superior. Sunt mai rare cazurile în care acestea interesează zona laterală, în dreptul premolarilor și molarilor superiori, în aceste situații sinusul maxilar putând fi deschis.

Există două situații clinice în ceea ce privește fracturile crestei alveolare: fie se produce o zdrobire multifragmentară a procesului alveolar, cu sau fără pierdere de substanță osoasă, fie traiectul de fractură delimitează un fragment de proces alveolar, parțial desprins și mobil, în bloc cu grupul dentar respectiv.

La examenul clinic oral, la nivelul mucoasei vestibulare și palatinale se observă echimoze sau plăgi sângerânde, fragmentul osos, putând fi deplasat fie vestibular, fie palatinal, împreună cu dinții respectivi. De multe ori, dinții prezintă luxații, uneori cu intruzie sau extruzie, fracturi

Scanned with OKEN Scanner

coronare sau corono-radiculare. Există situații clinice în care fragmentul osos delimitat este înfundat în sinusul maxilar sau respectiv în fosa nazală.

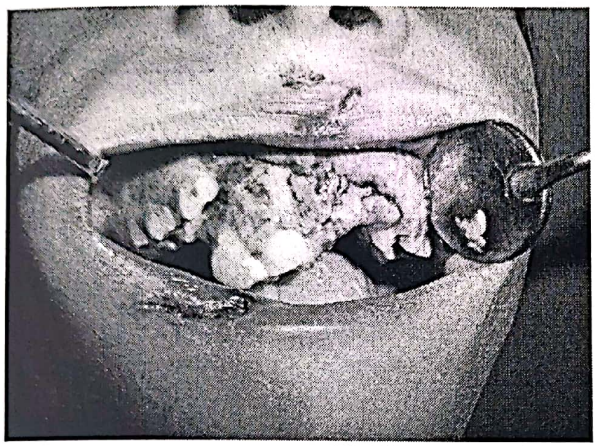

Figura 1.53. Fractura procesului alveolar maxilar (cazuistica prof. dr. A. Bucur).

Fracturile tuberozității maxilare

Se produc foarte rar prin mecanism direct, fiind de cele mai multe ori rezultatul unui accident al extracției dentare, în timpul manoperei de luxare distală cu elevatorul a molarului de minte superior. Tuberozitatea maxilară fie va prezenta o fisură, fie va fi desprinsă parțial sau complet, linia de fractură având o direcție oblică în sus și înapoi. În fracturile cu deplasare, pot apărea semnele clinice ale unei comunicări oro-sinuzale.

Perforațiile bolții palatine

Sunt întâlnite cel mai frecvent la copii, prin căderea cu gura deschisă pe un corp ascuțit (creion, băț, tub de plastic, andrea etc.). La examenul clinic al nivelul mucoasei palatine se observă o plagă sângerândă, cu margini anfractuoase, înconjurată de mici echimoze, și care, la explorare, evidențiază o comunicare cu fosa nazală. Astfel, apare epistaxisul, lichidele refluează pe nas, iar vocea este nazonată.

Fracturi totale

Fracturile totale ale maxilarului interesează structurile osoase în toată grosimea lor. Acestea se pot clasifica în funcție de orientarea liniilor de fractură (orizontale, verticale sau asocieri între acestea).

Fracturi orizontale

Fractura Le Fort I

Se mai numește fractură transversală joasă sau fractură tip Guerin. Linia de fractură are traiect orizontal prin: apertura piriformă, deasupra apexurilor dentare, fosa canină, creasta zigomato-alveolară, tuberozitatea maxilară și 1/3 inferioară a apofizelor pterigoide. Astfel, întregul proces alveolar împreună cu bolta palatină este desprins de restul masivului facial.

Se produce cel mai frecvent prin traumatisme directe aplicate frontal deasupra apexurilor incisivilor, sau uneori lateral, prin traumatisme aplicate în dreptul premolarilor sau molarilor. În mod cu totul excepțional se poate produce și prin mecanism indirect, prin impactul mandibulei asupra potcoavei maxilare, în traumatismele aplicate în plan vertical pe menton (agresiune umană, căderi accidentale).

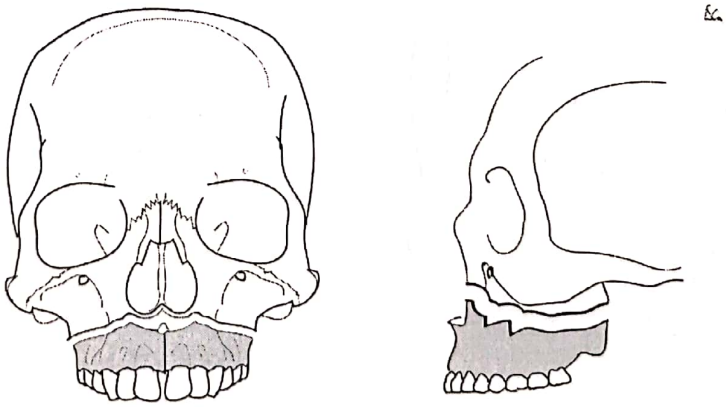

Figura 1.54. Linia de fractură Le Fort I.

Scanned with OKEN Scanner

Aspecte clinice

– La nivel cervico-facial nu sunt prezente semne clinice majore, ci eventuale leziuni asociate ale părților moi: echimoze, excoriații, hematoame sau plăgi limitate la nivelul regiunii nazo-labiale superioare sau geniene.

– Echimoze vestibulare „în potcoavă" la nivelul fundului de șanț vestibular superior și echimoze palatine, în special la nivelul vălului moale.

– Palpare dureroasă la nivelul fundului de șanț vestibular superior, de-a lungul traiectului de fractură.

– Palpare dureroasă retrotuberozitar, în dreptul apofizei pterigoide (semnul Guerin).

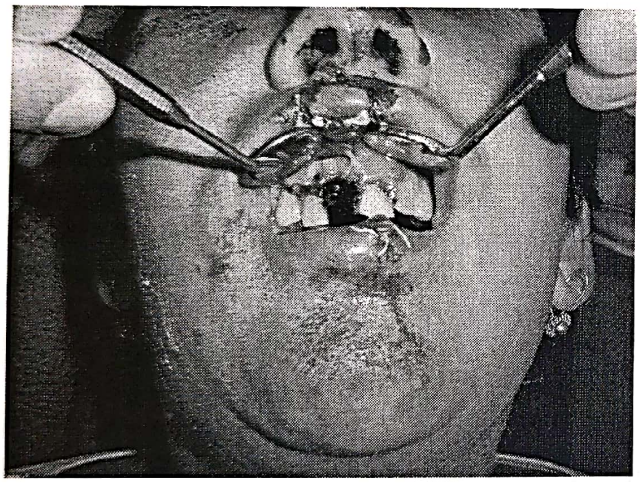

Figura 1.55. Fractură Le Fort I, asociată cu excariații, avulsii și luxații dentare (cazuistica prof. dr. A. Bucur).

– Mobilitate anormală a porțiunii inferioare a maxilarului, mai ales în sens transversal;

– Tulburări de ocluzie minime, reprezentate fie de contacte premature la nivelul molarilor, bilateral, datorită unei discrete retruzii a maxilarului, fie ocluzie încrucișată atunci când există deplasări în plan transversal.

Fractura Le Fort II

Se mai numește disjuncție cranio-maxilară joasă sau fractură piramidală a maxilarului. Linia de fractură are traiect oblic în jos și înapoi prin: oase nazale, os lacrimal, apofiza ascendentă a maxilarului, rebordul orbital la nivelul găurii infraorbitale (podeaua orbitei rămâne integră), peretele antero-lateral al sinusului maxilar, 1/3 mijlocie a apofizelor pterigoide, peretele lateral al fosei nazale, vomerul, septul nazal cartilaginos.

Pe baza clasificării după Wassmund, se descrie o variantă a fracturii Le Fort II, în care oasele nazale nu sunt interesate, denumită fractură Wassmund I, și respectiv fractura Wassmund II, cu traiect al liniei de fractură identic cu Le Fort II.

Mecanismul de producere este numai direct, printr-un traumatism puternic aplicat la nivelul etajului mijlociu al feței, la rădăcina nasului, sau uneori, din lateral. Osul maxilar este desprins în totalitate de craniu. Fractura Le Fort II se definește prin componenta orbito-nazo-sinuzală și traiectul său subzigomatic.

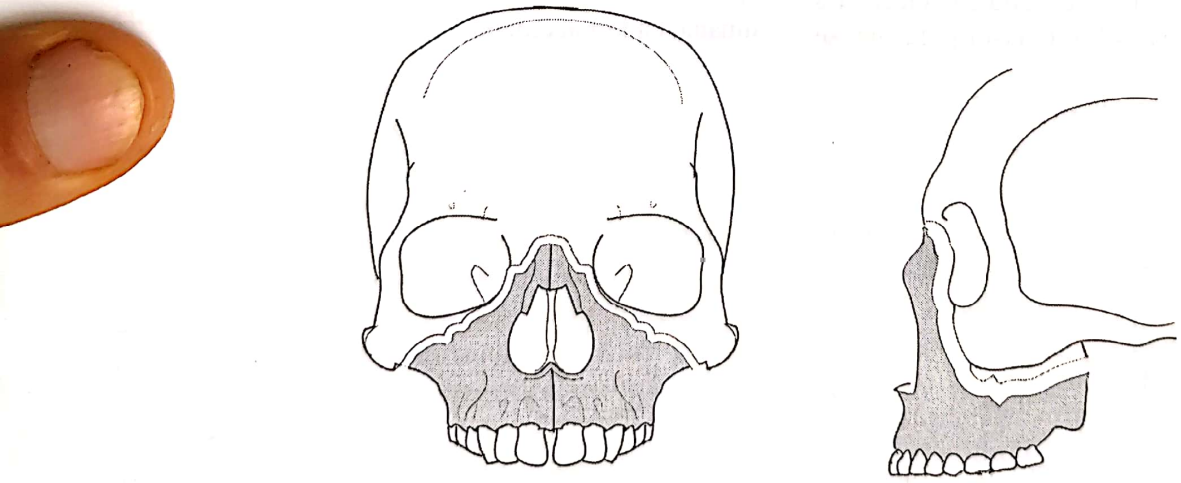

Figura 1.56. Linia de fractură Le Fort II.

Scanned with OKEN Scanner

Aspecte clinice

– Edem facial important („facies în butoi").

– Deformarea etajului mijlociu al feței, cu înfundarea piramidei nazale și a regiunii infraorbitale, dar cu menținerea reliefului zigomatic.

– Echimoze palpebrale și infraorbitale, însoțite de chemosis conjunctivo-bulbar, bilateral.

– Uneori echimoze, hematoame, excoriații, plăgi la nivelul zonei de impact (rădăcina nasului).

– Epistaxis bilateral.

– Uneori epiphora prin obstrucția canalului nazo-lacrimal.

– Tulburări de sensibilitate (hipo- sau anestezie) în teritoriul n. Infraorbital.

– Emfizem subcutanat prin deschiderea sinusurilor maxilare și a foselor nazale.

– Echimoze ale mucoasei orale la nivelul fundului șanțului vestibular superior, dar mai ales la nivelul vălului moale și retrotuberozitar în dreptul apofizelor pterigoide.

– Mobilitate anormală a întregului bloc maxilar, în bloc cu piramida nazală și podeaua orbitei, cu palparea unei trepte osoase la nivelul oaselor proprii nazale, marginii inferioare a podelei orbitei și crestei zigomato-alveolare.

– Tulburări de sensibilitate în teritoriul n. palatin mare.

– Tulburări de ocluzie: în plan sagital – ocluzie inversă la nivelul grupului frontal, datorată unui fals retrognatism maxilar, prin deplasarea în jos și posterior a blocului osos fracturat; în plan vertical – ocluzie deschisă frontală și contacte premature la nivelul molarilor, bilateral; în plan transversal – ocluzie încrucișată, atunci când există și deplasări laterale.



Figura 1.57. Reconstrucție CT tridimensională care evidențiază o linie de fractură Le Fort II (cazuistica prof. dr. A. Bucur).

Fractura Le Fort III

Se mai numește disjuncție cranio-maxilară înaltă. Linia de fractură are traiect oblic în jos și înapoi prin: oasele nazale la nivelul suturii naso-frontale, os lacrimal, apofiza ascendentă a maxilarului, suprafața orbitală a etmoidului, peretele inferior al orbitei (până la fisura sfeno-maxilară), peretele extern al orbitei (prin sutura fronto-malară), apofiza pterigoidă în treimea superioară, arcada temporo-zigomatică, lama perpendiculară a etmoidului, vomerul. Se descrie o variantă a fracturii Le Fort III, în care oasele nazale nu sunt interesate, denumită fractura Wassmund III.

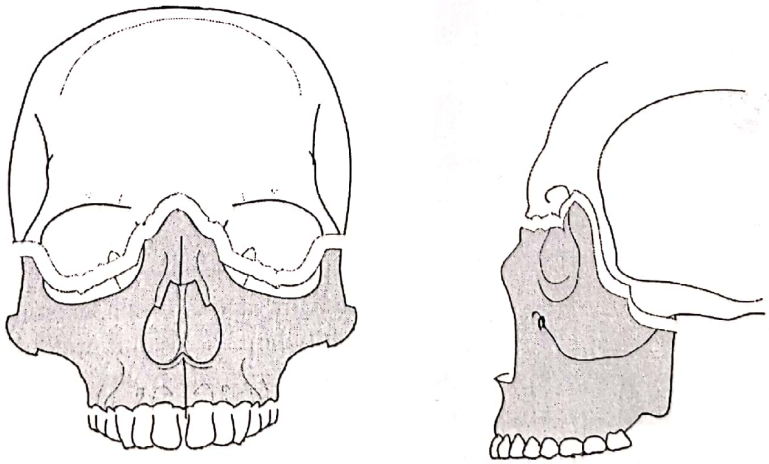

Figura 1.58. Linia de fractură Le Fort III.

Scanned with OKEN Scanner

Mecanismul de producere se datorează unui traumatism violent aplicat fie frontal asupra glabelei, fie lateral asupra osului zigomatic, ducând la desprinderea completă a întregului masiv facial de baza craniului. Fracturile Le Fort III au uneori gravitate mare, deoarece se pot însoți de fracturi propriu-zise ale bazei craniului.

Aspecte clinice

Semnele clinice esențiale sunt aceleași cu cele din fracturile tip Le Fort II, tabloul clinic fiind mult mai impresionant prin accentuarea acestora, existând totodată și unele caracteristici:

– mobilitate anormală a întregului etaj mijlociu al feței în raport cu baza craniului, atât în sens orizontal, cât și vertical, aceasta putând fi percepută de pacient în timpul mișcărilor de închidere și deschidere a gurii, care au ca rezultat deplasarea în plan vertical a piramidei nazale, oaselor zigomatice și chiar a globilor oculari;

– tulburări oculare: enoftalmie și diplopie – prin deplasarea podelei orbitei în jos și înapoi; alteori exoftalmie și diplopie – prin prezența unor hematoame importante sub- și retrobulbare; de asemenea se pot produce hemoragii intraoculare cu tulburări grave de vedere, precum și pareze ale nervilor ciliari și oculomotori;

– rinolicvoree (semnul „șinelor de tramvai") – atunci când se însoțește de fractura anterioară a bazei craniului și/sau otolicvoree – atunci când se însoțește de fractura bazei craniului la nivelul stâncii temporalului;

– tulburări respiratorii prin obstrucția căilor aeriene superioare prin deplasarea importantă în jos și înapoi a întregului bloc maxilar.

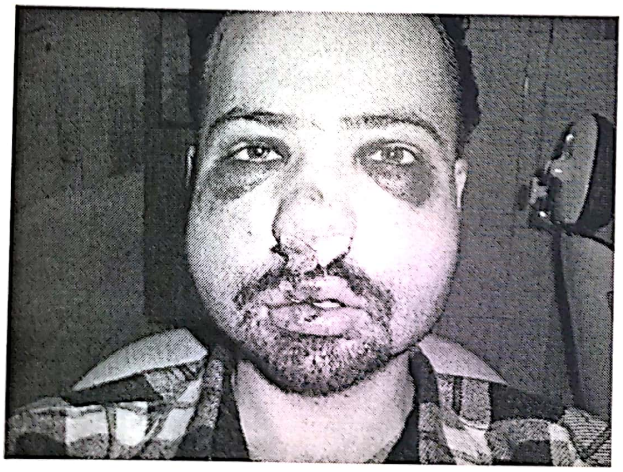

Figura 1.59. Aspectul clinic al unei fracturi Le Fort III, cu echimoze „în binoclu" și facies „în butoi" (cazuistica prof. dr. A. Bucur).

Fracturi verticale

Fractura mediosagitală a maxilarului (disjuncția intermaxilară)

Are traiect vertical prin procesul alveolar între incisivii centrali, în sus și înapoi prin sutura medio-palatină, despărțind masivul facial în 1/3 inferioară în două jumătăți, cu deschidere anterioară sau posterioară. Se produce prin mecanism indirect în traumatismele pe menton, pacientul fiind surprins cu gura închisă.

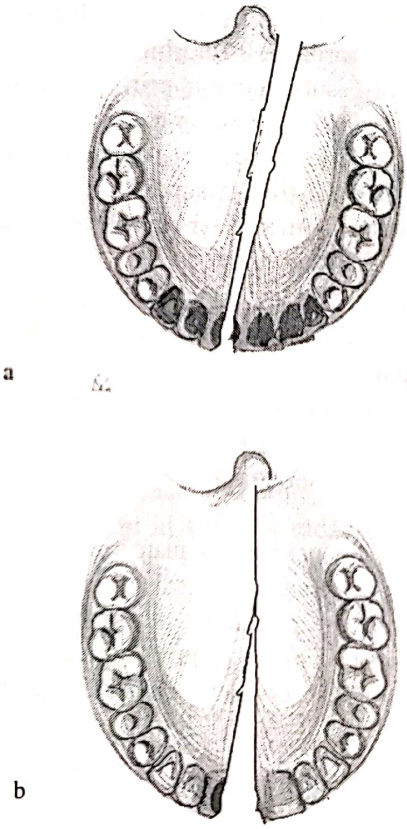

a

b

Figura 1.60. Fractura mediosagitală a maxilarului: a – cu deschidere posterioară; b – cu deschidere anterioară.

Oral, la nivelul gingivomucoasei alveolare, interincisiv, se observă o plagă liniară care se întinde și la nivelul bolții palatine, pe linia mediană. De asemenea, sunt prezente echimoze vestibulare la nivelul fundului de șanț vestibular superior în zona frontală, dar și la nivelul palatului dur și a vălului moale. Este caracteristică mobilitatea în plan orizontal, care constă în apariția unei diasteme interincisive atunci când pacientul strânge dinții în ocluzie și închiderea

Scanned with OKEN Scanner

diastemei prin apropierea incisivilor atunci când pacientul deschide gura (maxilar „în acordeon").

Fractura paramediană (parasagitală, fractura laterală de maxilar)

Are traiect vertical prin procesul alveolar, paramedian în sus şi înapoi către orbită, sau oblic spre planşeul nazal, sinusul maxilar sau tuberozitatea maxilară. Liniile de fractură pot fi unice, dar de cele mai multe ori sunt duble, desprinzând un segment de maxilar cu o mobilitate anormală, accentuată. Este în fapt o situaţie clinică similară unei fracturi de proces alveolar cu fragment osos detaşat, dar a cărui traiect de fractură este mult extins în sus, deschizând aproape întotdeauna sinusul maxilar.

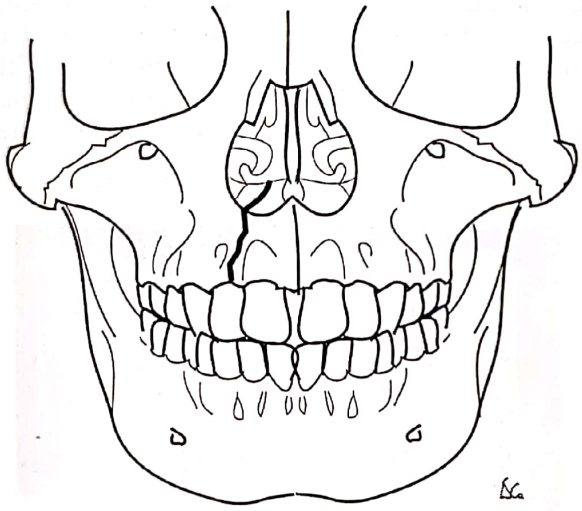

Figura 1.61. Traiect de fractură parasagitală de maxilar.

Fracturi mixte

Fracturile mixte de maxilar asociază liniile de fractură orizontale cu cele verticale. Aspectele clinice ale acestor fracturi sunt diverse, legate de varietatea liniilor de fractură şi de deplasarea fragmentelor osoase. Există mobilitate anormală a fragmentelor, atât în plan vertical, cât şi transversal, cu tulburări de ocluzie variate, atipice. În funcţie de traiectul liniilor de fractură, pot fi prezente semne clinice sinuzale sau/şi oculare.

Fractura Huet (fractură „în inimă de carte de joc") asociază două linii verticale paramediane între incisivul superior şi caninul superior, care se unesc şi detaşează premaxila.

Fractura Richet asociază o linie de fractură orizontală LeFort I/II (unilaterală) cu o fractură verticală mediosagitală, delimitând un hemimaxilar.

Fractura Bassereau asociază o linie de fractură orizontală LeFort I/II cu două linii verticale, paramediane, în dreptul premolarilor, delimitând 3 fragmente.

Fractura Walther asociază o linie de fractură orizontală LeFort I/II cu trei linii verticale: una mediosagitală şi două paramediane, în dreptul premolarilor, delimitând astfel 4 fragmente.

Fracturi cominutive

Asociază multiple linii de fractură, care delimitează un număr mare de fragmente osoase, cu dimensiuni variabile, unele dintre ele fiind adeseori compromise (eschile osoase). Fracturile cominutive sunt produse prin mecanism direct, în accidente grave de circulaţie, lovituri de copită de cal şi proiectile. Sunt frecvent asociate cu plăgi zdrobite de mare amploare ale părţilor moi cervico-faciale, uneori cu pierdere de substanţă. Cavităţile naturale ale feţei (orbite, fose nazale, sinusuri paranazale) sunt deschise, iar reliefurile osoase ale feţei sunt deformate datorită deplasărilor importante care se produc în toate planurile. Caracteristicile biomecanice ale traumatismelor generatoare de fracturi cominutive determină un tablou clinic extrem de variat, în funcţie de structurile osoase şi părţile moi afectate, ducând de multe ori la mutilări grave.

DIAGNOSTICUL FRACTURILOR DE MAXILAR

Diagnosticul fracturilor de maxilar se stabileşte pe baza simptomatologiei clinice şi examenelor imagistice, care, pentru depistarea traiectelor de fractură, devin obligatorii.

Semne clinice comune fracturilor de maxilar

Tulburări morfologice

– înfundarea etajului mijlociu al feţei;

– edem posttraumatic facial important, care maschează de multe ori modificările de relief osos;

– prezenţa de hematoame, echimoze, excoriaţii şi plăgi ale tegumentelor cervico-faciale;

Scanned with OKEN Scanner

– accentuarea diametrelor transversale şi/sau verticale ale feţei;

– mobilitate anormală mai mult sau mai puţin importantă, în funcţie de tipul de fractură; aprecierea mobilităţii anormale se face de către examinator prin prinderea între police şi index a arcadei dentare superioare şi încercarea de mobilizare a maxilarului, atât în plan vertical, cât şi orizontal, pentru a evidenţia eventualele deplasări.

Semne clinice orale

– echimoze şi plăgi ale fibromucoasei orale;

– întreruperea conturului osos la nivelul crestei zigomato-alveolare;

– leziuni dentare (fracturi coronare sau corono-radiculare, luxaţii, intruzii, extruzii sau chiar avulsii dentare).

Tulburări ocluzale

– în plan sagital – ocluzie inversă la nivelul grupului frontal, datorată unui fals retrognatism maxilar, prin deplasarea în jos şi posterior a blocului osos fracturat;

– în plan vertical – ocluzie deschisă frontală şi contacte premature la nivelul molarilor, bilateral;

– în plan transversal – ocluzie încrucişată, atunci când există şi deplasări laterale;

– atipice, în cazul fracturilor parţiale, mixte şi cominutive.

Tulburări funcţionale

– dificultăţi în masticaţie, fonaţie, deglutiţie, dar mai puţin importante decât în cazul fracturilor de mandibulă, solicitarea funcţională a maxilarului fiind pasivă (os fix);

– uneori tulburări respiratorii prin obstrucţia căilor aeriene superioare (corpi străini, deplasarea importantă a blocului maxilar în jos şi înapoi);

Manifestări clinice orbitale

– hematoame palpebrale inferioare, chemosis conjunctivo-bulbar;

– uneori discontinuitate a conturului orbitei cu treaptă osoasă la nivelul rebordului orbital inferior sau lateral în fracturile Le Fort II sau III;

– exo- sau enoftalmie;

– diplopie;

– pareza pleoapei inferioare – care denotă leziuni ale nervului facial, în asociere cu plăgi ale părţilor moi de vecinătate;

– epifora – presupune implicarea oaselor proprii nazale şi oaselor lacrimale, cu obstrucţia canalului nazo-lacrimal;

Manifestări clinice nazale şi sinuzale

– epistaxis moderat (în cazul implicării septului nazal şi/sau a sinusului maxilar) sau sever (în cazul interesării celulelor etmoidale anterioare);

– discontinuitate osoasă cu mobilitate patologică a oaselor nazale în cazul fracturilor Le Fort II, III sau de piramidă nazală;

– emfizem subcutanat prin deschiderea sinusurilor maxilare;

Manifestări neurologice

– rinolicvoree, otolicvoree – sugerează fractura anterioară a bazei craniului;

– tulburări de sensibilitate (hipo- sau anestezie) pe traiectul nervului infraorbital sau la al nervului palatin mare.

Investigaţii radiologice

Examenul radiologic nu este foarte concludent. De aceea, se recomandă radiografii în mai multe incidenţe (faţă, profil şi semiaxială) pentru a putea depista liniile de fractură care sunt de obicei mascate prin proiecţia suprapusă a diferitelor structuri osoase ce formează masivul facial. Cel mai indicat în aceste cazuri este examenul CT sau, mai sugestiv, examenul CT cu reconstrucţie tridimensională.

a

b

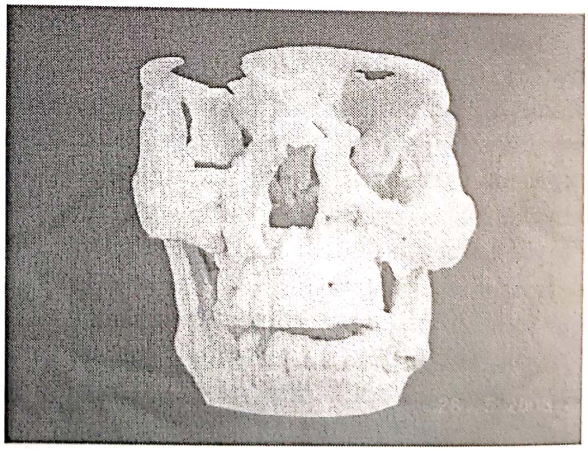

Figura 1.62. Fractură cominutivă de maxilar:
a – aspect clinic;
b – reconstrucţie tridimensională CAD-CAM pe baza CT.

Scanned with OKEN Scanner

EVOLUȚIE ȘI COMPLICAȚII

Fracturile de maxilar se consolidează, de obicei, mult mai repede decât fracturile de mandibulă, datorită structurii predominant spongioase a osului și bogatei sale irigații. Calusul fibros se formează în *8–10 zile*, iar cel osos în *20–30 de zile*. Acest lucru explică natura și frecvența crescută a complicațiilor tardive, care se referă în principal la consolidările vicioase, în timp ce consolidările întârziate sau pseudartrozele sunt cu totul excepționale.

Mai puțin frecvente decât la mandibulă sunt complicațiile secundare supurative, care, dacă apar, se datorează deschiderii focarelor de fractură în cavitățile naturale ale viscerocraniului (cavitate orală, fose nazale, sinusuri paranazale), fiind astfel expuse unui mediu septic. Se pot astfel constitui supurații geniene, ale sinusului maxilar și orbitei, osteita sau osteomielita maxilarului și uneori supurații meningeale, encefalice sau chiar tromboflebita sinusului cavernos prin coexistența leziunilor osoase ale bazei craniului și prezența anastomozelor vasculare, care favorizează difuzarea endocraniană a infecției.

TRATAMENTUL FRACTURILOR DE MAXILAR

Tratamentului fracturilor de maxilar are ca obiective reducerea în poziție anatomică și contenția fragmentelor osoase fracturate până la consolidarea acestora, obținând în final:

- reabilitarea fizionomică și funcțională;
- refacerea dimensiunilor verticale și transversale ale feței;
- refacerea integrității morfologice a piramidei nazale și a orbitelor;
- restabilirea ocluziei habituale.

Protocolul de conduită terapeutică la pacienții cu fracturi de maxilar se va aplica în funcție de gravitatea și natura leziunilor, putându-se defini astfel următoarele etape de tratament:

1. Tratament de urgență;
2. Tratament definitiv;
3. Tratamentul complicațiilor tardive.

1. Tratamentul de urgență

Examenul clinic trebuie să identifice eventualele complicații imediate, care necesită prioritate de tratament și care implică temporizarea îngrijirilor fracturilor de maxilar. Pacienții cu fracturi de maxilar ce sunt însoțite și de leziuni asociate grave care pun în pericol viața bolnavului vor fi trimiși de urgență într-un serviciu de specialitate, de preferință de politraumă, iar tratamentul specific oro-maxilo-facial fie se va putea realiza în acel serviciu de către medicii specialiști chirurgie oro-maxilo-facială, fie pacientul va reveni în Clinică, după stabilizarea stării generale, pentru tratamentul specific al fracturii de maxilar.

Algoritm terapeutic de urgență

I. Pacient în stare gravă (iminență de stop cardio-respirator)

Protocolul terapeutic pentru pacienții în stare gravă (iminență de stop cardio-respirator) a fost descris în cadrul tratamentului de urgență al fracturilor de mandibulă.

II. Pacient cu fractură de maxilar și leziuni asociate cu risc vital

Protocolul terapeutic pentru pacienții care prezintă leziuni asociate cu risc vital a fost descris în cadrul tratamentului de urgență al fracturilor de mandibulă.

III. Pacient cu fractură de maxilar, fără leziuni asociate cu risc vital

După anamneză și examen clinic loco-regional, se consemnează **obligatoriu** în foaia de observație: datele de identificare ale pacientului, etiologia traumatismului, momentul producerii (dată, oră), sediul și forma clinică a fracturii de maxilar, leziunile dentare concomitente, leziunile părților moi, corpii străini în plagă, alte fracturi asociate ale altor oase ale viscerocraniului, precizându-se **diagnosticul la prezentarea pacientului**.

Ori de câte ori există plăgi deschise orale sau/și cervico-faciale cu potențial tetanigen, **seroprofilaxia antitetanică** (ATPA) trebuie administrată în mod **obligatoriu**; nu este necesară administrarea ATPA dacă pacientul a fost imunizat cu mai puțin de 6 luni în urmă.

Pentru sutura plăgilor și reducerea fracturii, se practică **anestezia loco-regională** prin infiltrație cu substanțe anestezice locale uzuale, când nu există contraindicații în acest sens. Dacă există contraindicații ale anesteziei loco-regionale, se va

Scanned with OKEN Scanner

recurge la **sedare** prin administrarea unor antialgice opioide sau/şi barbiturice adecvate, sub supravegherea medicului ATI.

Plăgile limitate ale limbii, buzelor, mucoasei jugale sau plăgile tegumentare superficiale se vor sutura înaintea reducerii şi imobilizării fracturii de maxilar. În cazul unor plăgi întinse ale părţilor moi, cu denudare osoasă şi desfiinţarea pereţilor cavităţii orale, se va practica întâi reducerea şi imobilizarea de urgenţă, sutura făcându-se în continuare, în al doilea timp operator.

Metodele de reducere şi imobilizare de urgenţă a fracturilor de maxilar diferă în funcţie de forma anatomo-clinică a fracturii.

A. ***Fracturi parţiale de maxilar***

a. Fracturile procesului alveolar

Acestea sunt însoţite, în majoritatea cazurilor, de avulsii, luxaţii şi fracturi ale dinţilor. De obicei, apar zdrobiri ale crestei alveolare şi, destul de frecvent, sunt desprinse fragmente din osul alveolar, pe care dinţii rămân implantaţi. Dacă dinţii sunt irecuperabili, aceştia se extrag, se îndepărtează eschilele osoase mici şi neataşate la periost, după care se regularizează structurile osoase proeminente, căutându-se să se obţină o creastă alveolară cât mai uniformă, favorabilă unei protezări ulterioare.

Porţiunile de mucoasă cu aspect necrotic vor fi de asemenea excizate, iar marginile defectului de mucoasă rezultat vor fi apropiate şi suturate cu fire separate, urmărindu-se o cât mai bună acoperire a osului.

În cazul în care fragmentul de creastă alveolară este voluminos, aderent de periost, cu dinţi bine implantaţi, acesta se va reduce manual în poziţie corectă, aplicându-se apoi un dispozitiv de imobilizare, în funcţie de situaţia clinică (deplasarea fragmentului fracturat):

– atunci când fragmentul este deplasat doar în plan orizontal, se va aplica monomaxilar o atelă fixată cu ligaturi de sârmă circumdentare atât pe dinţii de pe fragmentul fracturat, cât şi pe cei de pe porţiunile de arcadă integră;

– atunci când există şi deplasări în plan vertical (coborârea sau intrudarea fragmentului), se va aplica un aparat de imobilizare intermaxilară rigidă sau elastică similar celui folosit în fracturile de mandibulă.

b. Fracturile tuberozităţii maxilare

Aceste fracturi apar ca accidente ale extracţiei molarului de minte superior. Atitdinea terapeutică de urgenţă şi definitivă pentru aceste situaţii fac obiectul şi sunt descrise în capitolul „Extracţia dentară".

c. Perforaţiile de boltă palatină

Tratamentul de urgenţă constă în aplicarea în defect a unei meşe iodoformate menţinute cu fire de sutură, sau cu ligaturi de sârmă „în punte", peste bolta palatină. Ulterior, ca tratament definitiv, perforaţiile de boltă palatină se protejează cu plăci palatinale acrilice realizate după o simplă amprentare cu alginat.

B. ***Fracturi orizontale de maxilar***

Tratamentul de urgenţă al fracturilor orizontale (Le Fort I, II sau III)

Se adresează în primul rând **fracturilor cu deplasare** şi are ca obiectiv principal fixarea provizorie a blocului maxilar fracturat la baza osoasă craniană, în vederea:

– combaterii durerii;
– diminuării hemoragiei;
– asigurării unei respiraţii normale;
– transportului pacientului (dacă este cazul).

Reducerea fracturii de maxilar se realizează, sub anestezie locală sau/şi sedare, printr-una dintre următoarele metode:

– ***tracţiune manuală directă:*** se prinde arcada dentară cu degetele înfăşurate într-o compresă şi se tracţionează maxilarul anterior şi superior, în scopul obţinerii unei ocluzii corecte;

– ***tracţiune prin intermediul unor sârme*** de Ø 0,2–0,4 mm, fixate pe dinţii laterali, de-o parte şi de alta a arcadei superioare, sensul tracţiunii fiind de regulă în sus şi înainte;

Imobilizarea provizorie de urgenţă se va realiza cu dispozitive simple, care pot fi confecţionate şi aplicate rapid, cum ar fi:

– bandaj mento-cefalic;

– capelină cu frondă mentonieră (există dispozitive ortopedice preconfecţionate, ajustabile);

Scanned with OKEN Scanner

– dispozitiv „în zăbală" – se utilizează de obicei în fracturile cu deplasare marcată posterioară a blocului maxilar, atunci când trebuie făcută rapid reducerea şi imobilizarea fracturii, în scopul transportului de urgenţă în alte servicii de specialitate pentru leziuni asociate care pun viaţa pacientului în pericol.

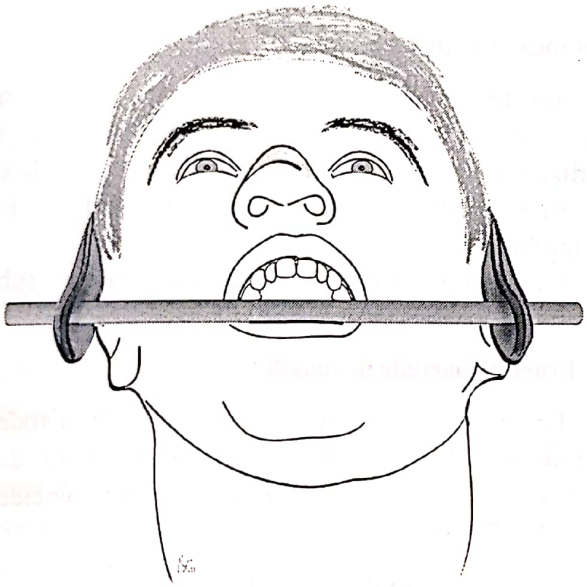

Figura 1.63. Dispozitiv în „zăbală" pentru imobilizarea de urgenţă a fracturilor Le Fort.

În cazul **fracturilor orizontale de maxilar fără deplasare**, tratamentul de urgenţă (provizoriu) coincide cu tratament definitiv şi este descris în subcapitolul respectiv.

C. ***Fracturi verticale de maxilar***

Pentru **fracturile verticale cu deplasare**, atât în cazul celor mediosagitale, cât şi al celor paramediane, după **reducerea** manuală a fracturii, se vor utiliza ca dispozitive de **imobilizare de urgenţă**:

– ***ligatura hipocratică („în 8"):*** se foloseşte sârmă de Ø 0,3–0,4 mm, trecută „în 8" în jurul a 3–4 dinţi de-o parte şi de alta a liniei de fractură;

– ***ligaturi de sârmă „în punte"*** peste bolta palatină, care unesc grupuri de dinţi de-o parte şi de alta a liniei de fractură;

– ***atelă monomaxilară*** din sârmă semirotundă de 1,2 mm sau prefabricate, fixată cu fire circumdentare pe faţa vestibulară a arcadei maxilare;

– ***imobilizare intermaxilară elastică sau rigidă***, folosind atele fixate cu ligaturi de sârmă circumdentare.

În cazul **fracturilor verticale fără deplasare**, metodele de contenţie coincid cu cele enumerate mai sus şi constituie totodată şi tratament definitiv.

D. ***Fracturi mixte de maxilar***

Pentru fracturile mixte, în care există linii de fractură atât orizontale, cât şi verticale sau oblice, tratamentul de urgenţă asociază metodele descrise anterior, astfel:

Mai întâi se vor reduce şi imobiliza fracturile verticale sau oblice, prin ligaturi hipocratice, ligaturi „în punte" peste bolta palatină, cu ajutorul unei atele monomaxilare fixate cu fire circumdentare pe faţa vestibulară a arcadei maxilare, restabilind astfel continuitatea arcadei dentare superioare.

Odată restabilită continuitatea arcadei maxilare, aceasta va fi imobilizată la mandibulă, prin ligaturi dentare intermaxilare din sârmă (Ivy, Le Blanc, Ernst) sau, mai eficient, prin imobilizare intermaxilară rigidă folosind atele fixate cu ligaturi de sârmă circumdentare, ocluzia dentară habituală constituind criteriul de reducere corectă a fragmentelor osoase fracturate.

Maxilarul fracturat este imobilizat astfel la mandibulă – care reprezintă reperul fix –, tot complexul mandibulo-maxilar fiind fixat ulterior la baza osoasă craniană cu ajutorul unui bandaj mento-cefalic sau a unei capeline cu frondă mentonieră.

E. ***Fracturi cominutive de maxilar***

În funcţie de situaţia clinică, tratamentul de urgenţă asociază metodele descrise mai sus, în vederea obţinerii unei cât mai bune repoziţionări şi contenţii a fragmentelor osoase fracturate, până la stabilirea şi aplicarea unui algoritm terapeutic definitiv care, de cele mai multe ori, este combinat – chirurgical şi ortopedic.

Oricare ar fi tipul de fractură de maxilar, se impune antibioprofilaxia pentru evitarea complicaţiilor septice, precum şi medicaţie antiinflamatorie (AINS) pentru reducerea edemului posttraumatic şi antialgică pentru combaterea durerii.

Scanned with OKEN Scanner

2. Tratament definitiv

Obiectivul tratamentului definitiv al fracturilor de maxilar constă în reducerea în poziție corectă a fragmentelor osoase dislocate și contenția lor până la consolidarea completă, în scopul obținerii unei refaceri osoase anatomice, cu restabilirea unei funcționalități normale a aparatului dento-maxilar. Acest deziderat major presupune:

a. refacerea formei anatomice și fizionomiei etajului mijlociu al feței;

b. reducerea pe cât posibil a complicațiilor tardive (consolidări vicioase);

c. asigurarea unor condiții favorabile pentru aplicarea ulterioară a unui tratament protetic, la pacienții edentați.

Principii de tratament

– tratamentul fracturilor de maxilar trebuie inițiat cât mai precoce, având în vedere faptul că acestea au tendință rapidă la consolidare, determinând consolidări vicioase cu tulburări funcționale dificil de corectat ulterior; mai mult, inițierea precoce a tratamentului definitiv prezintă următoarele avantaje:

- favorizează reducerea prin mobilizarea ușoară a fragmentelor fracturate, înainte de instalarea contracturii musculare reflexe și a deplasărilor secundare sau a organizării țesutului de granulație interfragmentar;
- limitează infiltrările hematice ale părților moi, evitând astfel apariția echimozelor și hematoamelor întinse;
- reduce riscul apariției complicațiilor septice;
- limitează impactul psihologic asupra pacientului prin scurtarea perioadei de tratament;

– pentru imobilizarea fracturilor de maxilar, se folosesc în general dispozitive similare cu cele folosite în tratamentul fracturilor de mandibulă;

– reducerea și imobilizarea fragmentelor osoase maxilare vor avea ca reper fix raporturile de ocluzie și implicit integritatea mandibulei; din acest motiv, atunci când și mandibula este fracturată, aceasta va avea prioritate de tratament, osteosinteza devenind obligatorie la mandibulă.

Tratamentul definitiv al fracturilor de maxilar se realizează prin **metode ortopedice**, **chirurgicale** sau **combinate**. Datorită diversității și complexității formelor anatomo-clinice ale fracturilor de maxilar, nu se pot elabora „scheme-tip" de tratament definitiv în vederea obținerii unei reduceri și imobilizări cât mai corecte și eficiente. Pentru o anumită formă anatomo-clinică a fracturii de maxilar, se va alege cea mai adecvată metodă de tratament definitiv, adaptată în raport cu tipul și localizarea liniilor de fractură.

Metode ortopedice

Aceste metode au indicație de elecție în fracturile de maxilar cu componentă ocluzală și utilizează în principal dispozitivele intermaxilare folosite pentru imobilizarea fracturilor de mandibulă.

Tratamentul ortopedic se va realiza sub anestezie locală sau/și sedare.

A. Fracturi parțiale de maxilar

Tratamentul definitiv se realizează prin metode ortopedice descrise în cadrul tratamentului de urgență, care, pentru acest tip de fracturi, coincide cu cel definitiv.

B. Fracturi orizontale de maxilar

În fracturile orizontale (tip Le Fort I, II sau III) fără deplasare se va aplica un blocaj intermaxilar rigid sau un aparat de imobilizare intermaxilară rigidă, similare celor folosite la mandibulă. Maxilarul fracturat este imobilizat astfel la mandibulă (care reprezintă în acest caz reperul fix), după care complexul mandibulo-maxilar rezultat va fi menținut în poziție anatomică cu ajutorul unei capeline cu frondă mentonieră (se recomandă produsul ortopedic, preconfecționat, ajustabil, elastic).

În fracturile orizontale (tip Le Fort I, II sau III) cu deplasare, reducerea fracturii se realizează printr-una dintre următoarele metode (unele dintre acestea coincid cu cele de la tratamentul de urgență):

– ***tracțiune manuală directă:*** se prinde arcada dentară cu degetele înfășurate într-o compresă și se tracționează maxilarul anterior și superior, în scopul obținerii unei ocluzii corecte;

– ***tracțiune prin intermediul unor sârme*** de Ø 0,2–0,4 mm, fixate pe dinții laterali (canini, premolari), de-o parte și de alta a arcadei

Scanned with OKEN Scanner

superioare, sensul tracțiunii fiind de regulă în sus și înainte;

– ***procedeul Dufourmentel:*** tracțiunea anterioară este facilitată de două tuburi de cauciuc flexibile introduse prin fosele nazale, care trec prin orofaringe și ies prin cavitatea orală;

– ***cu ajutorul pensei Rowe-Killey:*** asemănătoare cu dezimpactorul folosit în chirurgia ortognată; acest procedeu se folosește foarte rar.

Imobilizarea definitivă se va face la fel ca în fracturile orizontale fără deplasare, prin blocaj rigid intermaxilar sau aparat de imobilizare intermaxilară rigidă, asociate cu capelină cu frondă mentonieră.

Practic, reducerea și imobilizarea se realizează concomitent, corectitudinea reducerii în poziție anatomică fiind apreciată prin restabilirea ocluziei habituale și prin refacerea continuității reliefurilor osoase ale masivului facial.

În cazul pacienților care nu prezintă suficiente unități dentare care să permită obținerea unor raporturi ocluzale stabile, este necesară confecționarea și aplicarea unei plăci palatinale sau/și a unei șine linguale, ambele cu valuri de ocluzie, astfel încât să permită menținerea unei dimensiuni verticale de ocluzie normale, cât și a unor raporturi ocluzale stabile.

La pacienții edentați total purtători de proteze mobile, un element de apreciere a corectitudinii reducerii fracturii îl constituie obținerea unor relații ocluzale corecte ale celor două proteze aplicate pe câmpul protetic maxilar și respectiv mandibular.

C. Fracturi verticale de maxilar

În cazul **fracturilor verticale de maxilar, tratamentul definitiv coincide cu tratamentul de urgență**. Trebuie menționat faptul că, pentru fracturile verticale cu deplasare la care reducerea manuală este dificilă, se poate recurge la o reducere ortopedică lentă folosind tracțiuni elastice intermaxilare cu ajutorul unor inele de cauciuc fixate pe butonii atelelor de imobilizare, acestea fiind orientate în sensul reducerii în poziție corectă a fragmentelor fracturate. Controlul reducerii are ca și criteriu restabilirea ocluziei dentare habituale.

D. Fracturi mixte de maxilar

În cazul fracturilor mixte, în care există linii de fractură atât orizontale, cât și verticale sau oblice, **tratamentul ortopedic definitiv** îmbină metodele descrise pentru fracturile orizontale și verticale de maxilar, algoritmul terapeutic al aplicării metodelor de imobilizare fiind similar cu cel descris la tratamentul de urgență.

De multe ori, în practică, **tratamentul definitiv** necesită **metode combinate – ortopedice și chirurgicale**, sau numai **metode chirurgicale**.

E. Fracturi cominutive de maxilar

Metodele ortopedice de tratament definitiv au o pondere redusă în cadrul algoritmului terapeutic pentru acest tip de fracturi, fiind de cele mai multe ori necesară o asociere între tratamentul chirurgical și cel ortopedic.

Toate dispozitivele de imobilizare ortopedică folosite pentru fracturile de maxilar vor fi menținute aproximativ **20–30 de zile**, până la formarea calusului osos.

Pacientul necesită **24–48 ore** de spitalizare (dacă nu apar complicații care necesită supraveghere continuă), acesta fiind externat cu recomandarea unei medicații specifice (antibiotică, antiinflamatorie, antialgică), cu indicația unei igiene orale riguroase și cu obligativitatea controlului periodic săptămânal, pe durata imobilizării.

Evoluția procesului de consolidare este urmărită prin examenul clinic periodic săptămânal, pe toată perioada imobilizării, și presupune:

– controlul și refacerea integrității aparatului de imobilizare (uneori se poate constata o deteriorare parțială sau chiar absența dispozitivului de imobilizare);

– corectarea tulburărilor de ocluzie dentară consecutive deteriorării parțiale sau totale a aparatului de imobilizare;

– aprecierea gradului de igienă orală a pacientului;

– identificarea semnelor clinice ale unor eventuale complicații septice;

– verificarea eventualei mobilități anormale a maxilarului, imediat după îndepărtarea dispozitivelor de imobilizare.

Scanned with OKEN Scanner

Metode chirurgicale

În fracturile de maxilar, **tratamentul definitiv chirurgical** are indicații mai restrânse decât în fracturile de mandibulă și se folosește mai ales pentru fracturile mixte și cominutive, cu deformări importante ale scheletului facial, când se impune reducerea chirurgicală directă sub control vizual.

De asemenea, tratamentul chirurgical este recomandat și la pacienții edentați parțial sau total la care reducerea fracturii este aleatorie, neexistând repere fixe dentare care să permită o imobilizare ortopedică corespunzătoare.

Metodele chirurgicale cele mai utilizate în tratamentul fracturilor de maxilar constau în:

- suspendări scheletice de tip Adams;
- osteosinteză cu fir de sârmă sau miniplăcuțe de titan sau din materiale bioresorbabile.

Suspendările scheletice de tip Adams

Suspendările scheletice la distanță (Adams) au rolul de a fixa maxilarul sau complexul mandibulo-maxilar rezultat prin imobilizare rigidă intermaxilară la baza osoasă craniană prin ancorarea, cu ajutorul unor fire de sârmă trecute prin părțile moi, la puncte scheletice situate deasupra liniei de fractură:

- arcada zigomatică;
- sutura fronto-zigomatică;
- rebordul orbital inferior;
- spina nazală anterioară etc.

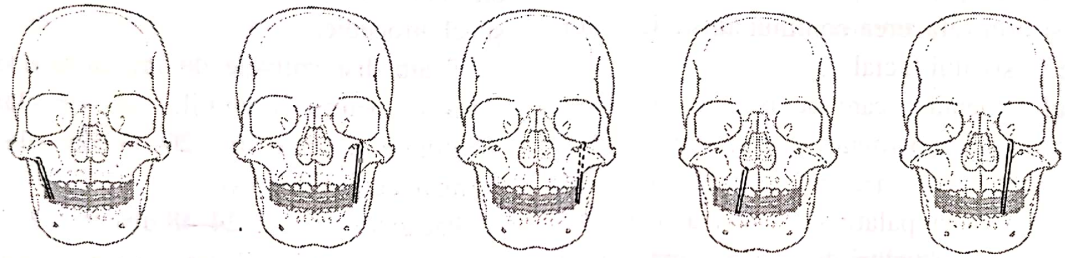

Figura 1.64. Variante de suspendări scheletice Adams.

Suspendările la distanță trebuie realizate numai după ce maxilarul/complexul mandibulo-maxilar a fost redus corect în poziție anatomică, deoarece ele permit numai tracțiuni verticale, și nu și anterioare sau laterale.

De aceea, firele de sârmă trebuie ancorate între punctul scheletic ales (situat deasupra liniei de fractură) și atela mandibulară, maxilarul fracturat fiind astfel menținut în poziție corectă între mandibulă și baza osoasă craniană. Bineînțeles, este necesară imobilizarea rigidă intermaxilară cu raporturi ocluzale corecte.

Practic, aceste metode chirurgicale de suspendare la distanță completează tratamentul ortopedic definitiv și elimină necesitatea aplicării unor metode ortopedice de menținere a maxilarului/complexului mandibulo-maxilar pe baza osoasă craniană (bandaj mento-cefalic, frondă mentonieră cu capelină etc.). În fapt, suspendările la distanță nu reprezintă un tratament chirurgical propriu-zis, ci unul combinat ortopedic-chirurgical.

Osteosinteza

Osteosinteza este metoda care constă în descoperirea chirurgicală a focarului de fractură, reducerea fragmentelor în poziție anatomică sub control vizual direct și solidarizarea lor în această poziție prin:

- ligaturi de sârmă transosoase;
- miniplăcuțe de osteosinteză (din titan sau din materiale resorbabile).

Metodele de osteosinteză au avantajul că permit un contact strâns între fragmentele osoase fracturate, fapt ce duce la formarea rapidă a calusului osos, scurtând cu mult perioada de vindecare. Totodată, acestea oferă posibilitatea interpunerii și menținerii unor grefe osoase care sunt necesare în reconstrucția primară tridimensională în cazul fracturilor cu pierdere de substanță.

Materialul de osteosinteză va fi plasat de obicei la nivelul zonelor de rezistență ale maxilarului întrerupte de linia de fractură, acolo unde osul este mai compact:

Scanned with OKEN Scanner

– rebordul orbital inferior, lateral sau superior;
– creasta zigomato-alveolară;
– fosa canină;
– marginile aperturii piriforme;
– apofiza piramidală a maxilarului;
– sutura pterigo-maxilară etc.

Cel mai frecvent, osteosinteza este indicată în cazul fracturilor orizontale tip Le Fort I, în care abordul oral, vizualizarea directă a liniei de fractură şi plasarea materialului de osteosinteză se realizează cu uşurinţă, fapt care va duce în final la rezultate optime. Pentru celelalte tipuri de fracturi de maxilar, abordul este mixt (oral şi tegumentar-facial), dificultatea intervenţiei chirurgicale fiind influenţată de traiectul şi numărul liniilor de fractură.

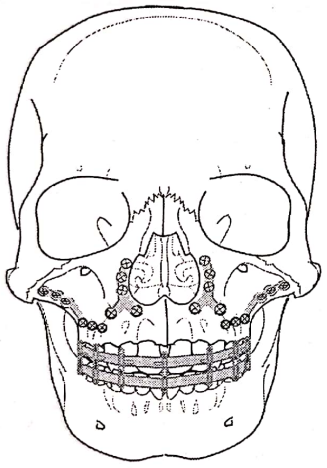

a

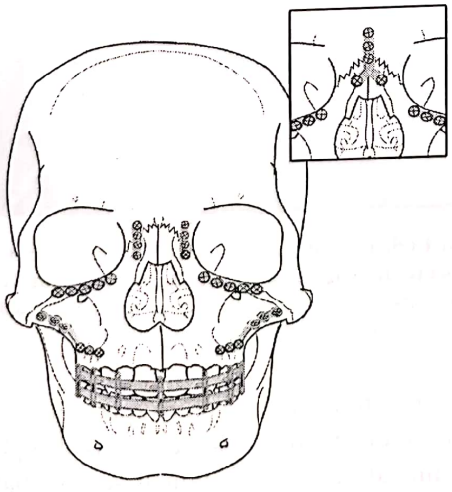

b

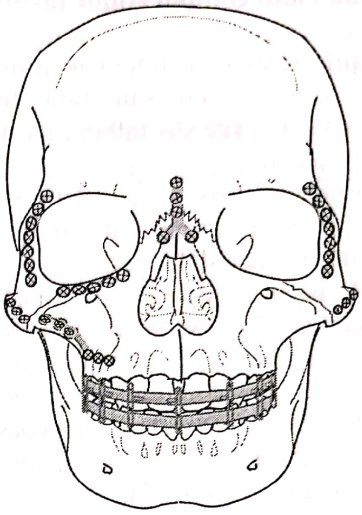

c

Figura 1.65. Poziţionarea plăcuţelor de osteosinteză pentru: a – fractură Le Fort I; b – fractură Le Fort II; c – fractură Le Fort III.

Materialul de osteosinteză cel mai indicat este reprezentat de miniplăcuţele cu şuruburi din titan sau material resorbabil, care prezintă o excelentă stabilitate tridimensională şi oferă un bun suport pentru grefele osoase interfragmentare folosite pentru reconstrucţia primară a fracturilor cu pierdere de substanţă.

Osteosinteza cu fir de sârmă (Ø 0,2–0,4 mm) trecut perpendicular peste traiectul de fractură are dezavanzajul că oferă o stabilitate doar bidimensională a fragmentelor şi nu poate împiedica o posibilă rotaţie în ax a acestora, fapt care poate duce la deplasări secundare. De asemenea, osteosinteza cu fir de sârmă este dificil de efectuat în cazul fracturilor cominutive, când există fragmente osoase multiple de mici dimensiuni.

Durata medie de spitalizare în cazul pacienţilor care au beneficiat de osteosinteză este de aproximativ 5 zile, dacă nu survin complicaţii. Pacientul se externează cu recomandarea unei medicaţii antibiotice, antiinflamatoare şi antialgice, a unei igiene orale riguroase, urmând a reveni la control săptămânal. Suprimarea firelor de sutură se face după 7–10 zile. Evoluţia procesului de vindecare este urmărită prin examen clinic şi radiologic postoperator.

Scanned with OKEN Scanner

3. Tratamentul complicațiilor tardive

Complicațiile tardive se referă în principal la consolidările vicioase, cu sau fără lipsă de substanță osoasă, însoțite de tulburări estetice și funcționale consecutive.

Consolidările vicioase se datorează fie imposibilității inițierii în timp util a tratamentului specific oro-maxilo-facial la pacienții cu leziuni asociate sau la pacienții care se prezintă tardiv la medicul specialist chirurg oro-maxilo-facial, fie instituirii unui tratament specific inadecvat.

Tulburările fizionomice se referă în general la deformarea reliefurilor osoase faciale prin consolidarea în poziție neanatomică a fragmentelor osoase fracturate, fapt care poate duce la:

- retrudarea etajului mijlociu al feței;
- aplatizarea și lărgirea diametrului transversal al feței;
- asimetrii faciale produse prin laterodeviații ale etajului mijlociu al feței;
- exoftalmie, enoftalmie sau asimetrii ale globilor oculari;
- deviații de sept nazal etc.

Tulburările funcționale consecutive consolidărilor vicioase ale fracturilor de maxilar constau în:

- tulburări ocluzale cu afectarea funcției masticatorii;
- tulburări respiratorii prin obstrucția căilor aeriene superioare prin retropoziția vicioasă a blocului maxilar;
- diplopia rezultată prin consolidări vicioase ale pereților orbitali sau/și prin afectarea musculaturii perioculare;
- limitarea deschiderii gurii prin consolidarea în poziție retrudată a maxilarului și blocarea apofizei coronoide, chiar cu posibila apariție în timp a unei anchiloze extraarticulare coronoido-zigomatice;
- permanentizarea unor comunicări oro-nazale sau oro-sinuzale în fracturile cu pierderi de substanță osoasă.

Aceste tulburări fizionomice și funcționale pot fi însoțite uneori de tulburări de sensibilitate, cum ar fi hipo-, hiper- sau anestezia în teritoriul n. infraorbital, și chiar de tulburări senzoriale, cum ar fi hipo- sau anosmia, mai ales în deviațiile importante ale septului nazal.

Intervențiile chirurgicale vizează înlăturarea tulburărilor atât fizionomice, cât și funcționale și constau în majoritatea cazurilor în tehnici de chirurgie reconstructivă sau de chirurgie ortognată (osteotomii dirijate, grefe osoase de adiție, alografe etc.).

FRACTURILE DE MAXILAR LA COPII

Fracturile de maxilar la copii sunt mult mai reduse ca frecvență decât cele ale adultului, deoarece, în perioada de creștere, neurocraniul este mult mai dezvoltat în raport cu viscerocraniul, pe care îl protejează. Pe de altă parte, elasticitatea oaselor și a suturilor interosoase, lipsa de dezvoltare a sinusului maxilar, precum și periostul bine reprezentat conferă masivului facial o rezistență destul de bună față de agenții traumatizanți. Din aceste motive, fracturile maxilarului sunt de regulă „în lemn verde", cu deplasări de mică amploare și mobilitate osoasă limitată.

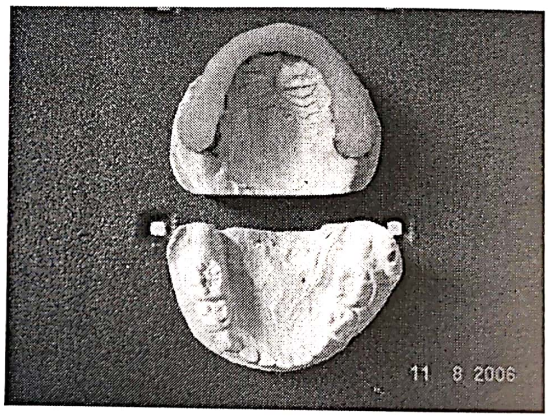

a

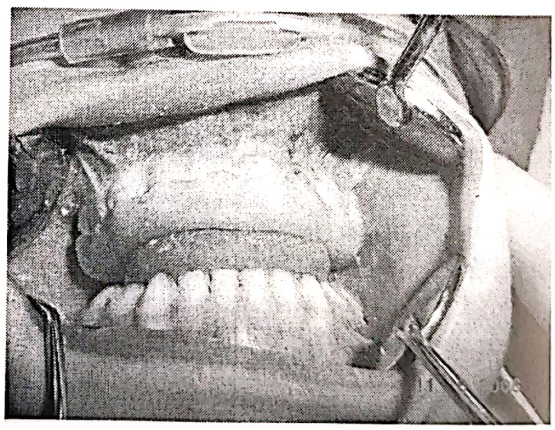

b

Figura 1.65. a – Gutieră acrilică confecționată pe model redus pentru imobilizarea unei fracturi de proces alveolar; b – cimentarea gutierei acrilice după reducerea fracturii (cazuistica prof. dr. A. Bucur).

Cele mai frecvente fracturi sunt cele parțiale ale procesului alveolar însoțite de avulsii, luxații sau fracturi ale dinților deciduali sau permanenți, care, din punct de vedere al tratamentului și

Scanned with OKEN Scanner

evoluției, în general, nu ridică probleme. Dispozitivul de elecție pentru fracturile procesului alveolar la copii este gutiera maxilară din acrilat, realizată pe model redus. Pentru confecționarea acesteia, se vor lua amprente cu alginat, ulterior realizându-se reducerea fracturii, aplicarea gutierei cu rol de contenție și cimentarea acesteia cu ciment fosfat de Zn sau ciment ionomer de sticlă.

Toate manoperele de amprentare, reducere și aplicare a gutierei se vor realiza sub anestezie generală, ceea ce impune supravegherea copilului 24 de ore postoperator, după care acesta se poate externa dacă nu apar complicații.

FRACTURILE DE MAXILAR LA PACIENȚII EDENTAȚI TOTAL

În cazul pacienților edentați total, metodele ortopedice de tratament definitiv oferă o poziționare relativă a maxilarului pe baza osoasă craniană. Metodele chirurgicale sunt cele mai indicate în aceste situații, bineînțeles dacă starea generală a pacientului permite intervenția chirurgicală.

La pacienții purtători de proteze totale, tratamentul ortopedic definitiv constă în reducerea manuală a fracturii, aplicarea protezelor maxilară și mandibulară în relație ocluzală corectă, la care se asociază bandajul mento-cefalic sau capelina cu frondă mentonieră, în scopul imobilizării maxilarului fracturat la baza osoasă craniană.

La pacienții edentați total neprotezați, se vor confecționa, după amprentare, o șină linguală și o placă palatinală, ambele cu valuri de ocluzie, care restabilesc dimensiunea verticală de ocluzie, contenția cranio-maxilară realizându-se de asemenea cu capelină și frondă mentonieră.

O mai bună fixare la baza osoasă craniană se obține folosind suspendările la distanță de tip Adams, ancorajul la mandibulă realizându-se fie la proteza totală mandibulară, fie la șina linguală cu val de ocluzie fixată de câmpul protetic mandibular prin serclaj perimandibular.

Osteosinteza cu miniplăcuțe și șuruburi rămâne metoda chirurgicală de elecție în cazul pacienților edentați total, atunci când forma anatomo-clinică a fracturii de maxilar, cât și starea generală a pacientului permit acest tip de tratament.

FRACTURILE COMPLEXULUI ZIGOMATIC (FRACTURILE DE MALAR)

Complexul zigomatic este alcătuit din osul malar, arcada temporo-zigomatică, marginea inferioară a orbitei, podeaua și peretele lateral al orbitei, apofiza piramidală a maxilarului și peretele anterior al sinusului maxilar. Practic, acesta constituie o unitate osoasă care face legătura între viscero- și neurocraniu, având o formă arcuită, întinzându-se de la orbită și până la conductul auditiv extern. Raporturile de vecinătate ale complexului zigomatic cu orbita, sinusul maxilar, fosa infratemporală, apofiza coronoidă, n. infraorbital și n. zigomatic induc manifestări clinice și tulburări funcționale specifice în fracturile de la acest nivel. Fiind situat în zona laterală și superioară a etajului mijlociu al feței, fracturile complexului zigomatic sunt destul de frecvente și se datorează în general traumatismelor directe (agresiuni umane, căderi accidentale etc.).

CLASIFICARE. FORME ANATOMO-CLINICE

Formele anatomo-clinice ale fracturilor complexului zigomatic se clasifică după sediul liniilor de fractură și după segmentul osos afectat, astfel:

– **fracturi anterioare**: liniile de fractură interesează rebordul orbital inferior și apofiza ascendentă a maxilarului, sutura zigomatico-temporală, sutura zigomatico-frontală și peretele anterior al sinusului maxilar, delimitând astfel parțial sau total osul malar.

Fracturile anterioare pot fi:

- *fără deplasare* – fisuri ale complexului zigomatic;
- *cu deplasare:*
  - ***parțiale*** – limitate la:
    - rebordul orbital inferior sau peretele lateral al orbitei;

Scanned with OKEN Scanner

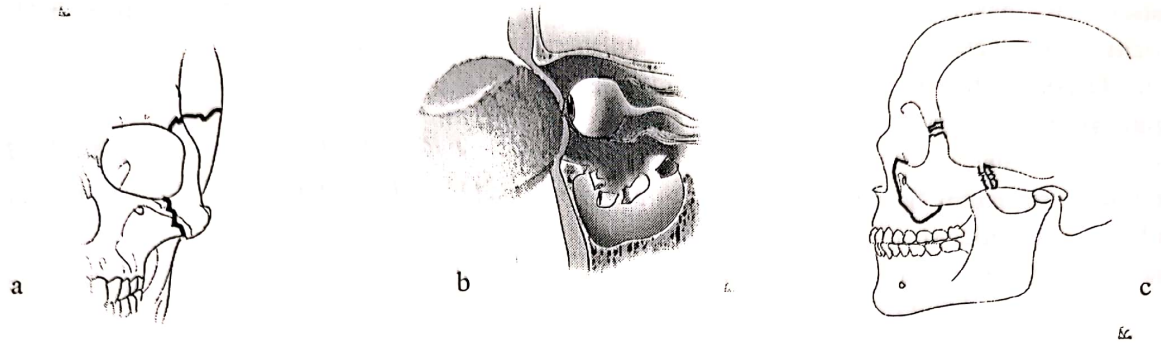

Figura 1.67. Tipuri de fracturi anterioare ale complexului zigomatic: a – parțială a rebordului orbital inferior și lateral; b – „*blow-out*" a podelei orbitei; c – disjuncție de malar.

– podeaua orbitei (fractura tip *blow-out*);
– peretele antero-lateral al sinusului maxilar;

– ***totale:***

• *fractura-disjuncție de malar:* linia de fractură traversează rebordul orbital inferior și podeaua orbitei, peretele anterior al sinusului maxilar, sutura zigomatico-frontală la nivelul peretelui lateral al orbitei și sutura zigomatico-temporală. Osul malar, desprins în totalitate, se înfundă în sinusul maxilar și fosa infratemporală („groapa zigomatică"), deplasarea blocului osos făcându-se de cele mai multe ori în jos și înăuntru;

• *fractura cominutivă a malarului:* prezintă numeroase linii de fractură care „sparg" osul malar în fragmente osoase de mici dimensiuni;

– **fracturi posterioare:** liniile de fractură interesează numai arcada temporo-zigomatică.

Fracturile posterioare pot fi:

• **fără deplasare** („în lemn verde") – sunt foarte rare;

• **cu deplasare** – liniile de fractură pot fi:

• ***unice*** – determină o denivelare „în treaptă" a arcadei temporo-zigomatice;

• ***duble*** – delimitează un singur fragment intermediar, cu o înfundare în formă de șanț a arcadei temporo-zigomatice;

• ***triple*** – cu două fragmente intermediare, determinând o înfundare în „V" a arcadei temporo-zigomatice, cu vârful către fosa infratemporală;

• ***cominutive*** – delimizează multiple fragmente la nivelul arcadei temporo-zigomatice.

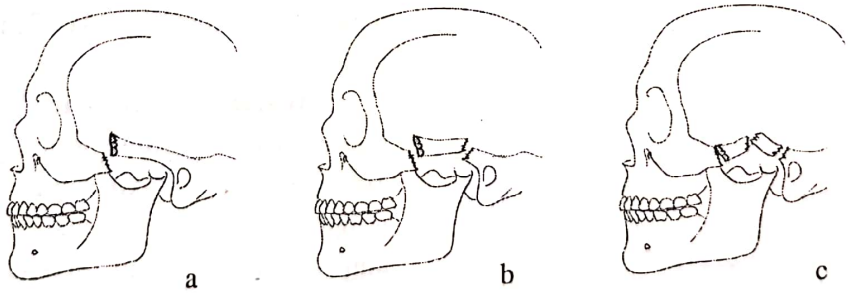

Figura 1.68. Tipuri de fracturi ale arcadei temporo-zigomatice: a – unice; b – duble; c – triple (în „V").

DIAGNOSTICUL FRACTURILOR COMPLEXULUI ZIGOMATIC

Diagnosticul fracturilor complexului zigomatic se stabilește pe baza simptomatologiei clinice și examenelor imagistice.

Semne clinice ale fracturilor de malar

Fracturi anterioare

Fracturi anterioare fără deplasare

– edem posttraumatic al regiunii zigomatice și palpebrale;

Scanned with OKEN Scanner

– echimoză palpebrală „în monoclu" şi echimoze ale conjunctivei bulbare;
– puncte dureroase la palpare la nivelul suturilor osului zigomatic;
– discretă hipoestezie în teritoriul n. infraorbital;
– uneori epistaxis unilateral.

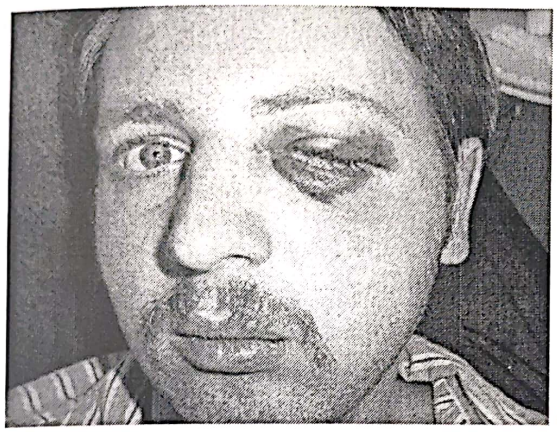
a

b

Figura 1.69. Fractură de malar fără deplasare:
a – aspectul clinic cu echimoză palpebrală „în neoclu";
b – deschiderea gurii în limite normale
(cazuistica prof. dr. A. Bucur).

Fracturi anterioare cu deplasare

Semnele descrise mai sus (edem, echimoză palpebrală şi conjunctivală „în monoclu", epistaxis unilateral) sunt mult mai accentuate, la care se adaugă:
– asimetrie facială prin înfundarea reliefului malar;
– întreruperea continuităţii osoase la nivelul rebordului orbital inferior, unde se percepe o denivelare „în treaptă" sau „în şanţ" a acestuia, şi uneori la nivelul peretelui lateral al orbitei, în dreptul suturii zigomatico-frontale. Edemul post-traumatic important uneori maschează înfundarea osului malar şi fac dificilă sau imposibilă palparea discontinuităţilor osoase;
– oral, la nivelul crestei zigomato-alveolare se percepe o denivelare „în treaptă", dureroasă la palpare;
– exoftalmie (datorat hematomului retrobulbar) sau enoftalmie (prin deformarea pereţilor orbitei);
– crepitaţii gazoase datorate emfizemului subcutanat prin pătrunderea aerului de la nivelul sinusului maxilar;
– tulburări funcţionale:
• oculare: cel mai frecvent diplopie prin lezarea muşchilor oculomotori sau/şi prin deformarea pereţilor orbitei;
• mandibulare: limitarea mobilităţii mandibulei prin blocarea apofizei coronoide de către blocul osos malar înfundat în jos şi înăuntru;
– tulburări de sensibilitate: hipoestezia, anestezia sau hiperestezie în teritoriul n. infraorbital de partea lezată.

a

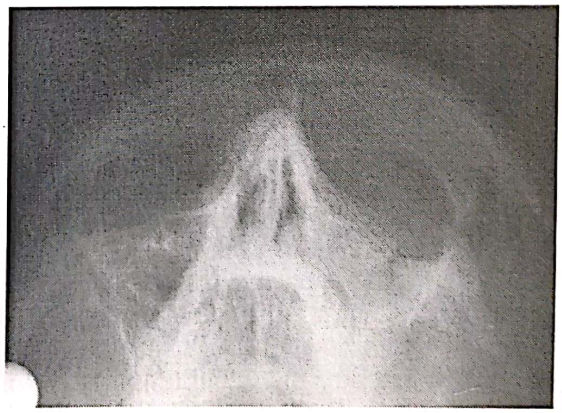
b

Figura 1.70. Fractură de malar cu deplasare: a – aspectul clinic cu echimoză „în monoclu" şi înfundarea reliefului malar; b – aspect (cazuistica prof. dr. A. Bucur).

Scanned with OKEN Scanner

Fracturi posterioare

Fracturi posterioare fără deplasare

– discretă echimoză sau escoriație în dreptul arcadei temporo-zigomatice;

– palpare moderat dureroasă la nivelul arcadei temporo-zigomatice.

Fracturi posterioare cu deplasare

– înfundarea reliefului osos al arcadei temporo-zigomatice, cu perceperea unei discontinuități osoase „în treaptă", „în șanț" sau „în V", în funcție de numărul liniilor de fractură (unice, duble, triple), care este ulterior mascată de edem;

– discretă echimoză sau escoriație în dreptul arcadei temporo-zigomatice;

– limitarea mișcărilor mandibulare, care este mult mai evidentă decât în fracturile anterioare, fragmentul osos înfundat presând pe apofiza coronoidă și pe tendonul m. temporal.

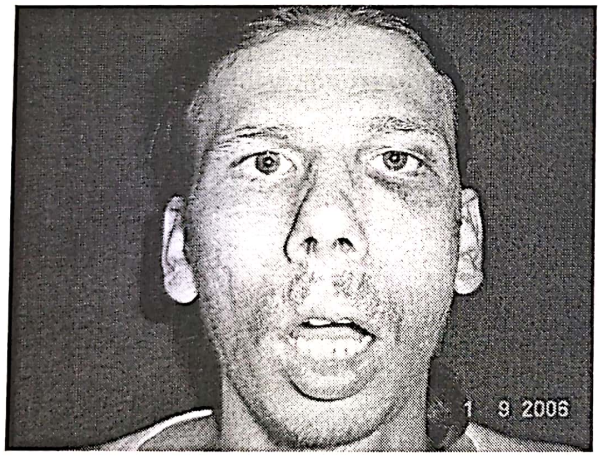

a

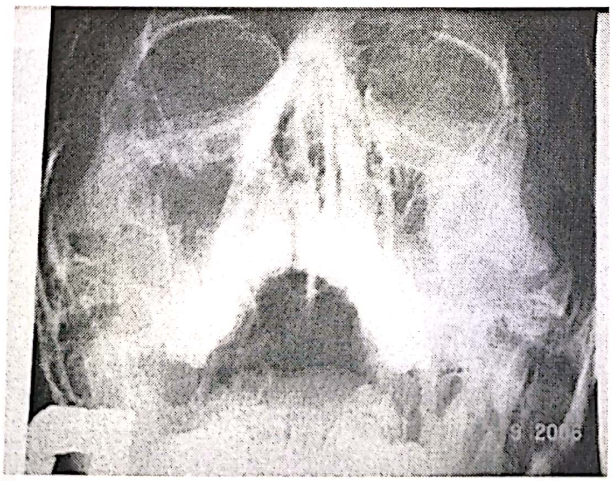

b

Figura 1.71. Fractură de arcadă temporo-zigomatică: a – aspectul clinic cu limitarea deschiderii gurii; b – aspect radiolog (cazuistica prof. dr. A. Bucur).

Investigații radiologice

Constituie baza diagnosticului fracturilor de malar, examenul radiologic fiind **obligatoriu**.

Pentru stabilirea diagnosticului de fractură de malar, se recomandă unul sau mai multe dintre următoarele tipuri de investigații radiologice (imagistice):

a. incidența semiaxială Hirtz: cea mai largă indicație, deoarece proiectează reliefurile osoase zigomatice și arcada temporo-zigomatică în afara contururilor osoase cranio-faciale, putându-se observa liniile de fractură, direcția și gradul de dislocare al fragmentelor osoase;

b. CT – indicat mai ales pentru fracturile de malar vechi, vicios consolidate (mai ales CT cu reconstrucție tridimensională).

TRATAMENTUL FRACTURILOR DE MALAR

Fracturile fără deplasare nu necesită decât un tratament antiinflamator local și pe cale generală.

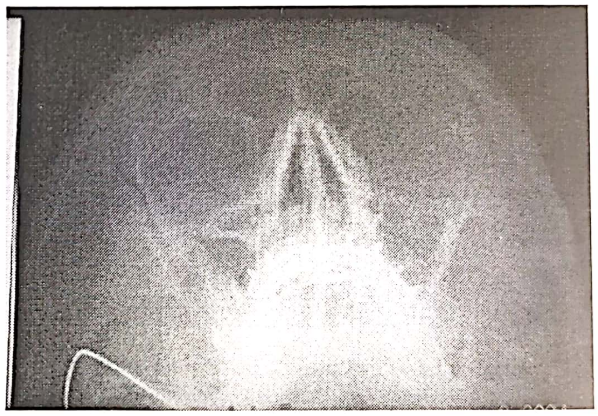

a

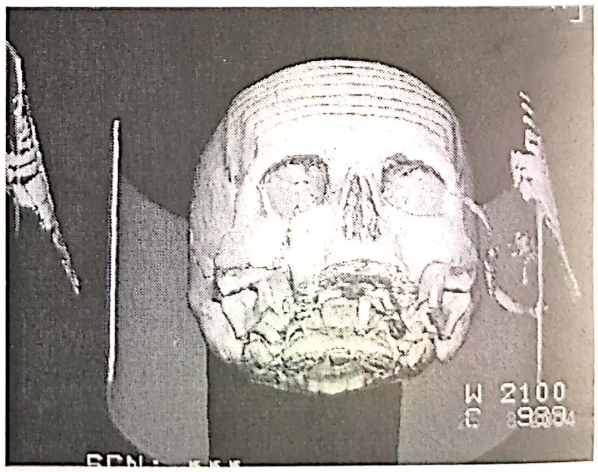

b

Figura 1.72. Fractură de malar: a – radiografie semiaxială de craniu (Hirtz) și b – reconstrucție tridimensională CT (cazuistica prof. dr. A. Bucur).

Scanned with OKEN Scanner

Fracturile cu deplasare, indiferent de forma anatomo-clinică, necesită obligatoriu tratament chirurgical, care trebuie instituit precoce, în maximum 5–6 zile de la producerea traumatismului. După 10–15 zile, reducerea fracturii devine dificilă prin organizarea calusului interfragmentar. Reduse în timp util, fracturile complexului zigomatic se consolidează în 15–20 de zile.

Tratamentul chirurgical are rolul de a reduce şi menţine în poziţie anatomică fragmentul osos fracturat şi de a restabili, acolo unde este cazul, funcţionalitatea globului ocular şi mandibulei. Intervenţia chirurgicală se realizează cu abord cutanat sau oral, cel mai frecvent prin metode instrumentale sau, mai rar, prin osteosinteză.

Cea mai indicată intervenţie chirurgicală este procedeul **Gillies-Dan Theodorescu**, care se utilizează atât pentru reducerea fracturii osului malar, cât şi pentru cea a arcadei temporo-zigomatice. Reducerea fragmentelor osoase se face instrumental, pe cale temporală, cu ajutorul unui elevator drept. Abordul se face printr-o incizie temporală de aproximativ 1–2 cm, după care se pătrunde cu elevatorul printre fibrele m. temporal, sub placa malară sau sub arcada temporo-zigomatică şi se ridică fragmentul înfundat în poziţie anatomică.

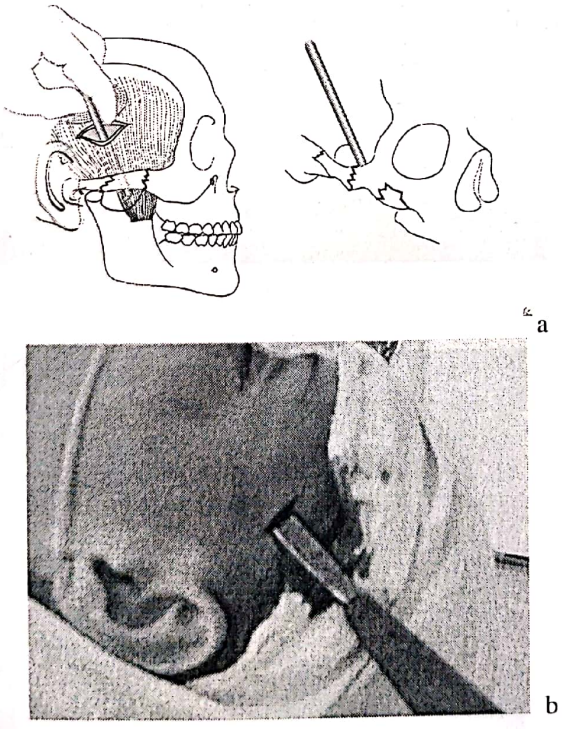

Figura 1.73. Reducerea fracturii de malar pe cale temporală (procedeul Gilles-Theodorescu): a – reprezentare schematică; b – aspect clinic intraoperator.

Dacă blocul osos malar sau arcada temporo-zigomatică îşi menţin poziţia corectă, elevatorul este îndepărtat, plaga chirurgicală este suturată, iar pacientul este externat după 24 de ore, cu prescrierea unei medicaţii antibiotice, antiinflamatoare şi antialgice şi recomandarea de a evita traumatismele locale. Dacă fragmentul fracturat are tendinţa de reînfundare (mai ales în fracturile mai vechi), se recomandă menţinerea pe loc a elevatorului în tensiune pe fragmentul redus în poziţie anatomică, pentru 8–10 zile, fixat cu ajutorul unui bandaj cefalic (pericranian). Pacientul se externează după 24 de ore, cu aceleaşi recomandări, urmând să se prezinte la control după 8–10 zile pentru suprimarea elevatorului.

O altă metodă instrumentală cu abord cutanat, mai rar folosită astăzi, constă în reducerea fracturii cu un cârlig tip Ginestet sau Strohmeyer, ancorat la una dintre marginile malarului sau arcadei temporo-zigomatice, cu ajutorul căruia se realizează o tracţiune înainte, în sus şi în afară, până când fragmentul fracturat se repoziţionează anatomic.

Reducerea pe cale orală este ineficientă în fracturile arcadei temporo-zigomatice şi este folosită destul de rar pentru fracturile de malar. Metoda constă practicarea unei incizii la nivelul fundului de sac vestibular superior, distal de creasta zigomato-alveolară şi introducerea unui elevator ascuţit şi curbat, care, acţionând pe o direcţie în sus şi în afară, va reduce osul malar în poziţie anatomică.

În cazul fracturilor cominutive, cât şi a celor de planşeu orbital, reducerea fracturii se poate face pe cale rinologică sau sinuzală, fragmentele fiind menţinute în poziţie anatomică cu ajutorul unei meşe iodoformate sau a unui balon hemostatic nazal, introdus în sinusul maxilar.

În cazul unor fracturi vechi sau al unor fracturi cominutive care nu pot fi reduse şi menţinute în poziţie anatomică prin metodele descrise mai sus, se recomandă ca metodă chirurgicală osteosinteza prin abord chirurgical direct la nivelul focarului de fractură. Osteosinteza se poate face cu fir de sârmă sau cu miniplăcuţe şi şuruburi din titan sau materiale bioresorbabile. Abordul este mixt, oral şi cutanat, materialul de osteosinteză fiind aplicat la nivelul suturii fronto-zigomatice, arcadei temporo-zigomatice şi la nivelul marginii inferioare a orbitei, acolo unde de obicei se află liniile de fractură. Dacă nu survin complicaţii, perioada de internare a acestor pacienţi este în medie de 3–5 zile.

Scanned with OKEN Scanner

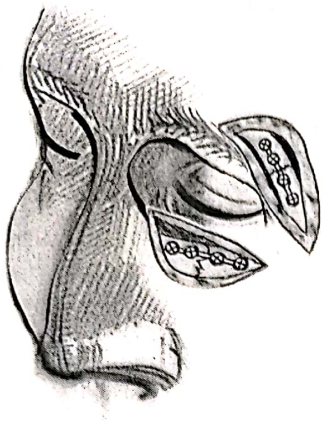

Figura 1.74. Abordul chirurgical pentru osteosinteza fracturilor de malar.

Evoluție și complicații

Consolidarea fracturilor complexului zigomatic se produce rapid, fragmentele osoase fixându-se după aproximativ 10–12 zile. Fracturile fără deplasare se vindecă de obicei spontan și fără urmări. Fracturile cu deplasare, dacă nu sunt reduse precoce, vor determina complicații tardive reprezentate de consolidări vicioase, însoțite de tulburări fizionomice importante (înfundarea reliefului osos de la acest nivel), tulburări funcționale (limitarea mișcărilor mandibulei, diplopie) și parestezii în teritoriul n. infraorbital.

Fracturile vechi, vicios consolidate, însoțite de sechele severe fizionomice și funcționale, necesită intervenții chirurgicale de corectare și anume:

– rezecția apofizei coronoide în cazul unei blocări permanente a acesteia;

– osteotomia cu repoziționarea podelei orbitei sau eventual adiție cu înălțarea acesteia în cazul diplopiei;

– reconstrucția reliefului infraorbital prin plastii de adiție (autotransplante de grăsime, cartilaj, os, sau cu ajutorul unor materiale aloplastice).

Tratamentul fracturilor de podea de orbită

Tratamentul chirurgical acestui tip de fractură este obligatoriu și cât mai precoce, disfuncțiile globului ocular cu enoftalmie, diplopie, strabism fiind în prim plan.

Calea de abord este cea rino-sinuzală, reducerea podelei orbitei prăbușite în sinus făcându-se cu un decolator sau elevator introdus în sinusul maxilar.

Imobilizarea fragmentelor fracturare în poziție corectă se face prin:

– meșă iodoformată introdusă în sinusul maxilar, al cărei capăt se scoate prin meatul nazal inferior, în fosa nazală. Meșa iodoformată care umple sinusul în totalitate, se menține 10–12 zile, până la apariția calusului fibros;

– balonaș gonflabil introdus în sinus, prelungirea sa fiind scoasă la nivelul fosei nazale, prin meatul inferior. Suprimarea balonașului se face după 10–12 zile, prin dezumflarea lui și retragerea din sinus prin fosa nazală.

Un caz aparte îl reprezintă fracturile planșeului orbital cu hernierea în sinus a țesutului celulo-adipos orbital, inclusiv a celor musculo-ligamentare ale globului ocular. Intervenția chirurgicală constă în repoziționarea în orbită a părților herniate în sinus, urmată de refacerea pereților orbitei cu ajutorul unor autografe osoase sau alografe, fixate prin osteosinteză.



a

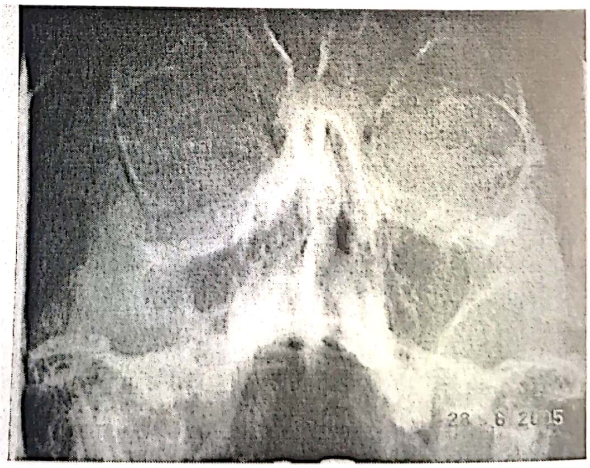

b

Scanned with OKEN Scanner

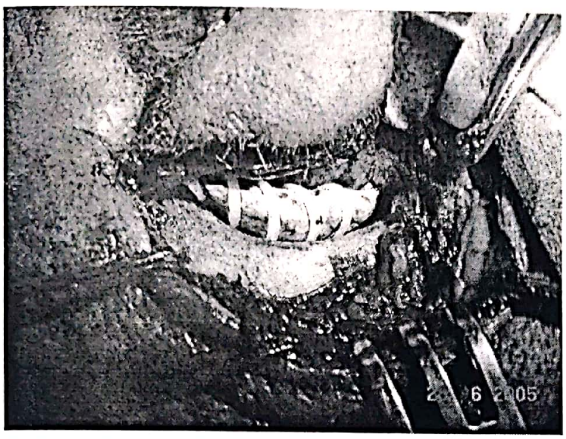

c

Figura 1.75. Defect planşeu orbital după consolidarea vicială a unei fracturi de tip malar cu deplasare: a – aspect clinic cu asimetria liniei interpupilare; b – imagine radiologică preoperatorie; c – plastie de adiţie cu alografă de Dacron – imagine clinică intraoperatorie (cazuistica prof. dr. A. Bucur).

FRACTURILE PIRAMIDEI NAZALE

Prin poziţia sa proeminentă în centrul etajului mijlociu al feţei, nasul este expus frecvent traumatismelor. Mai mult, fracturi ale oaselor nazale sunt prezente şi în fracturile orizontale de maxilar (Le Fort II şi III), sau chiar în cele verticale (disjuncţiile intermaxilare).

CLASIFICARE

Din punct de vedere anatomo-clinic, traumatismele piramidei nazale pot interesa:
- scheletul osos;
- scheletul cartilaginos;
- piramida nazală în totalitate.

DIAGNOSTICUL FRACTURILOR PIRAMIDEI NAZALE

Semne clinice comune ale traumatismelor piramidei nazale

Indiferent de forma anatomo-clinică, o serie de semne clinice sunt comune traumatismelor piramidei nazale:
- durere spontană şi la presiune;
- edemul piramidei nazale, însoţit sau nu de echimoze, escoriaţii sau plăgi. Tumefacţia şi echimozele piramidei nazale pot masca fracturile scheletului osos sau cartilaginos.
- deformarea reliefului piramidei nazale în fracturile cu deplasare;
- crepitaţii osoase şi mobilitate anormală a oaselor proprii nazale;
- emfizem subcutanat atunci când fractura este deschisă la nivelul foselor nazale sau sinusului etmoidal;
- epistaxis bilateral, marcat;
- obstrucţie nazală, anosmie, rinolalie închisă;
- rinoscopia anterioară evidenţiază soluţiile de continuitate ale mucoasei nazale, fracturile de sept nazal sau fragmentele osoase înfundate.

Investigaţii radiologice

Examenul radiologic este **obligatoriu** pentru precizarea diagnosticului şi trebuie făcut atât în incidenţă de profil, semiaxială şi chiar axială, pentru a putea identifica liniile de fractură.

TRATAMENTUL FRACTURILOR PIRAMIDEI NAZALE

Fracturile fără deplasare se vindecă spontan, fără consecinţe anatomice sau funcţionale.

Tratamentul fracturilor cu deplasare urmăreşte refacerea morfologică şi funcţională a structurilor nazale traumatizate, prin repoziţionarea fragmentelor osteo-cartilaginoase, în vederea recalibrării şi permeabilizării foselor nazale.

Reducerea fragmentelor fracturate se face prin manevre concomitente exo- şi endonazale. Manevrele endonazale se realizează cu diverse instrumente boante şi constau în mişcări liniare de recalibrare a foselor nazale, de ridicare a fragmentelor înfundate, în timp ce, cu degetele celelilalte mâini, se exercită o contrapresiune pe faţa externă a piramidei nazale.

Imobilizarea fracturii este indispensabilă şi constă în asigurarea unei presiuni endo- şi exonazale. Tamponamentul foselor nazale se execută strâns, în uşoară hipercorecţie, cu meşă iodoformată, care realizează simultan şi o bună hemostază. Contrapresiunea externă se realizează cu ajutorul unui conformator din stents sau aluminiu. Conformatorul şi meşa iodoformată se menţin aproximativ 8–10 zile.

Netratate la timp, fracturile cu deplasare ale piramidei nazale se consolidează în poziţii vicioase şi duc la modificarea reliefului piramidei nazale şi la tulburări funcţionale respiratorii şi fonatorii.

Scanned with OKEN Scanner

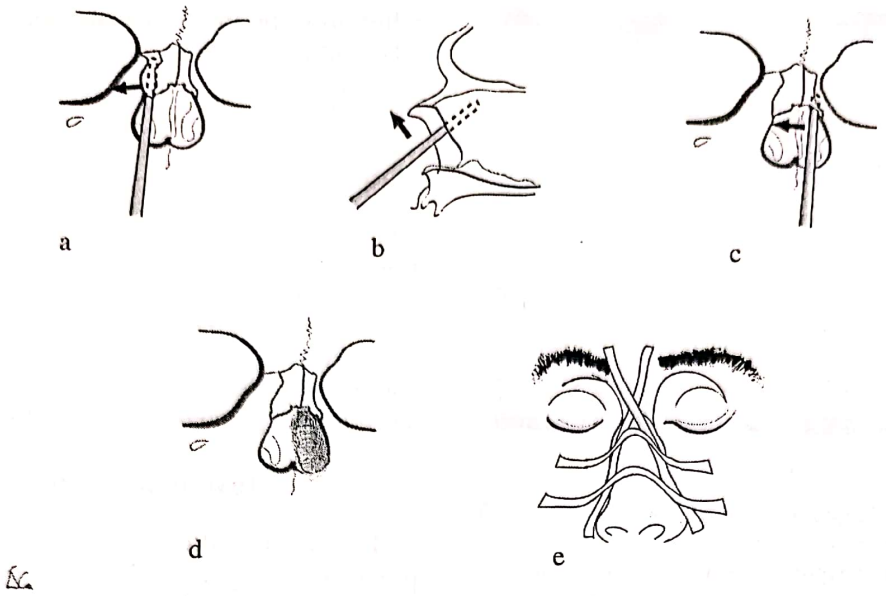

Figura 1.76. Reducerea şi imobilizarea fracturilor oaselor proprii nazale.

TRAUMATISMELE DENTO-ALVEOLARE

Destul de frecvent, traumatismele faciale pot fi izolate, constând doar în leziuni ale structurilor de sprijin ale dinţilor (procesele alveolare).

Etiologia traumatismelor dento-alveolare este similară cu cea a celorlalte traumatisme faciale (cădere accidentală, accidente de circulaţie, agresiune umană sau animală, accidente sportive, accidente de muncă sau iatrogene), cu menţiunea că acest tip de traumatisme apare mai frecvent la copii, principala cauză fiind căderea accidentală. Mecanismul de producere a leziunilor dento-parodontale poate fi direct, forţele traumatizante acţionând asupra structurilor dentare sau indirect, de obicei în ocluzii forţate, în cazul căderilor sau loviturilor pe menton.

CLASIFICAREA TRAUMATISMELOR DENTO-ALVEOLARE

În prezent există mai multe sisteme de clasificare ale traumatismelor dento-alveolare, cel mai complet fiind sistemul OMS, modificat de Andreasen [18]. Acest sistem include traumatisme ale structurilor dento-parodontale, ale mucoasei fixe şi ale mucoasei mobile bucale, în funcţie de aspectele anatomice, terapeutice şi de prognostic:

1. leziuni dentare;
2. traumatisme ale ţesuturilor dento-parodontale;
3. traumatisme ale procesului alveolar;
4. leziuni ale mucoasei fixe şi mobile.

1. Leziuni dentare

Se descriu următoarele forme anatomo-clinice:

– **Fisură coronară** (la nivelul smalţului, fără pierdere de substanţă);

– **Fractura coronară fără expunerea (descoperirea) pulpei dentare** sau fără deschiderea camerei pulpare (nepenetrantă sau necomplicată);

– **Fractură coronară cu expunerea (descoperirea) pulpei dentare** sau cu deschiderea camerei pulpare (penetrantă sau complicată), subclasificată astfel:

- Dinte cu pulpă vitală;
- Dinte cu pulpă necrotică (eventual cu gangrenă netratată);
- Dinte devital, cu tratament endodontic şi refacere coronară (aceste tratamente preexistente pot fi corecte sau nu).

– **Fractura radiculară** poate fi asociată sau nu cu una dintre formele de leziune coronară traumatică de mai sus.

Rădăcina dentară poate să fie interesată la diferite nivele, linia de fractură având o direcţie orizontală sau oblică. La examenul clinic, dintele

Scanned with OKEN Scanner

poate prezenta mobilitate, în special în cazul fracturilor situate în 1/3 cervicală sau medie.

Fractura radiculară poate fi produsă prin mecanism direct, linia de fractură fiind situată la nivelul zonei de impact sau prin mecanism indirect, când linia de fractură este situată la distanță. Fractura radiculară cu retenție este o formă de fractură radiculară în care segmentul radicular este menținut în alveolă, iar segmentul coronar este avulsionat.

Tratamentul leziunilor dentare

Tratamentul de urgență în aceste leziuni traumatice îmbracă o multitudine de aspecte clinice, deja enumerate şi clasificate. Tratamentul va fi aplicat în serviciile de stomatologie, prin tratament specific odontal, ortodontic, protetic dentar etc, uneori fiind necesară colaborarea şi cu medicul chirurg oro-maxilo-facial, în vederea realizării unor extracții dentare sau a unor rezecții apicale, atunci când unde este necesar.

De aceea, în acest capitol vor fi prezentate numai acele situații în care rezolvarea terapeutică de urgență implică exclusiv sau preponderent modalități odontale de tratament; celelalte vor fi cuprinse în cadrul disciplinelor stomatologice respective menționate, inclusiv tratamentul odontal necesar, asociat.

Din punct de vedere topografic, dinții cel mai frecvent implicați în situațiile respective sunt cei frontali (incisivi şi canini), urmați de premolari. Implicarea molarilor este mult mai rară. în ceea ce privește arcadele dentare, dinții arcadei superioare sunt interesați de leziuni traumatice, mult mai des, față de cei ai arcadei inferioare.

Fisura coronară

Leziunea apare doar la nivelul smalțului, fără pierdere de substanță; se evidențiază prin transiluminare sau prin utilizarea unei substanțe colorante.

Nu este necesar tratament propiu-zis, dar este indicată testarea vitalității pulpare în serviciile de stomatologie, imediat şi apoi după 6–8 săptămâni, uneori şi la 6 şi respectiv 12 luni interval.

Fractura coronară fără deschiderea camerei pulpare

Denumită şi fractură coronară nepenetrantă sau necomplicată, această leziune necesită tratament imediat, cu caracter de urgență. Tratamentul respectiv se va efectua în serviciile de stomatologie şi este dependent de extinderea şi profunzimea lipsei de substanță dură dentară.

Situații clinice cu pierdere minimă de substanță localizată în smalț

Se va realiza netezirea, regularizarea şi, eventual remodelarea marginilor de smalț fracturate, pentru a evita leziunile de mucoasă ale părților moi (limbă, buze, obraji). Dacă acest lucru nu este posibil fără afectarea morfologiei funcționale a dintelui, atunci se va restaura lipsa de substanță prin tehnici adezive, cu material compozit adecvat, în funcție de situație.

Situații clinice cu pierdere de substanță interesând smalțul şi dentina

Această situație necesită protecția pulpodentinară corespunzătoare, înainte de alegerea unei soluții de restaurare coronară. Suprafața dentinară denudată este acoperită cu un „liner" pe bază de hidroxid de calciu (şi/sau, eventual, pe bază de ciment cu ionomeri de sticlă), apoi se reface morfologia coronară prin tehnici adezive, cu materiale compozite.

Dacă fragmentul fracturat poate fi recuperat (regăsit) şi este intact, se indică reataşarea sa în poziția inițială, folosind tehnici adezive amelo-dentinare, fără a mai implica obligatoriu alte materiale, în raport cu situația clinică.

Dacă lipsa de substanță este profundă, unii autori recomandă coafajul indirect cu hidroxid de calciu şi preparate din categoria oxid de zinc-eugenol, menținute în poziție cu ajutorul unei coroane provizorii anatoforme prefabricate, care are şi rol restaurator temporar morfofuncțional. Restaurarea de durată va fi făcută ulterior, în funcție de rezultatul coafajului indirect.

Toate situațiile prezentate mai sus necesită reevaluarea periodică, timp de 6 până la 12 luni, a vitalității pulpare la dintele în cauză.

Fractură coronară cu deschiderea camerei pulpare

Este denumită şi fractură coronară penetrantă sau complicată – ea trebuie să beneficieze de tratament de urgență, diferențiat în raport cu mărimea expunerii (a deschiderii), cu starea organului pulpar etc.

Dinte cu pulpă vitală

Această situație răspunde integral necesității de instituire imediată a unei terapii de urgență medicală adecvate. Abordarea sa poate fi realizată prin:

Scanned with OKEN Scanner

• **coafaj direct** – dacă sunt îndeplinite condițiile locale și generale necesare; tehnica de elecție este cea în doi timpi, iar menținerea preparatelor, protecția și restaurarea morfo-funcțională temporară se realizează cu ajutorul unei coroane provizorii anatoforme prefabricate;

• **amputație vitală** – la dinții cu rădăcina în curs de mineralizare și apex încă neformat, până la închiderea acestuia;

• **extirpare vitală** – în toate celelalte cazuri, inclusiv eșecul celor anterioare.

Dinte cu necroză sau gangrenă pulpară

Se procedează la instituirea imediată a tratamentului endodontic corespunzător situației clinice în cauză.

Dinte devital, cu tratament endodontic și refacere coronară preexistentă

În cazul corectitudinii tratamentului existent, verificată clinic și radiologic, tratamentul imediat urmărește restaurarea morfofuncțională odontală, de obicei prin tehnici adezive, cu materiale compozite (dacă situația clinică o permite), inclusiv cu mijloace suplimentare de retenție și agregare, sau uneori prin mijloace protetice dentare.

Dacă tratamentul existent este incorect, se încearcă reluarea și corectarea sa, sau abordarea prin alte mijloace terapeutice, în raport cu situația clinică a dintelui în cauză.

Fractura radiculară

Dinți temporari

– **fără mobilitate clinică**: expectativă, deoarece dinții se vor resorbi normal ulterior;

– **cu mobilitate clinică**: extracția segmentului coronar; segmentul radicular nu va fi extras pentru a nu leza foliculul dintelui permanent, cu excepția situațiilor clinice care exclud acest risc (foliculul dintelui permanent este situat la distanță).

Dinți permanenți

Alegerea soluției terapeutice variază în funcție de localizarea liniei de fractură și de deplasarea fragmentelor dentare:

Fractura radiculară în 1/3 apicală

Dintele își păstrează vitalitatea în multe cazuri, și nu este necesar tratamentul endodontic. Această situație este întâlnită mai frecvent în cazul fracturilor fără deplasare, și tratamentul va consta doar în dispensarizare, pentru a depista apariția unor eventuale complicații și pentru a institui precoce tratamentul acestora (necroză pulpară, leziune periapicală);

Dacă dintele își pierde vitalitatea, este necesar tratamentul endodontic, fie ca unică soluție terapeutică, fie asociat cu rezecția apicală și imobilizarea dintelui.

Fractura radiculară în 1/3 cervicală

Se pot adopta două atitudini:

– extracția fragmentului coronar și reconstituire coronoradiculară după expunerea zonei de fractură pe cale chirurgicală (gingivo-osteoplastie);

– extracția atât a fragmentului coronar, cât și a fragmentului radicular.

Fractura radiculară în 1/3 medie

Dacă nu există deplasare, de obicei se obține vindecarea, fără să fie necesar tratamentul endodontic. Pentru a asigura vindecarea, trebuie să se practice imobilizarea rigidă a dintelui pentru 2–3 luni.

Dacă există deplasare, dar aceasta este minimă, se poate tenta reducerea deplasării prin cateterizarea canalului radicular cu instrumentar endodontic. Dacă se reușește reducerea fracturii, se practică tratament endodontic cu obturație de canal și imobilizarea rigidă a dintelui pentru 2–3 luni.

Dacă deplasarea fragmentelor este importantă și nu se poate obține reducerea, se practică extracția celor două fragmente dentare (coronar și radicular).

Fractura radiculară verticală

Are ca indicație extracția dintelui respectiv.

2. Traumatismele țesuturilor parodontale

Contuzia parodontală este un traumatism la nivelul structurilor de sprijin fără deplasări sau mobilitate anormală a dinților, dar cu prezența unei reacții marcate la percuție.

Subluxația (mobilizarea) este un traumatism al structurilor de sprijin în care apare mobilitate dentară anormală, dar fără prezența deplasării dentare. Dintele subluxat este sensibil la percuția în ax și la percuția transversală.

Luxația cu intruzie reprezintă deplasarea dintelui în osul alveolar, cu zdrobirea sau fracturarea alveolei dentare. Acest traumatism apare tipic când un copil își lovește incisivii

Scanned with OKEN Scanner

maxilari în ax. Intruzia dinților poate varia de la o incluzie minimă până la dispariția completă a dintelui în alveolă. Testul de percuție pe dintele intruzat determină un sunet metalic similar cu cel al unui dinte cu anchiloză, fapt care este util în diferențierea dintre intruzie și erupție normală.

Luxația cu extruzie (dislocare periferică, avulsie parțială) constă în deplasarea parțială a dintelui în afara alveolei sale.

Luxația laterală este reprezentată de deplasarea dintelui în orice direcție, cu excepția celei axiale, deplasare care este însoțită de zdrobirea sau fracturarea alveolei dentare. În dilacerațiile gingiei, dintele poate fi împins prin corticala alveolară.

Avulsia completă constă în deplasarea dintelui în totalitate, în afara alveolei dentare.

Dinții interesați cel mai frecvent sunt incisivii maxilari centrali a căror avulsie se produce de obicei la vârsta de 7–10 ani, când sunt în erupție.

Tratamentul leziunilor țesuturilor parodontale

Tratamentul contuziei dentare

Este suficientă o atitudine de expectativă, cu urmărirea periodică a vitalității dentare în serviciile de stomatologie, deoarece necroza pulpară se poate produce în câteva săptămâni sau chiar luni de la traumatism.

Tratamentul subluxației dentare

În cazul în care dintele prezintă o mobilitate minimă (grad I) se instituie un regim alimentar (dietă moale) și se practică șlefuiri selective în servicii de stomatologie, pentru a scoate dintele din ocluzie.

Dacă dintele prezintă o mobilitate de gradul II sau este indicată fixarea rigidă de dinții vecini. Se urmărește periodic vitalitatea pulpară, deoarece dinții cu subluxație au o incidență mare în dezvoltarea complicațiilor pulpare.

Tratamentul luxației cu intruzie

Se pot adopta următoarele atitudini terapeutice:

– favorizarea erupției dentare, dacă dintele este imatur;

– repoziționarea imediată, chirurgicală, a dintelui în poziție corectă, cu fixarea lui la dinții vecini;

– aplicarea de forțe ortodontice mici, pentru repoziționarea dintelui intruzat (fie matur, fie imatur), pe o perioadă de 3–4 săptămâni; la 2–3 săptămâni de la repoziționarea dintelui se realizează tratamentul endodontic în servicii de stomatologie, pentru a evita resorbția radiculară externă.

În cazul dinților temporari intruzați, se poate alege una dintre următoarele variante de tratament, în funcție de situația clinică:

– dacă dintele temporar împiedică erupția dintelui permanent, el va fi extras imediat, evitând lezarea mugurelui dintelui permanent;

– dacă dintele intruzat este deplasat vestibular și pare să nu intereseze dintele permanent, el va fi lăsat să reerupă spontan;

– dacă în timpul reerupției se produce infecția gingivo-mucoasei, dintele va fi extras și i se va prescrie pacientului un tratament antibiotic, pentru a evita infectarea germenului dintelui permanent.

Tratamentul luxației cu extruzie

Dinți permanenți

Dintele va fi repoziționat manual în alveolă, în relație ocluzală corectă, cât mai repede posibil. Fixarea dintelui se va face cu sârmă subțire de 0,25 mm, pentru a permite deplasarea fiziologică și pentru a reduce riscul de apariție a anchilozei dento-alveolare. Sunt necesare evaluări periodice ale vitalității dentare în servicii de stomatologie.

Dinți temporari

Aceștia vor fi extrași pentru a evita lezarea dinților permanenți.

Tratamentul luxației laterale

De obicei, dintele și procesul alveolar pot fi reduși manual în poziție corectă. Dintele va fi fixat rigid, pentru 2–8 săptămâni, la dinții vecini. Plăgile gingivale care însoțesc de obicei acest tip de luxații, vor fi suturate. Se va examina periodic vitalitatea dentară în servicii de stomatologie.

Tratamentul avulsiei dentare

Scopul replantării dintelui este menținerea vitalității celulelor pulpare și ligamentare ale dintelui avulsionat. Din acest motiv, succesul replantării este proporțional cu perioada de timp în care dintele a fost avulsionat.

Replantarea la locul accidentului are cel mai favorabil prognostic și constă în asigurarea următoarelor măsuri de urgență:

– inspecția dintelui pentru îndepărtarea detritusurilor;

Scanned with OKEN Scanner

– irigarea dintelui cu ser fiziologic (o linguriță de sare în 50 ml apă);

– introducerea imediată a dintelui în alveolă;

– menținerea unei presiuni reduse asupra dintelui până când pacientul ajunge în servicii de specialitate;

– dintele poate fi adus la cabinet şi separat, fiind menținut în lapte sau ser fiziologic;

– conservarea dintelui în apă potabilă are efecte nocive asupra vindecării ligamentelor parodontale;

– menținerea dintelui în mediu uscat determină leziuni ireversibile ale ligamentelor parodontale şi favorizează pierderea rapidă a dintelui prin resorbție.

Etapele replantării dentare

– înainte de replantare, dintele va fi curățat uşor de detritus cu o compresă îmbibată în ser fiziologic. Nu se practică sterilizarea cu soluții antiseptice deoarece determină lezarea țesuturilor parodontale vitale şi a cementului;

– dintele va fi introdus manual în alveolă, în poziție corectă. Nu este necesar să se aspire cheagul sanguin din alveolă înainte de replantare;

– fixarea dintelui se realizează cu o atelă semirigidă, pentru 7–10 zile. Dacă este prezentă şi o fractură asociată a procesului alveolar, se va folosi o atelă rigidă pentru 3–4 săptămâni;

– dacă există plăgi ale gingivo-mucoasei, acestea vor fi suturate;

– dintele traumatizat va fi scos din ocluzie pentru 2–3 săptămâni, în serviciul de stomatologie;

– se recomandă o dietă moale pentru 2–3 săptămâni;

– la îndepărtarea imobilizării (7–10 zile) va mai persista un grad de mobilitate dentară. Dintele nu va fi imobilizat pentru un interval mai lung de timp, deoarece imobilizarea stimulează resorbția radiculară.

Tratamentul avulsiei dentare în dentiția temporară

Tratamentul este mai dificil, fiind legat de:

– mărimea camerei pulpare;

– prezența dintelui permanent în vecinătate;

– cooperarea copilului.

În cazul dinților temporari avulsionați nu se vor tenta metode de tratament pentru menținerea lor. Pentru incisivii temporari avulsionați, nu este necesar un aparat cu rol de menținător de spațiu după avulsie.

3. Traumatismele procesului alveolar

Zdrobirea procesului alveolar este asociată luxației cu intruzie sau luxației laterale.

Fractura peretelui alveolei dentare – în acest caz, fractura este limitată la peretele alveolar vestibular sau lingual şi se asociază de obicei cu luxația dintelui.

Fractura procesului alveolar poate să intereseze numai pereții alveolei dentare sau se poate asocia cu fractura de mandibulă sau maxilar.

Tratamentul traumatismelor procesului alveolar

Zdrobirea procesului alveolar

Se reduce manual fractura şi se tratează luxația; dintele va fi examinat periodic pentru a se observa inițierea procesului de resorbție.

Fractura peretelui alveolei dentare

Reducerea fracturii se realizează sub presiune manuală, aplicată simultan pe partea coronară şi radiculară, de-a lungul liniei de fractură. După reducerea fracturii se scoate dintele din ocluzie şi se fixează rigid dinții interesați Ulterior se vor sutura plăgile existente. Imobilizarea dentară se va menține aproximativ o lună.

În cazul fracturilor de proces alveolar în dentiția temporară, se poate renunța la fixare, deoarece osul se consolidează rapid la copii. Este suficientă o dietă moale pentru 2 săptămâni şi examinarea periodică a vitalității dentare.

Fractura procesului alveolar

Reducerea fragmentului interesat în poziție corectă se va face prin presiunemanuală, urmată de imobilizarea pentru 4 săptămâni, cu fixare rigidă sau şină linguală. Dacă fragmentul osos prezintă o deplasare foarte accentuată sau dacă apexurile dentare împiedică reducerea, poate fi

Scanned with OKEN Scanner

necesară o intervenție chirurgicală pe cale deschisă, cu următorii timpi:

– incizie vestibulară sub linia de fractură;

– decolarea lamboului mucoperiostal cu expunerea zonei de fractură;

– repoziționarea fragmentului cu ajutorul unui decolator;

– destul de rar poate fi necesară fixarea prin osteosinteză cu sârmă sau placă;

– fixarea rigidă pentru 4 săptămâni.

Dintele va fi evaluat periodic pentru a aprecia vitalitatea dentară În general, dacă tratamentul a fost aplicat în prima oră de la traumatism, dintele își păstrează vitalitatea. Se va efectua **profilaxia antitetanică** în cazul plăgilor contaminate cu detritusuri, prin administrare de ATPA dacă pacientul nu a fost imunizat în ultimele 6 luni.

Tehnici de imobilizare
în traumatismele dento-alveolare

Aceste tehnici stabilizează dinții traumatizați și împiedică apariția unor noi leziuni ale pulpei dentare și/sau ale țesutului parodontal, în perioada de vindecare.

Acrilatul sau sârma dispozitivului de imobilizare nu trebuie să ajungă în contact cu gingivo-mucoasa, deoarece irită gingia și determină apariția fenomenelor inflamatorii. În prezent, sunt folosite mai multe dispozitive de imobilizare, care pot asigura fie fixarea rigidă, fie fixarea semirigidă, fiecare dintre acestea prezentând o serie de avantaje și dezavantaje. Dintre aceste dispozitive cele mai utilizate sunt:

1. Gutiere acrilice, cu următoarele caracteristici:

– asigură o fixare rigidă a dinților, fiind folosite în special în dentiția temporală și mixtă;

– sunt nefizionomice;

– necesită o etapă de laborator;

– este dificil de asigurat igiena orală;

– nu permit abordul pentru tratamentul endodontic.

2. Șinele linguale, cu următoarele caracteristici:

– sunt indicate pentru imobilizarea fracturilor de proces alveolar, dacă dinții situați pe fragmentul osos nu prezintă mobilitate;

– atunci când dinții situați pe fragment prezintă dezavantajul că se pot deplasa sub proeminența cervicală a dintelui, având tendința de a ridica încet dintele;

– șinele linguale au dezavantajul că necesită o etapă de laborator (nu sunt disponibile imediat).

3. Imobilizarea cu sârmă cu 8 (ligatura hipocratică), cu următoarele caracteristici:

– asigură o imobilizare bună;

– permit abordul pentru tratamentul endodontic;

– creează dificultăți în menținerea igienei orale;

– pot aluneca apical sub proeminența cervicală determinând extracția lentă a dintelui sau determinând leziuni ale cementului.

4. Gutieră din rășini compozite cu gravare acidă, cu următoarele caracteristici:

– metodă relativ simplă de fixare a dinților care asigură o fizionomie bună;

– metoda asigură o stabilitatea foarte bună și permite menținerea igienei orale;

– nu apar iritații gingivale, deoarece atela este la distanță de țesutul parodontal.

Tehnica de realizare a gutierei este următoarea:

– se curăță suprafața vestibulară a dintelui de sânge și detritusuri;

– se usucă dintele și se realizează gravarea acidă la nivelul 1/3 incizale a dintelui traumatizat și a dinților adiacenți;

– se fixează dinții cu o bandă de material compozit de-a lungul suprafețelor demineralizate. Se poate folosi fie compozit autopolimerizabil, fie compozit fotopolimerizabil;

– după polimerizare, se verifică dacă apar interferențe ocluzale și, după retușarea gutierei, aceasta este netezită și lustruită, pentru a asigura confortul pacientului și pentru a favoriza igiena orală.

O variantă a acestei tehnici implică utilizarea sârmei pentru fixarea dinților traumatizați; ea este fixată pe fața vestibulară a dinților cu rășini compozite, după demineralizarea acidă. Metoda este indicată în cazul prezenței edentațiilor

Scanned with OKEN Scanner

intercalate sau în dentiția mixtă, când dinții sunt în erupție. În funcție de rezistența sârmei se poate asigura o fixare rigidă sau semirigidă, care asigură o stabilizare foarte bună, iar marginile gingivale și spațiile interproximale sunt libere, permițând igienizarea.

5. Imobilizarea semirigidă, cu următoarele caracteristici:

– este recomandată în cazurile în care nu există fracturi alveolare asociate;

– se folosesc tehnici de demineralizare și fixarea cu rășini compozite asociate cu fir de sutură, sârmă ortodontică flexibilă;

– asigură stabilitatea dinților traumatizați;

– permite mișcările fiziologice ale dinților în timpul actelor funcționale.

4. Leziunile mucoasei fixe și mobile orale

În contextul traumatismelor dento-parodontale, pot fi prezente leziuni ale mucoasei orale adiacente:

– Sfacelarea gingiei sau a mucoasei orale – cu prezența unei plăgi superficiale sau profunde a mucoasei ce se produce prin rupere sau tăiere, de obicei cu un obiect ascuțit;

– Contuzia mucoasei gingivale sau mucoasei orale – se produce de obicei prin impactul cu un corp contondent ce determină hemoragii submucozale, fără leziuni de continuitate la nivelul mucoasei;

Tratamentul acestor plăgi a fost descris în contextul atitudinii terapeutice față de plăgile orale asociate focarelor de fractură (maxilar, mandibulă).

BIBLIOGRAFIE

1. Haug RH, Prather J, Indresano AT: An epidemiologic survey of facial fractures and concomitant injuries. J Oral Maxillofac Surg 48:926-32, 1990.
2. Fernandez Garcia A, Garcia Recuero I, Sanchez Aniceto G, Garcia Marin F: Tratamiento de las fracturas de mandibula. În: Navarro Vila C (ed.): Cirugia oral y maxillofacial. Aran Ediciones, Madrid, 2004.
3. Bochlogyros PN: A retrospective study of 1,521 mandibular fractures. J Oral Maxillofac Surg 43:597, 1985.
4. Rowe NL, Killey HC (eds): Fractures of the facial skeleton. Livingstone, Edinburgh, 1968.
5. Kruger E, Schilli W (eds): Oral and Maxillofacial Traumatology. Vol. 2. Quintessence, Chicago, 1986, pag. 19-43.
6. Kazanjian VH, Converse JM (eds): The surgical treatment of facial injuries, 3 ed. Williams & Willkins, Baltimore, 1974.
7. Popescu V (sub red): Chirurgie buco-maxilo-facială. Editura didactică și pedagogică, București, 1967.
8. Lebourg L, Solas J, Lacronique C: On some difficult cases of mandibular fractures. Rev Stomatol Chir Maxillofac 67(9):476, 1966.
9. Lindahl L: Condylar fractures of the mandible. I. Classification and relation to age, occlusion, and concomitant injuries of teeth and teeth-supporting structures, and fractures of the mandibular body. Int J Oral Surg 6(1):12-21, 1977.
10. Feinberg SE, Steinberg B, Helman JI: Healing of traumatic injuries. În: Fonseca RJ, Walker RV (eds.): Oral and maxillofacial trauma. Volume 1, 2nd Edition. WB Saunders, Philadelphia, 1997.
11. Lore JM, Klotch DW: Fractures of facial bones. In: Lore JM, Medina JE (eds.): An atlas of head & neck surgery, Fourth Edition. Elsevier Saunders, Philadelphia, 2005.
12. Berg S, Pape HD: Teeth in the fracture line. Int J Oral Maxillofac Surg 21(3):145-6, 1992.
13. Spiessl B: Internal Fixation of the Mandible: A Manual of AO/ASIF Principles. Springer Verlag, 1989.
14. Champy M, Lodde JP: Mandibular synthesis. Placement of the synthesis as a function of mandibular stress. Rev Stomatol Chir Maxillofac 77(8):971-6, 1976.
15. Ellis E 3rd: Selection of Internal Fixation Devices for Mandibular Fractures: How Much Fixation Is Enough? Seminars in Plastic Surgery 16: 229-40, 2002.
16. Ellis E 3rd: Condylar process fractures of the mandible. Facial Plast Surg 16(2):193-205, 2000
17. Le Fort R: Etude expérimental sur les fractures de la machoir supérieure. Parts I, II, III. Revue de chirurgie, Paris, 23:201;360;479, 1901.
18. Andreasen JO, Andreasen FM: Clinical guideline on management of acute dental trauma. American Academy of Pediatric Dentistry, Chicago, 2004.

Scanned with OKEN Scanner

Scanned with OKEN Scanner

Capitolul 2
AFECȚIUNI DE ORIGINE DENTARĂ ALE SINUSULUI MAXILAR

OCTAVIAN DINCĂ

Sinuzita maxilară de cauză dentară reprezintă o afecțiune relativ frecventă în patologia oro-maxilo-facială. Se consideră că impactul simptomatologiei rino-sinuzale asupra calității vieții, în sinuzita maxilară, este comparabil cu al anginelor pectorale sau al bolilor pulmonare cronice obstructive. De asemenea, aceasta încă mai reprezintă o afecțiune în care pacienții își autoadministrează frecvent antibiotice.

GENERALITĂȚI. NOȚIUNI DE ANATOMIE

Sinusul maxilar (antrul lui Highmore), cel mai voluminos sinus paranazal, este o cavitate pneumatică situată în corpul osului maxilar și, inconstant, în procesele acestuia. Se formează în luna a 3-a – a 4-a a vieții intrauterine, ca un mugure localizat în peretele lateral al capsulei nazale (în proțiunea etmoidală). Fiind singurul sinus prezent la nou-născut, acesta este localizat în meatul nazal mijlociu și are un volum de 6–8 cm^3. Dezvoltarea definitivă a sinusului maxilar se produce în jurul vârstei de 25 de ani, odată cu finalizarea erupției dinților definitivi, forțele masticatorii și amplitudinea respirațiilor modelând forma acestuia. La adult, sinusul ocupă aproape în totalitate osul maxilar, fiind situat sub cavitatea orbitară și având forma unei piramide triunghiulare. Baza piramidei este reprezentată de peretele lateral al fosei nazale și este situată medial, iar vârful este situat lateral, către osul zigomatic (fig. 2.1).

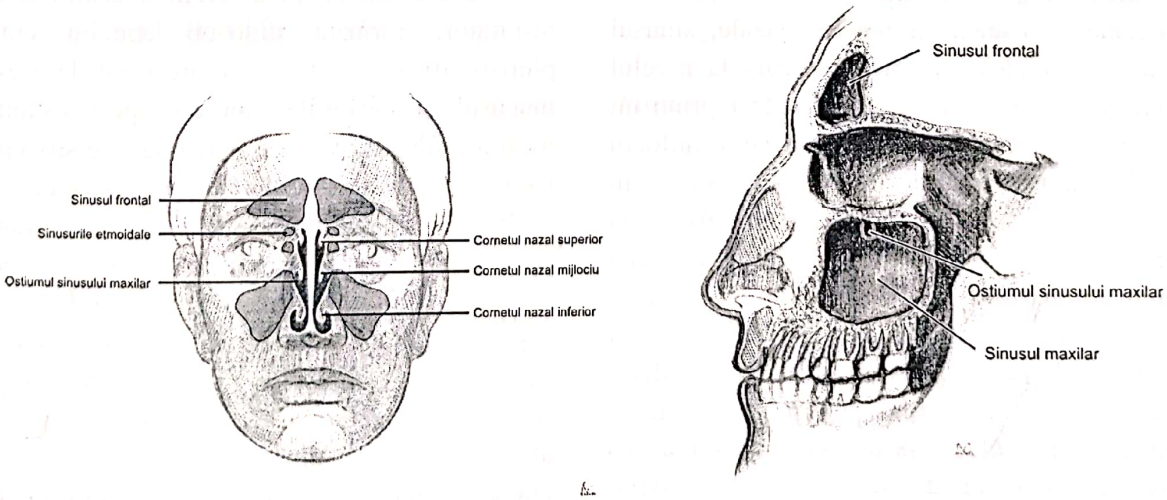

Figura 2.1. Sinusurile paranazale – secțiune frontală și parasagitală.

Considerat o anexă a foselor nazale, sinusul maxilar comunică cu cavitatea nazală la nivelul peretelui intersinonazal (baza piramidei), printr-un orificiu ovalar care se deschide în meatul mijlociu. Sinusul maxilar are un rol important în respirație, contribuind la încălzirea, umidifierea și filtrarea aerului inspirat, precum și la reglarea presiunii intranazale. Pe de altă parte, acesta este implicat în apărarea imună nespecifică, în special prin sinteza de monoxid de azot (NO), considerat un mediator al inflamației pentru căile aeriene superioare. În plus, prin pneumatizarea sa progresivă în perioada de creștere, sinusul maxilar contribuie activ la dezvoltarea masivului facial, iar prin volumul și configurația sa anatomică la adult, constituie adevărate „cavități de rezonanță" pentru fonație și totodată reprezintă un absorbant al șocurilor traumatice de la nivelul etajului mijlociu al feței.

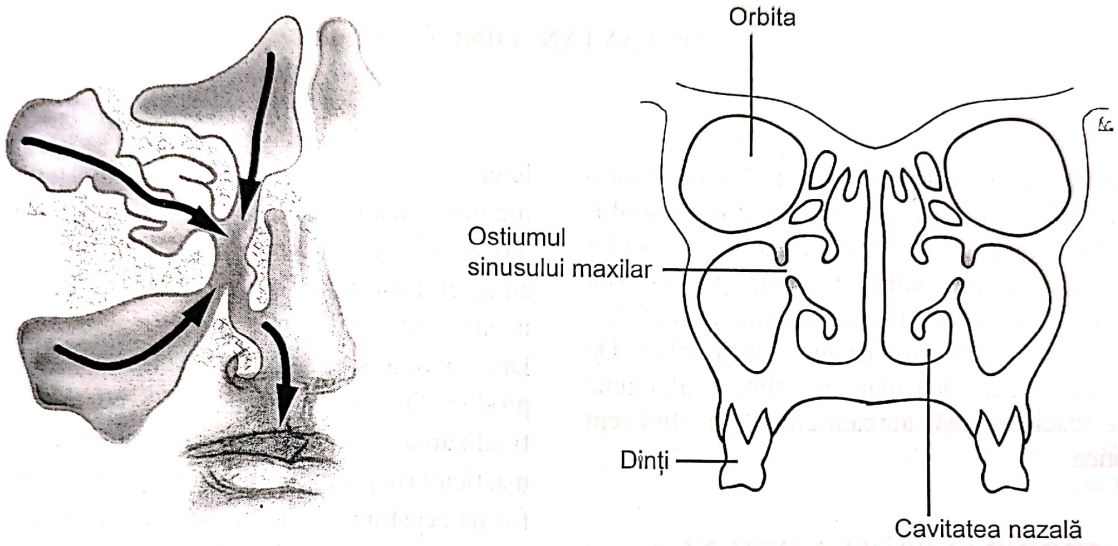

Figura 2.2. Drenajul normal al sinusurilor paranazale.

Mucoasa care acoperă pereții sinuzali este de tip respirator, formată dintr-un epiteliu cilindric pluristratificat, cu cilli, care are rolul de a evacua mucusul și secrețiile sinuzale, prin ostium, în meatul mijlociu. Această mucoasă este susceptibilă patologiei infecțioase, alergice și neoplazice.

Considerat o anexă a foselor nazale, sinusul maxilar comunică cu cavitatea nazală la nivelul peretelui intersinonazal (baza piramidei), printr-un orificiu ovalar care se deschide în meatul mijlociu (fig. 2.2). Sinusul maxilar are un rol important în respirație, contribuind la încălzirea, umidifierea și filtrarea aerului inspirat, precum și la reglarea presiunii intranazale. Pe de altă parte, acesta este implicat în apărarea imună nespecifică, în special prin sinteza de monoxid de azot (NO), considerat un mediator al inflamației pentru căile aeriene superioare. În plus, prin pneumatizarea sa progresivă în perioada de creștere, sinusul maxilar contribuie activ la dezvoltarea masivului facial, iar prin volumul și configurația sa anatomică la adult, constituie adevărate „cavități de rezonanță" pentru fonație și totodată reprezintă un absorbant al șocurilor traumatice de la nivelul etajului mijlociu al feței.

Mucoasa care acoperă pereții sinuzali este de tip respirator, formată dintr-un epiteliu cilindric pluristratificat, cu cilii, care are rolul de a evacua mucusul și secrețiile sinuzale, prin ostium, în meatul mijlociu. Această mucoasă este susceptibilă patologiei infecțioase, alergice și neoplazice.

Prin podeaua sinusului, care corespunde procesului alveolar maxilar, antrul are raporturi anatomice de vecinătate cu dinții laterali ai arcadei superioare. Variabilitatea acestor raporturi depinde de mărimea sinusului maxilar, de lungimea rădăcinilor dentare și de înălțimea proceselor alveolare. Astfel, din punct de vedere anatomo-clinic, trebuie avut în vedere raportul dintre apexurile dentare și sinusul maxilar, în funcție de

Scanned with OKEN Scanner

dinţii implicaţi; dinţii cu raport sinuzal sunt, în ordinea descrescătoare a frecvenţei implicării acestora în patologia sinuzală: molarul 1, molarul 2, premolarul 2, molarul 3, premolarul 1 şi mai rar caninul (fig. 2.3). Raporturile dento-sinuzale se modifică în permanenţă, începând cu perioada neonatală, până în perioada de edentaţie a vârstei înaintate.

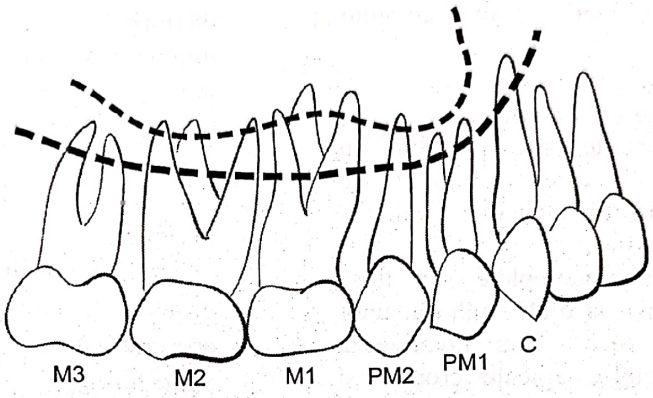

Figura 2.3. Dinţii cu raport sinuzal.

Ţesutul interradiculoantral (dimensiunea subantrală) prezintă o suprafaţă antrală, în raport cu muocasa sinusului maxilar şi o suprafaţă orală, în raport cu spaţiul periapical. S-a demonstrat existenţa unor canalicule intraosoase, prin care se realizează comunicări ale cavităţii sinuzale cu spaţiul parodontal. O parte importantă a patologiei sinuzale este legată de leziunile periapicale sau parodontale marginale ale premolarilor şi molarilor (şi uneori şi caninilor) superiori, precum şi de unele manevre de tratament stomatologic sau chirurgical aplicate acestor dinţi.

ETIOPATOGENIE

Sinuzita maxilară de cauză dentară este cea mai frecventă afecţiune sinuzală rezultată în urma interacţiunilor patologice dintre structurile dento-parodontale învecinate şi sinusul maxilar. Aceasta nu se întâlneşte niciodată la sugari, este rară la copii şi tineri, fiind prezentă de obicei la adulţi. Acest lucru se explică prin faptul că, la naştere, sinusul maxilar este o cavitate de mici dimensiuni, situată între orbită şi mugurii dentari, iar la copii şi tineri, deşi sinusul maxilar se dezvoltă şi se pneumatizează, dinţii sunt situaţi la distanţă relativ mare de podeaua sinusului. În schimb, la adulţi, dimensiunea subantrală se micşorează, totodată crescând incidenţa complicaţiilor dentoparodontale.

Sinuzita maxilară de cauză dentară are o incidenţă relativ crescută în rândul populaţiei generale, având în vedere multiplii factori cauzali, la care se adaugă şi o serie de factori favorizanţi de ordin local sau general.

Factorii favorizanţi ai sinuzitei maxilare de cauză dentară pot fi:

Factori locali:

- inflamaţia cronică sau afecţiuni alergice ale mucoasei rino-sinuzale;
- obstrucţia ostiumului din meatul nazal mijlociu, prin mecanism inflamator (edemul mucoasei) sau mecanic (polipi sinuzali, deviaţie de sept);
- scăderea motilităţii ciliare, simultan cu creşterea secreţiei de mucus;

Factori generali:

- diminuarea rezistenţei generale a organismului faţă de infecţii (inclusiv la pacienţii cu HIV sau tumori maligne);
- fumatul şi expunerea la mediu cu noxe;

Factorii determinanţi ai sinuzitei maxilare de cauză dentară sunt legaţi de patologia dinţilor cu raport sinuzal şi a osului alveolar de la acest nivel, inclusiv în urma accidentelor şi complicaţiilor unor tratamente stomatologice:

Afecţiuni dento-parodontale ale dinţilor sinuzali:

- parodontita apicală acută sau cronică a dinţilor sinuzali;

Scanned with OKEN Scanner

- chisturi radiculare suprainfectate;
- parodontopatii marginale cronice profunde cu pungi parodontale adânci de la nivelul premolarilor şi molarilor superiori;
- osteita procesului alveolar;
- complicaţii infecţioase ale incluziei molarului de minte superior sau caninului superior;
- chisturi foliculare suprainfectate.

Eşecuri ale tratamentelor endodontice:

- obturaţii de canal cu depăşire la un dinte cu raport sinuzal, în care materialul de obturaţie va constitui un corp străin la nivelul sinusul maxilar;
- obturaţii de canal incomplete sau lipsa obturaţiilor de canal la dinţii stâlpi ai unor lucrări protetice vechi, care favorizează apariţia parodontitelor apicale cronice şi ulterior dezvoltarea unui chist de maxilar cu evoluţie sinuzală.

Accidente şi complicaţii ale extracţiei dentare:

- comunicare oro-sinuzală neobservată/incorect tratată;
- perforarea spaţiului subantral prin chiuretaj intempestiv;
- împingerea unei rădăcini în sinusul maxilar în timpul extracţiei dentare;
- împingerea molarului de minte superior în sinusul maxilar în timpul odontectomiei;

Eşecuri în implantologia orală:

- inserarea unor implanturi endoosoase necorelate cu dimensiunea subantrală, ce efracţionează mucoasa sinuzală;
- erori de indicaţie sau tehnică chirurgicală în *sinus lifting*.

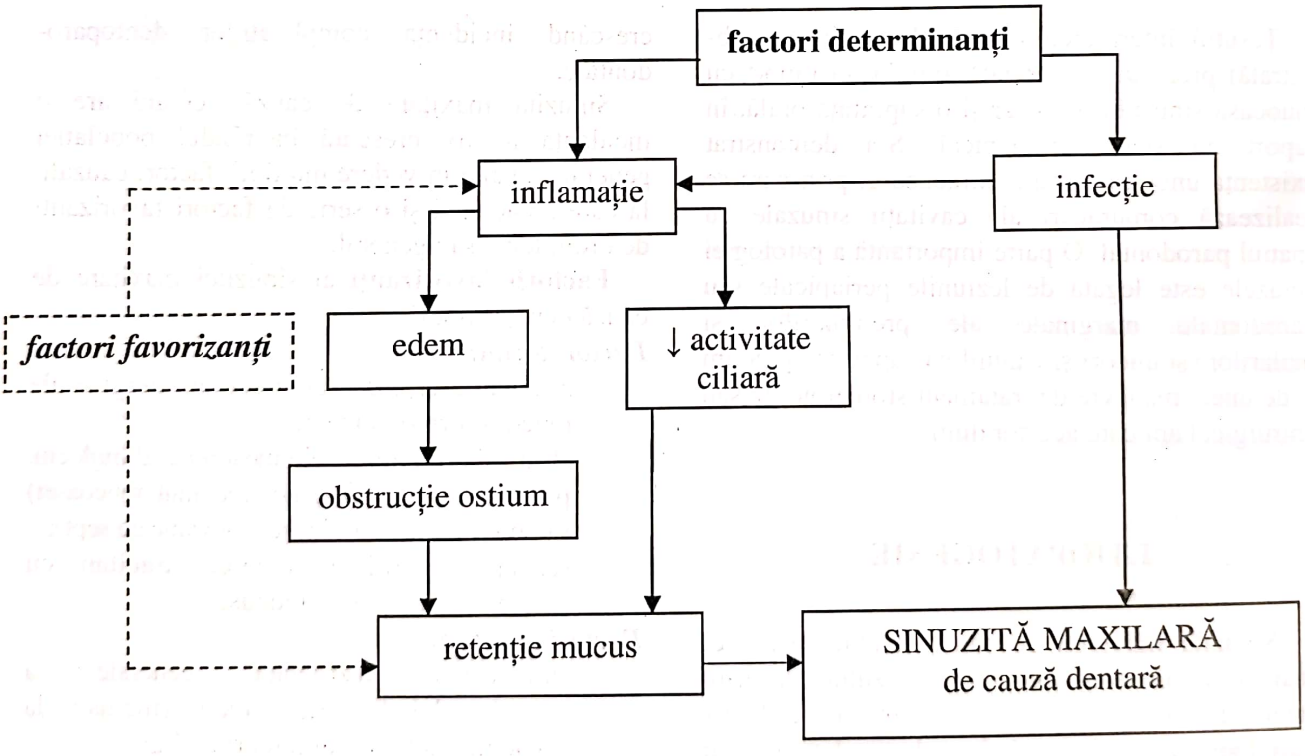

Figura 2.4. Mecanismul producerii sinuzitei maxilare de cauză dentară.

ANATOMIE PATOLOGICĂ

Din punct de vedere anatomo-patologic, sinuzitele maxilare de cauză dentară sunt afecţiuni inflamatorii şi infecţioase ale mucoasei sinusului maxilar, fără leziuni osoase subiacente, şi se împart în două categorii:

Sinuzita maxilară acută. Procesul inflamator al mucoasei sinuzale trece prin trei faze succesive: congestivă, cataralâ şi supurată. Muocasa se tumefiază, cilii dispar, celulele epiteliale se

Scanned with OKEN Scanner

descuamează, se produc exulcerații, hipersecreția celulelor seroase şi mucoase, hiperemie, edem şi infiltrat inflamator al corionului cu acumularea de exsudat în sinus. Netratată, sinuzita catarală evoluează spre forma supurată. Tumefierea mucoasei se accentuează, apar leziuni inflamatorii profunde ale celorlalte straturi, țesut de granulație şi exsudat sero-purulent sau purulent care se acumulează în sinus.

Sinuzita maxilară cronică poate fi parțială, localizată numai la mucoasa planşeului sinuzal, sau totală, cuprinzând întreaga mucoasă sinuzală. Mucoasa sinusului, profund alterată, hiperplaziată, îngroşată neuniform, prezintă formațiuni polipoide şi chistice care reduc mult cavitatea sinuzală, în interiorul căreia se află un puroi consistent, fetid.

Având în vedere corelarea modificărilor patologice ale mucoasei sinuzale cu aspectele clinice conduita terapeutică, sinuzitele maxilare cronice au fost clasificate [1] în trei stadii:

– *reversibile* – mucoasă exsudativă, creşterea vâscozității mucusului, încetinirea mişcărilor ciliare, creşterea numărului şi dimensiunilor caliciforme. În unele cazuri, s-a constatat dispariția parțială sau totală a cililor, care poate fi reversibilă, dacă celelalte straturi ale mucoasei sunt lezate într-un grad redus. Din punct de vedere imunologic, acest stadiu se caracterizează prin creşterea IgA şi neutralizarea anticorpilor specifici în celulele epiteliale de către IgA;

– *parțial reversibile* – creşterea hiperemiei, edem marcat, tulburări metabolice în corion, uscăciunea mucoasei. Aceste leziuni ale corionului sunt caracteristice tuturor sinuzitelor exsudative, care la început pot avea un caracter reversibil. Imunologic, în acest stadiu se constată creşteri ale IgM şi IgG;

– *ireversibile* – ulcerații, dispariția totală a cililor cu metaplazie epitelială, lipsa celulelor caliciforme, tendința la scleroză şi chisturi de natură glandulară. Modificările profunde ale corionului, asociate cu fibroză parcelară sau totală, care interesează şi vasele, presupun leziuni avansate, ireversibile. Imunologic există creşteri ale nivelelor IgM şi IgG, scăderi ale complementului seric şi apariția de complexe imune circulante.

Germenii microbieni cel mai frecvent implicați într-o sinuzită maxilară de cauză dentară sunt specii predominant anaerobe cum ar fi streptococii, pneumococii, stafilococii, colibacilii, *Klebsiella*, *Proteus*, *Pseudomonas aeruginosa* etc. Rareori se poate intâlni *Haemophilus influenzae* sau *Stafilococus aureus*. Aceştia sunt vehiculați de secreția muco-purulentă sau de puroiul bine legat. Fetiditatea secrețiilor este dată de prezența germenilor anaerobi, care poate fi considerată un element de diagnostic diferențial între sinuzita maxilara de cauză dentară şi cea rinogenă, in acest ultim caz, predominant fiind implicate specii aerobe.

FORME CLINICE

Din punct de vedere anatomo-clinic, sinuzitele maxilare de origine dentară se clasifică în acute şi cronice. O entitate aparte este reprezentată de comunicarea oro-sinuzală.

Sinuzita maxilară acută de cauză dentară prezintă un tablou clinic specific, cu un debut relativ brusc şi se manifestă prin semne şi simptome sugestive, majore şi minore. ***Semnele clinice majore*** specifice sinuzitei maxilare acute sunt:

Semne obiective:

– durere unilaterală, localizată la nivelul etajului mijlociu al feței, cu iradieri în regiunea orbitală, fronto-temporală, occipitală, exacerbată de poziția declivă a capului;

– obstrucție nazală;

– rinoree purulentă, anterioară sau posterioară, unilaterală, decelată anamnestic şi obiectivată la examenul clinic;

– febră, 38–39°C.

Semne subiective:

– senzație de plenitudine sau presiune în regiunea geniană; presiunea digitală exercitată pe peretele antero-lateral al sinusului este dureroasă;

– cacosmie subiectivă, uneori hiposmie sau chiar anosmie.

Semnele clinice minore care însoțesc sinuzita maxilară de cauză dentară sunt:

Semne obiective:

– dureri dentare, uneori cu caracter pulsatil, localizate de obicei la nivelul unui premolar sau molar superior, sau al unei alveole postextracționale; palparea şanțului vestibular superior este dureroasă

Scanned with OKEN Scanner

în fosa canină şi în dreptul dintelui sau al alveolei cauzale;

– tegumente geniene moderat tumefiate şi congestionate, dureroase la presiune;

– stare generală alterată, inapetenţă, curbatură;

– halitoză;

– tuse.

Semne subiective:

– otalgie sau senzaţie de presiune auriculară;

– oboseală;

Sinuzita maxilară cronică de cauză dentară este forma clinică cel mai frecvent întâlnită. Se poate instala de la început sub această formă, datorită prezenţei leziunilor dento-parodontale cronice sau comunicării oro-sinuzale, sau poate fi rezultatul cronicizării sinuzitei maxilare acute. Pentru a o putea cataloga drept cronică, durata unei suferinţe sinuzale trebuie să fie mai mare de trei luni.

Semnele clinice ale sinuzitei maxilare cronice de cauză dentară sunt variabile, asemănătoare cu cele din sinuzita acută, dar mult mai estompate:

– uşoară jenă dureroasă în zona sinusului afectat, în special în poziţia declivă a capului;

– dacă există durere, aceasta este prezentă mai ales dimineaţa, putând să dispară temporar în cursul zilei, odată cu drenajul gravitaţional al secreţiilor;

– uneori cefalee matinală;

– rinoree anterioară şi/sau posterioară, cu caracter muco-purulent, unilaterală;

– iritaţie faringiană;

– laringite recidivante cu accentuarea disfoniei la trezirea din somn;

– obstrucţie nazală şi tuse iritativă;

– halenă fetidă;

– stare generală nealterată (uneori indispoziţie generală, cu senzaţie de oboseală);

– refluarea lichidelor pe nas – în comunicările oro-sinuzale.

EXAMENE PARACLINICE

Examenele complementare în sinuzita maxilară de cauză dentară constau în:

– **rinoscopia anterioară** – ***în sinuzita maxilară acută*** se decelează unilateral prezenţa de puroi la nivelul meatului mijlociu. Mucoasa din meatul mijlociu este edematiată, tumefiată. În ***sinuzita maxilară cronică*** se constată frecvent hipertrofia mucoasei din jurul ostiumului („bureletul lui Kaufmann") şi prezenţa unor mase polipoase;

– **diafanoscopia (transiluminarea)** este nespecifică în ***sinuzitele acute*** şi arată transparenţa scăzută a sinusului în caz de empiem (semnul Heryng). În cazul ***sinuzitei cronice***, diafanoscopia arată opacifierea sinusului afectat;

– **radiografiile standard pentru sinusurile anterioare ale feţei (SAF)** – au valoare orientativă în ***sinuzita acută***, aspectul radiologic fiind nespecific, existând cel mult o discretă radioopacitate unilaterală, datorată reacţiei inflamatorii a mucoasei sinuzale. Se poate evidenţia nivelul lichidian din sinusul maxilar, cu prezenţa liniei aer-fluid (nivelul hidro-aeric), mai ales în cazul radiografiilor efectuate în ortostatism (fig. 2.5). În ***sinuzita maxilară cronică***, se constată opacifierea unilaterală a sinusului, care este mai puţin intensă central şi mai marcată la periferie, de-a lungul pereţilor, datorită îngroşării mucoasei. Radiografia mai indică mărimea, forma şi prelungirile sinusului, precum şi afectarea celorlalte sinusuri paranazale, sau chiar a pereţilor osoşi.

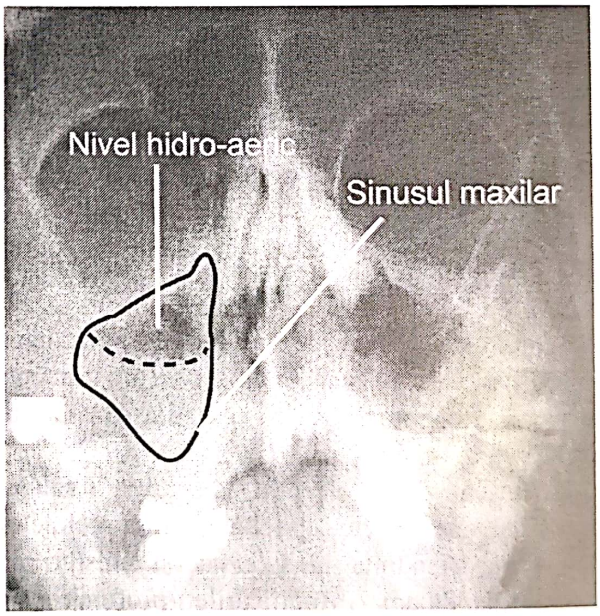

Figura 2.5. Empiem sinuzal – evidenţierea nivelului hidro-aeric.

– **radiografiile dentare (retroalveolare, ortopantomogramă)** – pun în evidenţă raporturile de vecinătate ale dinţilor cu sinusul maxilar, modificările peretelui alveolo-sinuzal, prezenţa leziunilor periapicale, prezenţa pungilor parodontale

Scanned with OKEN Scanner

adânci, a chisturilor sau tumorilor cu evoluție în sinusul maxilar, a corpilor străini intrasinuzali etc.;

– **examenul CT sau IRM** – evidențiază localizarea și extinderea afecțiunii. În ***sinuzita maxilară acută***, mucoasa sinuzală apare congestionată, îngroșată, *hiperdensă* la examenul CT și *captantă* după administrarea de substanță de contrast la examenul IRM. Conținutul lichidian caracteristic sinuzitelor acute apare *hipodens* la examenul CT și *necaptant*, situat decliv, la examenul IRM. Pereții osoși sinuzali sunt nemodificați (CT). În ***sinuzita maxilară cronică***, mucoasa sinuzală prezintă același aspect inflamator și îngroșat, dar cu dispoziție tipică „în chenar", paralel cu pereții sinuzali. Pereții osoși sinuzali pot apărea îngroșați, cu contur neregulat și cu aspect *hiperdens* (CT), (fig. 2.6).

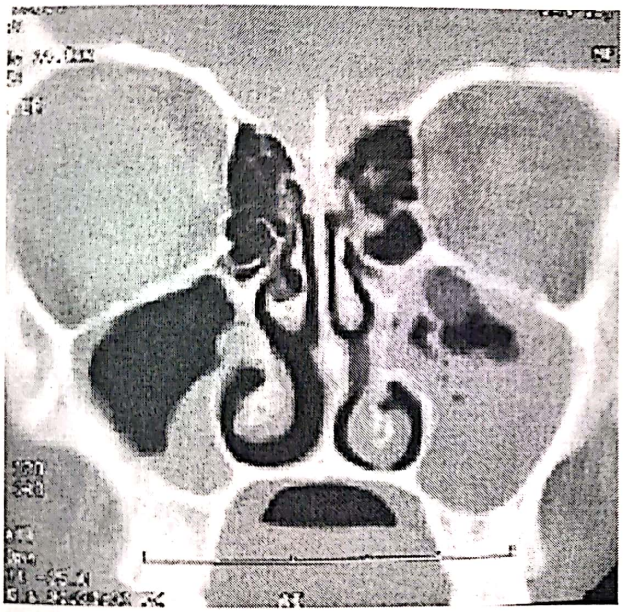

Figura 2.6. Aspect CT al sinuzitei maxilare cronice.

– **puncția sinusului maxilar** – în ***sinuzita maxilară acută*** se evidențiază prezența puroiului; în ***sinuzitele maxilare cronice***, dacă nu se aspiră puroi, se va introduce ser fiziologic în sinus, lichidul de spălătură ieșind tulbure, uneori cu membrane inflamatorii;

– **endoscopia sinuzală (sinusoscopia)** are certă valoare diagnostică și mai ales terapeutică, pe baza acestui examen minim invaziv putându-se realiza o stadializare corectă a afecțiunii. Ca abord, se folosește de cele mai multe ori calea diameatică. Sarafoleanu [2] clasifică modificările mucoasei sinuzale evaluate sinusoscopic în:

– *tipul 0* – mucoasă normală, fără secreții, cu desen vascular în limite normale. În acest caz, funcția muco-ciliară și ostială sunt normale;

– *tipul I* – mucoasă ușor edematiată, desen vascular accentuat, secreții seroase. Necesită tratament medicamentos de restabilire a funcției muco-ciliare și a celei ostiale;

– *tipul II* – mucoasă îngroșată, secreții abundente, desen vascular intens accentuat, dilatații chistice ale glandelor submucoase și modificări în corion. Aceste modificări răspund la tratament medicamentos sau intervenții endoscopice minime, care au drept scop repermeabilizarea zonelor tranziționale ostiale. În cazul sinuzitelor de cauză dentară, dacă factorul cauzal nu a fost îndepărtat, aceste tipuri de tratament nu sunt eficiente, întrucât cavitatea sinuzală continuă să fie însămânțată cu germeni;

– *tipul III* – modificări importante ale mucoasei, polipi, chisturi, secreții muco-purulente. Necesită tratament chirurgical endoscopic de tip meatotomie medie, dar în mod obligatoriu se impune îndepărtarea factorului cauzal. În cazul în care leziunea dento-parodontală nu este rezolvată, recidiva se produce rapid. Din nefericire, aceste situații sunt întâlnite destul de frecvent;

– *tipul IV* – hiperplazii și metaplazii ale mucoasei, polipi organizați, fongozități și cazeum. Nu cedează la tratament endoscopic și necesită cura radicală sinuzală de tip Caldwell-Luc.

În plus, pe baza acestor criterii endoscopice, același autor [2] propune o clasificare stadială deosebit de utilă în stabilirea indicației terapeutice:

– *stadiul A,* cu o rată crescută de vindecare; se indică tratament medicamentos, după eliminarea factorilor etiologici. Controlul endoscopic a evidențiat *restitutio ad integrum* a mucoasei sinuzale, cu normalizarea mișcărilor ciliare;

– *stadiul B,* este necesar să se combine tratamentul medicamentos cu chirurgia endoscopică a meatului mijlociu, pentru reabilitarea funcțională a mucoasei;

– *stadiul C,* în care mucoasa rino-sinuzală pierde toate funcțiile și devine imunologic *„non-self"*. Această categorie de sinuzite necesită chirurgie radicală, care va fi ghidată de extinderea leziunilor.

Din punct de vedere al patologiei sinuzale de cauză dentară, faza reversibilă (corelată cu stadiile A și B) este aproape imposibil de decelat clinic,

Scanned with OKEN Scanner

deoarece simptomatologia sinuzală apare tardiv, în fază ireversibilă (stadiul C).

– **examenul bacteriologic al puroiului şi antibiograma** – orientează conduita terapeutică; germeniii microbieni cel mai frecvent prezenţi într-o sinuzită maxilară de cauză dentară sunt de obicei anaerobi, ceea ce conferă secreţiilor un pronunţat caracter de fetiditate;

– **examenele de laborator** – se evidenţiază leucocitoză şi o creştere a VSH;

DIAGNOSTIC POZITIV

Diagnosticul pozitiv al sinuzitei maxilare de cauză dentară se bazează pe semnele clinice descrise anterior, îndeosebi pe triada durere – cacosmie – rinoree purulentă unilaterală, coroborate cu rezultatele examenelor complementare şi ale evaluării dento-parodontale.

DIAGNOSTIC DIFERENŢIAL

Sinuzita maxilară acută de cauză dentară trebuie diferenţiată de:

– sinuzita acută rinogenă – care debutează de obicei după o rinită acută, în cadrul unei stări gripale; de obicei este bilaterală;

– puseul de reacutizare a unei sinuzite maxilare cronice – pe baza anamnezei;

– rinita purulentă unilaterală secundară unei rinolitiaze sau a unui corp străin;

– supuraţiile geniene de cauză dentară – tegumentele şi mucoasele prezintă semne de inflamaţie acută mult mai marcate şi lipseşte rinoreea muco-purulentă;

– chisturile maxilarelor în stadiul de complicaţie septică – deformarea există în antecedente, lipseşte rinoreea, iar radiografia arată chistul radicular sau folicular; totuşi, uneori, procesul infecţios se poate extinde şi la sinusul maxilar, fapt ce face dificil diagnosticul;

– osteomielita maxilarului – este însoţită de stare generală alterată; fenomenele inflamatorii acute sunt localizate în vestibulul bucal şi în părţile moi geniene, cu fistule, dinţi mobili, hipoestezie în teritoriul nervului infraorbitar;

– nevralgii infraorbitare şi algii vasculare ale feţei;

– sinuzita hematogenă în cursul febrelor eruptive (foarte rară).

Diagnosticul diferenţial al **sinuzitei maxilare cronice de cauză dentară** se face cu:

– sinuzita cronică rinogenă – care survine de obicei după pusee repetate de rino-sinuzite acute. De cele mai multe ori este bilaterală şi lipsesc cauzele odonto-parodontale;

– sinuzita maxilară fungică – cel mai frecvent cauzată de *Aspergillus*, care în mod normal se găseşte în aer şi poate fi inhalat; simptomatologia clinică este asemănătoare, elementul caracteristic fiind uneori detectabil prin examen CT, care evidenţiază prezenţa calcificărilor ce pot fi difuze, liniare sau nodulare; examenul microbiologic are valoare orientativă, dar diagnosticul de certitudine este histopatologic;

– siuzita maxilară alergică – reprezintă un răspuns clinic al mucoasei nazo-sinuzale, mediat de IgE, la un alergen din mediu; de obicei sunt sezoniere, identificarea alergenului fiind un element de diagnostic;

– chistul mucos intrasinuzal (chistul de retenţie, mucocelul) – este de regulă asimptomatic, descoperit accidental; radiologic, are imagine de „soare care răsare"; în unele cazuri, poate produce dureri cu caracter de hemicranie, fapt ce impune extirparea;

– chisturile maxilarelor (chistul radicular, folicular, rezidual etc.), dezvoltate în vecinătatea sinusului – simptomatologia locală caracteristică şi examenul radiologic precizează diagnosticul; uneori, prin pusee infecţioase repetate, pot întreţine o sinuzită maxilară cronică;

– tumorile maligne de mezo- şi de suprastructură – pot îmbrăca în faza de debut aspectul clinic al unei sinuzite maxilare cronice;

– sinuzitele maxilare specifice (tuberculoasă, luetică, actinomicotică) – sunt foarte rare la nivelul sinusului maxilar, iar testele de laborator specifice acestor afecţiuni stabilesc diagnosticul de certitudine;

– sinuzita consecutivă fracturilor de maxilar, cu hematom intrasinuzal suprainfectat, sau cu prezenţa de corpi străini în cavitatea sinuzală.

EVOLUŢIE ŞI COMPLICAŢII

Sinuzita maxilară de cauză dentară se poate complica cu propagarea infecţiei la celelalte

Scanned with OKEN Scanner

sinusuri (pansinuzite), osteita pereţilor sinuzali, osteomielita maxilarului, exteriorizarea infecţiei în părţile moi, ducând la apariţia unor supuraţii ale regiunilor învecinate (abcesul orbitei, abcesul gropii zigomatice, abcesul genian etc.).

De asemenea, sinuzita maxilară de cauză dentară poate da naştere unor nevralgii infraorbitare şi poate fi punct de plecare al infecţiei în cadrul bolii de focar. Mai rar, poate determina faringite, laringite şi traheite prin scurgerea puroiului spre faringe în timpul somnului. Uneori poate da tulburări digestive, prin ingestia secreţiei purulente.

TRATAMENT

TRATAMENT PROFILACTIC

Constă în depistarea precoce şi tratamentul corect al leziunilor dento-parodontale ale dinţilor sinuzali şi totodată în evitarea accidentelor extracţiei dentare sau ale inserării implanturilor dentare.

Tratament curativ

Atât în sinuzita maxilară acută, cât şi în cea cronică, tratamentul curativ va viza în primul rând îndepărtarea factorului cauzal, dar şi instituirea unui tratament medicamentos sau/şi chirurgical, în funcţie de situaţia clinică şi evoluţia bolii.

Tratamentul sinuzitei maxilare acute de cauză dentară

Tratamentul sinuzitei maxilare acute presupune îndepărtarea factorului cauzal, asigurarea drenajului sinuzal corespunzător şi un tratament medicamentos, în scopul combaterii infecţiei şi inflamaţiei sinuzale.

Îndepărtarea factorului cauzal se referă de cele mai multe ori la îndepărtarea focarelor infecţioase de la nivelul dinţilor cu raport sinuzal, atitudinea terapeutică putând fi ***radicală*** (extracţia dentară, odontectomia molarului de minte sau caninului inclus, chistectomie) sau ***conservatoare*** (tratament endodontic, rezecţie apicală).

Aceasta este o etapă primordială în algoritmul terapeutic al sinuzitei maxilare acute de cauză dentară. Ori de câte ori tratamentul s-a efectuat numai pentru afecţiunea sinuzală, fără îndepărtarea cauzei, specialiştii s-au confruntat cu numeroase eşecuri. Rezultă deci necesitatea colaborării interdisciplinare între chirurgul oro-maxilo-facial, medicul stomatolog şi medicul ORL-ist. Se consideră că aproximativ 45% dintre sinuzitele acute se pot vindeca după îndepărtarea factorului cauzal şi asigurarea drenajului sinuzal [3].

Asigurarea drenajului sinuzal se poate realiza cu decongestive nazale sau/şi prin puncţie sinuzală sau sinusoscopie terapeutică. Decongestivele nazale (*Rinofug*, *Bixtonim*, *Vibrocil*, *Oropivalone* etc.) pot fi utilizate 7–10 zile în scopul decongestionării mucoasei, cu favorizarea drenajului sinuzal.

Tratamentul medicamentos are ca obiective restabilirea drenajului sinuzal şi aerarea cavităţii sinuzale, pentru reluarea activităţii muco-ciliare (decongestive nazale) şi combaterea infecţiei (antibiotice), precum şi a inflamaţiei şi a durerii (antiinflamatoare nesteroidiene şi steroidiene, analgezice), administrate pe cale orală sau parenterală.

Tratamentul antibiotic se va face în funcţie de prevalenţa actuală a rezistenţei bacteriene la antibiotice. Prescrierea antibioticului trebuie să se facă conform antibiogramei efectuate pentru germenii izolaţi din secreţiile sinuzale recoltate. Izolatul bacterian se obţine prin puncţie sinuzală practicată prin meatul inferior, sau prin recoltare din meatul mijlociu. După recoltare, se poate începe antibioterapia empirică, cu antibioticul sau asocierea de antibiotice presupuse a avea spectrul cel mai larg.

Amoxicilina, amoxicilina+acid clavulanic, ampicilina+sulbactam, sau cefalosporinele de generaţia a II-a sau a III-a reprezintă antibiotice de elecţie în tratamentul sinuzitelor acute de origine dentară. În cazul pacienţilor alergici la peniciline, macrolidele de nouă generaţie (claritromicină, azitromicină) sau lincomicinele (clindamicină) au demonstrat o bună eficacitate. Durata tratamentului cu antibiotice este de 8–14 zile, cu o medie de 10 zile. Nu se recomandă diminuarea dozelor sau întreruperea tratamentului la ameliorarea simptomelor.

Corticoterapia pe cale generală reduce inflamaţia şi edemul mucoasei, potenţează acţiunea antibioticelor şi favorizează difuziunea lor la nivelul structurilor osoase sinuzale. Se administrează timp de 5–7 zile (*flash*-terapie), cu *Prednison* în doze de 1 mg/kg pe zi, respectând contraindicaţiile corticoterapiei. Corticoterapia topică poate constitui un mijloc adjuvant important.

Scanned with OKEN Scanner

Puncția sinuzală sau sinusoscopia, efectuate pe cale diameatică, sunt indicate când secreția purulentă abundentă persistă peste 7 zile, chiar în condițiile administrării tratamentului medicamentos (decongestiv, antiinflamator, antibiotic). Pe lângă posibilitatea lavajului sinuzal, sinusoscopia are și avantajul evaluării modificărilor mucoasei sinuzale.

Tratamentul sinuzitei maxilare cronice de cauză dentară

Tratamentul sinuzitei maxilare cronice de cauză dentară presupune îndepărtarea factorului cauzal, tratament medicamentos și tratament chirurgical. Obiectivele tratamentului medicamentos și substanțele administrate sunt aceleași ca și în cazul sinuzitei maxilare acute.

Gradul de afectare al mucoasei sinuzale nu poate fi apreciat corect prin niciuna din metodele imagistice clasice (radiografii, CT, IRM), ci numai prin vizualizare directă, respectiv prin metoda endoscopică (sinusoscopie). În principiu, tratamentul sinuzitei maxilare cronice de cauză dentară se va corela cu gradul de afectare al mucoasei sinuzale, evaluat endoscopic.

Stadiile reversibile (stadiul A, tipurile I și II) și parțial reversibile (stadiul B, tipul III)

În aceste stadii, tratamentul curativ constă în îndepărtarea factorului etiologic (extracție dentară, rezecție apicală), asigurarea drenajului sinuzal și tratament medicamentos antibiotic și antiinflamator, similar cu cel din sinuzita maxilară acută de cauză dentară.

Sunt destul de rare însă situațiile clinice în care putem depista o sinuzită maxilară cronică de cauză dentară în fază reversibilă sau parțial reversibilă; totuși, atunci când semnele clinice și examenele complementare sugerează o afectare minimală a mucoasei sinuzale, ca prim act terapeutic trebuie aleasă varianta conservatoare, cura radicală a sinusului maxilar rămânând ca variantă de rezervă atunci când simptomatologia sinuzală nu se remite în urma tratamentului efectuat.

În stadiile A și B, chirurgia endoscopică sinuzală are ca scop restabilirea drenajului sinusului maxilar și constă într-o intervenție minimă de repermeabilizare a ostiumului în stadiul A, și într-o intervenție ceva mai amplă (meatotomie medie) în stadiul B.

Stadiile ireversibile (stadiul C, tipul IV)

Tratamentul curativ constă în îndepărtarea factorului etiologic care a determinat sinuzita maxilară cronică de cauză dentară (extracție dentară, rezecție apicală, chistectomie, plastia comunicării oro-sinuzale) și cura radicală a sinusului maxilar prin procedeul Caldwell-Luc, Denker sau Pietrantoni (atunci când este afectat și sinusul etmoidal). Atât îndepărtarea factorului cauzal cât și cura radicală a sinusului maxilar se fac într-o singură ședință.

Această entitate clinică de sinuzită maxilară cronică de cauză dentară în fază ireversibilă (stadiul C, tip IV) este cea mai frecventă, majoritatea sinuzitelor maxilare cronice de cauză dentară, necesitând ca tratament cura radicală a sinusului maxilar însoțită de suprimarea factorului etiologic.

În marea majoritate a cazurilor de sinuzite maxilare cronice de cauză dentară, cura radicală a sinusului maxilar s-a dovedit mai eficientă decât intervenția chirurgicală minim invazivă pe cale endoscopică. Ineficiența abordului chirurgical endoscopic poate fi explicată și prin minimalizarea importanței factorului etiologic al sinuzitelor maxilare cronice de origine dentară, încercându-se o „raclare apexiană" a țesutului patologic periapical (manevră ce nu poate constitui un tratament etiologic). De asemenea, poate apărea frecvent o eroare de diagnostic, când distanța subantrală este diminuată și există o afecțiune sinuzală rinogenă concomitentă cu un proces periapical. Din acest motiv, nu se poate stabili punctul de plecare a infecției inițiale (sindromul endo-antral Selden). În plus, manoperele de chirurgie endoscopică, care constau cel mult în ablația parțială a mucoasei hipertrofiate, ce blochează ostiumurile naturale și zonele tranziționale ostiale, au indicație numai în stadiile reversibile și parțial reversibile, lărgirea nejustificată a indicațiilor acestei tehnici chirurgicale minim invazive în stadiile ireversibile constituind, de la început, un eșec terapeutic.

Cura radicală a sinusului maxilar

Are ca scop îndepărtarea în totalitate a mucoasei sinusului maxilar, care prezintă fenomene de inflamație cronică ireversibilă, asigurând un drenaj eficient al cavității sinuzale. În cazul sinuzitelor

Scanned with OKEN Scanner

maxilare cronice de origine dentară, procedeul chirurgical cel mai indicat este **Caldwell-Luc** (fig. 2.7).

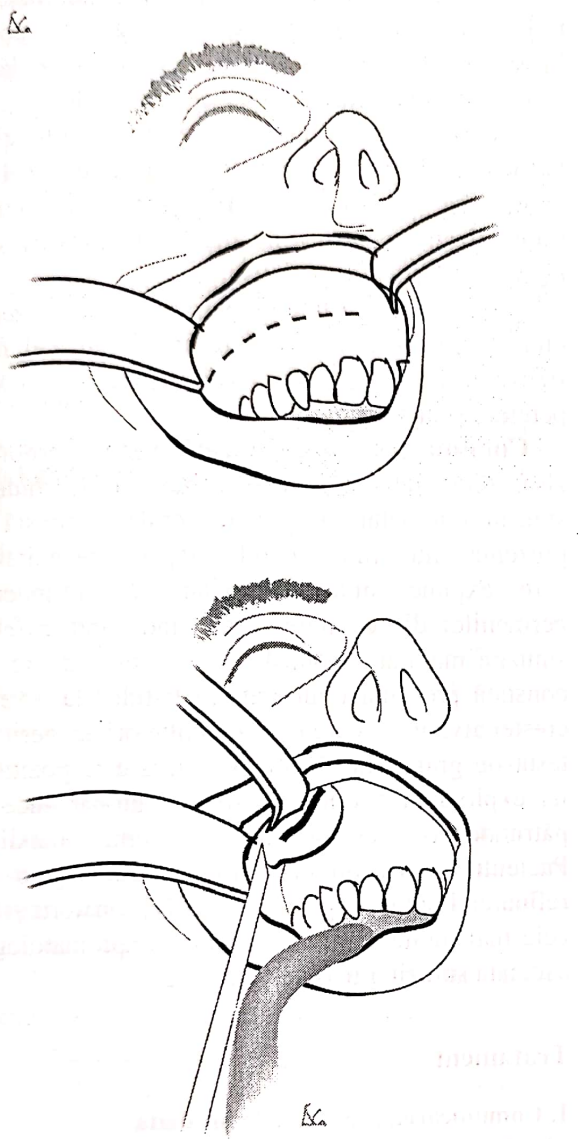

Figura 2.7. Reprezentarea schematică a abordului pentru cura radicală sinuzală Caldwell-Luc.

Abordul sinusului maxilar se realizează la nivelul fosei canine, prin incizia şi decolarea unui lambou mucoperiostal vestibular, trepanarea peretelui antero-extern al sinusului şi delimitarea unui volet osos deasupra apexurilor dentare. Prin calea de abord creată, se îndepărtează în totalitate conţinutul sinusului maxilar, care de cele mai multe ori este format din mucoasă polipoasă şi o cantitate variabilă de secreţie purulentă. Asigurarea drenajului sinuzal se va realiza prin crearea unei contradeschideri în fosa nazală, la nivelul meatului inferior (antrostomie intranazală).

Postoperator, pe termen mediu sau lung, poate fi prezentă o simptomatologie sinuzală discretă, cu jenă dureroasă meteo-dependentă şi senzaţie de presiune la nivelul sinusului maxilar operat. Această simptomatologie se remite treptat, în această perioadă putând fi făcute confuzii de diagnostic, imaginea radiologică postoperatorie nefiind concludentă. În plus, se pot instala tulburări de sensibilitate la nivelul dinţilor superiori sau/şi a regiunii genio-infraorbitale de partea operată.

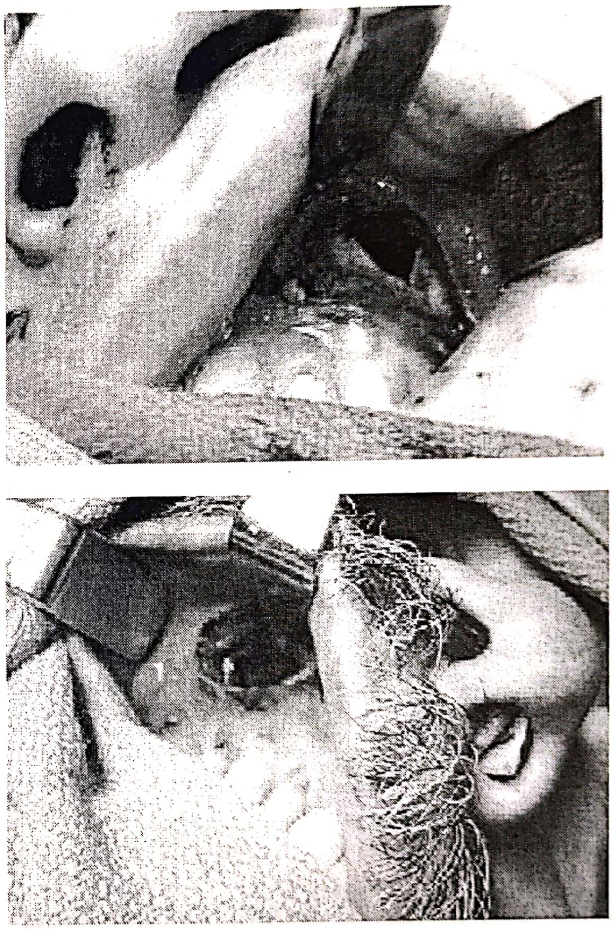

Figura 2.8. Cura radicală a sinusului maxilar (Caldwell-Luc) – aspect intraoperator.

COMUNICAREA ORO-SINUZALĂ

O entitate aparte este reprezentată de comunicarea oro-sinuzală (oro-antrală), care reprezintă o soluţie de continuitate între cavitatea orală şi sinusul maxilar. Localizările cele mai

Scanned with OKEN Scanner

frecvente sunt pe creasta alveolară („fistule joase"), mai rar în vestibul („fistule înalte") sau în bolta palatină.

ETIOPATOGENIE

Aceste comunicări se produc prin desființarea peretelui osos care separă anatomic cavitatea orală de cavitatea sinuzală.

Comunicările oro-sinuzale se produc cel mai frecvent în timpul extracției dinților cu raport sinuzal, acestea reprezentând un factor etiologic important în apariția sinuzitei maxilare cronice de cauză dentară.

Frecvența crescută a etiologiei postextracționale în apariția comunicărilor oro-sinuzale se datorează în primul rând unor factori anatomici specifici de la acest nivel. Podeaua sinusului maxilar are variații anatomice dimensionale semnificative, putând fi între 0,2 și 16 mm. În aceste condiții, un sinus maxilar voluminos se poate extinde până la nivelul apexurilor dentare, sau chiar le poate coafa, pătrunzând în spațiile interradiculare ale molarilor și premolarilor superiori. Existența unui proces periapical cronic în această situație crește riscul deschiderii sinusului maxilar în timpul extracției dentare.

Deschiderea accidentală a sinusului maxilar se datorează de cele mai multe ori absenței sau interpretării eronate a examenului radiologic preextracțional sau manevrelor chirurgicale intempestive în extracția dentară (manevre de forță cu instrumentarul de extracție, lipsa opțiunii pentru alveolotomie etc.). Nerecunoaștea sau ignorarea criteriilor de diagnosticare imediată a deschiderii accidentale a sinusului maxilar duce în mod inevitabil duc la lipsa unei atitudini terapeutice adecvate, cu permanentizarea unei comunicări oro-sinuzale.

Traumatismele la nivelul etajului mijlociu al feței, intervențiile chirurgicale la nivelul procesului alveolar maxilar (rezecții apicale, chistectomii), precum și unele procese patologice infecțioase nespecifice (osteită, osteomielită, necroză osoasă etc.) sau specifice (TBC, lues etc.) la acest nivel constituie alți factori etiologici în apariția comunicării oro-sinuzale.

Semne clinice și diagnostic

Comunicarea oro-sinuzală imediată (deschiderea accidentală a sinusului maxilar) în timpul extracției dinților cu raport sinuzal trebuie diagnosticată imediat pe baza următoarelor criterii:

– sângerare mai abundentă din alveolă, uneori cu aspect aerat;

– proba Valsalva pozitivă – această metodă trebuie folosită cu prudență, deoarece se poate infecta sinusul cu flora nazală și se poate lărgi soluția de continuitate a mucoasei sinuzale;

– explorarea blândă a alveolei cu un stilet butonat evidențiază o senzație de „cădere în gol" – explorarea trebuie să fie cât mai puțin traumatizantă pentru a nu mări comunicarea și a nu produce infectarea sinusului;

– examinarea dintelui extras relevă prezența unui fragment osos atașat la apex, sau, cel mai frecvent, a unui granulom sau chist care a erodat peretele sinusului.

Comunicarea oro-sinuzală veche, propriu-zisă, reprezintă o permanentizare a deschiderii sinusului maxilar în cavitatea orală și constă în prezența unui traiect fistulos tapetat de epiteliu, care expune sinusul maxilar la pătrunderea germenilor din cavitatea orală, inducând astfel o sinuzită maxilară cronică. La examenul clinic, se constată prezența unui orificiu fistulos la nivelul crestei alveolare, care este de multe ori acoperit de țesut de granulație. Proba Valsalva este pozitivă, iar explorarea fistulei cu stiletul butonat duce la pătrunderea acestuia în plin sinus maxilar. Pacienții acuză tulburări funcționale legate de refluarea lichidelor pe nas, tulburări fonatorii și de cele mai multe ori este prezentă simptomatologia asociată sinuzitei maxilare cronice.

Tratament

1. Comunicarea oro-sinuzală imediată (deschiderea accidentală a sinusului maxilar)

A. Comunicarea oro-sinuzală rezultată prin extracția completă a dintelui

Este un accident al extracției dentare, care, dacă a apărut, este necesară diagnosticarea imediată și adaptarea atitudinii terapeutice în funcție de dimensiunea deschiderii [4].

Dacă deschiderea este mică, sub 2 mm, nu este necesar un tratament chirurgical. Trebuie să se favorizeze doar formarea unui cheag normal, pacientul fiind avertizat și instruit în privința unor măsuri pe care trebuie să le adopte pentru a nu disloca cheagul:

Scanned with OKEN Scanner

– evitarea variațiilor presionale intrasinuzale (se va evita suflarea nasului, strănutatul, fumatul, băutul cu paiul) timp de 3–4 săptămâni;

– alimentația în primele trei zile va fi lichidă sau semilichidă.

Este posibil ca în unele cazuri, comunicări oro-sinuzale mici să rămână nediagnosticate și să se închidă spontan, prin formarea cheagului, fără alte complicații.

Dacă deschiderea sinuzală este medie, de 2–6 mm, se impune aplicarea unor măsuri suplimentare pentru menținerea cheagului, care constau în primul rând sutura margino-marginală a gingivomucoasei alveolei postextracționale. Supraalveolar se va aplica o meșă iodoformată menținută cu ligatură de sârmă „în 8" pe dinții vecini, sau o gutieră din stents confecționată extemporaneu, sau, dacă este posibil, o placă palatinală acrilică de protecție confecționată în regim urgență. Plaga va fi protejată astfel pentru 5–7 zile, pacientul fiind instruit să respecte recomandările expuse anterior. Este necesară profilaxia sinuzitei maxilare prin prescrierea unui decongestiv nazal pentru a reduce edemul mucoasei sinuzale (pentru a evita obstruarea ostiumului), și antibiotice (β-lactamine, cefalosporine, macrolide sau lincomicine), timp de 5–7 zile.

Dacă deschiderea sinuzală este mare, de peste 7 mm, se recomandă plastia comunicării într-un unul sau două planuri, cu lambou vestibular sau/și palatinal.

Alegerea tipului de lambou pentru plastia comunicării oro-sinuzale se va realiza în funcție de:

– mărimea și localizarea defectului;
– cantitatea și starea țesuturilor disponibile;
– opțiunea (experiența) chirurgului;
– prezența sau absența dinților;
– prezența lucrărilor protetice fixe;
– edentații totale sau parțiale protezate mobil sau neprotezate.

Plastia comunicării într-un singur plan este cea mai folosită în practică, utilizându-se *lamboul vestibular trapezoidal alunecat (Moczair)*, cu baza în fundul de sac vestibular (fig. 2.9). Acest lambou trebuie să fie în concordanță cu dimensiunea comunicării, și de asemenea suficient decolat (alunecarea poate fi facilitată de incizia periostului la baza lamboului), pentru a permite translarea spre creasta alveolară și afrontarea la mucoasa palatinală, fără tensiune. Sutura se va realiza pe suport osos, și nu în dreptul orificiului de comunicare. Tehnica este mai ușor de realizat, dar incertă din punct de vedere al rezultatului final, pedicului lamboului fiind în permanență tracționat de țesuturile jugale care sunt mobile. Acest tip de lambou are avantajul că produce modificări minime a adâncimii șanțului vestibular, dar în schimb posibile retracții gingivale ulterioare asemănătoare bolii parodontale.

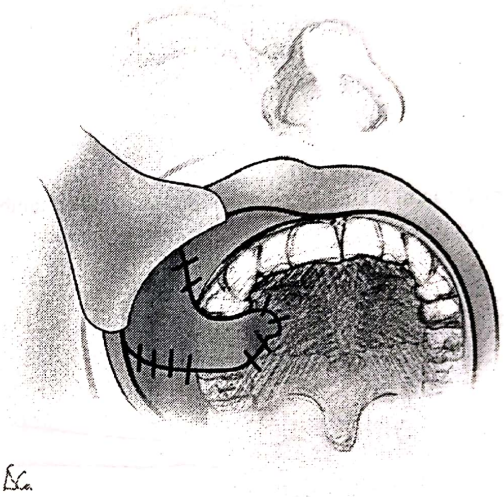

Figura 2.9. Plastia comunicării oro-sinuzale cu lambou vestibular trapezoidal alunecat (Moczair).

Se descriu și alte tipuri de lambouri vestibulare pentru plastia comunicării oro-sinuzale, cum ar fi lamboul vestibular dreptunghiular transpoziționat, cu pedicul anterior sau posterior (fig. 2.10), dar acestea sunt rar folosite în practică.

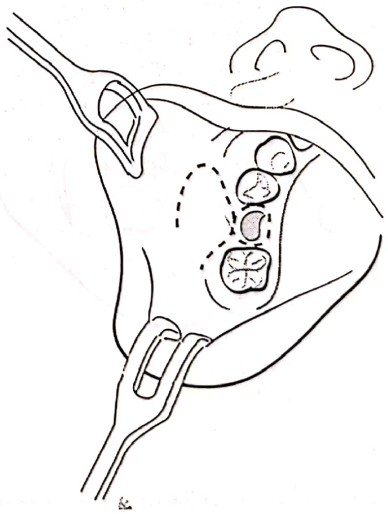

a

Scanned with OKEN Scanner

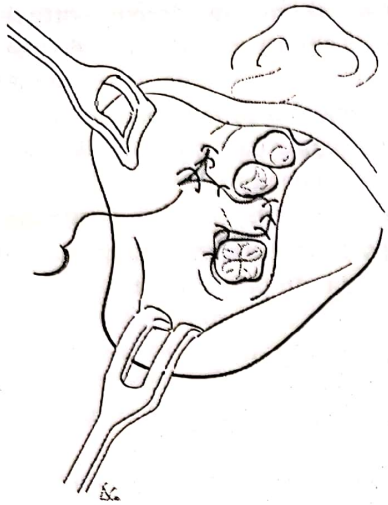

b

Figura 2.10a,b. Plastia comunicării oro-sinuzale cu lambou vestibular dreptunghiular cu pedicul posterior.

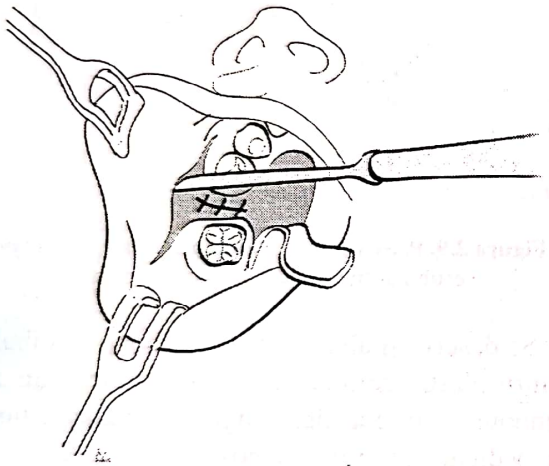

a

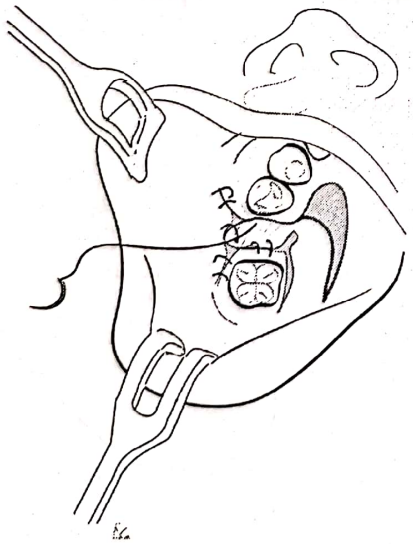

b

Figura 2.11. Plastia comunicării oro-sinuzale imediate cu lambou palatinal dreptunghiular cu pedicul posterior.

O altă opțiune pentru plastia într-un singur plan este *lamboul dreptunghiular palatinal.* În prezent, se utilizează numai lamboul palatinal cu pedicul posterior, rotat și avansat în defect (fig. 2.11). Acest tip de lambou are o vascularizație bună, prin includerea pachetului vascular palatinal, iar grosimea sa este comparabilă cu cea a fibromucoasei crestei alveolare – astfel rezultatul plastiei comunicării este mult mai sigur. În schimb, lamboul este mai dificil de realizat din punct de vedere tehnic și are dezavantajul persistenței unei zone de corticală palatinală neacoperită de fibromucoasă, care se va epiteliza *„per secundam".*

Plastia comunicării în două planuri este mai dificilă, dar mai sigură decât cea într-un singur plan. Planul sinuzal (profund) rezultă prin alunecarea și răsturnarea unei colerete de mucoasă vestibulară, astfel încât fața mucozală acestui lambou să fie orientată către sinus, iar cea sângerândă către cavitatea orală. Planul oral (superficial) va fi reprezentat de un lambou palatinal, de cele mai multe ori cu pedicul posterior, care va fi rotat pe suprafața sângerândă formată de planul profund și suturat fără tensiune (fig. 2.12).

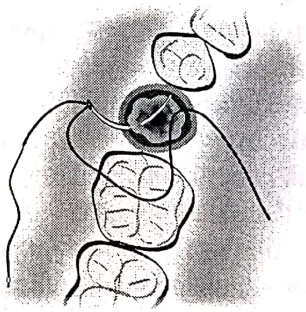

a

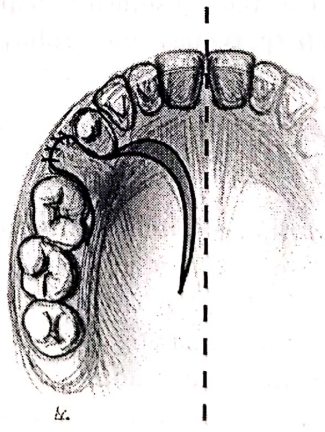

b

Figura 2.12. Plastia comunicării oro-sinuzale în două planuri: a – planul profund format prin sutura unei corelete de mucoasă orală; b – planul oral este reprezentat de un lambou dreptunghiular palatinal.

Scanned with OKEN Scanner

Indiferent de tipul de plastie, postoperator se va institui tratamentul antibiotic, antiinflamator şi decongestiv şi se vor respecta recomandările legate de evitarea variaţiilor presionale intrasinuzale.

B. Comunicarea oro-sinuzală rezultată în urma împingerii rădăcinii dentare sub mucoasa sinuzală, fără ca aceasta să fie perforată

Această situaţie clinică pune două probleme: 1. prezenţa restului radicular sub mucoasa sinuzală şi 2. comunicarea oro-sinuzală, cu toate implicaţiile sale.

După reevaluarea radiologică, obligatorie în astfel de situaţii, se va trece la extracţia rădăcinii/rădăcinilor împinse sub mucoasa sinuzală pe cale alveolară lărgită (tehnica Wassmundt), urmată de plastia imediată a comunicării oro-sinuzale, prin tehnicile descrise mai sus. De asemenea se instituie tratamentul medicamentos şi se vor respecta recomandările postoperatorii discutate.

C. Comunicarea oro-sinuzală rezultată în urma împingerii rădăcinii dentare în plină cavitate sinuzală, cu perforarea mucoasei sinuzale

Se trepanează sinusul la locul de elecţie, se îndepărtează rădăcina intrasinuzală şi se realizează plastia comunicării într-unul sau două planuri. Dacă se constată prezenţa concomitentă a unei mucoase sinuzale modificate, cu aspect inflamator cronic, se realizează şi cura radicală a sinusului maxilar, bineînţeles dacă condiţiile o permit. Dacă nu, cura radicală a sinusului maxilar se va realiza într-o etapă chirurgicală ulterioară.

2. Comunicarea oro-sinuzală veche

Aceste comunicări oro-sinuzale vechi presupun un sinus maxilar infectat, cu modificări cronice ireversibile ale mucoasei sinuzale, fapt ce determină necesitatea practicării unei cure radicale a sinusului maxilar, urmată de plastia comunicării oro-sinuzale, care se va efectua în aceeaşi şedinţă.

Pentru comunicările oro-sinuzale vechi de mici dimensiuni, se poate efectua plastia comunicării într-un singur plan, cu ajutorul unui lambou vestibular trapezoidal. În schimb, în comunicările medii sau mari se recomandă plastia în două planuri.

În cazul plastiei în două planuri, pentru planul sinuzal se poate opta pentru una dintre următoarele variante:

– lambou „în coleretă", format din ţesuturile imediat adiacente orificiului de comunicare, răsturnate şi suturate în defect;

– lambou vestibular din vecinătate, răsturnat în defect, cu faţa mucozală către sinus şi cea sângerândă către cavitatea orală (fig. 2.13), [5].

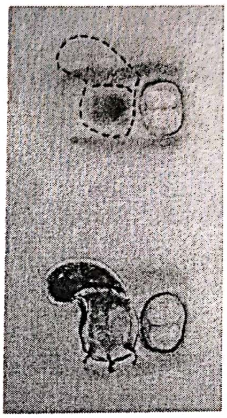

Figura 2.13. Lambou vestibular răsturnat în defect pentru realizarea planului profund al plastiei comunicării oro-sinuzale în două planuri.

Planul oral poate fi reprezentat fie de un lambou vestibular, fie de unul palatinal, existând astfel trei variante de plastie:

– lambou „în coleretă" şi lambou vestibular;
– lambou „în coleretă" şi lambou palatinal;
– lambou vestibular şi lambou palatinal.

Dacă plastia comunicării oro-sinuzale medii sau mari nu s-a realizat imediat postectracţional, se mai poate totuşi efectua în primele 7–10 zile, dar în aceste situaţii este necesară uneori asocierea cu cura radicală a sinusului maxilar. După acest interval, plastia comunicării se va temporiza aproximativ 3–4 luni, timp în care comunicarea oro-sinuzală se stabilizează. Astfel, procesul de cicatrizare s-a încehiat, marginile fistulei s-au epitelizat, mucoasa vestibulară şi cea palatinală şi-au recăpătat structura normală şi nu mai există proces osteitic la nivelul orificiului de comunicare, iar fenomenele sinuzale s-au estompat. Până la realizarea acestui deziderat care să permită o plastie în condiţii optime, se va aplica o placă palatinală acrilică de protecţie, care va favoriza procesul de stabilizare a comunicării oro-sinuzale. Intervenţia chirurgicală va presupune obligatoriu cura radicală a sinusului maxilar, însoţită de plastia comunicării într-unul sau două planuri.

Scanned with OKEN Scanner

BIBLIOGRAFIE

1. Mincu-Rădulescu G, Sarafoleanu C, Pop D: Aspecte imuno-histo-terapeutice în sinuzitele cronice. Revista Naţională de Stomatologie, 1(3):31-34, 1997.
2. Sarafoleanu C: Rinologie. Editura Medicală, Bucureşti, 2003.
3. Yonkers AJ: Sinusitis – inspecting the causes and treatment. Ear Nose Throat J 71(6):258-62, 1992.
4. Peterson L, Ellis E, Hypp J, Tucker M: Contemporary oral and maxillofacial surgery. CV Mosby, 1996.
5. Popescu V (sub red): Chirurgie buco-maxilo-facială. Editura didactică şi pedagogică, Bucureşti, 1967.

Scanned with OKEN Scanner

Capitolul 3
CHISTURI ŞI TUMORI BENIGNE ALE PĂRŢILOR MOI ORALE ŞI CERVICO-FACIALE

ALEXANDRU BUCUR, OCTAVIAN DINCĂ, HORIA IONESCU

În literatura de specialitate [1], *tumora* este definită ca o expresie clinică şi histopatologică a unei proliferări tisulare aberante, fără a se face la prima vedere o distincţie privind ţesuturile de origine, sau evoluţia tumorii.

Astfel, proliferările reactive de ţesut (hiperplazia fibroasă inflamatorie sau granulomul piogenic – aşa-numitele „epulide"), sau unele proliferări benigne congenitale (hemangioame, limfangioame) sunt incluse în categoria „tumori", la fel ca şi tumorile benigne propriu-zise de părţi moi, cum ar fi papilomul sau lipomul. Marea diversitate a structurilor histologice care intră în alcătuirea teritoriului oro-maxilo-facial implică existenţa a numeroase varietăţi tumorale, dificil de definit, clasificat şi mai ales diferenţiat clinic.

În vederea unei sistematizări cât mai realiste a acestor entităţi tumorale, este necesar să definim mai întâi o serie de termeni general valabili în patologia tumorală, care se regăsesc şi în teritoriul oro-maxilo-facial.

DEFINIŢII

Hiperplazia este constituită dintr-o masă tisulară proliferativă, bine diferenţiată, care este într-o oarecare măsură autolimitantă, neavând capacitatea de creştere autonomă. Atât clinic, cât şi histopatologic, se aseamănă cu o tumoră propriu-zisă, atât prin aspectul macroscopic, cât şi prin caracterele de celularitate crescută. Apariţia şi evoluţia acestor hiperplazii poate fi în general asociată cu prezenţa unui factor stimulator, de obicei un microtraumatism cronic, leziunea putându-se remite odată cu dispariţia acestui factor. *Hipertrofia* se diferenţiază de hiperplazie prin faptul că se datorează creşterii volumetrice a celulelor şi nu multiplicării acestora, având de asemenea ca rezultat o aparentă proliferare a respectivului ţesut.

Hamartomul reprezintă o proliferare dismorfică a ţesutului din care derivă, care nu are capacitatea unei creşteri autonome continue, ci mai degrabă prezintă o dezvoltare paralelă cu cea a întregului organism. Distincţia dintre un hamartom şi o tumoră benignă propriu-zisă este adeseori arbitrară; în fapt, majoritatea tumorilor benigne ale sugarului şi copilului mic sunt hamartoame de dezvoltare. Exemplele tipice de hamartoame ale părţilor moi sunt în primul rând aşa-numitele tumori vasculare (hemangioamele, limfangioamele etc.), dar şi nevii pigmentari de la nivelul tegumentului; la nivelul oaselor maxilare, hamartoame pot fi considerate odontoamele, fibro-odontomul ameloblastic, sau tumorile odonto-genice spino-celulare. Principalele caracteristici ale hamartoamelor sunt caracterul autolimitant (la un moment dat al evoluţiei lor) şi faptul că nu infiltrează ţesuturile adiacente.

Coriostomul este similar hamartomului, cu deosebirea că proliferarea dismorfică provine din ţesuturi care nu sunt prezente în mod obişnuit la locul de apariţie. Exemple în acest sens sunt chisturile gastrointestinale heterotopice care pot fi prezente la copii; prezenţa de structuri cartila-ginoase sau osoase în parenchimul lingual (condromul sau osteomul de pe faţa dorsală a limbii – extrem de rare); prezenţa de ţesut tiro-

Scanned with OKEN Scanner

idian în baza limbii (guşa linguală). O altă entitate considerată coriostom este prezenţa extrem de frecventă a glandelor sebacee ectopice în special pe mucoasa jugală, aşa numitele granulaţii Fordyce.

Teratomul este o tumoră propriu-zisă de dezvoltare, cu capacitatea de creştere continuă, fără a avea caracter autolimitant. Este constituit din ţesuturi de la distanţă faţă de locul de apariţie, cu origine în toate straturile germinative. Apar cel mai adesea la nivelul ovarului (unde sunt în general benigne), sau testiculului (unde sunt în general maligne). De exemplu, teratomul chistic al ovarului conţine structuri variate (foliculi piloşi, glande sebacee, structuri dentare sau osoase). Teratoamele apar şi în teritoriul oro-maxilo-facial, în special la nivelul planşeului bucal (chistul teratoid), sau mai rar la nivelul oaselor maxilare sau în regiunea cervicală.

Tumorile benigne propriu-zise sunt proliferări dismorfice de ţesuturi, ireversibile, cu capacitate de creştere continuă, autonomă şi teoretic nelimitată. Tumorile benigne au o evoluţie continuă, de cele mai multe ori lentă, stoparea acesteia putându-se face doar prin extirpare completă. Creşterea tumorală benignă se face prin împingerea ţesuturilor adiacente (şi nu prin infiltrare), aceste tumori neavând caracter metastazant.

În literatura anglo-saxonă, pentru tumora benignă se foloseşte sinonimul de *neoplasm benign*, considerând *neoplasm* orice tip de proliferare tumorală, benignă sau malignă. Din acest motiv şi pentru nu genera confuzii, vom folosi în continuare doar termenii de tumoră benignă sau malignă, evitând termenul de neoplasm.

Chistul se defineşte ca o cavitate patologică cu conţinut lichidian sau semisolid, delimitată de o membrană epitelială. Există o controversă în literatura de specialitate dacă acestea trebuie considerate tumori cu conţinut chistic sau sunt entităţi anatomopatologice distincte.

CLASIFICARE

Având în vedere diversitatea entităţilor clinice şi histopatologice benigne, nu există o clasificare standardizată a acestora, fapt pentru care am încercat să le sistematizăm pe baza criteriilor definite mai sus, a localizării şi a ţesuturilor din care provin. Pentru simplificare, această sistematizare va cuprinde chisturile şi respectiv tumorile benigne ale părţilor moi orale şi cervico-faciale, acestea din urmă incluzând practic toate entităţile cu aspect clinic tumoral (inclusiv hiperplazii, hamartoame, coriostoame, teratoame şi tumori benigne propriu-zise).

CHISTURILE PĂRŢILOR MOI ORALE ŞI CERVICO-FACIALE

Sunt în general chisturi de dezvoltare, având cel mai frecvent origine embrionară, dar pot fi datorate şi transformării chistice a glandelor salivare (chistul mucoid, ranula), sau respectiv a foliculului pilos (chistul epidermoid) sau glandelor sebacee (chistul sebaceu).

Chisturi ale părţilor moi orale:
- Chistul dermoid
- Chistul teratoid
- Chistul gastrointestinal heterotopic
- Chistul limfoepitelial oral

Chisturi cervicale:
- Chistul branhial
- Chistul canalului tireoglos şi guşa lingual

Chisturi salivare (ale părţilor moi orale):
- Mucocelul şi sialochistul
- Ranula

Chisturi ale structurilor epidermului şi anexelor sale:
- Chistul sebaceu/chistul epidermoid
- Chistul cu incluzii epidermale.

Chistul dermoid

Patogenie şi aspecte clinice

Chistul dermoid este un chist de dezvoltare care apare cel mai frecvent la adulţii tineri, uneori fiind prezent chiar la naştere. Se datorează transformării chistice a incluziilor epiteliale restante de la locul de unire a arcurilor branhiale, pe linia mediană [2]. Practic din acest motiv se poate localiza oriunde pe linia mediană acolo unde structurile sunt formate prin unirea arcurilor branhiale.

Scanned with OKEN Scanner

Localizarea tipică a chistului dermoid este în planşeul bucal, pe linia mediană; totuşi poate fi şi paramedian la acest nivel. Alteori poate apărea sub planul m. milohioidian sau se poate extinde din planşeul bucal în loja submentonieră. Chistul dermoid se poate localiza extrem de rar la nivelul limbii, pe linia mediană, sau alteori în loja submandibulară.

Chistul dermoid oral se dezvoltă deasupra planului m. milohioidian, în planşeul bucal anterior. Chistul dermoid poate varia în dimensiuni de la câţiva milimetri până la 10–12 cm. Formaţiunea chistică are creştere lentă, asimptomatică, destinde mucoasa acoperitoare nemodificată şi etalează frenul lingual, lăsând să se vadă prin transparenţă conţinutul chistic gălbui. Chistul dermoid are o consistenţă ferm-elastică, fiind mobil pe planurile adiacente, iar la presiune lasă godeu. În cazul în care este perforat, se elimină un conţinut păstos de culoare cenuşiu-gălbuie şi se poate suprainfecta. Prin creşterea sa, ajunge să deformeze planşeul bucal anterior şi să împingă limba spre în sus şi spre posterior, inducând tulburări de alimentaţie, fonaţie şi chiar respiraţie.

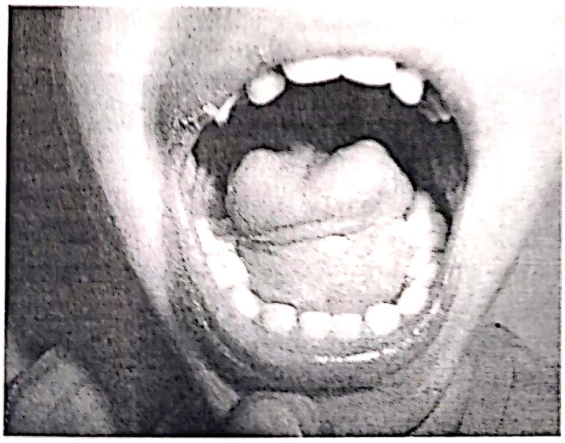

Figura 3.1. Chist dermoid cu evoluţie orală (cazuistica prof. dr. A. Bucur).

Chistul dermoid care se dezvoltă sub planul m. milohioidian (chistul dermoid suprahioidian) duce la apariţia unei deformaţii submentoniere, care dă aspect de „bărbie dublă", fără modificarea tegumentelor supraiacente, şi cu aceleaşi caracteristici palpatorii ca şi în cazul localizării orale.

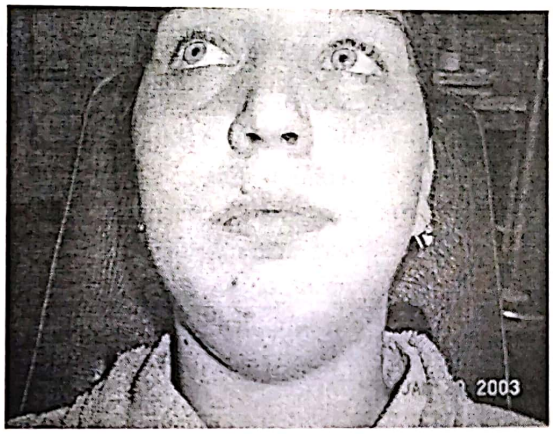

Figura 3.2. Chist dermoid suprahioidian (cazuistica prof. dr. A. Bucur).

Diagnostic diferenţial

Diagnosticul diferenţial al chistului dermoid cu localizare în planşeul bucal se poate face cu:

– ***ranula sublinguală*** – este situată paramedian şi are aspect clinic şi conţinut caracteristic, consistenţă fluctuentă;

– ***chistul teratoid*** – practic imposibil de diferenţiat clinic; aspecte orientative: are caracter congenital, consistenţa este mai fermă, uneori se palpează un conţinut ferm/dur;

– ***limfangiomul chistic al planşeului bucal*** – este prezent la naştere sau în primii ani de viaţă, are frecvent aspect polichistic, interesând părţile moi supraiacente, şi conţine un lichid clar sau sero-hemoragic;

– ***supuraţiile lojei sublinguale*** – prezintă semne caracteristice de supuraţie, evoluţie rapidă, stare generală alterată;

– ***tumorile glandelor sublinguale*** – situate paramedian, au consistenţă fermă, se mobilizează odată cu glanda;

Diagnosticul diferenţial al chistului dermoid situat sub planul m. milohioidian se poate face cu:

– ***ranula suprahioidiană*** – consistenţă fluctuentă, la palparea bimanuală orală/cervicală, conţinutul ranulei este împins din compartimentul inferior (suprahioidian) în cel superior (oral);

– ***abcesul lojei submentoniere*** – prezintă semne caracteristice de supuraţie, cu tegumente destinse, lucioase, hiperemice, evoluţie rapidă, stare generală alterată;

Scanned with OKEN Scanner

Localizarea tipică a chistului dermoid este în planşeul bucal, pe linia mediană; totuşi poate fi şi paramedian la acest nivel. Alteori poate apărea sub planul m. milohioidian sau se poate extinde din planşeul bucal în loja submentonieră. Chistul dermoid se poate localiza extrem de rar la nivelul limbii, pe linia mediană, sau alteori în loja submandibulară.

Chistul dermoid oral se dezvoltă deasupra planului m. milohioidian, în planşeul bucal anterior. Chistul dermoid poate varia în dimensiuni de la câţiva milimetri până la 10–12 cm. Formaţiunea chistică are creştere lentă, asimptomatică, destinde mucoasa acoperitoare nemodificată şi etalează frenul lingual, lăsând să se vadă prin transparenţă conţinutul chistic gălbui. Chistul dermoid are o consistenţă ferm-elastică, fiind mobil pe planurile adiacente, iar la presiune lasă godeu. În cazul în care este perforat, se elimină un conţinut păstos de culoare cenuşiu-gălbuie şi se poate suprainfecta. Prin creşterea sa, ajunge să deformeze planşeul bucal anterior şi să împingă limba spre în sus şi spre posterior, inducând tulburări de alimentaţie, fonaţie şi chiar respiraţie.

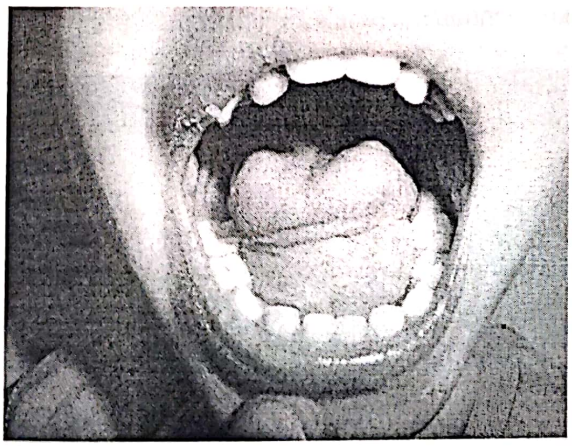

Figura 3.1. Chist dermoid cu evoluţie orală (cazuistica prof. dr. A. Bucur).

Chistul dermoid care se dezvoltă sub planul m. milohioidian (chistul dermoid suprahioidian) duce la apariţia unei deformaţii submentoniere, care dă aspect de „bărbie dublă", fără modificarea tegumentelor supraiacente, şi cu aceleaşi caracteristici palpatorii ca şi în cazul localizării orale.

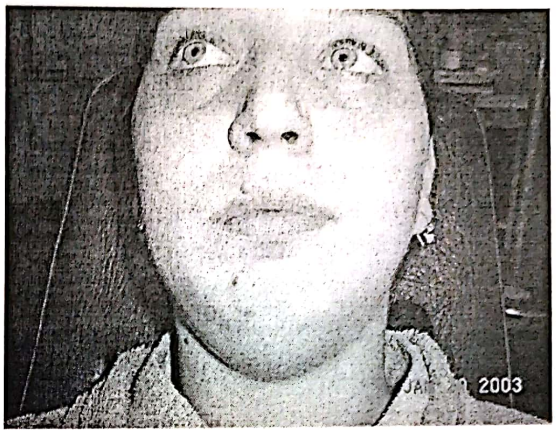

Figura 3.2. Chist dermoid suprahioidian (cazuistica prof. dr. A. Bucur).

Diagnostic diferenţial

Diagnosticul diferenţial al chistului dermoid cu localizare în planşeul bucal se poate face cu:

– ***ranula sublinguală*** – este situată paramedian şi are aspect clinic şi conţinut caracteristic, consistenţă fluctuentă;

– ***chistul teratoid*** – practic imposibil de diferenţiat clinic; aspecte orientative: are caracter congenital, consistenţa este mai fermă, uneori se palpează un conţinut ferm/dur;

– ***limfangiomul chistic al planşeului bucal*** – este prezent la naştere sau în primii ani de viaţă, are frecvent aspect polichistic, interesând părţile moi supraiacente, şi conţine un lichid clar sau sero-hemoragic;

– ***supuraţiile lojei sublinguale*** – prezintă semne caracteristice de supuraţie, evoluţie rapidă, stare generală alterată;

– ***tumorile glandelor sublinguale*** – situate paramedian, au consistenţă fermă, se mobilizează odată cu glanda;

Diagnosticul diferenţial al chistului dermoid situat sub planul m. milohioidian se poate face cu:

– ***ranula suprahioidiană*** – consistenţă fluctuentă, la palparea bimanuală orală/cervicală, conţinutul ranulei este împins din compartimentul inferior (suprahioidian) în cel superior (oral);

– ***abcesul lojei submentoniere*** – prezintă semne caracteristice de supuraţie, cu tegumente destinse, lucioase, hiperemice, evoluţie rapidă, stare generală alterată;

Scanned with OKEN Scanner

– ***adenita submentonieră*** – aceleaşi caractere de supuraţie, dar cu aspect circumscris;

– ***chistul canalului tireoglos*** – se mobilizează în deglutiţie şi în protruzia limbii, frecvent prezintă fistule cervicale mediane;

– ***adenopatia metastatică submentonieră*** – prezenţa unei tumori maligne în teritoriul de drenaj (buză, planşeu bucal anterior, limbă), consistenţă fermă, evoluţie mai rapidă, tendinţă de infiltrare şi fixare la ţesuturile adiacente.

Anatomie patologică

Aşa cum sugerează şi numele, chistul dermoid conţine structuri ale dermului. Membrana chistică este groasă, formată din epiteliu stratificat keratinizat, putând conţine şi anexe aberante ale pielii, cum ar fi glande sebacee sau sudoripare. Conţinutul chistic include o mare cantitate de keratină şi de multe ori sebum.

Tratament

Tratamentul chistului dermoid este strict chirurgical şi constă în extirparea în totalitate a acestuia, prin abord oral sau cutanat, în funcţie de localizare. Uneori, pentru formele de mari dimensiuni, este necesar abordul mixt, oral şi cutanat. Extirparea este de multe ori dificilă, din cauza extinderii formaţiunii chistice mai ales către baza limbii, dar şi din cauza aderenţelor pe care le formează pe măsură ce se fibrozează parcelar, în special dacă a fost suprainfectat. Recidivele după extirparea completă sunt extrem de rare.

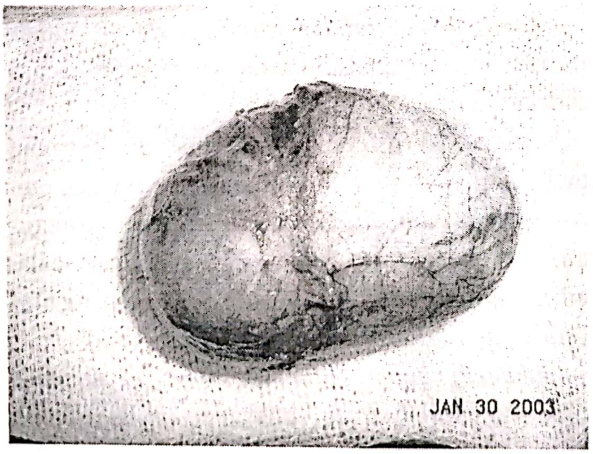

Figura 3.3. Aspectul macroscopic al unui chist dermoid extirpat (cazuistica prof. dr. A. Bucur).

Chistul teratoid

Patogenie şi aspecte clinice

Chistul teratoid este un chist de dezvoltare asemănător chistului dermoid, care are însă caracteristic faptul că include întotdeauna structuri derivate din toate cele trei straturi germinative embrionare. Apare prin transformarea chistică a unor incluzii de celule stem restante de la locul de unire a arcurilor branhiale, acestea putându-se diferenţia în cele mai diverse linii celulare [3].

Este o formaţiune de natură chistică, dar care conţine suficiente structuri derivate din aceste straturi embrionare (cum ar fi foliculi piloşi şi fire de păr, structuri musculare, cartilaginoase, osoase sau dentare), încât poate avea aparent un caracter solid. Are aceeaşi localizare şi caractere clinice ca şi chistul dermoid, fiind adeseori dificil de diferenţiat de acesta. Un aspect caracteristic le diferenţiază totuşi: dacă chistul dermoid apare cel mai frecvent la adulţi, chistul teratoid este aproape întotdeauna congenital. În plus, acesta din urmă are o consistenţă mai fermă, uneori palpându-se structuri dure, care de altfel pot fi evidenţiate şi radiologic. Chistul teratoid aderă de cele mai multe ori de structurile învecinate, putând interesa arcul mentonier în unele situaţii.

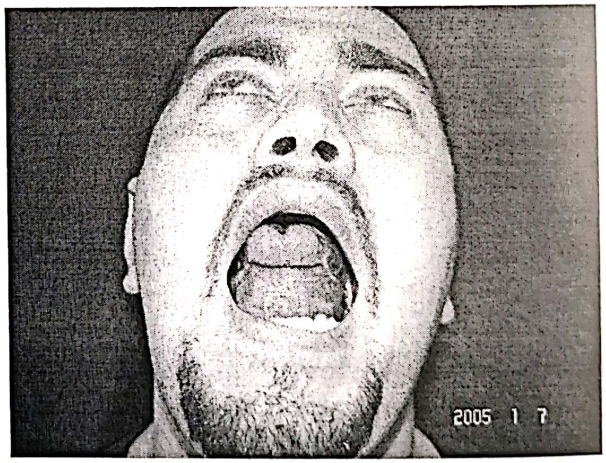

Figura 3.4. Chist teratoid al planşeului bucal (cazuistica prof. dr. A. Bucur).

Diagnostic diferenţial

Se face în primul rând cu entitatea clinică „înrudită", chistul dermoid, şi practic cu toate leziunile cu care acesta din urmă se aseamănă.

Scanned with OKEN Scanner

Anatomie patologică

Conținutul chistului teratoid este complex, cu prezența de structuri de tip osos, dentar, muscular și în mod cvasi-constant structuri similare pielii și anexelor sale. De cele mai multe ori, membrana chistică este formată din epiteliu pluristratificat, dar aceasta poate fi incompletă sau chiar lipsi. În contextul în care membrana lipsește, diagnosticul histopatologic va fi de teratom și nu de chist teratoid.

Tratament

În situațiile în care chistul teratoid are dimensiuni importante la naștere și obstruează căile aeriene superioare, tratamentul chirurgical are caracter de urgență și asociază uneori instituirea unor metode de permeabilizare a acestora, inclusiv traheotomia neonatală.

Extirparea este relativ dificilă, având în vedere aderențele la structurile învecinate și necesitatea îndepărtării în totalitate a formațiunii chistice, pentru a evita recidivele datorate unui potențial marcat de proliferare a unor focarelor reziduale.

Chistul gastrointestinal heterotopic

Patogenie și aspecte clinice

Sunt transformări chistice ale unor incluzii de țesut gastrointestinal heterotopic, care pot avea localizări variate, oriunde de-a lungul tractului digestiv. Chistul gastrointestinal heterotopic este deci un coriostom cu transformare chistică. Localizările la nivelul cavității orale sunt relativ rare, putând fi întâlnite la nivelul limbii sau planșeului bucal.

Leziunea se prezintă clinic ca o masă nodulară de consistență fermă, situată de obicei în parenchimul lingual, pe linia mediană sau paramedian. În unele situații poate avea aspect de fistulă, prin care se elimină un conținut fluid maroniu, sărat. Dacă este localizată în baza limbii, trebuie avută în vedere posibilitatea asocierii cu o gușă lingual. De asemenea, trebuie avută în vedere posibilitatea existenței altor formațiuni similare de-a lungul tractului digestiv, practic la orice nivel.

Diagnostic diferențial

Diagnosticul diferențial al acestor leziuni cu localizare la nivelul porțiunii orale a limbii sau în planșeul anterior se face cu celelalte chisturi de dezvoltare (chistul dermoid, chistul teratoid) și cu cele salivare (mucocel, ranulă). De asemenea, se poate face diagnostic diferențial cu hamartoame (hemangioame sau limfangioame) de mici dimensiuni localizate la acest nivel, sau cu coriostoame (condroame sau osteoame ale limbii). Pentru chisturile gastrointestinale heterotopice situate pe fața dorsală a limbii, în treimea posterioară, diagnosticul diferențial se poate face cu gușa lingual. Un alt diagnostic diferențial este cu tumorile maligne ale limbii, cu debut nodular, mai ales cu formele de tip rabdomiosarcom.

Anatomie patologică

Capsula acestui chist este frecvent incompletă, din punct de vedere microscopic fiind formată din epiteliu pluristratificat și din epiteliu gastric sau intestinal specializat. Uneori este prezent și un strat muscular.

Tratament

Abordul chirurgical este oral și vizează extirparea formațiunii chistice împreună cu țesutul perilezional nemodificat clinic, având în vedere capsula incompletă. Recidivele sunt rare după excizia completă.

Chistul limfoepitelial oral

Patogenie și aspecte clinice

Este o leziune rară cu origine la nivelul structurilor limfoide ale cavității orale (inelul lui Waldayer: amigalele palatine, amigdalele linguale și structurile adenoide faringiene), fiind localizată la acest nivel. Poate deriva și din structuri adenoide accesorii, putând apărea la nivelul planșeului bucal, feței ventrale a limbii, marginilor acesteia sau la nivelul vălului palatin [5]. Se întâlnesc la orice vârstă, dar este mai frecvent la adulții tineri.

Are o structură similară chistului branhial, dar este de dimensiuni mult mai mici. Se prezintă ca o formațiune nodulară submucoasă, de dimensiuni mai mici de 1 cm, rareori depășind 1,5 cm. Mucoasa acoperitoare este nemodificată, iar leziunea are o culoare albicioasă sau gălbuie care transpare prin mucoasă; la palpare formațiunea are

Scanned with OKEN Scanner

consistență fermă și este nedureroasă. În cazul în care este traumatizată, se elimină un conținut chistic cremos, de culoare alb-gălbuie, iar leziunea se poate suprainfecta, devenind dureroasă și cu țesuturi adiacente de aspect inflamator.
Leziuni similare se pot dezvolta și la nivelul parotidei, având aspect nodular cu dimensiuni de 2–5 cm.

Diagnostic diferențial

Se face cu adenoamele glandelor salivare mici, dar și cu toate formațiunile chistice cu localizare la nivelul cavității orale. Localizarea la nivelul structurilor adenoide ale inelului lui Waldayer orientează într-o oarecare măsură diagnosticul.

Anatomie patologică

Aspectul histopatologic este identic chistului branhial, luând practic naștere prin transformarea chistică a incluziilor epiteliale de la acest nivel. Prezintă o membrană formată din epiteliu stratificat, parakeratinizat, din care se descuamează celule epiteliale care „plutesc" în conținutul chistic. Este tipică prezența de incluzii de țesut limfoid în peretele chistic – de cele mai multe ori constituind un strat care circumscrie întregul chist. Alteori, acest strat limfoid este discontinuu sau doar sub formă de insule de țesut.

Tratament

Tratamentul chisturilor limfoepiteliale orale este chirurgical și constă în excizia în totalitate a acestuia. După extirparea completă, riscul de recidivă este minim. Chisturile limfoepiteliale parotidiene necesită parotidectomie superficială.

Chistul branhial (chistul limfoepitelial cervical, chistul cervical lateral)

Patogenie și aspecte clinice

Chisturile branhiale sunt localizate de-a lungul m. sternocleidomastoidian și derivă din incluzia epitelială restantă a unui pliu endodermic al celei de-a doua fante branhiale. O altă teorie susține că este vorba de incluziuni ale unui epiteliu de tip salivar (probabil din parotidă) restante la nivelul unui ganglion limfatic, și care ulterior degenerează chistic, teorie susținută și de prezența elementelor limfoide care se evidențiază la examenul histopatologic al peretelui chistului branhial [6]. În orice caz, mecanismul etiologic este diferit de cel al chistului canalului tireoglos, care apare prin transformarea chistică a epiteliului embrionar restant la nivelul canalului tireoglos rezidual.

Chistul branhial apare în special la adolescenți sau adulți tineri, mai frecvent la sexul feminin. Unele studii statistice arată că două treimi dintre chisturile branhiale apar pe partea stângă, și doar o treime pe partea dreaptă – fapt contestat de alți autori [7].

Chistul branhial are o perioadă lungă de latență, după care se dezvoltă rapid volumetric, în aproximativ 1–3 săptămâni, deseori pacienții făcând o corelație între o infecție acută a căilor aeriene superioare și debutul creșterii rapide a chistului branhial. Se prezintă ca o masă cervicală situată pre- și sub-sternocleidomastoidian, în treimea superioară și medie a acestuia, în dreptul bifurcației carotice. Poate fi localizat și peri-angulomandibular, sau, mai rar, în treimea inferioară a mușchiului sterno-cleido-mastoidian.

Chistul branhial are dimensiuni variabile, putând ajunge până la 8–10 cm. Tegumentele acoperitoare sunt nemodificate, iar la palpare are o consistență moale sau fluctuentă și nu se mobilizează cu mișcările capului și nici în deglutiție. Totuși, deși nu este fixat, nu se mobilizează liber, având raport intim cu carotida externă și cea internă, insinuându-se pe sub pântecele posterior al m. digastric, către peretele lateral al faringelui și vârful apofizei stiloide. Nu aderă la planul tegumentar, este nedureros, dar, atunci când se suprainfectează, palparea acestuia este dureroasă, tegumentele au aspect destins, congestiv, pacientul prezentând semnele clinice locale și generale ale unei supurații laterocervicale.

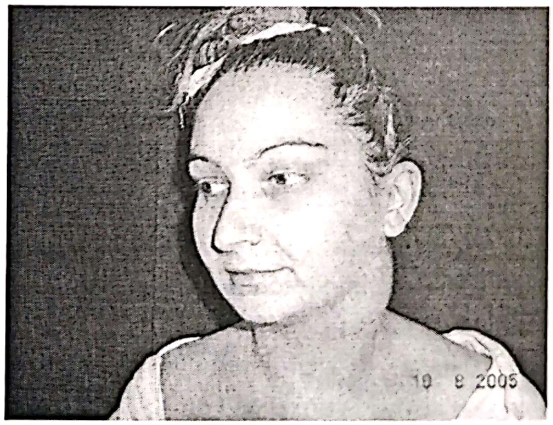

Figura 3.5. Chist branhial (cazuistica prof. dr. A. Bucur).

Scanned with OKEN Scanner

Diagnostic diferențial

- *Limfangioame cervicale* – apar în prima copilărie, nu sunt bine delimitate și uneori au tendință de remisie odată cu creșterea copilului.
- *Adenopatii metastatice cervicale* – prezența unei tumori maligne orale sau faringiene, consistență fermă, atunci când au dimensiuni mari sunt fixate și infiltrează planurile adiacente.
- *Adenopatii din limfoame (hodgkiniene sau non-hodgkiniene)* – consistență fermă, de obicei poliadenopatie cervicală, lipsa unei tumori maligne primare în teritoriul de drenaj limfatic.
- *Adenite cronice specifice* – examenele paraclinice specifice și biopsia ganglionară stabilesc diagnosticul de certitudine.
- *Tumorile glomusului carotidian (paragangliomul)* – au caracter pulsatil.
- *Lipomul latero cervical* – evoluție extrem de lentă, consistență moale, dar nefluctuentă.

Anatomie patologică

Peretele chistului branhial este gros și format de cele mai multe ori din epiteliu pavimentos stratificat, keratinizat sau nu, alteori putând fi de tip pseudostratificat sau respirator ciliat, putând prezenta ulcerații, atunci când a fost suprainfectat. Un strat de țesut limfoid circumscrie parțial sau în întregime peretele chistic, fiind adeseori organizat în adevărate centre germinative. Conținutul chistului este un lichid tulbure, lăptos, în care se găsesc numeroase celule epiteliale descuamate. Când se suprainfectează, conținutul devine purulent.

Tratament

Abordul chirurgical este cervical, printr-o incizie tegumentară orizontală, astfel încât cicatricea postoperatorie să fie disimulată într-un pliu natural al gâtului. În trecut se folosea abordul prin incizie verticală, de-a lungul marginii anterioare a m. sternocleidomastoidian, care avea avantajul unui acces mai facil, dar în schimb cicatricea postoperatorie era inestetică. Extirparea chistului branhial presupune desprinderea acestuia de pachetul vasculo-nervos al gâtului, iar în porțiunea sa superioară, de peretele lateral al faringelui și de vârful apofizei stiloide. Acest lucru este foarte dificil în cazul chisturilor branhiale suprainfectate, care aderă la aceste structuri anatomice. Extirpat în totalitate, chistul branhial nu recidivează.

Sunt citate cazuri de malignizare a chistului branhial. Totuși se consideră că în fapt ar fi vorba despre metastaze ganglionare cu conținut chistic, ale unor tumori maligne de la nivelul cavității orale sau orofaringelui, și nu de transformarea malignă a epiteliului unui chist branhial [8].

Chistul canalului tireoglos (chistul median al gâtului)

Chisturile canalului tireoglos apar prin activarea transformării chistice a unor incluzii epiteliale embrionare restante la nivelul canalului tireoglos. Acesta se obliterează în mod normal în săptămâna a 6-a intrauterină, vestigiile sale fiind istmul tiroidian și foramen caecum situat înapoia „V"-ului lingual pe linia mediană. Chisturile canalului tireoglos sunt localizate pe traiectul acestui canal, cel mai frecvent suprahioidian, mai rar subhioidian și cu totul excepțional suprasternal. Deoarece canalul tireoglos este în raport direct cu hioidul, în mod constant chisturile sunt aderente de corpul sau coarnele hioidului.

Majoritatea chisturilor canalului tireoglos apar în intervalul de vârstă 15–30 de ani, fiind mai rar prezente la copilul mic, iar după 30 de ani, incidența scade progresiv odată cu înaintarea în vârstă. Afectează în mod egal ambele sexe.

Este cel mai frecvent chist cervical. Adeseori pacienții corelează creșterea rapidă în volum a acestui chist (în aproximativ 2–4 săptămâni) cu un episod de infecție acută a căilor respiratorii superioare, care pare a constitui factorul de activare a transformării chistice a resturilor embrionare de la nivelul canalului tireoglos [9].

Chistul canalului tireoglos apare pe linia mediană, dar în unele situații este paramedian, ridicând dificultăți de diagnostic. Are dimensiuni relativ mici, sub 3 cm, putând însă ajunge la dimensiuni de 10 cm. Este rotund, bine delimitat, aderent la hioid, fapt pentru care se mobilizează în deglutiție. În majoritatea cazurilor, are consistență moale și este nedureros la palpare, tegumentele acoperitoare nefiind nemodificate clinic. Uneori,

Scanned with OKEN Scanner

la palpare, se percepe un cordon cu traiect de la chist până în baza limbii.

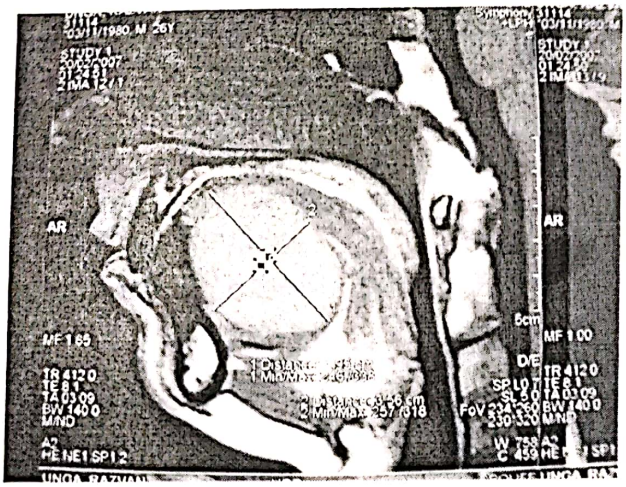

Figura 3.6. Chist al canalului tireoglos – imagine IRM (cazuistica prof. dr. A. Bucur).

Atunci când se suprainfectează, devine dureros şi capătă aspectul unei supuraţii cervicale care poate fistuliza tegumentar. Fistulele cervicale mediane asociate acestor chisturi sunt prezente într-o treime dintre cazuri şi se datorează de cele mai multe ori suprainfectării, dar putând avea drept cauză o extirpare chirurgicală incompletă în antecedente. Sunt situate supra- sau subhioidian, tegumentul adiacent având un aspect îngroşat, cu margini rulate spre interior, iar din orificiul fistulos se elimină o secreţie sero-mucoasă limitată cantitativ. Explorarea fistulei cu un cateter bont evidenţiază traiectul spre osul hioid. Rareori aceste fistule pot avea două orificii, unul tegumentar şi celălalt la nivelul foramen caecum.

Figura 3.7. Chist al canalului tireoglos cu fistulă cervicală mediană (cazuistica prof. dr. A. Bucur).

Diagnostic diferenţial

Diagnosticul diferenţial al chistului canalului tireoglos se face cu alte formaţiuni cervicale mediene, cum ar fi:

- *abcesul lojei submentoniere;*
- *chistul dermoid;*
- *ranula suprahioidiană;*
- *adenite submentoniere;*
- *adenopatii din limfoame (hodgkiniene sau non-hodgkiniene);*
- *adenopatii metastatice submentoniere;*
- *chistul epidermoid/ sebaceu;*
- *lipomul.*

Fistula canalului tireoglos se diferenţiază de:

- *chisturi radiculare* ale dinţilor frontali inferiori, fistulizate tegumentar, submentonier;
- *osteomielita* arcului mentonier, cu fistulizare cervicală;
- *chistul epidermoid/sebaceu suprainfectat şi fistulizat;*
- *adenopatii metastatice submentoniere* cu ruptură capsulară şi invazie tegumentară.

Anatomie patologică

Chisturile canalului tireoglos prezintă o membrană subţire, formată din epiteliu pseudostratificat, uneori ciliat. Peretele chistic prezintă foliculi tiroidieni, care uneori pot suferi o transformare malignă, în adenocarcinom papilar tiroidian.

Tratament

Intervenţia chirurgicală constă în extirparea chistului canalului tireoglos, prin *procedeul Sistrunk.* Abordul este cervical, printr-o incizie orizontală disimulată într-un pliu natural al gâtului. Deoarece are o membrană subţire, extirparea este dificilă şi există riscul perforării chistului în timpul intervenţiei. De aceea, se recomandă de multe ori puncţionarea intraoperatorie a chistului şi îndepărtarea parţială a conţinutului, pentru a-l detensiona. Mai întâi se eliberează polul inferior al chistului, apoi se detaşează porţiunea superioară a acestuia, care se insinuează printre fibrele muşchilor milohioidieni şi hiogloşi către baza limbii, aderând sau nu la mucoasa linguală în dreptul *foramen caecum.* Dacă aderă la mucoasa linguală, este necesară şi extirparea unei porţiuni din mucoasă, bineînţeles

Scanned with OKEN Scanner

urmată de sutura plăgii rezultate la nivelul bazei limbii. După detaşarea chistului de ţesuturile adiacente, acesta va rămâne ataşat în profunzime, de corpul sau coarnele hioidului. Obligatoriu extirparea chistului se va face împreună cu rezecţia osoasă a porţiunii de hioid de care aderă.

Recidivele sunt rare după extirparea completă a chistului, împreună cu fragmentul hioidian de care acesta aderă. În cazul în care extirparea membranei nu a fost completă, în 2–3 săptămâni de la intervenţia chirurgicală sau mai târziu apare o fistulă cervicală mediană. Extirparea acesteia nu se va face mai devreme de 6 luni, pentru a permite organizarea şi definirea traiectului fistulos, care să permită o excizie completă. Extirparea fistulei se va face printr-o incizie eliptică, delimitând o porţiune tegumentară care circumscrie orificiul fistulos, iar piesa de rezecţie va include această porţiune tegumentară, traiectul fistulos şi fragmentul osos hiodian de care acesta aderă.

Sunt descrise cazuri rare de transformare malignă a epiteliului chistic.

Guşa lingual

Guşa lingual constă în fapt în persistenţa ţesutului glandular tiroidian aberant în baza limbii. Trebuie menţionat faptul că nu este un chist, ci o tumoră de tip coriostom, dar având în vedere mecanismul patogenic similar, considerăm că este utilă prezentarea sa alături de chistul canalului tireoglos.

Patogenie şi aspecte clinice

Guşa lingual se prezintă ca o masă aparent tumorală prezentă în baza limbii, evidenţiabilă clinic pe faţa dorsală, înapoia „V"-ului lingual, pe linia mediană sau paramedian, la nivelul *foramen caecum*. Este mai frecventă la sexul feminin şi creşte în timpul menstruaţiei. Este descoperită adesea întâmplător, sau alteori pe seama unor semne indirecte, legate de tulburări respiratorii prin obstrucţia parţială a căilor aeriene superioare, sau în urma unor mici hemoragii persistente. Prin tracţionarea anterioară a limbii se evidenţiază guşa lingual, sub forma unei mase cărnoase, de consistenţă moale, nedureroase, cu mucoasă acoperitoare subţire, roşie-albăstruie, de cele mai multe ori intactă.

Trebuie avut în vedere faptul că de multe ori ţesutul tiroidian aberant situat în baza limbii şi care formează guşa lingual reprezintă funcţional glanda tiroidă a pacientului. În aceste situaţii, intervenţia chirurgicală de extirpare este contraindicată, pacientul neavând glandă tiroidă normală. În cazul în care se suspicionează existenţa guşei linguale, examenul scintigrafic stabileşte cu exactitate natura tiroidiană a ţesutului aparent tumoral [10].

Diagnostic diferenţial

Având în vedere raritatea extremă acestei entităţi, în primul rând ne vom orienta mai ales către alte diagnostice:

- ***hemangioame şi limfangioame*** – aspect clinic caracteristic, care reflectă conţinutul sanguin sau limfatic;
- ***chistul canalului tireoglos cu fistulă*** la nivelul mucoasei linguale, înapoia „V"-ului lingual;
- ***rabdomiosarcom*** – având în vedere frecvenţa crescută la copii şi localizarea acestora;
- ***alte tumori maligne ale limbii*** cu localizare înapoia „V"-ului lingual – rare la copii, evoluţie rapidă, tulburări funcţionale majore.

Tratament

În majoritatea cazurilor, nu este necesar tratamentul chirurgical. În cazul în care induce tulburări respiratorii importante, este necesară extirparea parţială sau totală, dar luând în calcul un tratament hormonal de substituţie în cazul în care este singurul ţesut tiroidian al pacientului. Sunt descrise cazuri de transplantare a guşei linguale la nivel cervical sau în grosimea unui muşchi scheletal, care prezintă un pat vascular suficient pentru reluarea funcţiei endocrine.

Mucocelul (chistul mucoid) şi sialochistul (chistul mucos, chistul de duct salivar)

Patogenie şi aspecte clinice

Mucocelul este o formaţiune cu aspect chistic, frecvent întâlnită la nivelul mucoasei orale, care se datorează perforării canalului de excreţie al unei glande salivare accesorii şi pătrunderii secreţiei

Scanned with OKEN Scanner

salivare în țesuturile adiacente. Apare în urma unui traumatism acut sau unor microtraumatisme cronice ale mucoasei orale, acestea din urmă fiind datorate unor ticuri de mușcare a buzelor sau mucoasei jugale. Mucocelul nu este un chist în adevăratul sens al cuvântului, deoarece nu prezintă membrană.

Sunt mai frecvente la copii și tineri, care de altfel sunt mai expuși traumatismelor minore labio-geniene. Se localizează cel mai frecvent la nivelul mucoasei labiale inferioare, paramedian, mai rar fiind prezente pe mucoasa jugală, porțiunea anterioară a feței ventrale a limbii sau în planșeul bucal (în acest caz fiind greu de diferențiat de ranulă). Apar extrem de rar la nivelul buzei superioare, spre deosebire de tumorile glandelor salivare mici, care sunt mai frecvente la nivelul buzei superioare și excepționale la buza inferioară.

Clinic, mucocelul apare ca o deformație rotund-ovalară de mici dimensiuni, între câțiva milimetri și, mai rar, câțiva centimetri, având mucoasa acoperitoare nemodificată, dar lăsând să transpară conținutul salivar al mucocelului, fapt pentru care culoarea este adeseori albăstruie; un mucocel mai profund nu modifică mucoasa din punct de vedere al culorii. Consistența este fluctuentă, este nedureros sau discret dureros la palpare.

De cele mai multe ori, mucocelul se „sparge", eliminând conținutul salivar și de multe ori evoluează spre vindecare spontană. Alte ori are o evoluție cronică, refăcându-se după o perioadă de timp și ulterior transformându-se într-un sialochist propriu-zis.

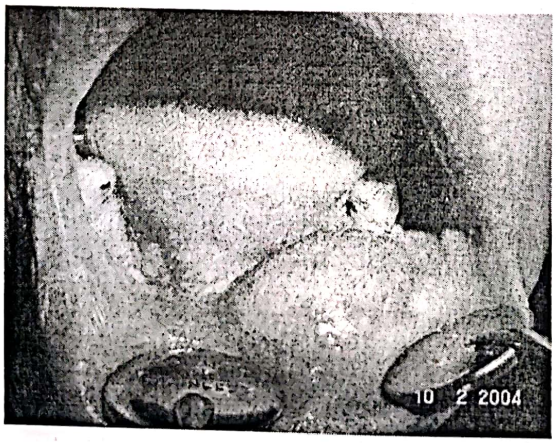

Figura 3.8. Mucocel cu origine la nivelul glandelor salivare mici labiale (cazuistica prof. dr. A. Bucur).

Sialochistul este o leziune datorată dilatației chistice a canalului de excreție a unei glande salivare accesorii, în urma obstrucției cronice a acestuia și a retenției de mucus consecutive. Poate apărea prin evoluția cronică a unui mucocel, sau direct, fără o etiologie precizată. Sialochistul apare la adulți, având aspectul clinic asemănător cu cel al mucocelului, fiind însă ceva mai ferm la palpare, dând impresia unui nodul submucos. Prin orificiul de excreție se elimină la presiune o cantitate de mucus sau secreție purulentă. Sialochisturile pot apărea și la nivelul glandelor salivare mari, cel mai frecvent în parotidă, având aspect clinic de nodul de dimensiuni reduse, cu creștere lentă, asimptomatică.

Atât mucocelul, cât și sialochistul se pot localiza la nivelul sinusurilor paranazale, mai frecvent pe podeaua sinusului maxilar. Apare în special la adulții tineri, pe fondul unei sinuzite maxilare cronice, de multe ori de natură alergică. Pe acest fond, se produce hipertrofia celulelor specializate de la nivelul mucoasei sinusului maxilar, secreția de mucus acumulându-se între planșeul osos al sinusului și mucoasa detașată.

În evoluție, se dezvoltă o cavitate chistică, identificată întâmplător, în urma unui examen radiologic (SAF sau OPG), cu aspect de „soare-răsare".

Diagnostic diferențial

Diagnosticul diferențial al mucocelului și sialochistului se poate face cu:

- ***hemangioame sau limfangioame*** de mici dimensiuni, sau dilatații venoase în mucoasa orală, cel mai frecvent la nivelul mucoasei labiale;
- ***tumori benigne sau maligne*** ale glandelor salivare mici.

Diagnosticul diferențial al mucocelului și sialochistului sinusului maxilar se poate face cu:

- polipul sinuzal;
- tumori benigne ale mucoasei sinusului maxilar;
- tumori maligne ale sinusului maxilar (de mezostructură).

Scanned with OKEN Scanner

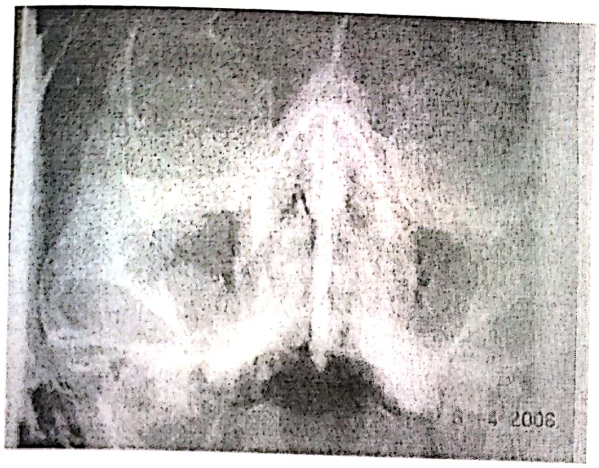

a

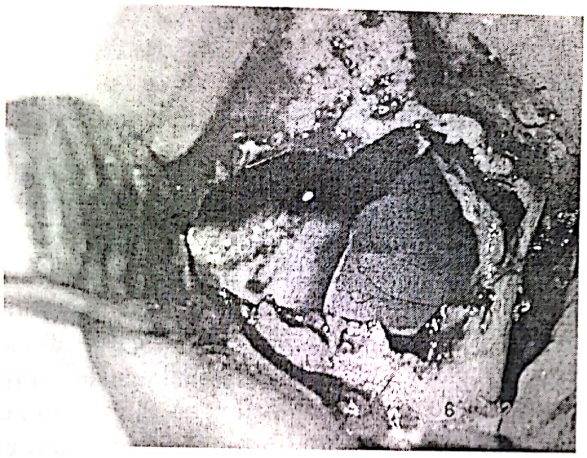

b

Figura 3.9. Sialochist al sinusului maxilar:
a – aspect radiologic; b – aspect intraoperator
(cazuistica prof. dr. A. Bucur).

Anatomie patologică

Mucocelul nu prezintă o membrană proprie, fiind totuşi circumscris de un ţesut de granulaţie cu multiple macrofage şi zone de fibroză, iar conţinutul este format din secreţie salivară. Ţesuturile perilezionale prezintă un infiltrat inflamator cronic, iar glandele salivare accesorii învecinate au canale de excreţie dilatate.

Sialochistul prezintă o membrană constituită din epiteliu atrofic şi conţinut lichidian sau mucos. Uneori apar modificări metaplazice oncocitice ale epiteliului, cu prezenţa de proeminenţe papilare, oarecum asemănătoare celor din tumora Warthin, dar fără stromă limfoidă. De aceea, uneori diagnosticul histopatologic este de chistadenom papilar, care însă nu are o componentă tumorală în adevăratul sens al cuvântului.

Tratament

Mucocelul glandelor salivare mici involuează spontan de cele mai multe ori, dar, dacă are caracter recidivant şi evoluează spre **sialochist**, atitudinea terapeutică este de extirpare chirurgicală, împreună cu glandele salivare implicate.

Sialochistul glandei parotide necesită extirpare chirurgicală printr-un abord similar parotidectomiei.

Mucocelul şi sialochistul sinusului maxilar nu necesită în general un tratament chirurgical. Dacă are dimensiuni mari şi obstruează ostiumul sinusului maxilar, întreţinând fenomenele de sinuzită cronică, se recomandă cura radicală a sinusului maxilar.

Ranula

Patogenie şi aspecte clinice

Ranula este un termen care defineşte o entitate înrudită cu sialochistul planşeului bucal, cuvântul derivând din latinescul *rana* (broască). Rezultă prin transformarea chistică a epiteliului unuia dintre canalele de excreţie ale glandei sublinguale, care se deschid în planşeul bucal sau în porţiunea terminală a canalului Wharton, spre deosebire de sialochist, care este caracteristic glandelor salivare mici [11].

Ranula sublinguală se prezintă clinic ca o formaţiune chistică, cu dimensiuni variabile, localizată paramedian în planşeul bucal, deasupra muşchiului milohioidian. Pe măsură ce creşte în volum ranula ridică mucoasa planşeului bucal, prin transparenţa căreia este vizibil conţinutul lichidian al acesteia, fapt care îi conferă o coloraţie tipică albăstruie. La palpare, ranula are o consistenţă fluctuentă, este nedureroasă, nu aderă la corticala lingual a mandibulei, în schimb aderă de planurile profunde, unde nu i se pot preciza limitele. Ranula poate ajunge la dimensiuni importante, ocupând în totalitate hemiplanşeul în care se găseşte, împingând limba în sus şi de partea opusă. Uneori, poate depăşi linia mediană, apărând uşor strangulată la nivelul frenului lingual. Se poate perfora spontan, eliminându-se un lichid vâscos caracteristic, similar cu saliva, singura deosebire fiind cantitatea mică de ptialină sau chiar lipsa acesteia. Ranula se decomprimă, dar se reface în câteva zile, la început având

Scanned with OKEN Scanner

dimensiuni mai mici, ulterior revenind la volumul inițial sau putând crește și mai mult. Rar, ranula se poate suprainfecta.

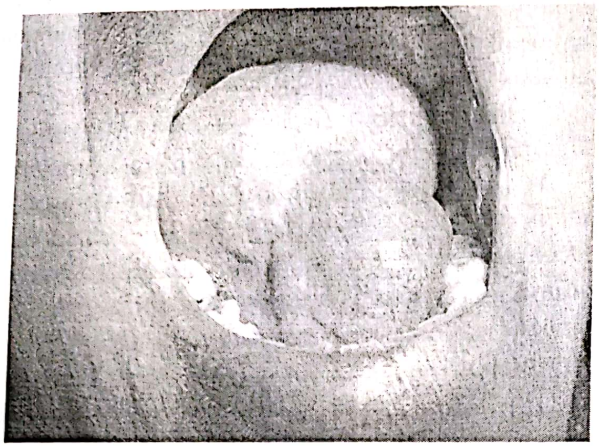

Figura 3.10. Ranulă sublinguală (cazuistica prof. dr. A. Bucur).

O variantă clinică mai rar întâlnită este **ranula „în bisac"** (ranula suprahioidiană, ranula plonjantă), în care formațiunea chistică cu conținut salivar trece în regiunea suprahioidiană (loja submentonieră, loja submandibulară), printre fibrele m. milohioidian, sau prin interstițiul hioglosomilohioidian. Astfel, formațiunea chistică apare ca fiind formată din două compartimente situate deasupra m. milohioidian în planșeul bucal și, respectiv sub m. milohioidian, în loja submentonieră sau/și submandibulară.

Ranula în bisac va avea forma unei „clepsidre" cu conținut lichidian, presiunea exercitată pe unul dintre compartimente determinând mărirea de volum a celuilalt.

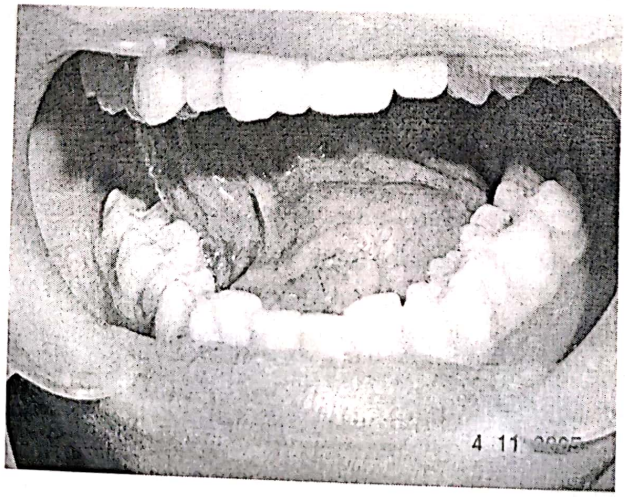

a

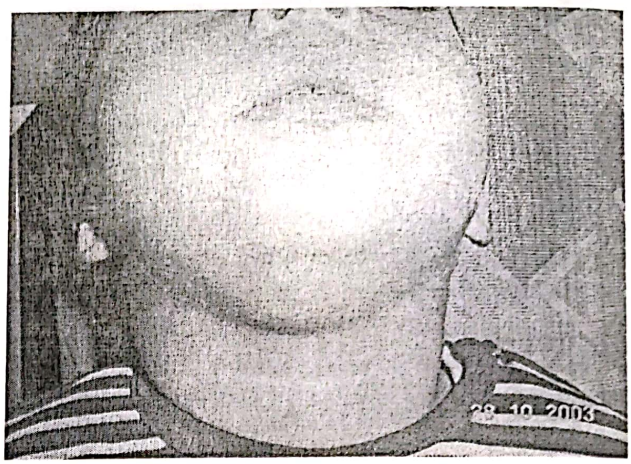

b

Figura 3.11a,b. Ranulă „în bisac" (cazuistica prof. dr. A. Bucur).

Clinic, formațiunea chistică bombează submentonier sau/și submandibular, paramedian, între marginea bazilară a mandibulei și osul hioid, tegumentele acoperitoare fiind de aspect normal, mobile, neaderente. Oral, la nivelul planșeului bucal, compartimentul supramilohioidian (superior) al ranulei în bisac este mai puțin evident clinic, fiind acoperit de glanda sublinguală. Prin presiunea exercitată la nivelul compartimentului suprahioidian (inferior), formațiunea chistică bombează submucos în planșeul bucal, având caracteristicile unei ranule sublinguale.

Foarte rar, ranula se dezvoltă numai sub m. milohioidian, situație clinică în care aceasta aderă la glanda submandibulară, această entitate clinică apărând de obicei după extirpările incomplete ale ranulei în bisac.

Diagnostic diferențial

Diagnosticul diferențial al ranulei sublinguale se face cu:

- ***dilatațiile chistice ale canalului Wharton*** – apar prin obstrucția canalului datorată unui corp străin sau unui calcul salivar, tumefacția fiind legată de orarul meselor și însoțită mai mult sau mai puțin de fenomene de colică salivară;
- ***chistul dermoid*** – localizare pe linia mediană, consistență păstoasă, culoare gălbuie;
- ***chistul teratoid*** – consistență variabilă: fermă-fluctuentă, culoare gălbuie;

Scanned with OKEN Scanner

- *chistul gastrointestinal heterotopic* – mai rar în planşeul anterior, aspect de masă nodulară;
- *hemangioame, limfangioame* ale planşeului bucal – evoluţie mai îndelungată, aspect clinic caracteristic;
- *tumori benigne/maligne ale glandelor sublinguale* (adenom, adenocarcinom);
- *tumori maligne ale mucoasei planşeului bucal.*

Diagnosticul diferenţial al ranulei supra-hioidiene este dificil în contextul în care se asociază cu modificări minime la nivelul planşeului bucal, şi se face cu toate celelalte leziuni chistice sau tumorale sau cu fenomenele supurative ale regiunii submentoniere sau/şi submandibulare.

Anatomie patologică

Aspectul histopatologic este similar sialo-chistului cu alte localizări, prezentându-se ca o colecţie de secreţie salivară, circumscrisă relativ de o membrană chistică formată din trei straturi: 1. stratul periferic alcătuit din fibroblaşti (foarte aderent la ţesuturile adiacente – mucoasa planşeului bucal, muşchi, glande salivare), 2. stratul mijlociu, alcătuit din ţesut conjunctiv bine vascularizat şi 3. stratul intern, format din celule epiteliale cilindrice, poliedrice şi mai rar ciliate. Conţinutul chistului este un lichid vâscos, clar, similar salivei, dar din care lipseşte ptialina sau aceasta are o concentraţie foarte mică. De asemenea, se găsesc suspensii de celule epiteliale.

Tratament

Tratamentul este chirurgical şi constă în extirparea ranulei, inclusiv a membranei chistice, împreună cu glanda sublinguală implicată, pentru a preveni apariţia recidivelor.

În cazul **ranulei sublinguale**, abordul chirurgical este oral, la nivelul planşeului bucal. Extirparea este destul de dificilă, având în vedere faptul că membrana chistică este foarte subţire şi extrem de aderentă la ţesuturile adiacente. Se vor identifica, izola şi conserva elementele anatomice din planşeul bucal: canalul Wharton, n. lingual, a. şi v. lingual.

O variantă terapeutică mai puţin folosită astăzi este marsupializarea ranulei, care permite restabilirea drenajului glandei sublinguale în cavitatea orală. Este indicată numai în cazul ranulei sublinguale, având dezavantajul apariţiei frecvente a recidivelor.

Ranula suprahioidiană cu evoluţie strict sub m. milohioidian necesită un abord chirurgical cervical, submandibular, extirparea acesteia făcându-se, de cele mai multe ori, împreună cu glanda submandibulară de care aderă.

Ranula „în bisac" necesită uneori un abord chirurgical mixt, oral şi cutanat, atunci când formaţiunea chistică, strangulată de fibrele m. milohioidian, nu poate fi extirpată în totalitate, numai prin abordul cervical submandibular.

Chistul sebaceu /chistul epidermoid

Patogenie şi aspecte clinice

Chistul sebaceu îşi are originea la nivelul foliculului pilos şi include glande sebacee secretoare de sebum care umple cavitatea chistică. Se pare că ia naştere prin blocarea excreţiei de sebum, cu acumularea acestuia şi proliferarea consecutivă a epiteliului adiacent.

Chistul epidermoid apare prin transformarea chistică a unei porţiuni invaginate a epiteliului părţii superioare a unităţii pilo-sebacee, neincluzând şi glande sebacee, fapt pentru care nu conţine sebum. Chistul epidermoid poate apărea rareori şi în urma invaginării traumatice a foliculului pilos.

Chistul epidermoid şi chistul sebaceu apar relativ frecvent la nivelul tegumentelor cervico-faciale, cel mai adesea în regiunea genianã şi preauricular. Sunt prezente mai ales pe fond de acnee, activă sau în antecedente, fiind totuşi rare la pubertate, mai frecvente la adulţi, dar mai ales la vârsta a treia. Apar mai frecvent la bărbaţi.

Se manifestă sub forma unui nodul solitar de consistenţă fermă sau fluctuentă, cu tegumente acoperitoare discret hiperemice, care prin transluciditate lasă să se vadă formaţiunea chistică de culoare alb-gălbuie. Nodulul este nedureros (putând deveni dureros prin suprainfectare), mobil pe planul tegumentar, sau se poate fixa prin fibroza rezultată în urma suprainfectărilor repetate. Uneori poate fistuliza la tegument. De altfel, majoritatea pacienţilor se prezintă la

Scanned with OKEN Scanner

consultul de specialitate în contextul unui episod de suprainfectare.

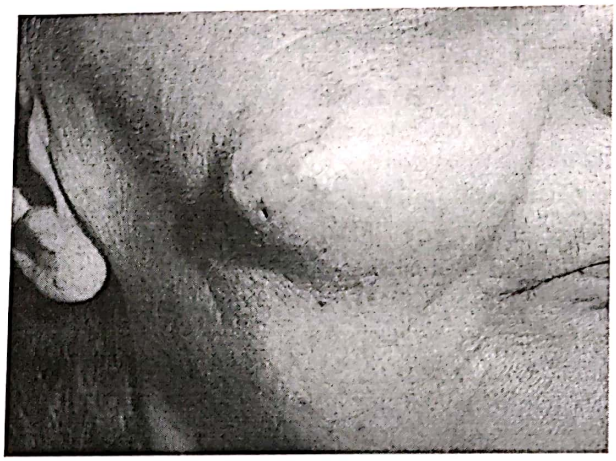

Figura 3.12. Chist sebaceu genian (cazuistica prof. dr. A. Bucur).

Diagnostic diferențial

Diagnosticul diferențial al chistului epidermoid/sebaceu se face cu:

– ***adenita acută congestivă sau supurată;***

– ***tumori benigne parotidiene*** – pentru localizările la nivelul tegumentelor regiunii parotidiene;

– ***chistul branhial suprainfectat*** – pentru localizările la nivelul tegumentelor regiunii cervicale laterale;

– ***chistul canalului*** tireoglos sau chistul dermoid – pentru localizările la nivelul tegumentelor regiunii submentoniere.

Anatomie patologică

Prezintă un perete chistic format din epiteliu pavimentos stratificat, cu un aspect similar epidermului, precum și un strat de celule granulare bine reprezentat. Se pot evidenția zone variabile de fibroză. Conținutul chistic este format din ortokeratină sau/și sebum. Uneori are aspect ulcerativ, asociind o reacție inflamatorie perilezională marcată, cu numeroase macrofage.

Tratament

Extirparea completă a chistului epidermoid/sebaceu este obligatorie, în caz contrar apărând recidivele. Având în vedere aderențele tegumentare frecvente datorate unor suprainfectări repetate, este necesară și extirparea porțiunii tegumentare care aderă de chist, printr-o excizie în „felie de portocală". De multe ori, chistul se perforează intraoperator, îngreunând extirparea completă.

În cazul unui chist epidermoid/sebaceu suprainfectat, se temporizează intervenția chirurgicală de extirpare a chistului și se administrează antibiotice în concordanță cu etiologia stafilococică a infecției, precum și antiinflamatoare, până la remiterea fenomenelor acute. În cazul în care chistul se transformă într-o colecție supurativă, este necesară incizia și drenajul colecției și amânarea intervenției chirurgicale de extirpare a chistului până la dispariția fenomenelor supurative, și refacerea chistului.

Chistul cu incluzii epidermale

Patogenie și aspecte clinice

Sunt chisturi rezultate prin invaginarea epiteliului la nivelul dermului, cauza fiind de cele mai multe ori traumatică, dar și chirurgicală (prin afrontarea incorectă a marginilor plăgii în timpul suturii la tegument).

Se manifestă clinic la orice vârstă, sub forma unui nodul subcutanat de mici dimensiuni, mobil, nedureros, cu tegumentele supraiacente nemodificate și fără tendință de fistulizare.

Diagnostic diferențial

Diagnosticul diferențial se face în primul rând cu chistul epidermoid/sebaceu (de cele mai multe ori pe baza examenului histopatologic) și cu toate celelalte leziuni cu care se face diagnostic diferențial pentru acestea.

Anatomie patologică

Peretele chistic este format din epiteliu pavimentos stratificat keratinizat și cu zone de fibroză, dar fără a prezenta elemente accesorii ale pielii. Conținutul chistic este format din ortokeratină.

Tratament

Extirparea chirurgicală este facilă și vizează aspectele descrise pentru chistul epidermoid/sebaceu.

Scanned with OKEN Scanner

TUMORILE BENIGNE ALE PĂRȚILOR MOI ORALE ȘI CERVICO-FACIALE

Tumorile benigne ale părților moi orale și cervico-faciale sunt extrem de diverse din punct de vedere al țesutului de origine, dar mai ales din punct de vedere clinic, fapt pentru care nu există o clasificare standardizată a acestora. Entitățile histopatologice discutate în acest subcapitol sunt cele a căror frecvență de apariție în teritoriul oro-maxilo-facial justifică includerea lor în clasificarea de mai jos, și care necesită de cele mai multe ori un tratament chirurgical de specialitate. O multitudine de alte entități clinice și histopatologice au fost exluse din această clasificare, având în vedere faptul că sunt mai degrabă de natură dermatologică, iar tratamentul specific al acestora este nechirurgical.

Hiperplazii și hipertrofii reactive și inflamatorii

„Epulis-like"
- Hiperplazia fibroasă inflamatorie
- Granulomul piogen
- Fibromul osifiant periferic
- Granulomul periferic cu celule gigante
- Granulomul congenital

Musculare
- Hipertrofia maseterină benignă
- Miozita osifiantă

Tumori benigne epiteliale

Tumori benigne ale structurilor epiteliale propriu-zise
- Papilomul

Tumori benigne ale glandelor salivare mici
- Adenomul pleomorf, adenomul canalicular, adenomul cu celule bazale, mioepiteliomul, oncocitomul, papilomul ductal, sialadenomul papilifer etc.

Leziuni pigmentare ale mucoasei și tegumentului
- Macula melanică orală
- Nevul melanocitic dobândit și variantele sale

Tumori ale anexelor pielii
- Tumori ale foliculului pilos, glandelor sudoripare, sebacee

Tumori benigne mezenchimale

Tumori predominant fibroase
- Fibromul
- Fibromatoza gingivală

Tumori ale țesutului adipos
- Lipomul
- Lipomatoza cervico-facială (sindromul Madelung)

Tumori ale structurilor nervoase
- Scwhannomul
- Tumora cu celule granulare
- Neurofibromul solitar
- Neurofibromatoza
- Paragangliomul

Tumori ale țesutului muscular
- Rabdomiomul
- Leiomiomul

Tumori vasculare și limfatice
- Hemangiomul
- Malformații vasculare
- Angiomatoza encefalo-trigeminală (sindromul Sturge-Weber)
- Limfangiomul
- Hemangiopericitomul

Coriostoame osoase și cartilaginoase
- Osteomul și condromul părților moi.

HIPERPLAZII REACTIVE ȘI INFLAMATORII

Epulis este un termen generic care definește orice excrescență cu aspect aparent tumoral care se localizează la nivelul părților moi ale crestei alveolare. În fapt, termenul de epulis reunește, strict pe baza criteriilor clinice legate de aspectul proliferativ și de localizarea la nivelul crestei alveolare, o serie de proliferări hiperplazice reactive sau/și inflamatorii cu mecanism etiopatogenic extrem de divers [12]. De altfel, așa cum vom vedea, formațiuni hiperplazice cu aceleași caractere etiopatogenice și histopatologice pot avea și alte localizări la nivelul mucoasei orale. Din aceste motive, denumirea de „epulis" sau „epulidă" folosit frecvent în trecut [13] este nerecomandabil, deoarece nu reflectă caracterele specifice ale leziunii. Cu toate acestea, pentru ușurință, s-a menținut în practică apelativul de „epulis", ca o a doua denumire a acestor leziuni.

Hiperplazia fibroasă inflamatorie

Patogenie și aspecte clinice

Hiperplazia fibroasă inflamatorie localizată la nivelul fundului de șanț vestibular, pe fondul iritației cronice a mucoasei de la acest nivel,

Scanned with OKEN Scanner

datorată instabilității unei proteze dentare mobile se mai numește ***epulis fissuratum***. Așa cum este de așteptat, apare la pacienți mai în vârstă, edentați parțial sau total și purtători de proteză mobilă, fiind mai frecvent la sexul feminin.

Se localizează cu predilecție pe versantul vestibular arcadei superioare sau în fundul de șanț vestibular, putând fi prezent și vestibular la arcada inferioară, sau mai rar pe versantul palatinal sau lingual. Se prezintă cel mai adesea sub forma a două pliuri de mucoasă paralele cu creasta alveolară, iar șanțul format între acestea corespunde marginii protezei dentare mobile. Mucoasa acoperitoare poate fi nemodificată clinic, sau poate avea aspect hiperemic, iar alteori poate prezenta o ulcerație în șanțul dintre cele două pliuri mucoase. Leziunea are aspect fibros și consistență fermă, fiind nedureroasă sau discret dureroasă la palpare. Poate avea dimensiuni variate, de la leziuni mici de aproximativ 1 cm, până la hiperplazii extinse, formate din multiple pliuri de mucoasă, interesând întregul șanț vestibular.

Se poate localiza și la nivelul mucoasei palatului dur, în aceste situații hiperplazia fibroasă inflamatorie fiind denumită polip fibroepitelial. În această situație are aspectul clinic al unei formațiuni vegetante pediculate, care poate fi pusă în legătură cu iritația cronică produsă de proteza mobilă. Formațiunea este „comprimată" de proteză, pedicului putând fi evidențiat doar prin ridicarea de pe plan, prin explorarea instrumentală.

O altă variantă de hiperplazie fibroasă inflamatorie denumită și **hiperplazie papilomatoasă inflamatorie**, se localizează la nivelul mucoasei palatului dur sau mai rar la nivelul crestei alveolare superioare, la purtătorii de proteze mobile incorect adaptate. Această leziune hiperplazică inflamatorie apare mai ales la pacienții care poartă permanent acestei proteze, în contextul unei igiene orale deficitare. Poate apărea și la persoanele care nu sunt purtătoare de proteze mobile, dar care au respirație orală, sau poate fi o manifestare a unei infecții HIV. Se manifestă clinic sub forma unor multiple excrescențe de mici dimensiuni, cu aspect de „broboane", pe fondul unei mucoase hiperemice. La palpare poate fi nedureroasă, dar, având în vedere asocierea extrem de frecventă cu candidoza orală, senzația de usturime și durerea la palpare pot fi prezente.

Diagnostic diferențial

Principala problemă de diagnostic diferențial este cea a ***epulis fissuratum***, prin aspectul extrem de asemănător cu o ***formă de debut ulcerativă a unei tumori maligne*** a gingivomucoasei crestei alveolare, mai ales în contextul în care leziunea prezintă o zonă ulcerativă, diagnosticul de certitudine putând fi stabilit numai pe baza examenului histopatologic.

Anatomie patologică

Se evidențiază o hiperplazie a țesutului conjunctiv fibros, mucoasa acoperitoare fiind hiperparakeratozică, cu hiperplazie papilară inflamatorie. Țesuturile din imediata vecinătate prezintă un infiltrat inflamator difuz cu multiple eozinofile. Glandele salivare minore adiacente prezintă fenomene de sialadenită.

Tratament

Epulis fissuratum va ridica întotdeauna suspiciunea unei forme de debut ulcerative a unei tumori maligne. I se va recomanda pacientului să renunțe la purtarea protezei timp de 10–14 zile și i se va prescrie un colutoriu oral antiinflamator, urmând ca pacientul să revină la control după acest interval.

Dacă în acest interval de timp leziunea se remite în totalitate, etiologia microtraumatică datorată unei proteze dentare adaptate deficitar se confirmă. Medicul stomatolog va adapta sau va reface proteza, astfel încât să nu mai constituie un factor iritativ mucozal, iar pacientul va fi dispensarizat pentru a urmări dacă leziunea reapare. De asemenea, trebuie avut în vedere faptul că o astfel de leziune iritativă cronică, asociată sau nu cu alți factori de risc locali sau generali, prezintă un risc de transformare malignă.

Dacă leziunea nu se remite, pacientul va fi trimis într-o secție de chirurgie oro-maxilo-facială, unde se va practica intervenția chirurgicală de extirpare a leziunii. Aceasta presupune excizia în totalitate a zonei hiperplazice, printr-o incizie care circumscrie formațiunea, plasată în mucoasa clinic sănătoasă. Deoarece pacientul nu a mai purtat proteza aproximativ două săptămâni, s-a produs reducerea în volum a țesutului hiperplazic, prin scăderea reacției inflamatorii și astfel intervenția

Scanned with OKEN Scanner

chirurgicală va fi mai de mai mică amploare, menajând pe cât posibil şanţul vestibular. Se recomandă menţinerea periostului subiacent. Obligatoriu, după intervenţia chirurgicală se va aplica proteza dentară, ale cărei margini au fost readaptate pentru a nu constitui din nou un factor iritativ. Purtarea protezei imediat postoperator se impune, pentru a putea menţine, pe toată perioada cicatrizării *per secundam*, forma şi adâncimea şanţului vestibular, necesare unei viitoare reprotezări corecte. Uneori, în funcţie de situaţia clinică postoperatorie, este necesară căptuşirea vechii proteze în hipercorecţie, cu Stents sau alte materiale de amprentă, asigurând astfel un rezultat postoperator în concordanţă cu necesitatea unui câmp protetic corespunzător unei viitoare protezări corecte. Această intervenţie chirurgicală de extirpare a leziunii hiperplazice are un dublu rol: 1. îndepărtarea chirurgicală în totalitate a formaţiunii hiperplazice; 2. profilaxia unei eventuale recidive prin asigurarea unui câmp protetic corespunzător (în special adâncirea fundului de sac vestibular), care să permită o reprotezare ulterioară corespunzătoare.

Este obligatoriu examenul histopatologic al piesei de extirpare, având în vedere aspectul clinic extrem de asemănător cu o formă de debut ulcerativă a unei tumori maligne a gingivomucoasei crestei alveolare, precum şi riscul de tranformare maligne a unei astfel de hiperplazii inflamatorii.

Tratamentul **polipului fibroepitelial** al mucoasei palatului dur constă în extirparea chirurgicală la distanţă, incluzând o porţiune limitată de mucoasă palatinală care circumscrie pedicului polipului.

Tratamentul **hiperplaziei papilomatoase inflamatorii** implică refacerea protezei dentare, tratament antifungic local şi/sau general şi instituirea unor măsuri de igienă orală riguroasă, precum şi evitarea purtării permanente a protezelor. Uneori este totuşi necesară extirparea chirurgicală.

Granulomul piogen

Patogenie şi aspecte clinice

Granulomul piogen este o hiperplazie reactivă a mucoasei cavităţii orale, formată din ţesut granulativ, ca răspuns la un factor iritativ local. Această entitate anatomo-clinică a fost denumită în trecut în numeroase moduri, reflectând o serie de concepte eronate privind patogeneza sa. Leziunile de la nivelul mucoasei orale (în special de pe mucoasa linguală sau jugală) au fost denumite multă vreme *botriomicom*, considerându-se că factorul etiologic este botriococul, dar în prezent s-a dovedit faptul că aceste leziuni nu au etiologie infecţioasă.

În fapt, şi denumirea de granulom piogen este improprie, având în vedere faptul că este o hiperplazie cu aspect granulomatos, şi nu de un granulom în sine, şi pe de altă parte nu are caracter piogen, nefiind în relaţie cu o infecţie bacteriană. Totuşi, din motive istorice, pentru a nu se crea confuzii, denumirea de granulom piogen a fost menţinută. Tot din aceste motive, este încă acceptată denumirea de botriomicom.

Granulomul piogen este o masă pseudotumorală pediculată, sau sesilă, de dimensiuni de la câţiva milimetri la câţiva centimetri, de culoare de la roz la roşu intens (purpuriu), în funcţie de vechimea leziunii – leziunile recente sunt mai intens vascularizate, în timp ce leziunile vechi sunt mai fibrozate şi deci cu o culoare roz-roşie. Suprafaţa leziunii poate fi netedă, globulară, sau poate prezenta zone ulcerative caracteristice. La palpare are consistenţă moale, este nedureroasă şi sângerează la cel mai mic traumatism, datorită intensei vascularizaţii. Evoluţia granulomului piogen este la început rapidă, după care staţionează. Acest lucru alarmează pacientul, care se va prezenta la medic în cel mai scurt timp. Există posibilitatea confuziei granulomului piogen cu o tumoră malignă în faza de debut. Poate apărea la ambele sexe şi la orice vârstă.

Granulomul piogen gingival, sau **epulisul granulomatos** este cea mai frecventă formă de granulom piogen oral. Apare în spaţiul interdentar, în special pe versantul vestibular, fiind în majoritatea cazurilor în legătură cu un dinte care prezintă o carie subgingivală sau o lucrare protetică fixă adaptată deficitar, microiritaţia locală şi inflamaţia cronică pe fondul unei igiene orale deficitare constituind factorul cauzal.

Scanned with OKEN Scanner

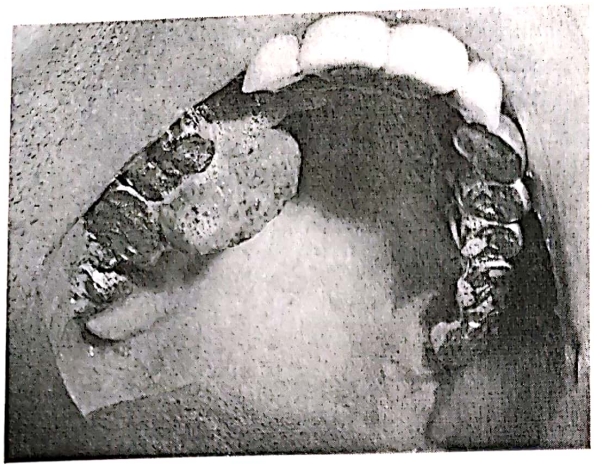

Figura 3.13. *Epulis granulomatos* (cazuistica prof. dr. A. Bucur).

Granulomul piogen localizat la nivelul mucoasei labiale, linguale sau jugale, aşa-numitul **„botriomicom"**, apare de asemenea pe fondul unui factor iritativ mecanic cronic, de cele mai multe ori legat de traumatizarea mucoasei în momentul contactului arcadelor dentare. De multe ori, pacientul corelează apariţia leziunii cu un traumatism acut al mucoasei prin muşcare în timpul mişcărilor funcţionale.

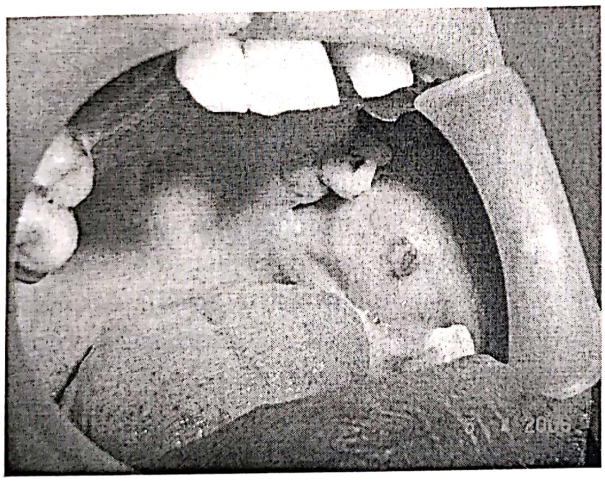

Figura 3.14. Botriomicom jugal (cazuistica prof. dr. A. Bucur).

Statistic s-a constatat că granulomul piogen apare mai frecvent la gravide – aşa-numitul **granulom al gravidei (tumora de sarcină)**. Incidenţa acestuia se accentuează în trimestrul al treilea de sarcină, cauza probabilă fiind de natură hormonală, prin creşterea nivelului estrogenilor şi progesteronului, la care se adaugă şi alţi factori care ţin de deficienţe nutriţionale, în asociere cu o igienă orală necorespunzătoare. După naştere, granulomul piogen involuează, putând chiar dispărea în totalitate.

Diagnostic diferenţial

Diagnosticul diferenţial al **granulomului piogen gingival (epulis granulomatos)** se face cu:

- ***fibromul osifiant periferic (epulis fibros)*** – consistenţă mai fermă, culoare roz deschis, nu apare decât în legătură cu prezenţa unui dinte; diagnosticul de certitudine se stabileşte numai histopatologic;
- ***granulomul periferic cu celule gigante (epulis cu celule gigante)*** – culoare mai albăstruie; diagnosticul de certitudine se stabileşte numai histopatologic;
- ***tumori maligne ale mucoasei crestei alveolare.***

Diagnosticul diferenţial al **granulomului piogen cu alte localizări orale („botriomicom")** se face cu:

- ***papilomul mucoasei orale*** – nu sângerează spontan sau la mici traumatisme; este dificil de diferenţiat clinic, diagnosticul de certitudine fiind histopatologic;
- ***fibromul mucoasei orale*** – consistenţă mai fermă, culoare roz deschis;
- ***forme de debut ale tumorilor maligne ale mucoasei orale.***

Anatomie patologică

Se evidenţiază o proliferare marcată a structurilor vasculare, asemănătoare cu cea din ţesutul de granulaţie, cu prezenţa a numeroase vase de neoformaţie care se organizează sub forma unor agregate cu aspect lobular. Suprafaţa leziunii este ulcerativă, cu prezenţa unei membrane fibrino-purulente. Este prezent un infiltrat inflamator perilezional abundent. Leziunile mai vechi prezintă zone extinse de fibroză, care pot ajunge chiar să înlocuiască în totalitate celelalte structuri ale leziunii. Se pare că o mare parte a fibroamelor gingivale sunt de fapt granuloame piogenice care s-au fibrozat în timp.

Tratament

Tratamentul **granulomului piogen gingival (epulis granulomatos)** constă în extirparea chirurgicală cu margini de siguranţă de apro-

Scanned with OKEN Scanner

ximativ 2 mm, cu îndepărtarea periostului subiacent, până la nivelul osului alveolar. Dacă se constată că osul este moale, demineralizat, se practică chiuretajul osos până în țesut sănătos. Extracția dintelui/dinților adiacenți leziunii nu este obligatorie decât atunci când, după chiuretajul osos, apare o mobilitate a acestuia/acestora, sau dacă prezența lor împiedică extirparea completă a formațiunii. Plaga postoperatorie se vindecă *per secundam*, fiind protejată cu meșă iodoformată sau ciment parodontal. Este necesară totodată îndepărtarea factorului iritativ local (detartraj, tratamentul cariei dentare subgingivale, extracția restului radicular irecuperabil, refacerea lucrării protetice fixe adaptate necorespunzător).

Tratamentul **„botriomicomului"** (granulomul piogen cu alte localizări orale) constă în extirparea chirurgicală împreună cu țesut adiacent clinic normal. Este de asemenea necesară identificarea și îndepărtarea factorului iritativ local. Plaga se închide de obicei prin sutură primară, dar se poate aștepta și epitelizarea secundară.

Recidivele sunt rare și apar de obicei în contextul în care extirparea a fost incompletă și nu s-a îndepărtat factorul iritativ local. Granulomul gravidei are un risc mai mare de recidivă pe perioada sarcinii.

Fibromul osifiant periferic

Patogenie și aspecte clinice

Fibromul osifiant periferic (epulisul fibros) este o în fapt o hiperplazie reactivă a țesutului conjunctiv fibros parodontal, nefiind un fibrom propriu-zis. Având în vedere faptul că își are originea în structurile parodontale, este posibilă prezența unor osificări intralezionale care derivă din structurile dure parodontale (cement, *lamina dura*).

Se localizează la nivelul crestei alveolare dentate, fiind întotdeauna în legătură cu prezența unui dinte cauzal. Rezultă deci că diagnosticul clinic de epulis fibros se exclude la nivelul crestei alveolare edentate. Apare mai frecvent la pacienții tineri, la sexul feminin, localizarea cea mai frecventă fiind în regiunea frontală.

Se prezintă clinic este ca o masă pseudotumorală gingivală, localizată la nivelul papilei interdentare, sesilă, mai rar pediculată, care își are originea la nivelul ligamentului parodontal. Are dimensiuni mici, de până la 2 cm, culoare roz sau roșie, putând fi uneori ulcerată, iar la palpare are o consistență fermă. Evoluția este relativ lentă, de cele mai multe ori dintele implicat nefiind mobil. Examenul radiografic poate evidenția distrucția marginii alveolare sau a septului interdentar de la nivelul dintelui implicat și uneori mici focare de osificare la nivelul epulisului fibros.

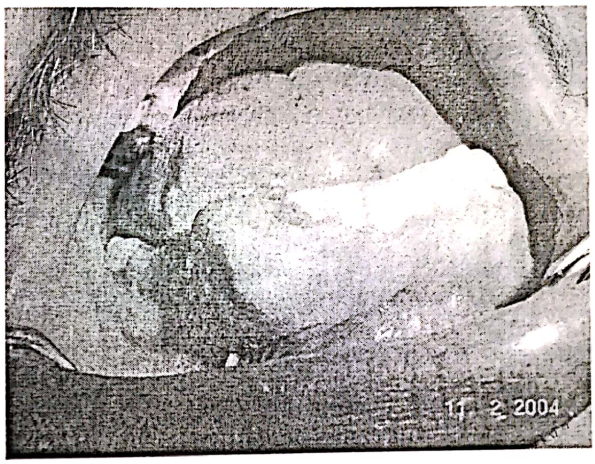

Figura 3.15. Epulis fibros (cazuistica prof. dr. A. Bucur).

Diagnostic diferențial

Diagnosticul diferențial al **fibromului osifiant periferic (epulis fibros)** se face cu:

- ***granulomul piogen gingival (epulis granulomatos)*** – consistență mai redusă, culoare roșie, sângerează la mici traumatisme; diagnosticul de certitudine se stabilește numai histopatologic;
- ***granulomul periferic cu celule gigante (epulis cu celule gigante)*** – culoare mai albăstruie; diagnosticul de certitudine se stabilește numai histopatologic;
- ***tumori maligne ale mucoasei crestei alveolare*** în perioada de debut.

Anatomie patologică

Leziunea conține un țesut reactiv cu o cantitate mare de țesut fibros cu celularitate crescută, precum și zone de țesut fibrovascular cu componentă inflamatorie. Uneori sunt prezente focare microscopice de osificare, sau chiar de dimensiuni mai mari, prin formarea de trabecule osoase de către osteoblaști activi. Pot fi prezente rare celule gigante multinucleate. Leziunea nu este încapsulată.

Scanned with OKEN Scanner

Tratament

Tratamentul este chirurgical şi constă în extirparea completă a formaţiunii tumorale împreună cu structurile parodontale din care derivă. Astfel, de cele mai multe ori, pe lângă extirparea leziunii la distanţă de marginile acesteia (aproximativ 2 mm), este necesară şi extracţia dintelui cauzal. Există şi situaţii clinice când dintele poate fi conservat, dar numai atunci când chiuretajul spaţiului parodontal s-a efectuat corect şi dintele nu şi-a pierdut stabilitatea.

Rata de recidivă este semnificativă, de 15–20%, fiind în primul rând legată de îndepărtarea incompletă a structurilor parodontale din care derivă epulisul fibros.

Granulomul periferic cu celule gigante

Patogenie şi aspecte clinice

Granulomul periferic cu celule gigante (epulisul cu celule gigante) este o leziune hiperplazică cu aspect pseudotumoral, localizată la nivelul crestei alveolare, care derivă din periost sau din structurile ligamentului parodontal. Are de asemenea etiologie iritativă. Aspectul histopatologic sugerează faptul că este expresia clinică la nivelul părţilor moi a *granulomului central cu celule gigante*, cu localizare intraosoasă. Trebuie avut în vedere că, în cazul granulomului periferic cu celule gigante, leziunea nu este asociată cu hiperparatiroidismul.

Apare la orice vârstă, ceva mai frecvent la persoanele peste 50 de ani, fiind relativ prevalent la sexul feminin. Se localizează exclusiv la nivelul crestei alveolare, în legătură cu un dinte cauzal care prezintă un factor iritativ gingivo-parodontal (o carie subgingivală sau o lucrare protetică fixă adaptată deficitar), sau pe creasta alveolară edentată. La pacienţii edentaţi, leziunea localizată pe creasta alveolară are formă ovoidală sau fuziformă, cu aspect asemănător unei tumori vasculare.

Se prezintă ca o leziune nodulară cu dimensiuni de aproximativ 2 cm, putând ajunge în situaţii rare până la 5–7 cm. Are culoare roşie-violacee, consistenţă ferm-elastică şi este sesilă, mai rar pediculată. Examenul radiologic evidenţiază o liză osoasă caracteristică, care afectează limbusul alveolar subiacent şi uneori suprafaţa radiculară a dintelui cauzal, sau, în cazul zonelor edentate, creasta alveolară subiacentă, care prezintă o eroziune superficială cu aspect de „os ciupit". Se pot crea confuzii cu aspectul radiologic al osului procesului alveolar în formele de debut ale tumorilor maligne ale gingivomucoasei crestei alveolare.

În rare situaţii poate fi expresia clinică a exteriorizării la nivelul părţilor moi a granulomului central cu celule gigante.

Diagnostic diferenţial

Diagnosticul diferenţial al **granulomului periferic cu celule gigante (epulis cu celule gigante)** se face cu:

- ***granulomul piogen gingival (epulis granulomatos)*** – consistenţă mai redusă, culoare roz-roşie, sângerează la mici traumatisme; diagnosticul de certitudine se stabileşte numai histopatologic;
- ***fibromul osifiant periferic (epulis fibros)*** – consistenţă mai fermă, culoare roz deschis, nu apare decât în legătură cu prezenţa unui dinte; diagnosticul de certitudine se stabileşte numai histopatologic;
- ***tumori maligne ale mucoasei crestei alveolare*** în faza de debut.

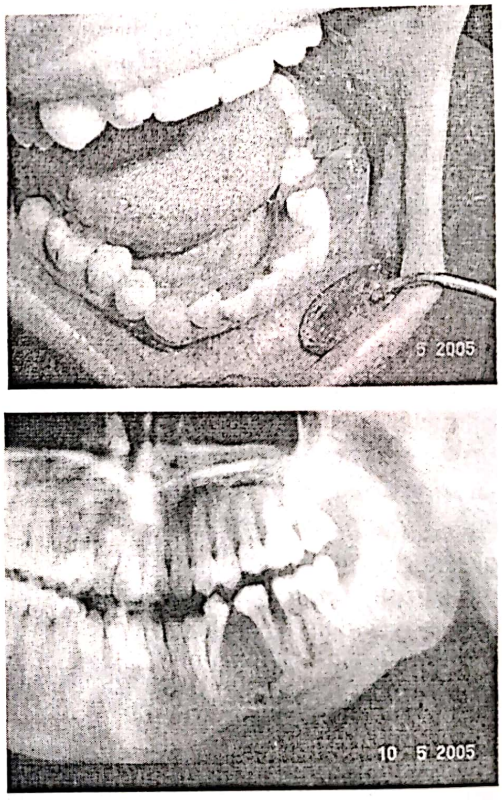

a

b

Figura 3.16. Epulis cu celule gigante:
a – aspect clinic; b – aspect radiologic.

Scanned with OKEN Scanner

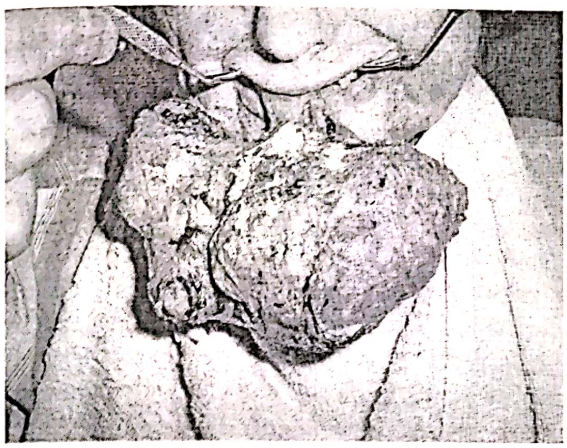

Figura 3.17. Epulis cu celule gigante, formă de mari dimensiuni (cazuistica Clinicii de Chirurgie OMF Bucureşti).

Anatomie patologică

Se constată o proliferare a celulelor gigante multinucleate, pe fondul prezenței celulelor mezenchimale ovoide sau fuziforme cu multiple mitoze. Focarele microhemoragice determină prezența unor depozite de hemosiderină la periferia leziunii. Studiile de specialitate au arătat că celulele gigante multinucleate sunt într-adevăr osteoclaste, fapt care explică şi liza osoasă subiacentă.

Tratament

Tratamentul este chirurgical şi constă în extirparea în totalitate a formațiunii cu margini libere plasate în țesut sănătos (aproximativ 2 mm), împreună cu periostul subiacent, până la nivelul osului alveolar. Este necesară îndepărtarea prin chiuretaj a țesutului parodontal din care derivă leziunea, precum şi a osului alveolar modificat. Îndepărtarea factorului iritativ local este obligatorie. Decizia de conservare a dintelui/ dinților implicați se va face în funcție de gradul de implantare osoasă a acestuia/acestora, după chiuretajul complet al spațiului parodontal din care derivă formațiunea, precum şi a osului alveolar modificat. Chiuretajul osos până în țesut sănătos este obligatoriu şi în localizările la nivelul crestei alveolare edentate. Vindecarea plăgii se face prin epitelizare secundară, fiind protejată cu meşă iodoformată sau ciment parodontal, sau respectiv şină linguală sau placă palatinală de protecție (pentru leziunile de la nivelul crestei alveolare edentate).

Rata de recidivă este de aproximativ 10%, fiind în principal legată de neîndepărtarea structurilor dure subiacente afectate.

Observație

Granulomul piogen gingival (epulisul granulomatos), fibromul osifiant periferic (epulis fibros) şi granulomul periferic cu celule gigante (epulisul cu celule gigante) formează o triadă de epulide cu caractere clinice relativ similare, existând totuşi câteva elemente clinice orientative care le diferențiază (tabelul 3.1).

Trebuie avut în vedere şi faptul că uneori aceste leziuni prezintă elemente histopatologice intricate, împrumutând caractere de la una la cealaltă. Din aceste motive, tratamentul va urma aceleaşi principii de radicalitate, iar examenul histopatologic al piesei de excizie este singurul care poate preciza diagnosticul de certitudine.

Tabelul 3.1

Epulide – caractere clinice

	Epulis granulomatos	**Epulis fibros**	**Epulis cu celule gigante**
Localizare	Creastă alveolară dentată sau edentată Alte localizări pe mucoasa orală (botriomicom)	Creastă alveolară dentată	Creastă alveolară dentată sau edentată
Culoare	Roşu intens Sângerează spontan sau la cele mai mici traumatisme	Roşu-roz	Roşu-violaceu
Consistență	Moale	Fermă	Ferm-elastică
Risc de recidivă	6–8%	15–20%	10%

Granulomul congenital

Patogenie şi aspecte clinice

Granulomul congenital (epulisul congenital) este o leziune extrem de rară care apare la nounăscut, având o histogeneză incertă. Afectează cel mai adesea sexul feminin (aproape 90% dintre cazuri). Deşi țesutul nu are receptori pentru estrogeni, factorul hormonal implicat în apariția sa nu poate fi neglijat. Se localizează cel mai frecvent pe creasta alveolară maxilară, paramedian.

Se manifestă clinic ca o formațiune cu aspect pseudotumoral care este prezentă la naştere pe

Scanned with OKEN Scanner

creasta alveolară, sau în mod excepțional își poate avea originea la nivelul mucoasei linguale. Se prezintă ca o masă polipoidă de culoare roz-roșie, ovoidală sau multilobulată, cu suprafață netedă, având de cele mai multe ori dimensiuni de la câțiva milimetri până la aproximativ 2 cm, dar putând fi și mai mare.

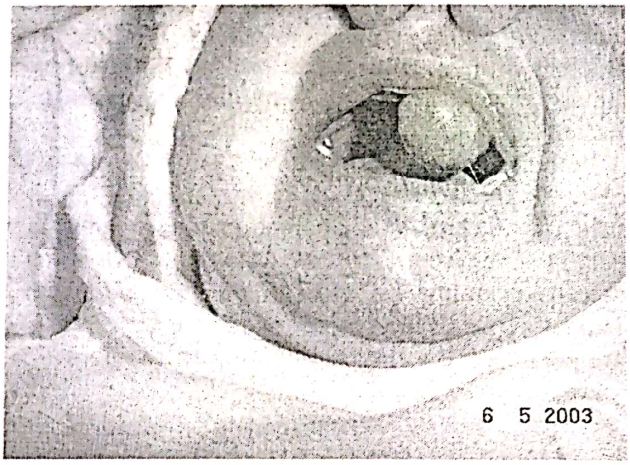

Figura 3.18. Epulis congenital (cazuistica prof. dr. A. Bucur).

În cazul formațiunilor de dimensiuni mari, pot apărea tulburări respiratorii sau chiar fenomene de subnutriție, fapt care impune extirparea chirurgicală precoce.

Diagnostic diferențial

Având în vedere prezența la naștere a leziunii și caracterele specifice, diagnosticul diferențial se poate face cu chistul gingival al nou-născutului (leziuni multiple de mici dimensiuni, cu caracter chistic).

Anatomie patologică

Epulisul congenital este caracterizat de prezența unor celule rotunde, mari, cu citoplasmă eozinofilă, granulară. În cazul în care formațiunea evoluează de mai mult timp, aceste celule devin alungite și separate de țesut fibros.

Tratament

Tratamentul este chirurgical și constă în extirparea leziunii, care nu are niciodată caracter recidivant, chiar după extirpări incomplete.

Se pare că, fără tratament, epulisul congenital are tendință de remisie lentă, putând dispărea în totalitate după mai multe luni. Având în vedere tulburările funcționale pe care le induce sugarului, nu se justifică atitudinea expectativă.

Hipertrofia maseterină benignă

Patogenie și aspecte clinice

Constă în mărirea de volum unilaterală, mai rar bilaterală, a m. maseter, pe seama unui fenomen de hipertrofie musculară, datorată unei hiperfuncții musculare prin obiceiuri vicioase de bruxism unilateral sau masticație unilaterală. Apare mai frecvent la sexul masculin.

Se manifestă clinic sub forma unei tumefacții a regiunii parotideo-maseterine, unilateral. Uneori se asociază cu o îngroșare a unghiului mandibulei la locul de inserție a m. maseter, care poate fi evidențiată palpator sau la examenul radiologic. Diagnosticul clinic se poate stabili prin palparea mușchiului atunci când pacientul strânge dinții în ocluzie.

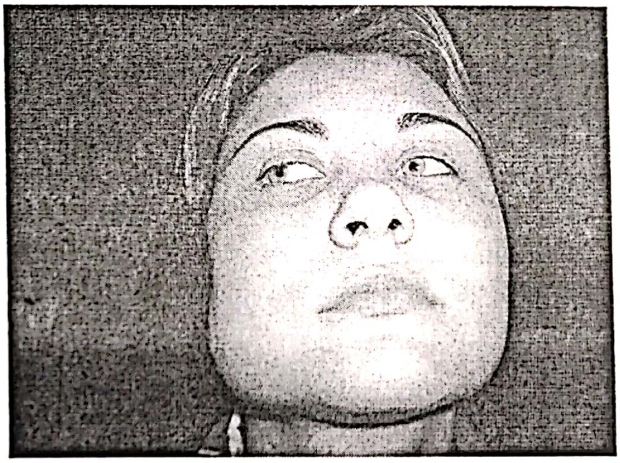

a

b

Figura 3.19a,b. Hipertrofie maseterină – aspect pre- și postoperator (cazuistica prof. dr. A. Bucur).

Scanned with OKEN Scanner

Diagnostic diferențial

Diagnosticul diferențial al hipertrofiei maseterine benigne se face cu:

- ***tumori parotidiene*** – examenul clinic și imagistic stabilește cu certitudine diagnosticul de tumoră parotidiană;
- ***tumori ale ramului mandibular*** – adesea se pot crea confuzii de diagnostic, mai ales atunci când tumora osoasă a depășit corticala externă a ramului mandibular și a infiltrat m. maseter; în unele situații este prezent trismusul; diagnosticul de certitudine se va stabili numai după investigațiile imagistice, care evidențiază leziunile osoase la nivelul ramului mandibular;
- ***abcesul maseterin*** – sunt prezente semnele clinice caracteristice de supurație, la care se adaugă, pentru această localizare, un trismus marcat.

Anatomie patologică

Având în vedere caracterul strict de hipertrofie musculară, nu sunt prezente modificări histopatologice ale țesutului muscular excizat.

Tratament

Tratamentul constă inițial într-o etapă de decondiționare a obiceiului vicios care a produs hipertrofia maseterină (echilibrare ocluzală, gutiere ocluzale etc.), urmată, la cererea pacientului, de o etapă chirurgicală cu caracter de corecție fizionomică. Intervenția chirurgicală constă în rezecția modelantă a m. maseter, cu abord pe cale orală.

Miozita osificantă traumatică

Patogenie și aspecte clinice

Mecanismul de apariție a miozitei osificante este legat de „implantarea" traumatică de periost activ în masa musculară. Celulele stem mezenchimale din periost se diferențiază și formează structuri osoase sau o matrice condroidă calcificată [14].

Apare de cele mai multe ori la adolescenți sau adulți tineri, care relatează un traumatism acut în antecedente, cu plagă zdrobită la acel nivel. Cel mai adesea este interesat m. maseter, dar pot fi implicați și alți mușchi. Principalul motiv de prezentare la medic al pacienților cu miozită osificantă traumatică maseterină îl constituie trismusul persistent, ca semn al constricției de mandibulă consecutive. Examenul clinic nu relevă nicio modificare semnificativă, doar eventual prezența unei cicatrici posttraumatice a regiunii. Diagnosticul se stabilește pe baza anamnezei care relevă traumatismul cu plagă zdrobită în antecedente și a examenului CT care va scoate în evidență radioopacități în masa musculară, uneori în legătură cu corticala osoasă. În unele situații, focarele de osificare fac corp comun cu articulația, inducând o adevărată anchiloză temporomandibulară, care ridică dificultăți de tratament.

Diagnostic diferențial

- osteosarcoame sau condrosarcoame ale ramului mandibular;
- hemangiom cu multipli fleboliți;
- fibroză musculară cicatriceală post-traumatică care induce constricția de mandibulă.

Anatomie patologică

Miozita osificantă traumatică este o leziune reactivă care se produce la nivelul unui mușchi striat. Se evidențiază fibroblaști cu aspect pleomorf și cu multiple mitoze, precum și vascularizație abundentă. Zona este înconjurată de trabecule de osteoid și de osteoblaști activi. Sunt prezente și zone de proliferare condroidă sau mixoidă, putându-se evidenția și aspectul degenerativ al fibrelor musculare. Aspectul histopatologic pare a fi sugestiv pentru diagnosticul de sarcom, dar faptul că leziunea este limitată infirmă acest diagnostic.

Tratament

Tratamentul chirurgical de extirpare a leziunii are rezultate bune, în contextul în care se asociază cu mecanoterapie, putându-se astfel restabili, chiar dacă nu în totalitate, mișcările mandibulei. În cazul în care este prezentă anchiloza temporomandibulară, este necesară instituirea tratamentului specific, de artroplastie cu material de interpoziție,

Scanned with OKEN Scanner

sau chiar protezarea articulației temporo-mandibulare.

TUMORI BENIGNE EPITELIALE

Papilomul

Patogenie și aspecte clinice

Papilomul este o proliferare tumorală benignă a stratului spinos al epiteliului, având drept cauză probabilă infecția cu virusul papiloma uman (HPV). Studiile arată că dintre cele peste 100 de tipuri de HPV, cel puțin 24 sunt implicate în apariția papiloamelor cu localizare oro-maxilo-facială, iar tipurile virale 2, 6 și 11 sunt în mod relativ constant identificate în cele cu localizare orală. Se pare că HPV este prezent în cavitatea orală la majoritatea persoanelor, fără însă a induce vreo manifestare clinică. Modul de transmitere a virusului nu este cunoscut. Incidența papiloamelor este relativ mare la nivelul populației generale, afectând una din 250 de persoane, fără prevalență în funcție de sex, grupa de vârstă cea mai afectată fiind între 30 și 50 de ani. Poate apărea însă la orice vârstă, inclusiv la copii [15].

Papilomul se manifestă clinic ca o formațiune tumorală cu creștere exofitică, verucoasă sau conopidiformă, având prelungiri digitiforme. Este pediculat, uneori sesil și are dimensiuni mici, de maximum 0,5–1 cm, ajungând excepțional la dimensiuni mai mari de 1 cm. Are consistență moale sau fermă, în funcție de prezența sau absența țesutului fibros. Suprafața formațiunii tumorale este neregulată, fiind de culoare albă, roșiatică sau având aspectul mucoasei normale, în funcție de gradul de keratinizare.

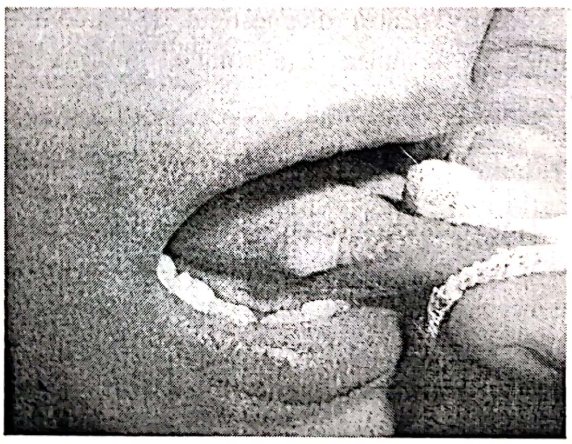

Figura 3.20. Papilom lingual (cazuistica prof. dr. A. Bucur).

Localizările papiloamelor sunt tipice, cu predilecție la nivelul mucoasei linguale, jugale, la nivelul roșului de buză, dar pot avea și alte localizări, la nivelul mucoasei palatului dur, vălului palatin și chiar a luetei.

O entitate aparte o constituie **papilomul sino-nazal**, cu localizare la nivelul mucoasei cavității nazale sau sinuzurilor paranazale (în special sinusul maxilar) și care este practic asimptomatic, fiind descoperit de cele mai multe ori întâmplător la un examen endoscopic sinuzal.

Prezintă trei variante histopatologice: papilomul scuamos, papilomul inversat și papilomul cu celule cilindrice. Pe lângă dificultățile de diagnostic diferențial pe care le ridică, o altă problemă este faptul că papilomul inversat are un risc de malignizare de 15%.

De asemenea, papilomul poate apărea la nivelul tegumentelor cervico-faciale, în aceste situații având un aspect clinic asemănător verucii vulgare.

În unele situații apar numeroase leziuni papilare, așa-numita **papilomatoză**, cu localizare tegumentară, orală (***papilomatoza orală florida***) sau laringiană.

Diagnostic diferențial

Papilomul oral trebuie diferențiat de:
- ***granulomul piogen („botriomicomul")*** – sângerează spontan sau la mici traumatisme; este dificil de diferențiat clinic, diagnosticul de certitudine fiind histopatologic;
- ***fibromul mucoasei orale*** – suprafață netedă, mucoasă acoperitoare normală;
- ***forme de debut ale tumorilor maligne de tip carcinom verucos;***
- ***forme de debut vegetante ale tumorilor maligne de tip carcinom spinocelular;***

Papilomul sino-nazal trebuie diferențiat de:
- ***mucocelul sau sialochistul*** sino-nazal;
- ***forme de debut ale tumorilor maligne*** ale mucoasei sino-nazale (de mezostructură).

Anatomie patologică

Papilomul este o proliferare benignă a stratului spinos al epiteliului, fapt pentru care se regăsește în literatura de specialitate și sub denumirea de

Scanned with OKEN Scanner

papilom scuamos – am evitat acest termen pentru a nu crea confuzii cu carcinomul spinocelular.

Leziunea prezintă proiecții papilare exofitice, cu un cordon central fibrovascular. Epiteliul prezintă ortokeratoză, parakeratoză sau/și acantoliză. Mitozele sunt frecvente, dar limitate la stratul bazal, aspectul putând fi adesea confundat cu displazia de gradul I. Se evidențiază koilocite (celule epiteliale cu nuclei picnotici înconjurați de un halou clar), care sunt prezente frecvent în infecțiile virale, dar prezența acestora nu este suficient de specifică pentru confirmarea etiologiei virale. Este prezent și un infiltrat inflamator cronic perilezional.

Papilomul sino-nazal prezintă trei variante histopatologice: papilomul scuamos, papilomul inversat și papilomul cu celule cilindrice, fiecare prezentând aspecte histopatologice specifice.

Tratament

Papilomul oral necesită un tratamentul chirurgical care constă în extirparea în totalitate a formațiunii împreună cu baza de implantare. Recidivele după extirparea completă sunt rare.

Riscul de malignizare al papilomului în sine este scăzut, dar totuși există o controversă în ceea ce privește implicarea sa în transformarea malignă a mucoasei, având în vedere faptul că infecția HPV constituie un factor de risc local, în interrelație cu alți factori locali sau generali.

Papilomul sino-nazal necesită de asemenea un tratament chirurgical de extirpare. Uneori, prin evoluție, acesta desființează peretele sino-nazal, localizându-se și la nivelul sinusului maxilar, în aceste cazuri intervenția chirurgicală presupunând cura radicală a sinusului maxilar pe cale rinologică.

Tumori benigne cu origine la nivelul glandelor salivare mici

Patogenie și aspecte clinice comune

Tumorile cu origine la nivelul glandelor salivare mici se dezvoltă prin proliferarea tumorală a structurilor epiteliale ale acestora, și anume epiteliul glandular sau cel al canalelor de excreție. Dacă pentru glandele parotide, 80% dintre tumori au caracter benign, în cazul glandelor salivare mici, tumorile maligne predomină.

Forme tumorale benigne care afectează glandele salivare mici sunt: adenomul pleomorf, adenomul canalicular, adenomul cu celule bazale, mioepiteliomul, oncocitomul, papilomul ductal, sialadenomul papilifer etc. Fiecare dintre aceste forme tumorale are localizare predilectă, incidență și caractere anatomopatologice specifice, fiind practic imposibil de diferențiat pe criterii clinice. Aspectul clinic al acestor tumori benigne este comun, iar atitudinea terapeutică este convergentă pentru toate aceste forme.

Adenomul pleomorf este cea mai frecventă tumoră benignă a glandelor salivare mici și practic constituie un „prototip" clinic pentru toate formele tumorale benigne ale acestora. Se localizează de cele mai multe ori la nivelul palatului dur la limita cu palatul moale și paramedian. Se prezintă clinic ca o masă tumorală submucoasă, cu creștere lentă, progresivă, putând ajunge să depășească linia mediană. Mucoasa acoperitoare este nemodificată clinic, iar la palpare tumora are consistență fermă și este nedureroasă. Substratul osos nu este niciodată invadat, dar poate prezenta amprenta tumorală rezultată prin presiunea exercitată prin creștere.

Altă localizare a adenomului pleomorf este la nivelul mucoasei labiale (fiind de altfel localizarea predilectă pentru adenomul cu celule bazale și adenomul canalicular). Se manifestă ca o formațiune nodulară nedureroasă, în grosimea buzei, fără ca mucoasa supraiacentă să fie modificată, având creștere lentă.

Alte localizări ale tumorilor benigne ale glandelor salivare mici sunt la nivelul parenchimului lingual sau în grosimea obrazului (localizarea predilectă a sialadenomului papilifer). Caracterele clinice sunt similare, de masă nodulară nedureroasă.

Evoluția este lentă, de creștere progresivă în volum, putând ajunge la dimensiuni semnificative, sau putând staționa în evoluție. Trebuie avut în vedere riscul de transformare malignă, care este semnificativ crescut după o perioadă lungă de evoluție.

Scanned with OKEN Scanner

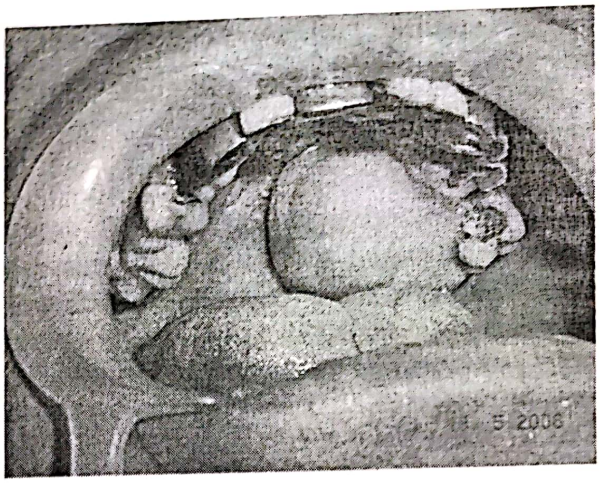

Figura 3.21. Adenom pleomorf cu localizare în fibromucoasa palatului dur (cazuistica prof. dr. A. Bucur).

Diagnostic diferențial

Diagnosticul diferențial al tumorilor benigne ale glandelor salivare mici se face:

– *între diferitele forme histopatologice* – numai pe baza examenului histopatologic;

– *cu tumorile maligne ale glandelor salivare mici* – în special carcinomul adenoid chistic, pentru localizările în palat; evoluția este mai rapidă, mucoasa supraiacentă se ulcerează, apar durerea și liza osoasă;

– *cu abcesul palatinal* – evoluție de câteva zile, durere marcată, consistență fluctuentă, semne de inflamație;

– *cu tumori benigne mezenchimale (fibrom, lipom etc.)* – pentru celelalte localizări;

– *cu forme de debut nodular ale tumorilor maligne* – pentru celelalte localizări.

Tratament

Tratamentul este numai chirurgical și constă în extirparea în totalitate a formațiunii tumorale. Indiferent de localizările de la nivelul mucoasei labiale, limbă, planșeu bucal, obraz, palat, văl palatin, se recomandă ca, odată cu tumora extirpată, să se excizeze și o porțiune din mucoasa acoperitoare în locul în care aceasta este aderentă, precum și glandele salivare mici adiacente formațiunii tumorale. Extirpate incomplet, formațiunile tumorale benigne ale glandelor salivare mici au o rată crescută de recidivă.

Leziuni pigmentare ale mucoasei și tegumentului

Leziunile legate de prezența anormală a pigmentului apar cel mai adesea pe tegumente și relativ rar pe mucoasea orală. Dintre acestea, leziunile melanocitice reprezintă entitățile cele mai frecvente și mai reprezentative în cadrul acestei patologii. Apariția acestor leziuni la nivelul tegumentului se datorează migrării melanocitelor la joncțiunea epiderm-derm, sau uneori în grosimea dermului. La nivelul leziunilor mucoasei orale, melanocitele se localizează la limita între membrana bazală și, ceva mai rar, în submucoasă. Mecanismele de apariție a leziunilor pigmentare melanocitice sunt legate fie de hiperproducția și dispersia de melanină în țesuturi, fie (cel mai adesea) de hiperplazia sau transformarea tumorală a melanocitelor. Pe baza acestor modificări tisulare, se descriu entități clinice diverse, dintre care vor fi prezentate cele cu relevanță clinică în teritoriul oro-maxilo-facial.

Macula melanică orală (melanoza focală). Este o leziune pigmentară a mucoasei orale, produsă prin hiperproducția locală de melanină și creșterea concomitentă a numărului de melanocite, neavând o etiologie certă. Apare la adulți, cel mai frecvent pe mucoasa labială inferioară, dar și pe mucoasa jugală, gingivală sau a palatului dur. Se prezintă ca o macula rotundă sau ovală, de cele mai multe ori solitară, de culoare maronie sau negricioasă cu distribuție uniformă, rareori depășind 7–10 mm. Nu are potențial de malignizare, însă, având în vedere dificultățile de diagnostic diferențial cu o formă de debut a melanomului, se preferă de multe ori extirparea chirurgicală cu margini libere.

Nevul melanocitic dobândit (mola, nevul nevocelular). Este o proliferare localizată, benignă, a celulelor derivate din creasta neurală, așa numitele celule nevice. Sunt prezente în număr relativ mare pe tegumentul oricărei persoane (mai frecvente la sexul feminin), putând apărea în mod excepțional și pe mucoasa orală. Se manifestă inițial sub forma unei macule bine demarcate, de culoare maronie sau negricioasă, dar evoluează spre formarea unei leziuni papulare, reliefate, sesile, în timp ce gradul de pigmentare diminuă progresiv. Poate deveni ulterior papilomatoasă și poate prezenta central foliculi piloși. La vârste înaintate involuează de cele mai multe ori. Dacă

Scanned with OKEN Scanner

sunt traumatizate cronic, dezvoltă o zonă ulcerativă care se vindecă la îndepărtarea factorului traumatic. Prin traumatizări repetate prezintă un risc de transformare în melanom, care totuşi este extrem de scăzut (1 la 1 milion). În contextul în care nu este supus traumatismelor, nu necesită nici un tratament.

Se descriu mai multe variante ale nevului melanocitic (***nevul melanocitic congenital, nevul Spitz, nevul albăstrui, nevul lui Ota*** etc.). Dintre toate aceste entităţi, ***nevul melanocitic congenital*** are un potenţial de malignizare semnificativ (5–10%), putând evolua spre melanom.

Tumori ale anexelor pielii

Anexele pielii sunt foliculii piloşi, glandele sudoripare, glandele sebacee, precum şi unele glande apocrine specializate (de exemplu, glandele ceruminoase localizate la nivelul urechii externe, darcare pot fi prezente şi la nivelul tegumentelor feţei şi scalpului). Toate aceste structuri pot dezvolta transformări tumorale benigne extrem de variate. Acestea se manifestă clinic sub forma unor formaţiuni tumorale tegumentare, de cele mai multe ori de dimensiuni relativ mici (1–4 cm), cu aspect nodular, diagnosticul de certitudine fiind stabilit doar pe baza examenului histopatologic. Necesită tratament chirurgical care constă în extirparea formaţiunii şi închiderea defectului, fie prin sutură primară, fie uneori folosind mici lambouri de vecinătate. Riscul de malignizare al acestor tumori este neglijabil.

TUMORI BENIGNE MEZENCHIMALE

Fibromul

Patogenie şi aspecte clinice

Fibromul reprezintă cea mai frecventă formaţiune tumorală benignă întâlnită la nivelul mucoasei cavităţii orale. Literatura de specialitate menţionează faptul că fibromul nu ar fi o tumoră benignă propriu-zisă, datorită potenţialului său limitat de creştere (în evoluţie îşi stopează creşterea la un moment dat, rareori depăşind 2 cm în diametru), fiind considerat mai degrabă o hiperplazie reactivă a ţesutului conjunctiv fibros sau un hamartom, în strânsă legătură cu un factor iritativ sau un microtraumatism cronic local [16]. Provine din ţesutul conjunctiv şi se poate localiza superficial sau profund, atât la nivelul mucoasei orale, cât şi la nivelul tegumentelor cervico-faciale.

Localizarea este variată la nivelul cavităţii orale, fibromul putând fi situat pe mucoasa linguală, jugală, cât şi la nivelul buzelor, gingivomucoasei procesului alveolar, palatului, şi chiar la nivelul planşeului bucal. În localizările linguale, apare cu predilecţie pe faţa ventrală, marginile laterale şi vârful limbii. Apare la ambele sexe (mai frecvent la sexul feminin) şi la orice vârstă, manifestându-se clinic sub forma unor leziuni nodulare, cu dimensiuni variabile, de la 0,5 cm până la 2 cm. Rareori au fost descrise forme cu aspect clinic de masă tumorală de dimensiuni mari, ce ocupă spaţiile edentate, în localizările de la nivelul gingivomucoasei alveolare. Formaţiunea nodulară este reliefată, are suprafaţă netedă, mucoasa acoperitoare este de aspect normal, baza de implantare fiind sesilă sau pediculată. Suprafaţa leziunii poate prezenta uneori ulceraţii superficiale şi semne de inflamaţie, mai ales în localizările de la nivelul mucoasei jugale, unde, atunci când se situează pe linia de proiecţie a planului de ocluzie, poate fi supusă traumatismelor cronice ocluzale. Este nedureros la palpare, consistenţa putând fi variabilă (moale, fermă sau dură), în corelaţie cu aspectul histopatologic al leziunii, în funcţie de conţinutul în fibre conjunctive, vase sanguine şi limfatice.

Fibroamele tegumentare sunt mai frecvent localizate la nivelul regiunii geniene, nazale sau frontale, prezentându-se sub formă de noduli cu consistenţă fermă, mobili, proeminenţi subtegumentar. Ţesuturile acoperitoare sunt nemodificate. Cele situate în profunzimea părţilor moi sunt înconjurate de o capsulă conjunctivă, care permite enucleerea facilă a formaţiunii. Cel mai frecvent, fibroamele sunt leziuni solitare, nefiind însă excluse situaţiile clinice cu localizări multiple – aşa-numitele ***fibromatoze*** (de exemplu, în cadrul sindromului Gardner).

Scanned with OKEN Scanner

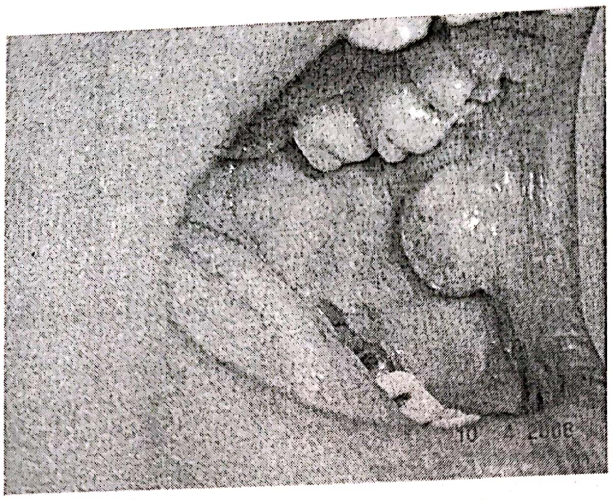

Figura 3.22. Fibrom al mucoasei jugale (cazuistica prof. dr. A. Bucur).

Diagnostic diferențial

Caracterele clinice ale fibromului îl deosebesc cu ușurință de celelalte forme tumorale benigne prezente în cavitatea orală, precum și de formele de debut proliferative sau nodulare ale tumorilor maligne. Dificultăți de diagnostic diferențial al fibromului apar pe de o parte în formele tumorale compuse, în care examenul histopatologic precizează diagnosticul de certitudine, și pe de altă parte în cazul leziunilor de mici dimensiuni de la nivelul cavității orale:

- ***granulomul piogen (botriomicomul)*** – sângerează spontan sau la traumatisme minore;
- ***papilomul mucoasei orale*** – suprafață neregulată, mucoasă acoperitoare modificată, de culoare roșie.

Anatomie patologică

Fibromul este o masă nodulară, constituită predominant din țesut conjunctiv, format din numeroase fibre de colagen, ce delimitează o rețea în spațiile căreia se găsesc fibroblaști și capilare. Este acoperit de un epiteliu pavimentos stratificat, care poate prezenta fenomene de hiperkeratoză, mai ales în localizările orale, supuse iritațiilor cronice, în aceste situații aspectul macroscopic al fibromului putând crea dificultăți de diagnostic datorită culorii albicioase pe care o capătă.

În localizările de la nivelul gingivomucoasei alveolare, pot apărea focare de calcifiere, în contextul unor entități histopatologice derivate, cum ar fi: fibromul osifiant periferic, fibromul cementifiant periferic, fibrom odontogenic etc.

Se poate asocia cu alt tip de tumoră benignă a țesutului conjunctiv, rezultând astfel forme histopatologice compuse, cum ar fi: fibrolipom, fibromixom, neurofibrom, angiofibrom, osteofibrom etc.

Tratament

Tratamentul este exclusiv chirurgical și constă în extirparea în totalitate a formațiunii tumorale, fapt ce împiedică apariția recidivelor. În localizările mucozale, fibromul se extirpă împreună cu baza de implantare (sesilă sau pediculată), printr-o incizie eliptică plasată în țesut normal, la aproximativ 2 mm de marginile clinice ale formațiunii tumorale. La nivelul tegumentelor cervico-faciale, fibroamele sunt localizate de obicei subtegumentar, extirparea acestora făcându-se fără dificultate, datorită „capsulei" conjunctive care le delimitează.

Fibromatoza gingivală

Patogenie și aspecte clinice

Fibromatoza gingivală este o afecțiune cu caracter ereditar, autozomal dominant, fiind sau nu asociată unor sindroame complexe. Trebuie avut în vedere faptul că fibromatoza gingivală este ereditară, dar nu și congenitală (prezentă la naștere). În fapt, fibromatoza gingivală poate face parte dintr-un sindrom care să includă fibromatoză gingivală, hipertricoză, retard mental și epilepsie. Totuși, în cele mai multe cazuri, fibromatoza gingivală este singura manifestare evidentă clinic [17].

Gingivomucoasa are aspect normal la vârsta copilăriei, dezvoltarea fibromatoasă apărând la vârsta adolescenței sau chiar mai târziu. Se manifestă clinic prin mărirea de volum a fibromucoasei gingivale, aceasta având o consistență fermă, fibroasă. Expresia clinică poate fi discretă (mărire de volum generalizată a papilelor interdentare), sau poate ajunge la dimensiuni impresionante.

Fibromatoza gingivală are caracter dens, difuz, putând fi netedă sau nodulară. Gingivomucoasa acoperitoare este normală sau palidă, fiind nedureroasă și nesângerândă.

Dacă se manifestă clinic la vârsta apariției dentiției permanente, poate împiedica erupția

Scanned with OKEN Scanner

dinților, datorită consistenței ferme, iar atunci când apare la adulți, poate ajunge să acopere coroana dinților (elefantiazis gingival).

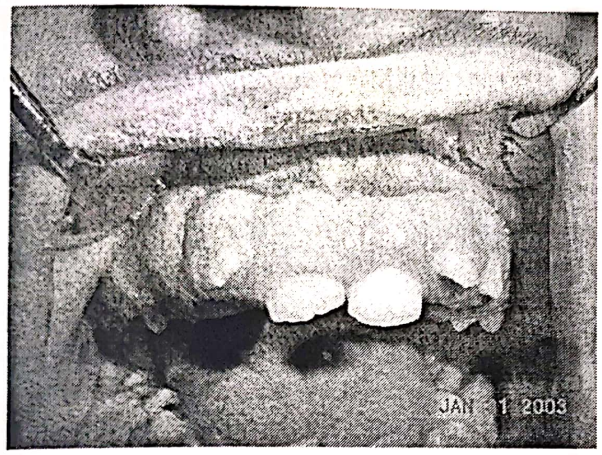

a

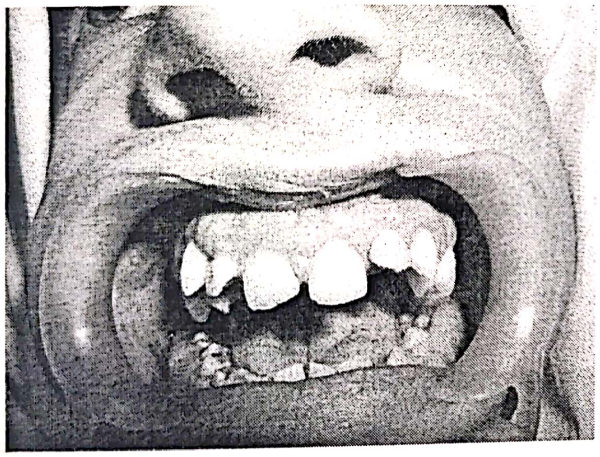

b

Figura 3.23. Fibromatoză gingivală:
a – aspect preoperator; b – aspect postoperator
(cazuistica prof. dr. A. Bucur).

Diagnostic diferențial

Diagnosticul diferențial al fibromatozei gingivale ereditare se face cu:

– ***hiperplazia gingivală medicamentoasă*** dată de administrarea cronică de antiepileptice (fenitoină), imunosupresoare (ciclosporine), blocante ale canalelor de calciu (nifedipină, verapamil);

– ***hiperplazia gingivală din leucemii acute*** – adeseori este primul semn clinic al leucemiei acute, având caracteristic faptul că gingia sângerează spontan sau la cele mai mici traumatisme funcționale;

– ***neurofibromatoza ereditară*** și alte sindroame cu caracter ereditar, care prezintă caracteristici clinice specifice.

Anatomie patologică

Se constată prezența unei proliferări a țesutului conjunctiv fibros, cu caracter paucicelular, cu fibre de colagen dense, și fără o componentă inflamatorie semnificativă. Epiteliul acoperitor este adeseori acantotic.

Tratament

Tratamentul este chirurgical și constă în excizia țesutului gingival în exces, din considerente funcționale și fizionomice. Se practică o gingivectomie extinsă, care va permite expunerea dinților acoperiți de fibromucoasă. Are caracter recidivant, practic refăcându-se la 1–2 ani de la intervenție. Măsurile de igienă locală și îndepărtarea în mod repetat a plăcii bacteriene dentare limitează într-o oarecare măsură aceste recidive.

Lipomul

Patogenie și aspecte clinice

Lipomul este o tumoră benignă a țesutului adipos, fiind cea mai frecventă transformare tumorală mezenchimală. Se localizează în special pe trunchi și membre, dar poate apărea și în teritoriul oro-maxilo-facial, de cele mai multe ori la nivel cervico-facial, și mai rar oral. Patogeneza tumorii este incertă. Apare mai frecvent la persoanele obeze, dar metabolismul țesutului lipomatos intratumoral este complet independent de metabolismul lipidic al organismului.

La nivel cervico-facial, apar în țesutul subcutanat superficial, și se prezintă ca o masă tumorală cu creștere lentă, de consistență moale, care deformează progresiv regiunea în care apare. Tegumentele acoperitoare au aspect normal. Sunt situații clinice în care lipomul se dezvoltă profund sub planul m. platysma, în spațiile fasciale submandibulare și laterocervicale.

Scanned with OKEN Scanner

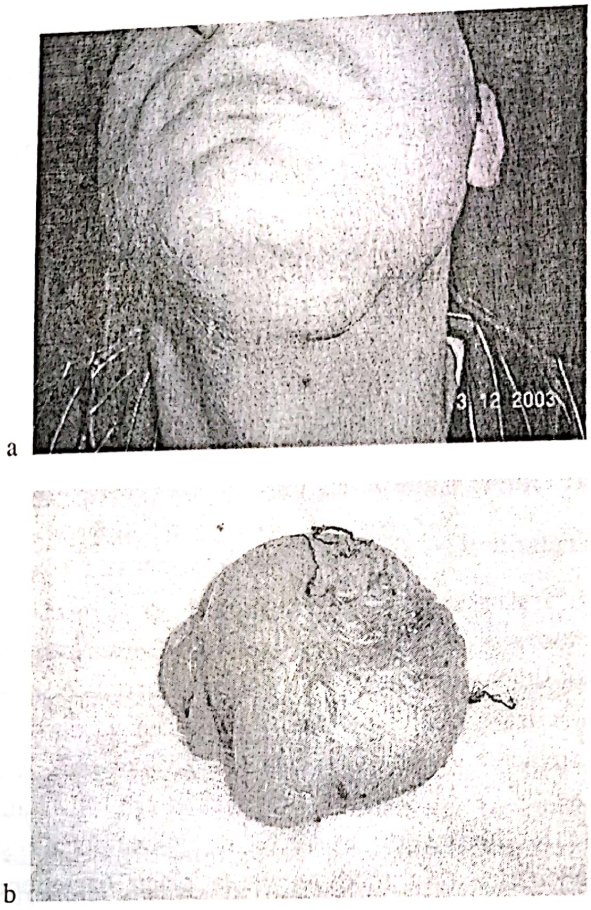

Figura 3.24. Lipom al regiunii submandibulare: a – aspect clinic; b – aspect macroscopic al piesei postoperatorii (cazuistica prof. dr. A. Bucur).

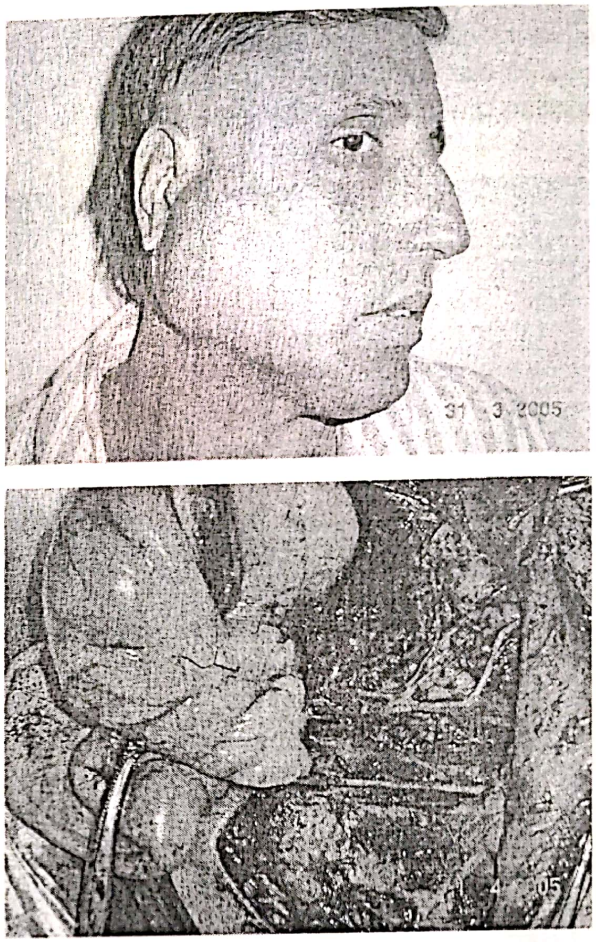

Figura 3.25. Fibrolipom parotidian: a – aspect clinic; b – imaginea intraoperatorie (cazuistica prof. dr. A. Bucur).

Se poate localiza în regiunea parotidiană, fie subcutanat, deasupra planului SMAS, fie în loja parotidiană propriu-zisă, aici putând fi bine delimitat sau sub forma unei mase grăsoase difuze care se intrică printre acinii glandulari.

În localizările de la nivelul cavității orale, lipomul apare mai ales la nivelul regiunii jugale, în vestibulul bucal, la nivelul limbii, planşeului bucal, sau în grosimea buzei. În aceste situații rareori depăşeşte dimensiuni de 3 cm, fiind prezente submucos, mucoasa acoperitoare fiind intactă, dar prin care poate transpare uneori culoarea gălbuie a formațiunii.

Pentru localizările jugale, uneori nu este vorba despre lipoame propriu-zise, ci de hernierea bulei Bichat, de multe ori după odontectomia unui molar de minte superior.

Sindromul Madelung (lipomatoza cervico-facială) este o varietate non-tumorală rară, care se datorează continuării proliferării lipoblastelor de la nivelul siturilor cu grăsime fetală.

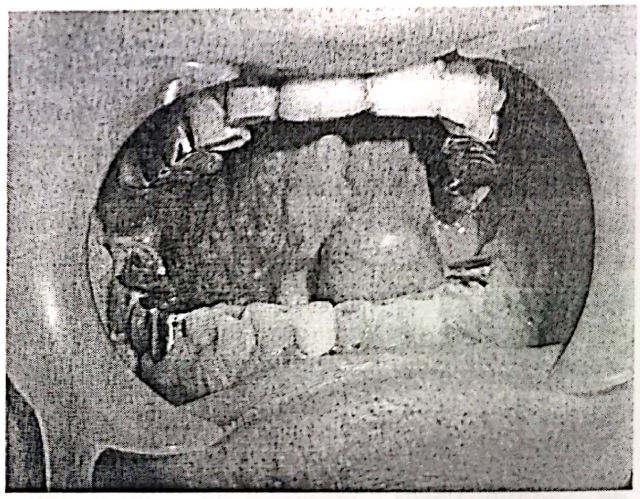

Figura 3.26. Lipom al feței ventrale a limbii (cazuistica prof. dr. A. Bucur).

Constă în dezvoltarea unor mase lipomatoase difuze, importante, ce se localizează la nivelul toracelui, feselor, dar şi în regiunea cervico-facială. În această din urmă situație, masa lipomatoasă interesează regiunea parotidiană,

Scanned with OKEN Scanner

submandibulară, latero-cervicală, şi occipitală, având caracter de bilateralitate.



Figura 3.27a,b. Sindrom Madelung – aspect pre- şi postoperator (cazuistica prof. dr. A. Bucur).

Diagnostic diferenţial

Lipoamele solitare cervico-faciale trebuie diferenţiate, în funcţie de localizare şi dimensiuni, de toate ***entităţile chistice sau tumorale benigne*** ale regiunii şi de ***adenopatiile cervicale***.

Lipoamele orale trebuie diferenţiate de chisturi, tumori benigne sau maligne cu debut nodular ale glandelor salivare mici ale mucoasei orale.

Anatomie patologică

Lipomul se prezintă ca o masă circumscrisă de adipocite mature, prezentând trabecule fibrovasculare, o vascularizaţie abundentă şi care este uneori încapsulată.

Asocierea cu componenta fibroasă este frecventă, în aceste situaţii stabilindu-se diagnosticul de ***fibrolipom***. Se descriu şi alte forme histopatologice derivate, cum ar fi ***angiolipomul, lipomul pleomorf, lipoblastomul benign*** (cel mai adesea corespunzător sindromului Madelung).

Tratament

Tratamentul lipoamelor solitare constă în extirpare chirurgicală. De cele mai multe lipomul nu este încapsulat, fapt pentru care apare ca o masă grăsoasă care herniază prin plagă, iar delimitarea de ţesuturile adiacente este relativ dificilă. În contextul în care lipomul este bine delimitat, încapsulat (fibrolipom), se practică enucleerea formaţiunii.

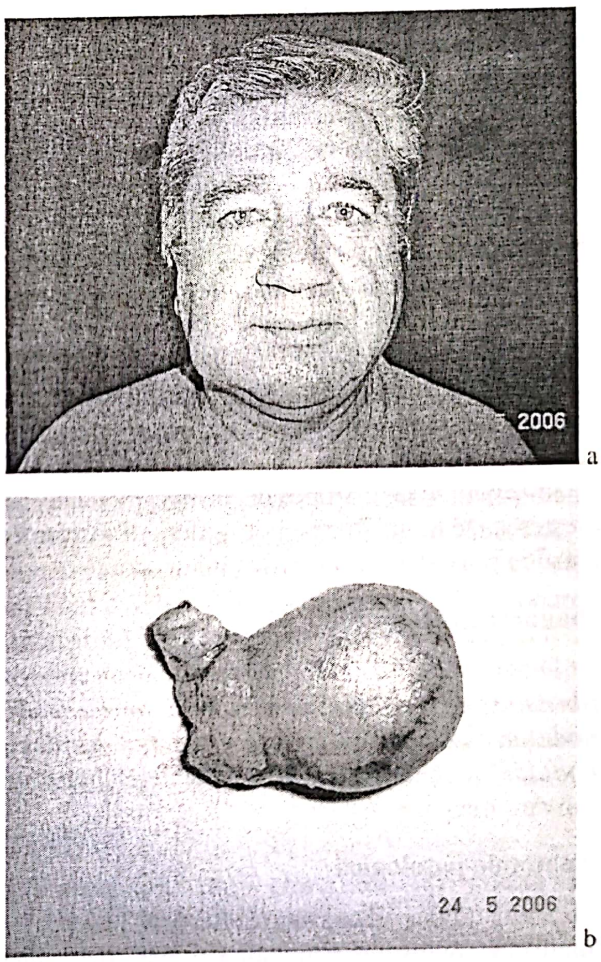

Figura 3.28. Fibrolipom genian drept: a – aspect clinic; b – aspect macroscopic al piesei postoperatorii (cazuistica prof. dr. A. Bucur).

Tratamentul chirurgical al lipomatozei cervico-faciale din sindromul Madelung este dificil, datorită caracterului difuz al acesteia, cu intricarea în ţesuturile adiacente, de care este dificil de delimitat, fapt care îngreunează extirparea. Îndepărtarea parţială duce la recidive,

Scanned with OKEN Scanner

prelungirile digitiforme grăsoase din țesutul adiacent formând noi lobi lipomatoşi.

Schwannomul

Patogenie şi aspecte clinice

Schwannomul (neurilemomul) este o tumoră benignă cu origine la nivelul celulelor Schwann şi fiind formată exclusiv din aceste celule. Apare mai frecvent la categoria de vârstă de 30–50 de ani. Se localizează în teritoriul oro-maxilo-facial sau la nivelul zonelor de flexie ale membrelor. La nivelul cavității orale, apare cel mai frecvent la nivelul limbii sau uneori în planşeul bucal, putând debuta în rare cazuri endoosos la nivelul oaselor maxilare. Se asociază în mod tipic cu traiectul unui nerv, pe care, de altfel, odată cu creşterea tumorală, îl împinge. Se prezintă clinic sub forma unei mase nodulare asimptomatice sau alteori discret dureroase, mobile pe planurile adiacente şi cu mucoasa acoperitoare destinsă, dar nemodificată, uneori observându-se prin transparență vascularizația mucoasei. Pentru localizările endoosoase, manifestarea clinică este de parestezie sau anestezie în teritoriul nervului din care provine, urmată în evoluție de deformarea corticalelor osoase.

În evoluție îşi stopează la un moment dat creşterea, dar în timp pot suferi transformări chistice sau calcificări la nivel microscopic.

Diagnostic diferențial

Diagnosticul diferențial se face cu ***neurofibromul,*** cu ***celelalte tumori benigne cu aspect nodular submucos*** şi cu ***formele de debut nodular ale tumorilor maligne*** ale glandelor salivare mici.

Anatomie patologică

Sunt tumori încapsulate formate din celule fuziforme Schwann, care au cel mai frecvent o dispoziție arhitecturală denumită *Antoni A*, bine organizată, cu nucleii în palisadă. Straturile de celule cu nuclei în palisadă alternând cu zone acelulare eozinofile constituie structuri tipice numită *corpusculii Verocay*. Dispoziția arhitecturală tip *Antoni B* este mai puțin organizată, cu prezența de celule fuziforme Schwann dispuse haotic la nivel unei strome laxe, cu mici vacuole. Este prezentă o componentă vasculară bine reprezentată.

Tratament

Tratamentul este chirurgical şi constă în extirparea formațiunii, favorizată de prezența capsulei peritumorale care o delimitează de țesuturile adiacente. Recidivele sunt extrem de rare. Nu se transformă malign.

Tumora cu celule granulare

Patogenie şi aspecte clinice

Tumora cu celule granulare este o formă tumorală benignă cu localizare predilectă în cavitatea orală. Inițial a fost considerată de origine musculară, dar s-a demonstrat că este o formă derivată din celulele Schwann, fapt pentru care se numeşte şi schwannom cu celule granulare.

Apare la adulți sau la vârsta a treia, mai frecvent la sexul feminin. Se localizează cel mai frecvent pe fața dorsală a limbii, în parenchimul lingual, sau uneori pe mucoasa jugală. Se prezintă sub forma unui nodul submucos de dimensiuni de până la 2 cm, asimptomatic. Mucoasa acoperitoare este intactă, dar lasă să se vadă prin transparență culoarea roz sau mai rar gălbuie a leziunii.

Diagnostic diferențial

Având în vedere caracterele clinice, diagnosticul diferențial se poate face cu toate formațiunile tumorale benigne cu aspect nodular de la nivelul cavității orale, precum şi cu formele de debut nodulare ale tumorilor maligne.

Anatomie patologică

Tumora cu celule granulare este slab delimitată şi are chiar un aspect infiltrativ, putând infiltra mucoasa supraiacentă, fapt care poate duce la confuzii de diagnostic cu o tumoră malignă. Este formată din celule mari, poligonale sau rotunde, cu nuclei mici, centrali, citoplasmă eozinofilă şi granule fine. Adeseori se situează în imediata apropiere a unui filet nervos. Celulele granulare sunt pozitive la coloraţia PAS şi pentru proteina S-100 (specifică pentru structuri nervoase).

Tratament

Tratamentul este chirurgical şi constă în extirpare completă împreună cu țesut adiacent clinic normal. Rata de recidivă este relativ crescută. Sunt descrise cazuri de involuție completă spontană.

Scanned with OKEN Scanner

Neurofibromul solitar

Patogenie şi aspecte clinice

Neurofibromul este cea mai frecventă tumoră a nervilor periferici. Îşi are originea în structuri variate, incluzând celule Schwann şi fibroblaşti din perinerv. Spre deosebire de schwannom, care este situat perinervos şi este bine delimitat, neurofibromul apare la nivelul porţiunii centrale a unui filet nervos, formaţiunea tumorală înglobând nervul şi infiltrând difuz ţesuturile perilezionale.

Neurofibromul poate fi solitar, sau poate avea localizări multiple, în cadrul neurofibromatozei. Neurofibromul solitar apare la adulţii tineri şi se manifestă sub forma unei formaţiuni nodulare nedureroase, de consistenţă moale, slab delimitate, adeseori infiltrând structurile adiacente. La palpare se percepe uneori suprafaţa lobulată. Are creştere lentă şi poate ajunge uneori la dimensiuni mari. Se poate localiza atât la nivelul tegumentelor cervico-faciale, cât şi în cavitatea orală, în special la nivelul limbii sau mucoasei jugale. Mai rar poate avea debut endoosos.

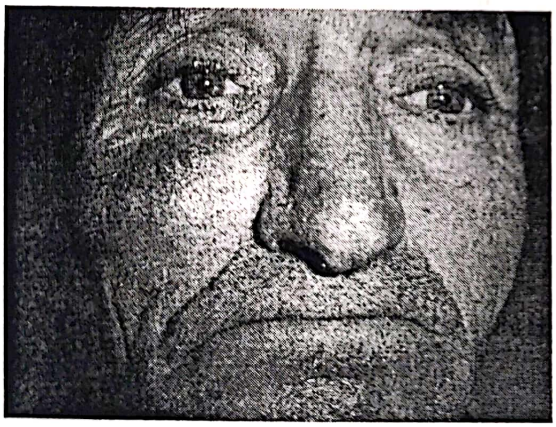

a

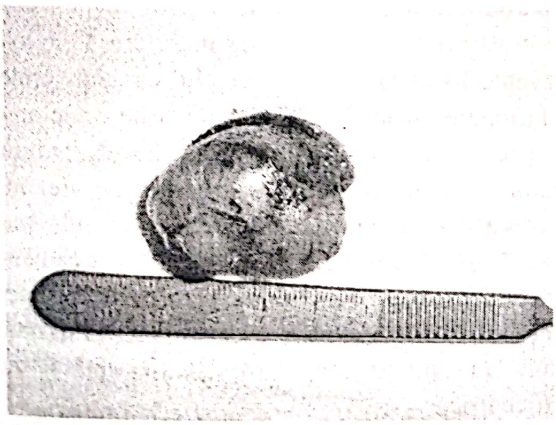

b



c

Figura 3.29. Neurofibrom solitar genian: a – aspect clinic preoperator; b – aspect macroscopic al piesei postoperatorii; c – aspect clinic postoperator.

Diagnostic diferenţial

Având în vedere grupa de vârstă la care apare, localizarea şi consistenţa, neurofibromul trebuie diferenţiat mai ales de ***lipom, hemangiom, limfangiom şi rabdomiom şi, de asemenea, de formele de debut nodular ale tumorilor maligne.***

Anatomie patologică

Neurofibromul este alcătuit în principal din celule Schwann, prezentând însă o componentă fibroblastică. Este o leziune care nu prezintă capsulă, formată din celule fuziforme cu dispoziţie tipică „în serpentină". Stroma este fibrilară şi eozinofilă, prezentând uneori zone mucoide. Aspectul histopatologic al leziunilor din neurofibromatoză este de altfel identic cu cel al neurofibromului solitar. Pot fi prezente atipii celulare, dar atunci când sunt prezente mitoze frecvente, acesta este un semn de malignizare, mai frecvent întâlnit în neurofibromatoză.

Tratament

Tratamentul este chirurgical şi constă în extirparea formaţiunii împreună cu o porţiune de ţesut adiacent. Recidivele sunt rare după extirparea completă. Prezintă un risc scăzut de transformare malignă.

Neurofibromatoza

Neurofibromatoza este o afecţiune cu două forme clinice distincte: forma periferică (tip I) şi forma centrală (tip II).

Neurofibromatoza periferică – tip I (von Recklinghausen) este o afecţiune ereditară

Scanned with OKEN Scanner

autozomal dominantă rezultată prin mutația unei gene de pe cromozomul 17. Studii recente arată că poate fi și dobândită, prin apariția acestor mutații în timpul vieții. Se caracterizează în principal prin multiple neurofibroame și macule tegumentare cu pigmentație cacteristică, *café-au-lait*. Neurofibroamele apar în copilărie sau adolescență, pe tegument, dar adeseori și în cavitatea orală. Acestea evoluează și devin mai numeroase odată cu înaintarea în vârstă.

Neurofibromatoza centrală – tip II este o afecțiune ereditară autozomal dominantă rezultată prin mutația unei gene de pe cromozomul 22. Este o afecțiune mai rară, caracterizată prin prezența de leziuni intracraniene sau intraspinale de tip scwhannom, astrocitom, meningiom etc., și cu leziuni periferice minime sau absente.

Numărul extrem de mare de neurofibroame face ca tratamentul chirurgical al neurofibromatozei periferice (tip I) să nu aibă practic niciodată intenție curativă. Totuși este necesară extirparea leziunilor de mari dimensiuni, care induc tulburări funcționale importante, dar și pentru a limita, pe cât posibil, riscul de transformare malignă. Tratamentul chirurgical al leziunilor din neurofibromatoza centrală (tip II) este neurochirurgical.

Paragangliomul glomusului carotic

Patogenie și aspecte clinice

Paragangliomul este o tumoră benignă a țesutului nervos specializat, reflexogen, de la nivelul vaselor mari. Pentru teritoriul oro-maxilo-facial este de interes paragangliomul glomusului carotic.

Paragangliomul glomusului carotic apare la nivelul bifurcației carotice. Apare mai frecvent la pacienții care trăiesc în zone de mare altitudine, probabil prin stimularea continuă a zonei reflexogene prin hipoxie. Se prezintă ca o masă nodulară cervicală laterală, pulsatilă, nedureroasă, cu creștere lentă. Examenul ecografic Doppler, dar mai ales angiografia oferă mai multe detalii privind raportul tumorii cu corpul carotidei.

Trebuie menționat că unele forme de paragangliom sunt secretante de catecolamine (similare feocromocitomului), care induc hipertensiune sistolică persistentă.

Diagnostic diferențial

Caracterul pulsatil al paragangliomului glomusului carotic îl diferențiază de ***alte formațiuni chistice sau tumorale laterocervicale, dar și de adenopatiile cervicale, inclusiv de cele metastatice.***

Anatomie patologică

Paragangliomul este are ca aspect caracteristic prezența unor celule epitelioide poligonale organizate în grupuri numite *zellballen* („baloane de celule"). Tumora prezintă o capsulă subțire, dar este de multe ori atașată de corpul carotidei.

Tratament

Tratamentul este chirurgical și constă în extirparea formațiunii tumorale. Atunci când este adiacentă carotidei, extirparea nu pune probleme deosebite. În schimb, dacă tumora înglobează carotida, este necesară îndepărtarea tumorii prin rezecția segmentară a carotidei și angioplastia cu autografă vasculară sau cu materiale aloplastice.

După extirparea completă, totuși există un risc de recidivă de 5–10%. Recidivele paragangliomelor prezintă risc de malignizare.

Rabdomiomul

Patogenie și aspecte clinice

Rabdomioamele definesc tumorile benigne ale țesutului muscular striat, dar totodată și proliferarea de tip hamartom a acestui țesut (la nivelul miocardului). Localizările extracardiace sunt rare și au predilecție pentru teritoriul oro-maxilo-facial. Se descriu două forme clinice distincte.

Rabdomiomul adultului. Apare la persoane mai în vârstă, în special de sex masculin. Cele mai frecvente localizări sunt la nivelul cavității orale, orofaringelui și laringelui. Localizările orale sunt în special la nivelul planșeului bucal, vălului palatin și treimii posterioare a limbii. Se prezintă ca o masă nodulară sau polipoidă, de cele mai multe ori asimptomatică, uneori deranjând pacientul în actele funcționale, sau putând induce chiar tulburări de repirație dacă se situează în baza limbii. În situații rare, este multinodulară sau multicentrică.

Scanned with OKEN Scanner

Rabdomiomul fetal. Poate avea caracter congenital (prezent la naştere), sau apare în jurul vârstei de 4–5 ani, de asemenea cu predilecţie la sexul masculin. Apare ca o masă nodulară de 2–5 cm, în grosimea stratului muscular, ţesuturile acoperitoare fiind normale. Se localizează frecvent preauricular sau în trigonul posterior al gâtului.

Diagnostic diferenţial

Rabdomiomul adultului, localizat frecvent la nivelul cavităţii orale, trebuie diferenţiat de *chisturi, tumori benigne sau maligne cu debut nodular* ale glandelor salivare mici ale mucoasei orale.

Rabdomiomul fetal, având localizare cervico-facială, trebuie diferenţiat, în funcţie de localizare şi dimensiuni, de toate *entităţile chistice sau tumorale benigne* ale regiunii şi de *adenopatiile cervicale*.

Anatomie patologică

Rabdomiomul adultului apare sub forma unor aglomerări de celule poligonale de mari dimensiuni, eozinofile, cu aspect granular şi cu vacuolizare periferică, fapt care le conferă aspectul citoplasmei „în pânză de păianjen". Sunt prezente şi focare de celule striate.

Rabdomiomul fetal are un aspect de ţesut muscular imatur cu celule fuziforme situate într-o stromă mixoidă. Prezintă o celularitate crescută şi uneori un uşor pleomorfism, fapt pentru care sunt adesea confundate cu rabdomiosarcoame.

Tratament

Tratamentul este chirurgical şi constă în extirparea formaţiunii, delimitând formaţiunea împreună cu ţesut muscular adiacent nemodificat clinic. Recidivele sunt rare după extirparea completă.

Leiomiomul

Patogenie şi aspecte clinice

Leiomioamele definesc tumorile benigne ale ţesutului muscular neted. La nivelul regiunii cervico-faciale sunt rare, având în vedere prezenţa redusă a fibrelor musculare netede la acest nivel.

În teritoriul oro-maxilo-facial se manifestă clinic sub forma unor noduli de 1–2 cm, care au caracteristic faptul că sunt dureroşi spontan, durerea fiind exacerbată la palpare sau în actele funcţionale. Se descriu trei forme anatomo-clinice, în funcţie profunzimea localizării ţesutului din care derivă.

Leiomiomul cutanat îşi are originea în muşchiul erector al firului de păr. Se prezintă ca un nodul subcutanat, de consistenţă fermă, extrem de dureros, cu tegument acoperitor nemodificat.

Leiomiomul vascular îşi are originea în musculatura netedă de la nivelul joncţiunilor arteriolo-capilare. Se poate localiza adeseori la nivelul cavităţii orale. Prezintă aceleaşi caracteristici ca şi leiomiomul cutanat, iar componenta vasculară nu influenţează aspectul clinic.

Leiomiomul profund este o formă rară care îşi are originea în musculatura netedă a vaselor teritoriului respectiv. Pot avea dimensiuni importante, dar nu sunt dureroase, fapt pentru care sunt identificate adeseori întâmplător. În unele situaţii pot prezenta modificări degenerative, cu formarea de calcificări vizibile radiografic.

Diagnostic diferenţial

Caracterul dureros specific orientează într-o oarecare măsură diagnosticul, dar trebuie avut în vedere faptul că nu toate leiomioamele sunt dureroase.

Leziunile nodulare asimptomatice de tip leiomiom trebuie diferenţiate de alte tumori cu caractere clinice similare, cum ar fi *fibroame, tumori cu celule granulare, schwannoame, lipoame, tumori ale glandelor salivare mici, formele de debut nodulare ale tumorilor maligne, adenopatii cervicale etc.*

Anatomie patologică

Se prezintă sub forma unor mase circumscrise de celule fuziforme, având deci un aspect relativ similar cu cel al fibroamelor sau al fromaţiunilor tumorale ale structurilor nervoase. Uneori este necesară identificarea în scop diagnostic a miofibrilelor, pe baza coloraţiei specifice Masson sau prin imunohistochimie.

Tratament

Tratamentul este chirurgical şi constă în extirparea completă a formaţiunii tumorale. Recidivele sunt rare, în schimb se descrie apariţia unor noi tumori de tip leiomiom cu aceeaşi localizare. Nu se transformă malign – leiomio-

Scanned with OKEN Scanner

sarcomul fiind de la început o tumoră, care nu apare prin malignizarea leiomiomului.

Tumori vasculare şi limfatice

Leziunile vasculare au polimorfism clinic, fapt pentru care, de-a lungul timpului au existat numeroase clasificări ale acestora. Mulliken şi Glowacki [18] au propus o clasificare simplificată şi adaptată pe criterii patogenice, clinice şi terapeutice. Din aceasta derivă şi clasificarea lui Jackson [19], folosită pe scară largă în prezent.

Astfel, clasificarea actuală a leziunilor vasculare benigne este următoarea:

- hemangiomame;
- malformaţii vasculare;
- malformaţii limfatice (limfangioame).

Termenul de hemangiom a fost folosit multă vreme pentru a descrie o mare varietate de anomalii vasculare de dezvoltare.

În prezent, **hemangioamele** sunt considerate tumori benigne vasculare ale perioadei copilăriei, caracterizate printr-o fază creştere rapidă, *cu proliferarea celulelor endoteliale*, urmată de o perioadă de involuţie graduală. Majoritatea hemangioamelor nu sunt prezente clinic la naştere, dar devin evidente în primele 8 săptămâni de viaţă.

Malformaţiile vasculare sunt anomalii structurale vasculare *fără proliferare endotelială*. Prin definiţie, malformaţiile vasculare sunt prezente la naştere şi persistă de-a lungul vieţii.

Malformaţiile limfatice (limfangioamele) sunt proliferări de tip hamartom ale vaselor limfatice, nefiind considerate de natură tumorală. Rezultă prin „sechestrarea" unor structuri limfatice, care nu comunică în mod normal cu restul sistemului limfatic.

Embriologie

Structurile vasculare se formează în viaţa intrauterină, existând trei stadii de dezvoltare a sistemului vascular [20]:

- stadiul de dezvoltare a reţelei capilare difuze, fără existenţa traiectelor arteriale sau venoase;
- stadiul de structurare a traiectelor arteriale şi venoase din masa capilară deja existentă (săptămâna a 7-a de dezvoltare intrauterină);
- stadiul de matuare a structurilor vasculare, în urma căruia se structurează complet sistemul vascular fetal, format din capilare, artere, vene şi vase limfatice (luna a 2-a de dezvoltare intrauterină).

Sacii endoteliali care dezvoltă canalele limfatice derivă din vene şi din plexurile capilare primare. Acest fenomen are caracter centrifug faţă de structurile venoase, dezvoltând progresiv sistemul limfatic.

Alterările în dezvoltarea embriologică duc la apariţia unor anomalii vasculare, care pot fi arteriale, venoase, capilare, limfatice sau mixte, în funcţie de momentul în care se produc pe parcursul procesului de diferenţiere şi maturare vasculară. Astfel, alterările embriologice precoce dau naştere unor malformaţii capilare sau arterio-venoase, în timp ce alterările tardive produc malformaţii venoase sau limfatice.

Hemangiomul

Aspecte clinice

Este cea mai frecventă tumoră a perioadei copilăriei, fiind prezent la aproximativ 5–10% dintre copiii cu vârsta de un an. Sunt mai frecvente la sexul feminin (3:1). Se localizează în special în teritoriul oro-maxilo-facial. Majoritatea cazurilor sunt forme solitare, dar pot exista şi tumori cu localizări multiple.

Hemangioamele complet dezvoltate sunt rareori prezente la naştere, dar se poate uneori identifica o maculă de culoare deschisă cu o reţea teleangiectatică. În primele săptămâni de viaţă, tumora se dezvoltă rapid. Hemangioamele superficiale tegumentare sunt reliefate şi boselate, având o culoare roşie aprinsă. Au consistenţă fermă, iar *tumora nu se goleşte de sânge la presiune*. Tumorile mai profunde sunt doar discret reliefate şi au o tentă albăstruie.

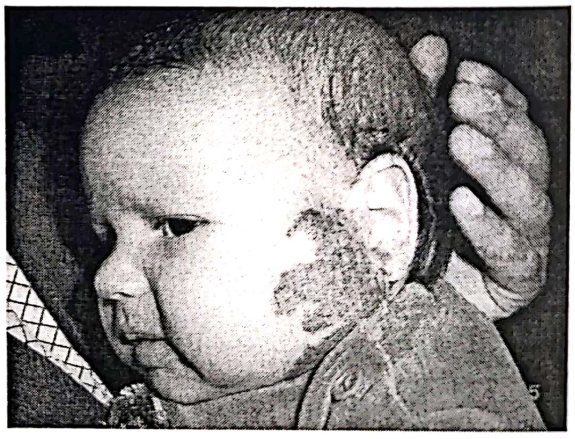

Figura 3.30. Angiom al regiunii parotideo-maseterine, submandibulare şi auriculare (cazuistica prof. dr. A. Bucur).

Scanned with OKEN Scanner

Faza proliferativă durează de obicei 6–10 luni, după care creşterea este stopată şi încep să involueze. Culoarea se modifică treptat, leziunea devenind purpurie şi de consistenţă mai scăzută. De cele mai multe ori, la vârsta de 5 ani, coloraţia dispare complet. Aproximativ jumătate dintre hemangioame involuează complet până la vârsta de 5 ani, şi aproape toate după vârsta de 10 ani. După regresia completă, în jumătate dintre cazuri tegumentele vor avea aspect normal, iar în restul cazurilor vor exista modificări tegumentare persistente, de tip atrofic, cicatriceal sau teleangiectatic.

Complicaţiile apar în aproximativ 20% dintre cazuri. Cea mai frecventă este *ulceraţia*, care poate apărea sau nu pe fondul suprainfectării. *Hemoragia* poate fi prezentă, dar de cele mai multe ori nu este importantă cantitativ. Hemangioamele pot induce complicaţii şi în raport cu localizarea lor. Localizările oculare şi perioculare duc la ambliopie, strabism sau astigmatism. Persoanele cu hemangioame cutanate multiple sau de mari dimensiuni au un risc mai crescut de existenţă a unor hemangioame concomitente viscerale. Hemangioamele cervicale sau laringiene pot duce la obstrucţia căilor respiratorii superioare. O complicaţie severă este *sindromul Kasabach-Merritt,* caracterizat prin purpură trombocitopenică, coagulopatie de consum, hemoliză microangiopatică şi fibrinoliză marcată intralezională. Apare în cazul hemangioamelor de mari dimensiuni, la copilul mic, având o mortalitate de 30–40%. Totuşi studii recente arată că acest sindrom nu este asociat unui hemangiom tipic, ci mai degrabă altor tumori vasculare, cum ar fi hemangioendoteliomul kaposiform.

Anatomie patologică

Hemangioamele în faza de proliferare prezintă numeroase celule endoteliale plonjante. Este faza de „hemangiom juvenil" sau „hemangiom celular". În timp, celulele endoteliale se aplatizează şi spaţiile vasculare devin mai evidente. Pe măsura involuţiei, spaţiile vasculare devin dilatate (cavernoase) şi mai distanţate.

Tratament

Tratamentul hemangioamelor depinde de mulţi factori, printre care se numără vârsta copilului, dimensiunea şi localizarea leziunii şi stadiul în care se află (de creştere sau regresie).

În general, pentru hemangioamele mici, care nu induc afectări funcţionale, se preferă **dispensarizarea**, dat fiind faptul că acestea se remit spontan, lent. De asemenea, în cazul în care este vizat un tratament chirurgical, acesta va fi temporizat până după etapa de involuţie.

Pentru leziunile în etapa proliferativă, care prezintă ulceraţii, hemoragii repetate, sau creştere marcată, sau dacă acestea induc tulburări funcţionale importante, **tratamentul medicamentos** este preferabil celui chirurgical şi constă în terapie cortizonică pe cale generală pe o durată de 60–90 de zile. Primele îmbunătăţiri se observă la 7–10 zile de la instituirea tratamentului, dar, după scăderea dozei de cortizon, hemangiomul revine la acelaşi aspect clinic în 30% dintre cazuri. Pentru a evita efectele sistemice, se poate practica injectarea intralezională de triamcinolon sau betametazonă în etapa proliferativă, având o rată de reuşită de aproximativ 75%. Efectele adverse sunt formarea de hematoame, necroza, atrofia cutanată şi modificări de culoare a tegumentelor. Pentru hemangioamele care nu răspund la tratament cortizonic, se poate aplica un tratament general pe bază de *interferon-α-2a.*

Radioterapia a fost folosită în trecut în cazurile de hemangioame gigante sau/şi cu evoluţie agresivă, astăzi fiind mai rar folosită, având în vedere riscul semnificativ de malignizare după acest tratament. Pentru hemangioamele persistente la adulţi, doza de radiaţii folosită este de 15–30 Gy. După acest tratament se reevaluează gradul de involuţie şi ţesutul cicatriceal format, uneori fiind necesară rezecţia amplă şi reconstrucţia cu lambouri pediculate sau liber vascularizate.

Scleroterapia este eficientă pentru hemangioamele mici şi constă în injectarea intralezională de agenţi sclerozanţi pe bază de alcool polietoxilat, cum ar fi *polidocanolul (Aetoxisclerol 3%),* pentru a induce fibroza. Pentru formele de dimensiuni mari, este necesară asocierea scleroterapiei cu extirparea chirugicală.

Tratamentul chirurgical are indicaţii limitate, pentru situaţiile în care hemangiomul este de mici dimensiuni şi cu creştere relativ lentă, dar localizarea sa induce tulburări funcţionale semnificative.

Criochirurgia, scleroterapia, laser-terapia, embolizarea şi chirurgia în sine au rezultate slabe din cauza dificultăţilor de diferenţiere a acestor hemangioame de malformaţiile vasculare. Trata-

Scanned with OKEN Scanner

mentul cu laser CO_2 constituie un adjuvant în timpul exciziei, pentru o bună hemostază şi limitarea cicatricilor reziduale. Laser-terapia este indicată mai ales în cazul hemangioamelor maculare (cele mai sensibile), dar şi pentru formele care nu au răspuns la tratamentul cortizonic, care au involuat parţial şi care induc tulburări funcţionale.

Malformaţiile vasculare

Aspecte clinice

Spre deosebire de hemangioame, malformaţiile vasculare sunt prezente la naştere şi persistă toată viaţa. Pot fi clasificate în funcţie de tipul de vas implicat în **malformaţii capilare, venoase sau arterio-venoase** şi respectiv după hemodinamică în **malformaţii cu flux crescut şi cu flux scăzut.**

Malformaţiile capilare sunt *leziuni cu flux scăzut,* care se manifestă sub formă de macule cutanate în „pată de vin de Porto" şi care apar la aproximativ 1% dintre nou-născuţi. Se localizează cel mai frecvent pe faţă, în special în zonele de emergenţă trigeminală. În sindromul Sturge-Weber, se asociază cu malformaţii vasculare intracraniene. Leziunile „în pată de vin de Porto" au o colorație de la roz la purpuriu şi evoluează odată cu dezvoltarea întregului organism. La persoanele în vârstă capătă o culoare mai închisă şi devin nodulare, prin ectazia vasculară.

Malformaţiile venoase sunt *leziuni cu flux scăzut,* care cuprind o gamă largă de entităţi clinice, de la ectazii izolate, până la forme care implică mai multe ţesuturi şi organe. Sunt prezente la naştere, dar este posibil să nu fie de la început aparente clinic. Au de obicei o culoare albăstruie şi sunt compresibile. Cresc odată cu creşterea pacientului, dar uneori se pot accentua în contextul unei presiuni sanguine venoase crescute. Se pot produce tromboze vasculare secundare şi fleboliţi.

a 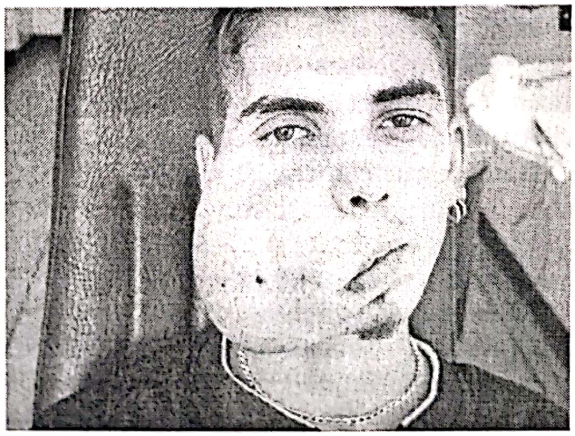

b 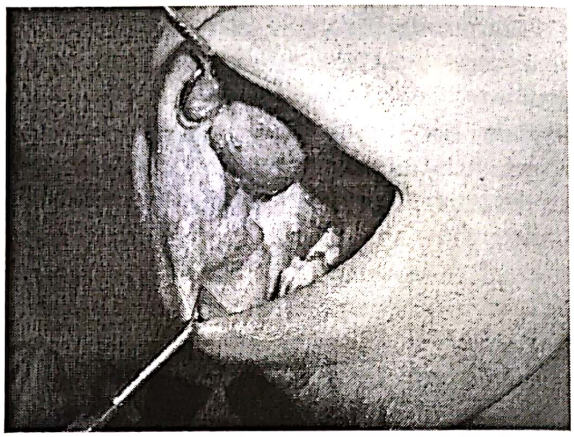

c 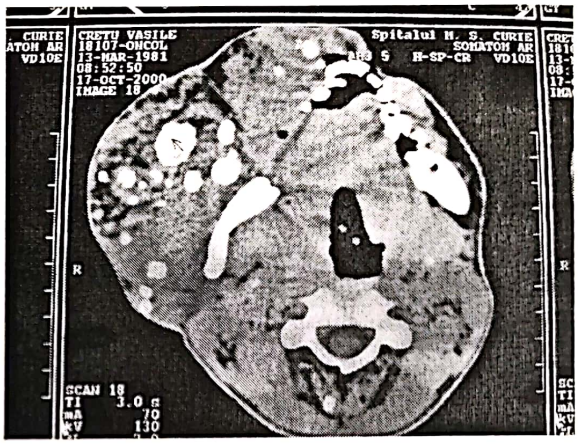

Figura 3.31. Malformaţie venoasă masivă hemifacială dreaptă: a – aspect cervico-facial; b – aspect clinic oral; c – imagine CT cu prezenţa unor fleboliţi radioopaci (cazuistica prof. dr. A. Bucur).

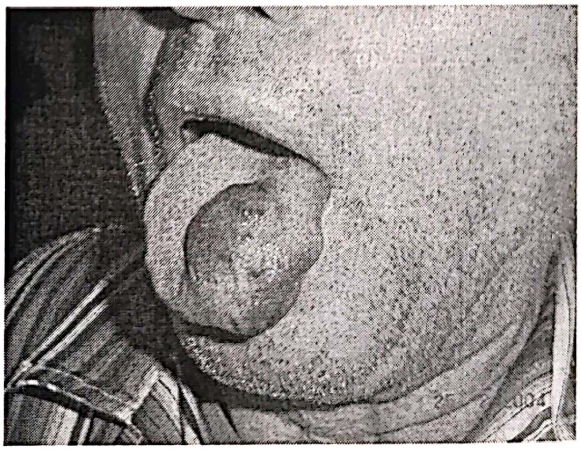

Figura 3.32. Malformaţie arterio-venoasă a hemilimbii stângi (cazuistica prof. dr. A. Bucur).

Malformaţiile arterio-venoase sunt *leziuni cu flux crescut,* care apar la nivelul şunturilor arterio-venoase. Sunt prezente la naştere, dar pot fi remarcate abia în copilărie sau chiar în viaţa adultă. Din cauza fluxului vascular, uneori la

Scanned with OKEN Scanner

palpare se poate percepe un „freamăt vascular" sau pulsație, iar tegumentele acoperitoare sunt mai calde. Se asociază uneori cu ulcerații tegumentare, durere și sângerare.

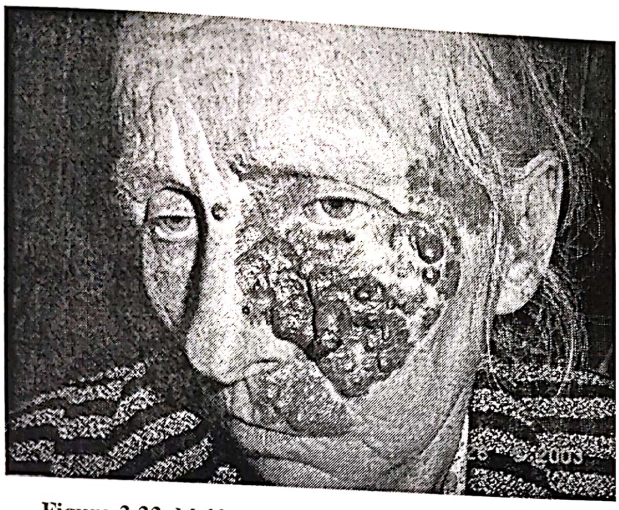

Figura 3.33. Malformație arterio-venoasă hemifacială.

Anatomie patologică

Malformațiile vasculare nu prezintă proliferare endotelială activă, structurile vasculare aberante având aspect microscopic similar vaselor normale. Malformațiile arterio-venoase prezintă o rețea densă de artere și vene cu pereți îngroșați, precum și numeroase capilare. Având în vedere asemănările histopatologice cu hemangiomul, sunt frecvente erorile de diagnostic.

Tratament

Tratamentul malformațiilor vasculare este dificil și depinde de dimensiunea leziunii și de extinderea acesteia în structurile adiacente, uneori chiar cu risc vital.

Scleroterapia se poate practica în terapia malformațiilor vasculare, pentru a induce fibroza.

În cazurile în care este indicat **tratamentul chirurgical**, este necesară evaluarea completă a leziunii prin angiografie superselectivă preoperatorie, ocazie cu care se va practica embolizarea temporară sub control angiografic, la 24–48 de ore preoperator. Intervenția chirurgicală constă în extirparea completă a leziunii și reconstrucția defectului postexcizional. Se recomandă efectuarea intervenției chirurgicale în primele 24–48 de ore de la embolizarea temporară, pentru a beneficia de hemostaza intraoperatorie pe care aceasta o oferă.

Figura 3.34. Fibroza parțială prin scleroterapie a unei malformații vasculare cervico-faciale.

Sindromul Sturge-Weber (angiomatoza encefalo-trigeminală)

Patogenie și aspecte clinice

Sindromul Sturge-Weber este o afecțiune de dezvoltare, de tip hamartom, cu incidență scăzută, caracterizată prin malformații vasculare ale encefalului și feței. Se consideră că are drept cauză persistența plexului vascular în jurul porțiunii cefalice a tubului neural. Acest plex vascular apare în săptămâna a 6-a și regresează în săptămâna a 9-a de viață intrauterină.

Pacienții cu sindrom Sturge-Weber se nasc cu o malformație vasculară capilară a feței, așa-numita *pată de vin de Porto* sau *nevus flammeus*. Aceasta este adeseori unilaterală, fiind distribuită de-a lungul uneia sau mai multor zone de emergență trigeminală. Ocazional poate fi bilaterală la nivelul feței sau poate avea alte localizări pe corp. Doar 10% dintre pacienții cu leziuni în pată de vin de Porto prezintă sindrom Sturge-Weber. La cei cu sindrom Sturge-Weber, pata de vin interesează de cele mai multe zona de emergență a ramului oftalmic.

Leziunile faciale se asociază cu malformații vasculare leptomeningeale ipsilaterale, care induc uneori *manifestări neurologice:* convulsii, retard mental sau chiar hemiplegie de partea opusă. Radiografiile craniene evidențiază calcificări cerebrale giriforme de partea afectată. *Manifestările oculare* sunt uneori prezente: glaucom, malfor-

Scanned with OKEN Scanner

mații vasculare ale conjunctivei, episclerei, coroidei sau retinei. *Manifestările orale* în sindromul Sturge-Weber sunt relativ frecvente și constau în modificări hipervasculare a mucoasei de partea afectată. Gingivomuocoasa crestei alveolare poate prezenta un aspect de hiperplazie vasculară sau, în formele de mari dimensiuni, proliferative, poate avea un aspect asemănător epulisului granulomatos. Hiperplazia gingivală poate fi pusă atât pe seama proliferării vasculare, dar și medicației anticonvulsivante (fenitoină) administrate. Liza osoasă subiacentă este excepțională.

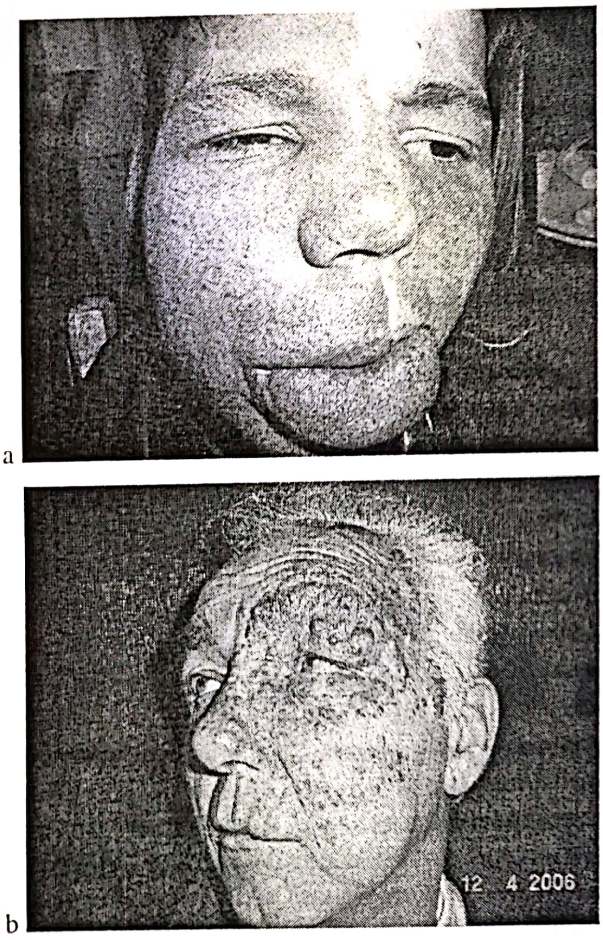

a

b

Figura 3.35a,b. Aspecte clinice în sindromul Sturge-Weber.

Anatomie patologică

Leziunile faciale cu aspect de „pată de vin de Porto", precum și cele orale prezintă un aspect histopatologic similar malformațiilor vasculare, cu numeroase vase dilatate în derm. Leziunile gingivale au uneori aspect similar granulomului piogen.

Tratament

Prognosticul și tratamentul sindromului Sturge-Weber depinde de natura și severitatea leziunilor pe care le induce. Petele vasculare pot fi tratate cu laser-terapie. Uneori este necesară intervenția neurochirurgicală de îndepărtare a leziunilor angiomatoase intracraniene.

Leziunile gingivale induc uneori dificultăți de menținere a igienei orale. În cazul în care se decide extirparea acestor leziuni, trebuie avută în vedere hemoragia importantă consecutivă. Laser-terapia are indicație și pentru aceste leziuni.

Limfangiomul

Aspecte clinice

Se descriu trei tipuri de limfangiom:

- **Limfangiomul simplu** (limfangiomul capilar), format din capilare limfatice;
- **Limfangiomul cavernos,** format din dilatații ale vaselor limfatice mai mari;
- **Limfangiomul chistic** (higromul chistic), format din spații chistice cu conținut limfatic.

Această clasificare nu are în general relevanță clinică, deoarece majoritatea leziunilor prezintă combinații ale tuturor celor trei forme. Aceste forme apar în fapt prin același mecanism, în care diferă doar dimensiunea vaselor limfatice și natura țesuturilor de vecinătate. De exemplu, limfangiomul chistic apare mai frecvent la nivel cervical și în axilă, având în vedere conținutul mare de țesut conjunctiv lax care permite expansiunea chistică. Limfangiomul cavernos este mai frecvent la nivelul cavității orale, unde țesutul conjunctiv dens și musculatura limitează extinderea vaselor.

Limfangiomul are ca localizare predilectă teritoriul oro-maxilo-facial. În aproximativ jumătate din cazuri, este manifest clinic la naștere și mai mult de 90% sunt prezente clinic la vârsta de doi ani.

Limfangioamele cervico-faciale apar mai frecvent în regiunea geniană și parotideo-maseterină sau în trigonul posterior al gâtului. Se manifestă clinic sub forma unei tumefacții de consistență moale, care își accentuează volumul în contextul unei infecții respiratorii acute.

Limfangioamele orale apar cel mai adesea în cele 2/3 anterioare ale limbii, inducând macroglosie. De obicei sunt superficiale, mucoasa acoperitoare având aspect de „broboane", cu aspect asemănător unor vezicule. În localizările

Scanned with OKEN Scanner

mai profunde, se prezintă ca o formațiune de consistență moale, slab delimitată, cu mucoasă acoperitoare nemodificată.

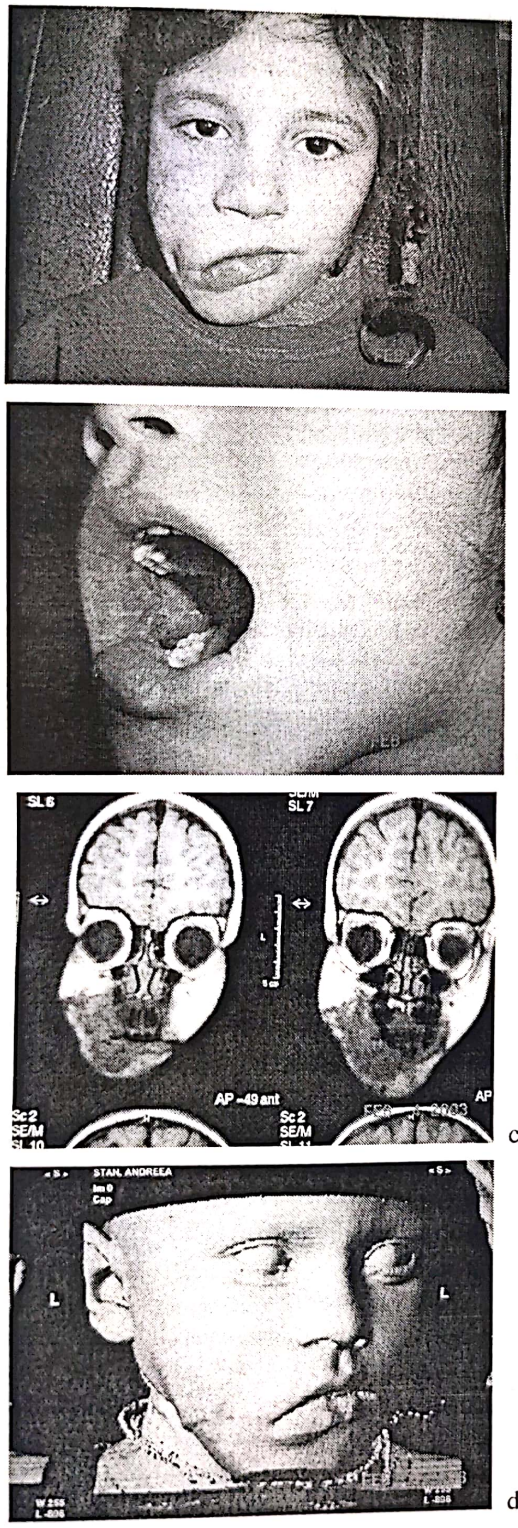

a

b

c

d

Figura 3.36. Limfangiom hemifacial drept: a – aspect clinic cervico-facial; b – aspect clinic oral; c – imagine IRM; d – reconstrucție digitală 3D (cazuistica prof. dr. A. Bucur).

Evoluția este lentă, având de multe ori tendință de regresie spontană. Complicația cea mai frecventă este suprainfectarea.

Anatomie patologică

Limfangioamele sunt formate din vase limfatice care prezintă dilatații mai mari (limfangiomul cavernos) sau mai mici (limfangiomul chistic). Acestea infiltrează difuz țesuturile și uneori prezintă agregate limfoide în pereții structurilor limfatice.

Tratament

Având în vedere posibilitatea de regresie spontană, se recomandă o atitudine expectativă cel puțin până la vârsta de 5 ani. În general se va evita un tratament chirurgical. Totuși, dacă se optează pentru această variantă, tratamentul chirurgical va consta în extirparea formațiunii, după investigarea imagistică, prin ecografie Doppler și RMN, a extinderii leziunii. Având în vedere faptul că adeseori extirparea nu poate fi completă, recidivele sunt relativ frecvente. Limfangioamele nu răspund la tratamentul sclerozant.

Hemangiopericitomul

Hemangiopericitomul este o tumoră derivată din pericite (celulele care formează stratul care înconjoară endoteliul capilar). Studii mai recente pun la îndoială existența hemangiopericitomului ca entitate histopatologică, considerând că este în fapt vorba de o variantă de fibrom. Este o tumoră rară, care afectează de obicei membrele inferioare, putând fi prezentă și în teritoriul oro-maxilo-facial.

Aspecte clinice

Hemangiopericitomul apare mai ales la adulți de ambele sexe, fiind rară la copii. Se manifestă clinic sub forma unui nodul nedureros cu creștere lentă. Formele superficiale se asociază cu o pigmentare vasculară a tegumentului acoperitor.

O formă distinctă, de pseudohemangio-pericitom, interesează cavitatea nazală și sinusurile paranazale, și apare la persoanele în vârstă. Se manifestă clinic prin obstrucție nazală și epistaxis.

Anatomie patologică

Hemangiopericitomul este relativ bine circum-scris și prezintă insule de celule rotunde sau

Scanned with OKEN Scanner

fuziforme, aşezate în jurul capilarelor înconjurate de entoteliu. Adeseori sunt prezente ramificaţii vasculare aberante.

Prezenţa a numeroase mitoze se corelează cu caracterul tipic de creştere rapidă a tumorii şi chiar metastazare. Este dificil de estimat la început evoluţia sa după un tipar benign sau malign.

Tratament

Având în vedere posibilitatea unui tipar de evoluţie malign, cu creştere rapidă, risc de recidivă şi rată de metastazare de 10–50%, este necesară o extirpare cu margini libere adecvate în suprafaţă şi profunzime, conform principiilor oncologice.

Coriostoame osoase şi cartilaginoase: osteomul şi condromul părţilor moi

Sunt entităţi clinice extrem de rare, care nu constituie tumori benigne în sine, ci prezenţa de ţesut mezenchimal aberant (osos, cartilaginos) la nivelul părţilor moi. Sunt predilecte la sexul feminin.

Se localizează în special în parenchimul lingual, pe faţa dorsală a limbii, de cele mai multe ori spre baza acesteia. Alte localizări orale (de exemplu la nivelul vălului palatin) sunt rare. Se prezintă sub forma unui nodul de mici dimensiuni sau ca o formaţiune sesilă sau pediculată, cu dimensiuni de 0,5–2 cm, consistenţă fermă, nedureroase, cu mucoasă acoperitoare de aspect normal. Tratamentul constă în extirpare chirurgicală, în urma căreia nu apar recidive.

BIBLIOGRAFIE

1. Marx RE, Stern D: Hyperplasias, hamartomas and neoplasms: their biology and its impact on treatment decisions. În: Oral and maxillofacial pathology: a rationale for diagnosis and treatment. Quintessence, Chicago, 2003.
2. Armstrong JE, Darling MR, Bohay RN, Cobb G, Lawen D, Daley TD: Trans-geniohyoid dermoid cyst: considerations on a combined oral and dermal surgical approach and on histogenesis. J Oral Maxillofac Surg 64(12):1825-30, 2006.
3. Modolo F, de Melo Alves S Jr, de Almeida Milani B, Jorge WA, de Sousa SO, Mantesso A: Congenital teratoid cyst of the floor of the mouth. Otolaryngol Head Neck Surg 136(1):134-6, 2007.
4. Said-Al-Naief N, Fantasia JE, Sciubba JJ, Ruggiero S, Sachs S: Heterotopic oral gastrointestinal cyst: report of 2 cases and review of the literature. Oral Surg Oral Med Oral Pathol Oral Radiol Endod, 88(1):80-6, 1999.
5. Sakoda S, Kodama Y, Shiba R: Lymphoepithelial cyst of oral cavity. Report of a case and review of the literature. Int J Oral Surg 12(2):127-31, 1983.
6. Koch BL: Cystic malformations of the neck in children. Pediatr Radiol 35(5):463-7, 2005.
7. Doshi J, Anari S: Branchial cyst side predilection: fact or fiction? Ann Otol Rhinol Laryngol 116(2):112-4, 2007.
8. Bucur A, Nicolescu I, Stefanescu L, Slavescu D, Ionescu H: Carcinoma occuring in branchial cleft cysts or cystic lymph node metastasis? 2nd World Congress of the International Federation of Head and Neck oncologic Societies. 8th International Congress on Oral Cancer, Rio de Janeiro, Brazil, 2002.
9. Josephson GD, Spencer WR, Josephson JS: Thyroglossal duct cyst: the New York Eye and Ear Infirmary experience and a literature review. Ear Nose Throat J 77(8):642-4, 646-7, 651, 1998.
10. Kalan A, Tariq M: Lingual thyroid gland: clinical evaluation and comprehensive management. Ear Nose Throat J 78(5):340-1, 345-9, 1999.
11. Galloway RH, Gross PD, Thompson SH, Patterson AL: Pathogenesis and treatment of ranula: report of three cases. J Oral Maxillofac Surg 47(3):299-302, 1989.
12. Kahn, Michael A: Basic Oral and Maxillofacial Pathology, Volume 1. 2001.
13. Burlibaşa C: Chirurgie buco-maxilo-facială. Curs litografiat, Bucureşti, 1988.
14. Lecouvet F, Vande Berg BV, Malghem J, Maldague B: Myositis ossificans and other ossifying lesions of the soft tissues. JBR-BTR 84(6):268-9, 2001.
15. Chinn L: Exophytic growths on the gingiva. Squamous papillomas. Gen Dent 55(4):367, 371, 2007
16. McGuff HS, Alderson GL, Jones AC: Focal fibrous hyperplasia (irritation fibroma). Tex Dent J 123(4):388-9, 392, 2006.
17. Vally IM, Altini M: Fibromatoses of the oral and paraoral soft tissues and jaws. Review of the literature and report of 12 new cases. Oral Surg Oral Med Oral Pathol 69(2):191-8, 1990.
18. Mulliken JB, Glowacki J: Classification of pediatric vascular lesions. Plast Reconstr Surg 70(1):120-1, 1982
19. Jackson IT, Carreno R, Potparic Z, Hussain K: Hemangiomas, vascular malformations, and lymphovenous malformations: classification and methods of treatment. Plast Reconstr Surg 91(7):1216-30, 1993.
20. Navarro Vila C (ed.): Tratado de cirugia oral y maxilofacial. Aran Ediciones, Madrid, 2004.

Scanned with OKEN Scanner

Scanned with OKEN Scanner

Capitolul 4
CHISTURI, TUMORI BENIGNE ŞI OSTEOPATII ALE OASELOR MAXILARE

ALEXANDRU BUCUR, OCTAVIAN DINCĂ

Chisturile şi tumorile benigne ale oaselor maxilare constituie un capitol important al patologiei oro-maxilo-faciale, reprezentând cauza cea mai frecventă a deformărilor osoase cronice de la nivelul viscerocraniului. Aceste entităţi clinice şi histopatologice se dezvoltă în special la nivelul oaselor maxilare, localizările la nivelul altor oase ale corpului fiind relativ rare. În plus, o serie de leziuni chistice sau tumorale non-odontogene, care afectează scheletul în general se pot regăsi uneori şi la nivelul oaselor maxilare. Localizarea cu predilecţie la nivelul maxilarelor se explică prin prezenţa a numeroase resturi epiteliale odontogene, provenite din procesul de dezvoltare a dintelui (odontogeneză) şi restante în oasele maxilare. Din aceste structuri provin majoritatea chisturilor şi tumorilor benigne maxilare. Pentru o mai uşoară înţelegere a patogeniei acestor entităţi, considerăm necesară o scurtă prezentare a odontogenezei.

DEZVOLTAREA DINTELUI (ODONTOGENEZA)

Chisturile şi tumorile benigne ale oaselor maxilare au de cele mai multe ori ca punct de plecare structuri ectomezenchimale implicate în odontogeneză. Acesta este un proces complex, despre care sunt prezentate numeroase date embriologice [1, 2].

La om există două serii de dinţi, şi anume dinţii temporari (deciduali, în număr de 20) şi dinţii permanenţi (în număr de 32), ultimii înlocuindu-i pe primii. Dintele uman (temporar şi permanent) are o origine dublă, ectodermică şi mezenchimală. Formarea, dezvoltarea şi erupţia dentară se desfăşoară în perioade de timp diferite pentru fiecare dintre cele două categorii de dinţi, temporari şi permanenţi.

Dinţii îşi încep dezvoltarea în a 6-a săptămână a vieţii intrauterine, prin invaginarea ectodermului de la nivelul stomodeumului în mezenchimul subiacent al primului arc branhial, care reprezintă procesele alveolare primare. Prin această invaginare se formează *lamina dentară,* în formă de potcoavă, câte una pentru fiecare maxilar. Din lamina dentară se vor forma 20 de digitaţii (câte 10 pentru fiecare maxilar), ce constituie mugurii dinţilor temporari, cu existenţa unor îngroşări în poziţiile viitorilor dinţi.

La baza acestor digitaţii apare câte o invaginaţie, care semnifică iniţierea dezvoltării *organului adamantin* (producător de smalţ dentar), şi care induce o condensare locală a mezenchimului pentru a forma *papila dentară* (fig. 4.1).

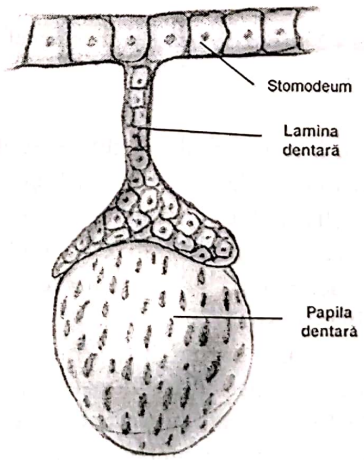

Figura 4.1. Stadiul de formare a papilei dentare.

Organul adamantin trece prin fazele de capsulă şi apoi de clopot, formând astfel epiteliul adamantin extern, reticulul stelat, stratul intermediar şi epiteliul adamantin intern. La periferia organului adamantin şi a papilei dentare apare o condensare suplimentară a mezenchimului care formează *sacul folicular*. În acest mod se dezvoltă cele trei componente ale germenelui dentar: 1. *organul adamantin* (de origine epitelială), 2. *papila dentară*, 3. *sacul folicular* (ambele de origine mezenchimală).

Din lamina dentară a dintelui temporar se separă o altă prelungire care constituie primordiumul dintelui permanent şi care va iniția un proces identic de dezvoltare a acestuia *(lamina dentară secundară)*. Practic în cea de-a 16-a săptămână a vieții intrauterine se formează mugurele primului molar permanent.

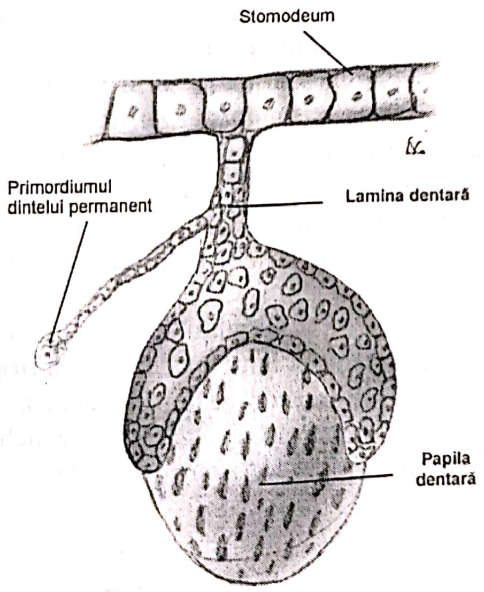

Figura 4.2. Papila dentară şi primordiumul dintelui permanent.

Pe măsură ce epiteliul odontogen se diferențiază în pre-ameloblaşti la nivelul epiteliului adamantin intern, aceştia induc diferențierea mezenchimului papilei dentare în odontoblaşti. Odontoblaştii secretă matricea dentinară; acest fenomen stimulează preameloblaştii stratului adamantin intern să se diferențieze în ameloblaşti funcționali, care depozitează smalț peste matricea dentinară. Structurile de legătură dintre ameloblaşti şi matricea dentinară reprezintă joncțiunea amelodentinară, care se formează de fapt înainte de depozitarea smalțului.

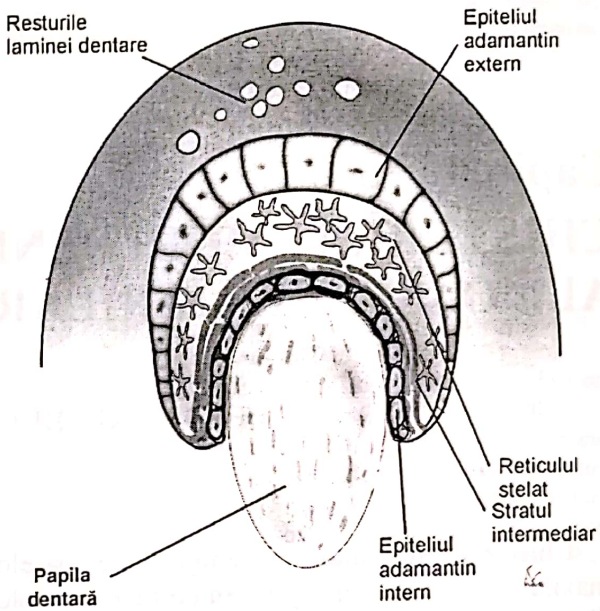

Figura 4.3. Organul adamantin (epiteliul adamantin extern, reticulul stelat, stratul intermediar, epiteliul adamantin intern) şi papila dentară.

De la nivelul organului adamantin, se dezvoltă spre profunzime un epiteliu dublu stratificat, formând *teaca radiculară Hertwig*, care va înconjura şi include celule mezenchimale ale papilei dentare. Mezenchimul odontogen al papilei dentare se transformă în odontoblaşti care vor produce dentina radiculară. Mezenchimul adiacent rădăcinilor dentare va fi stimulat de teaca Hertwig să producă membrana parodontală. În acest mod se dezvoltă rădăcina dintelui temporar. Lamina dentară se dezintegrează, rezultând o serie de resturi epiteliale numite *resturile Serres*, care vor rămâne cantonate în mucoasa alveolară.

În acelaşi timp, teaca radiculară Hertwig se dezintegrează prin invazia mezenchimului adiacent, rezultând *resturile epiteliale Malassez*. Resturile epiteliale Serres şi Malassez au un potențial de activare crescut, cunoscut fiind faptul că din acestea derivă multe tipuri de chisturi sau tumori odontogene. După liza tecii Hertwig, mezenchimul adiacent vine în contact cu dentina şi se diferențiază în cementoblaşti care vor produce cementul radicular.

Pe măsura formării smalțului dentar, organul adamantin este comprimat şi redus la un epiteliu triplu stratificat – aşa-numitul *epiteliu adamnatin redus*, format din: epiteliul adamantin extern, stratul intermediar şi epiteliul adamantin intern. Odată cu erupția dintelui, epiteliul adamantin

Scanned with OKEN Scanner

redus fuzionează cu epiteliul mucoasei orale adiacente şi formează şanţul parodontal, precum şi joncţiunea dintre epiteliul gingival şi smalţul dintelui.

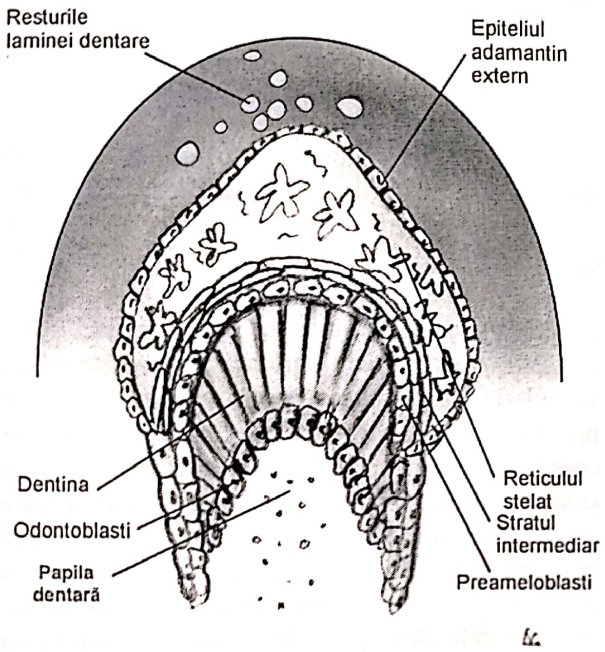

Figura 4.4. Resturile epiteliale Serres ale laminei dentare şi formarea tecii Hertwig.

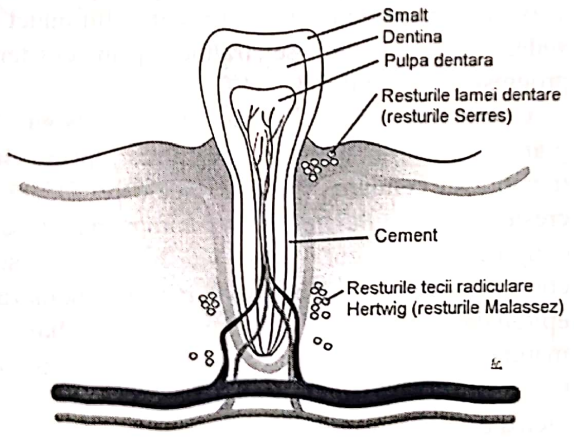

Figura 4.5. Dintele complet format şi erupt pe arcadă.

Dezvoltarea dinţilor permanenţi se produce printr-un mecanism similar. Tot acest proces de formare atât a dinţilor temporari, cât şi permanenţi, are loc într-un timp îndelungat, din a 6-a săptămână a vieţii intrauterine şi până aproape de vârsta de 20 de ani, fapt care explică patologia legată de odontogeneză.

CHISTURILE OASELOR MAXILARE

Chistul se defineşte ca o cavitate patologică delimitată parţial sau în totalitate de o membrană epitelială şi care are un conţinut fluid sau semifluid. Există totuşi unele formaţiuni chistice care nu prezintă niciun fel de membrană epitelială.

Având în vedere diversitatea etiologiei şi formelor anatomo-patologice ale chisturilor oaselor maxilare, au existat de-a lungul timpului numeroase clasificări ale acestora. Considerăm că cea mai recentă clasificare [3] a OMS* (1992) oferă o bună sistematizare a acestor entităţi:

I. Chisturi de dezvoltare

Chisturi odontogene

- keratochistul odontogen (chistul primordial)
- chistul folicular (dentiger)
- chistul de erupţie (hematomul de erupţie)
- chistul parodontal lateral (chistul odontogen botrioid)
- chistul gingival al adultului
- chistul gingival (alveolar) al nou-născutului
- chistul odontogen calcificat (chistul Gorlin, chistul cu „celule fantomă")
- chistul odontogen glandular (chistul sialo-odontogen)

Chisturi neodontogene

- chistul nazo-palatin (chistul canalului incisiv)
- chistul median palatinal
- chistul nazo-labial (nazo-alveolar)
- „chistul globulomaxilar"**
- „chistul median mandibular"**

II. Chisturi inflamatorii

- chistul radicular: chistul periapical, chistul radicular lateral
- chistul rezidual

III. Pseudochisturi

- cavitatea osoasă idiopatică (chistul osos traumatic, simplu, hemoragic)
- chistul osos anevrismal
- defectul osos Stafne.

---

* Organizaţia Mondială a Sănătăţii (*World Health Organisation*).

** Aşa cum este arătat în descrierea acestora, nu sunt entităţi anatomo-patologice de sine stătătoare.

Scanned with OKEN Scanner

Chisturile de dezvoltare provin din structuri epiteliale intraosoase remanente în urma dezvoltării embriologice. Unele provin din celulele epiteliale remanente din dezvoltarea dinților (chisturile odontogene, cum ar fi keratochistul odontogen), din resturile epiteliale ale unor canale embrionare (chisturile neodontogene, cum ar fi chistul canalului nazo-palatin), sau din resturile epiteliale de la nivelul unor zone de fuziune în cadrul dezvoltării viscerocraniului (chistul canalului tireoglos, chistul nazo-labial, chistul branhial).

Chisturile inflamatorii, cum ar fi chistul radicular, par a avea la prima vedere un caracter inflamator, dar această încadrare este în fapt articifială. În aceste cazuri, reacția inflamatorie produce citokine și factori de creștere, care stimulează de fapt resturile epiteliale remanente din dezvoltarea dintelui (resturile lui Malassez), acestea proliferând chistic. În același mod, un chist branhial sau unul de canal tireoglos poate apărea clinic în legătură cu o infecție a căilor respiratorii superioare.

Membrana epitelială a chisturilor odontogene derivă în principal din trei tipuri de structuri reziduale ale formării dintelui:

1. *resturile Serres,* care persistă după dezintegrarea laminei dentare și care dau naștere keratochistului odontogen, precum și altor leziuni, cum ar fi chistul parodontal lateral sau chistul gingival;
2. *epiteliul adamantin redus,* derivat din organul smalțului și care acoperă coroana unui dinte complet format, dar neerupt; din acesta derivă chistul folicular (dentiger), chistul de erupție și o entitate mai rară numită chistul paradentar;
3. *resturile Malassez,* formate după dezintegrarea tecii epiteliale radiculare Hertwig; din acestea derivă chisturile radiculare.

Așa-numitul chist osos traumatic, care este în fapt o cavitate osoasă, nu este un chist în adevăratul sens, deoarece nu prezintă o membrană epitelială. Totuși denumirea a fost menținută, deși nu este un chist, și de altfel nici nu apare în legătură cu un traumatism. De aceea, termenul corect și actual este de cavitate osoasă idiopatică.

Chistul anevrismal este de asemenea un pseudochist, considerându-se în prezent că este o variantă de tumoră osoasă cu celule gigante. Cavitățile acestei formațiuni sunt tapetate de pereți formați din fibroblaști, și nu de epiteliu.

Dimpotrivă, tumora odontogenă adenomatoidă prezintă un epiteliu acoperitor provenit din membrana radiculară Hertwig, fapt pentru care încadrarea corectă ar fi chist adenomatoid odontogen, și nu de tumoră sau hamartom.

DEZVOLTAREA UNUI CHIST

Evoluția obișnuită a chisturilor este de stimulare a resturilor epiteliale de dezvoltare, urmată de proliferarea unei mase de celule epiteliale, fără invazia țesuturilor adiacente. Pe măsura creșterii volumetrice a masei epiteliale, celulele situate central se repoziționează spre periferie, cât mai aproape de sursa de vascularizație. Totuși, unele celule rămân în hipoxie, se lizează și astfel se formează progresiv conținutul chistic. Acesta, din cauza structurilor celulare lizate, este hiperton, fapt pentru care atrage transsudat, care la rândul său creează presiune hidrostatică, și deci resorbție osoasă prin presiune. Astfel, chistul crește în dimensiuni. Hipoxia celulelor epiteliale situate spre cavitatea chistică, hipertonia, transsudatul, presiunea hidrostatică, liza osoasă, creșterea volumetrică a chistului și deci din nou hipoxia celulelor epiteliale situate spre cavitatea chistică – toate acestea formează un cerc vicios care, din punct de vedere macroscopic, se traduce prin creșterea progresivă a chistului.

Conținutul chistic este adeseori bogat în granule de colesterol, rezultate prin liza membranei celulare și a celei nucleare. Odată cu creșterea chistului, acesta comprimă țesutul conjunctiv adiacent, care va forma un strat conjunctiv care va înconjura la exterior membrana epitelială a chistului. Membrana epitelială se maturează în timp și dezvoltă membrană bazală. Creșterea chistului continuă până când cercul vicios este întrerupt prin:

1. îndepărtare (chistectomie);
2. deschiderea într-o cavitate naturală (ca de exemplu, cavitatea orală sau cea sinuzală sau prin marsupializare) și astfel nu mai există presiune hidrostatică care să lizeze structurile osoase adiacente;
3. îndepărtarea factorului stimulator reprezentat de citokine, prin înlăturarea factorului cauzal (de exemplu, tratamentul endodontic sau extracția dentară în cazul chistului radicular).

Scanned with OKEN Scanner

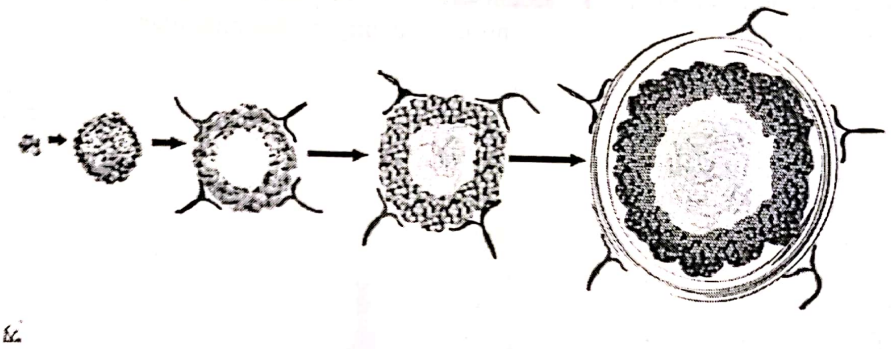

Figura 4.6. Dezvoltarea unui chist.

Majoritatea chisturilor oaselor maxilare au caractere clinice similare, şi anume creşterea lentă, asimptomatică, expansivă, ce va duce în cele din urmă la deformarea corticalelor osoase, aspectul radiologic caracteristic constituind în general un indicator pentru stabilirea diagnosticului. Diagnosticul pozitiv se bazează în final pe rezultatul examenului histopatologic.

I. CHISTURI DE DEZVOLTARE

CHISTURI ODONTOGENE

Keratochistul odontogen (chistul primordial)

Conceptul de chist primordial a fost adeseori controversat sau a creat confuzii [4]. În trecut se considera că chistul primordial rezultă prin degenerarea chistică a epiteliului organului adamantin, *înaintea* dezvoltării structurilor dure dentare. Astfel, un chist primordial se dezvoltă *în locul* unui dinte.

În anii 1950, a fost introdus termenul de keratochist odontogen, care derivă din *lamina dentară*, cu caractere clinice şi histopatologice specifice. Introducerea acestui concept a dus la acceptarea noţiunilor de chist primordial şi keratochist odontogen ca sinonime. În clasificarea OMS din 1972 se preferă termenul de chist primordial, dar în cea mai recentă clasificare OMS, din 1992, se preferă termenul de keratochist odontogen.

Patogenie şi aspecte clinice

Keratochistul odontogen prezintă o serie de particularităţi de ordin anatomo-clinic, histopatologic şi de evoluţie. Aproximativ două treimi dintre keratochisturile odontogene derivă din resturile Serres sau din celulele bazale ale epiteliului oral (aşa-numitul **keratochist odontogen primordial,** dezvoltat *în locul* unui dinte). Restul de o treime derivă din epiteliul adamantin redus (**keratochist odontogen dentiger**, dezvoltat *în jurul* unui dinte). Forma primordială are un caracter recidivant mult mai marcat.

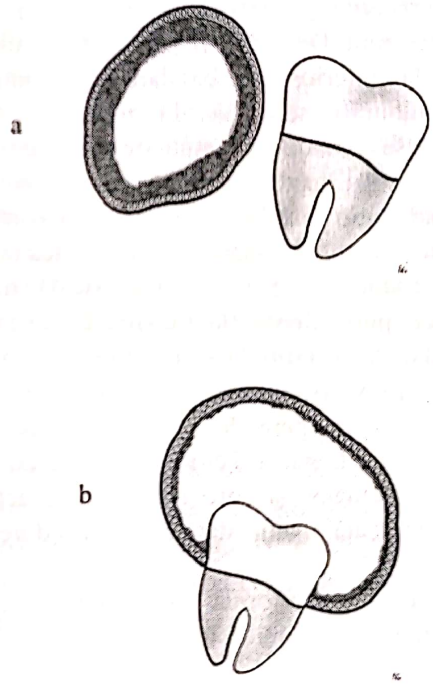

Figura 4.7. a – Keratochistul odontogen primordial; b – keratochistul odontogen dentiger.

Se pare că mecanismul de dezvoltare al keratochistului nu este cel obişnuit, legat de creşterea presiunii osmotice intrachistice, ci se datorează unor factori de creştere incomplet elucidaţi de la nivelul peretelui chistic. Chiar se

Scanned with OKEN Scanner

consideră de către unii autori că keratochistul odontogen este o tumoră benignă chistică şi nu un chist propriu-zis [5].

Keratochisturile reprezintă aproximativ 5–10% din totalul chisturilor odontogene. Apar mai ales la adolescenţi şi tineri, fiind ceva mai frecvente la sexul masculin. Pot fi prezente şi la copii, de obicei în contextul **sindromului nevic bazocelular (sindromul Gorlin)** – în aceste cazuri keratochisturile pot fi multiple, prezente simultan sau apărând în diferite localizări, la intervale de câţiva ani. Cel mai frecvent, keratochisturile se localizează la mandibulă, în special în dreptul molarului trei; la maxilar, pot apărea în dreptul molarului trei sau uneori în dreptul caninului.

Clinic, keratochistul odontogen se poate prezenta într-o multitudine de variante şi dimensiuni. Unele sunt forme mici şi uniloculare, altele sunt de mari dimensiuni, uniloculare sau multiloculare. Sunt în general asimptomatice, dar pe măsură ce evoluează, induc mobilitatea dinţilor adiacenţi, precum şi resorbţia progresivă a rădăcinilor acestora. Deşi împing pachetul vasculonervos alveolar inferior spre bazilara mandibulei, nu induc tulburări senzitive în teritoriu. Au tendinţa de a se extinde mai mult în plan meziodistal (de-a lungul medularei osoase, mai puţin dense) şi mai puţin vestibulo-lingual (liza osului cortical, dens, apărând tardiv). Liza corticalelor osoase se produce în zonele cu corticală mai subţire şi mai puţin densă (la maxilar în special spre vestibular, la mandibulă spre lingual în zona laterală, şi spre vestibular în zona anterioară şi premolară). Uneori peretele chistic se poate perfora, conţinutul bogat în keratină pătrunzând în structurile învecinate şi provocând o reacţie inflamatorie marcată, manifestată clinic prin durere şi edem.

Radiologic, apar sub forma unor leziuni osoase radiotransparente, cu limite nete, uneori cu un fenomen de corticalizare perilezională. Pot fi uniloculare sau multiloculare (în special cele localizate în dreptul molarului trei mandibular). În aproximativ o treime dintre cazuri se evidenţiază un dinte neerupt, care este situat parţial intralezional, având un aspect practic identic cu cel al unui chist dentiger – în fapt poate fi vorba despre expresia radiologică a unui keratochist odontogen dentiger. Resorbţia rădăcinilor dinţilor adiacenţi erupţi pe arcada dentară este frecventă, dar nu patognomonică (apare şi în cazul chisturilor dentigere sau radiculare).

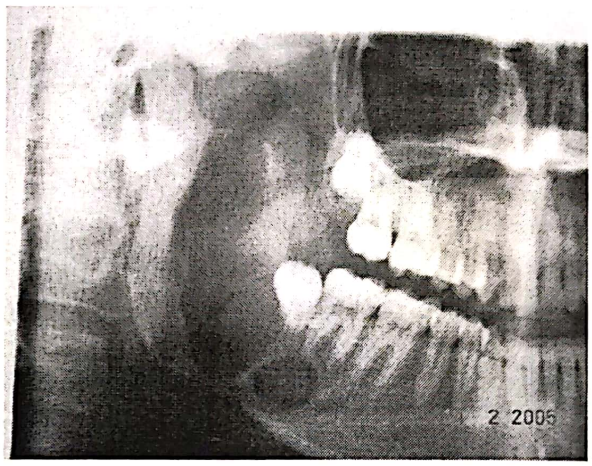

Figura 4.8. Keratochist odontogen dentiger care interesează întreg ramul mandibular drept; se remarcă prezenţa molarului de minte semiinclus (cazuistica prof. dr. A. Bucur).

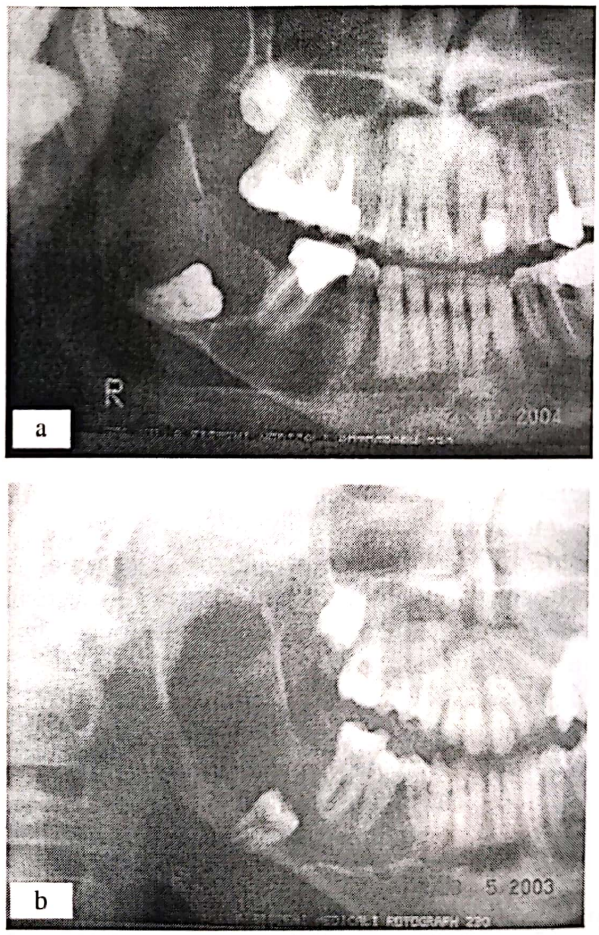

Figura 4.9. Keratochist odontogen dentiger:
a – formă multiloculară; b – respectiv uniloculară.
În ambele situaţii se remarcă prezenţa unui molar de minte inclus (cazuistica prof. dr. A. Bucur).

Scanned with OKEN Scanner

Diagnostic diferențial

Pe baza aspectului radiologic, diagnosticul diferențial se face în funcție de forma anatomo-clinică.

Keratochistul odontogen dentiger trebuie diferențiat de:

- *chistul folicular*;
- *chistul/tumora odontogenă adenomatoidă – pentru localizările anterioare*;
- *ameloblastomul și fibromul ameloblastic.*

Keratochistul odontogen primordial unilocular trebuie diferențiat de:

- *chistul parodontal lateral*;
- *chistul rezidual*;
- *cavitatea osoasă idiopatică*;
- *chistul/tumora odontogenă adenomatoidă – pentru localizările anterioare*;
- *ameloblastomul și fibromul ameloblastic.*

Keratochistul odontogen primordial multilocular are un aspect radiologic diferit de cel obișnuit al unui chist, fiind mai degrabă asemănător unei tumori. De aceea, diagnosticul diferențial se face cu:

- *ameloblastomul;*
- *mixomul odontogen;*
- *tumora centrală cu celule gigante;*
- *malformațiile arterio-venoase osoase centrale;*

Anatomie patologică

Diagnosticul de certitudine al keratochistului odontogen se stabilește numai în urma examenului histopatologic.

Keratochistul odontogen prezintă o membrană formată din epiteliu pavimentos stratificat, joncțiunea epitelio-conjunctivă neprezentând un aspect papilar. Suprafața epiteliului este **parakeratinizată**, iar celulele bazale sunt hipercromatice, cilindrice sau cubice, cu nuclei în palisadă. Peretele fibros poate prezenta focare de keratinizare sau cu conținut chistic, care constituie chisturi satelite. Nu este prezentă o reacție inflamatorie perilezională, decât în cazul suprainfectării. Conținutul chistic este format dintr-un lichid clar, care conține keratină în cantități variabile.

O variantă histopatologică este **keratochistul odontogen ortokeratinizat**, care are o evoluție mai puțin agresivă și o rată scăzută de recidivă.

Tratament

Tratamentul este chirurgical și constă de cele mai multe ori în chistectomie. Pentru formele de mari dimensiuni, se indică marsupializarea sau rezecția osoasă marginală sau chiar segmentară.

Chistectomia se va practica ca primă intenție curativă, pentru un keratochist de dimensiuni relativ mici. Se impune îndepărtarea în totalitate a membranei chistice, pentru a reduce pe cât posibil riscul de recidivă. Este necesar un abord care să permită o vizibilitate intraoperatorie optimă, fiind adeseori necesar un abord cervical al mandibulei pentru cazurile care interesează unghiul și ramul mandibular. Dacă corticala mandibulară este efracționată, este de reținut faptul că keratochistul nu invadează părțile moi, fapt pentru care nu este necesară extirparea unei zone de țesut de la nivelul părților moi adiacente. În schimb, în cazul keratochisturilor primordiale, se recomandă extirparea unei porțiuni de mucoasă alveolară hiperkeratinizată, pentru a îndepărta astfel alte resturi epiteliale cu potențial de transformare în keratochist.

Dinții adiacenți pot fi menținuți dacă osul restant o permite, dar este necesar chiuretajul atent al acestora, pentru a nu fi menținute focare lezionale. Pachetul vasculo-nervos alveolar inferior va fi conservat, nefiind niciodată infiltrat.

Marsupializarea se poate practica în cazul keratochisturilor odontogene dentigere, în urma acestei intervenții creându-se totodată și posibilitatea erupției dintelui inclus la nivelul procesului chistic.

Rezecția osoasă marginală sau segmentară este indicată atunci când au existat recidive multiple după chistectomie sau dacă leziunea este de mari dimensiuni și a erodat corticala osoasă, fapt pentru care chiuretajul ar întrerupe continuitatea osoasă.

Keratochisturile prezintă un risc crescut de recidivă (peste 50%), în special după chistectomie sau marsupializare. Factorii de risc sunt: neîndepărtarea chistului monobloc, keratochistul odontogen primordial, keratochisturile de mari dimensiuni, cele multiloculare, sau cele care au erodat corticalele osoase.

Pe lângă riscul de recidivă, există un risc crescut de transformare a altor resturi epiteliale cu aceeași localizare în keratochisturi independente.

Scanned with OKEN Scanner

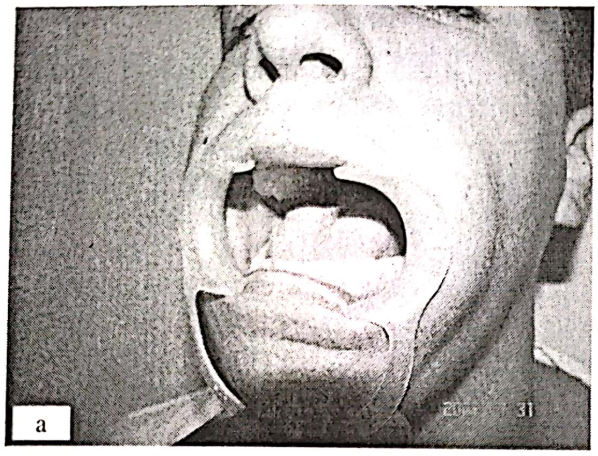

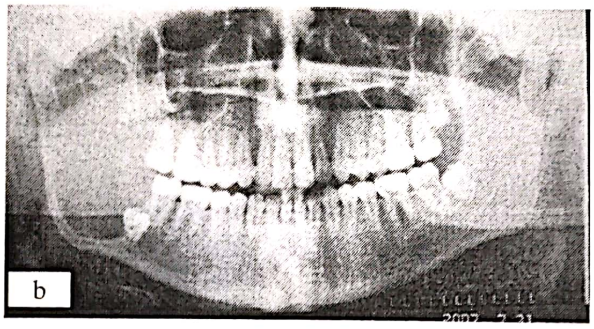

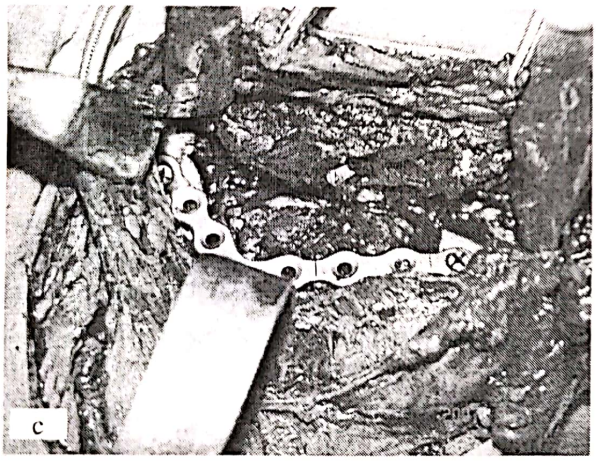

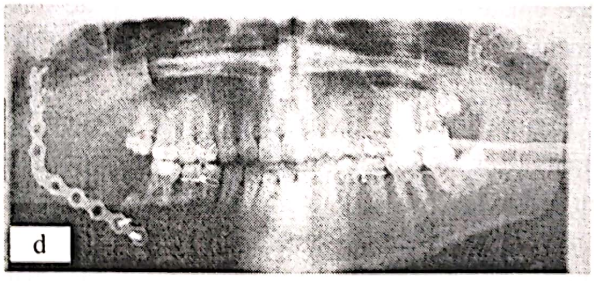

Figura 4.10. Keratochist odontogen dentiger care interesează ramul mandibular drept: a – aspect clinic preoperator; b – aspect radiologic preoperator; c – imagine intraoperatorie cu plasarea plăcuței primare de reconstrucție; d – aspect radiologic postoperator cu refacerea continuității mandibulare (cazuistica prof. dr. A. Bucur).

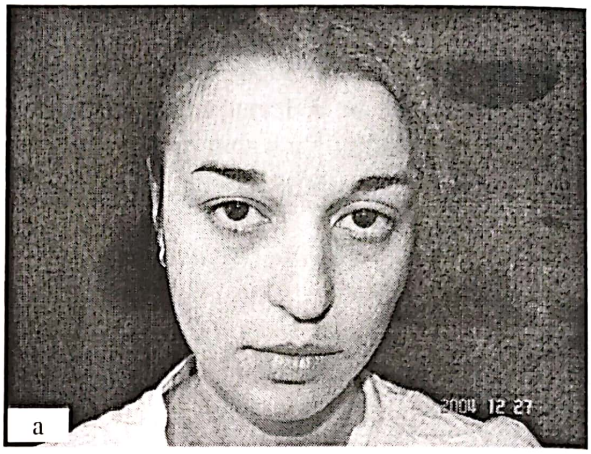

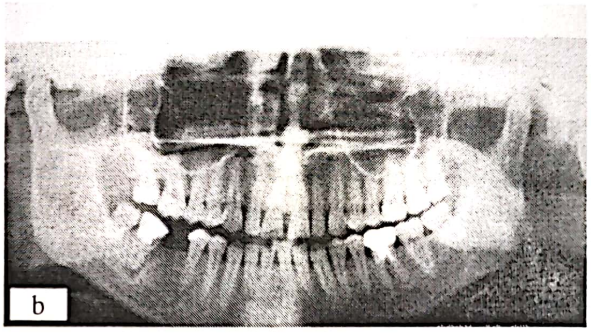

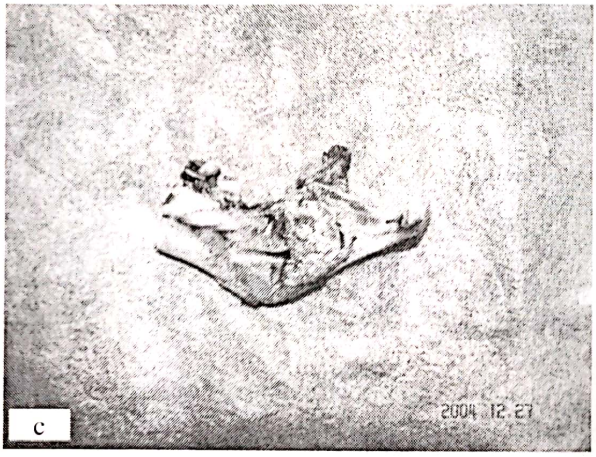

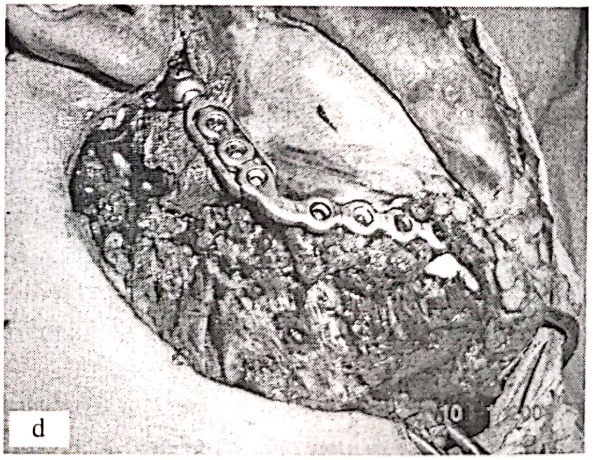

Figura 4.11

Scanned with OKEN Scanner

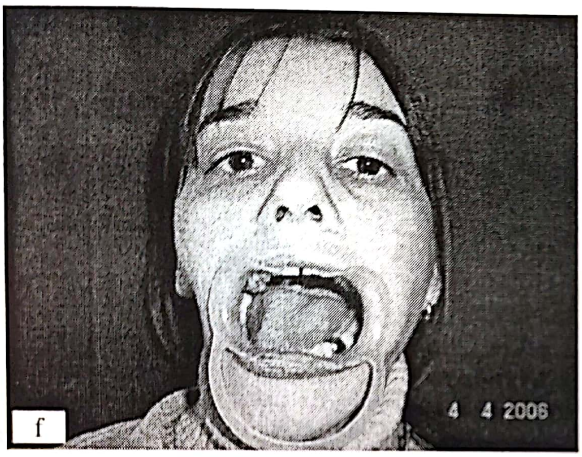

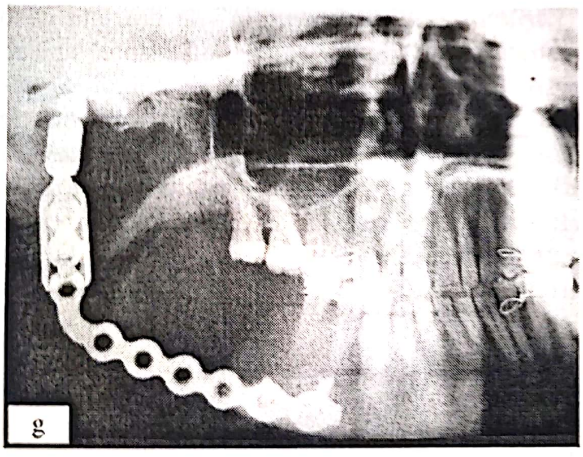

Figura 4.11. Keratochist odontogen primordial care interesează întreg ramul mandibular drept (inclusiv condilul mandibular), cu efracționarea corticalei interne. Se practică hemirezecție de mandibulă cu dezarticulare și reconstrucția cu placă primară de reconstrucție și hemiartroplastie inferioară cu proteză de condil: a – aspect clinic preoperator; b – imagine radiologică preoperatorie; c – aspect macroscopic al piesei postoperatorii; d – imagine intraoperatorie cu fixarea ansamblului plăcuță primară de reconstrucție – proteză condil (*SINGLE COMPACT UNIT*); e, f – aspect clinic postoperator cu gura închisă și deschisă; g – imagine radiologică postoperatorie (cazuistica prof. dr. A. Bucur).

Chistul folicular (dentiger)

Patogenie și aspecte clinice

Chistul folicular (denumit și chist dentiger) apare prin transformarea chistică a foliculului dentar care înconjoară coroana unui dinte neerupt. Este un chist care apare frecvent la nivelul oaselor maxilare, reprezentând aproximativ 20% din totalul chisturilor de dezvoltare [6]. Chistul folicular înconjoară coroana dintelui neerupt și este întotdeauna atașat la joncțiunea smalț-cement a acestui dinte.

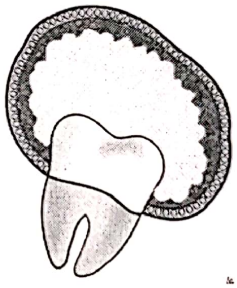

Figura 4.12. Chistul folicular.

Se formează prin acumularea de conținut chistic între coroana dintelui și epiteliul adamantin redus care tapetează la interior chistul folicular. O altă teorie susține faptul că lichidul chistic se acumulează între stratul extern și cel intern al epiteliului adamantin redus, acesta din urmă rămânând atașat pe suprafața smaltului dentar [7].

Deși sunt chisturi de dezvoltare, pot apărea uneori în urma unor fenomene inflamatorii locale: procese inflamatorii periapicale cronice ale dintelui decidual supraiacent sau fenomene repetate de pericoronarită ale unui dinte semiinclus (în special molarul trei mandibular).

Apare cel mai frecvent la nivelul unghiului mandibulei, în legătură cu un molar de minte inclus sau semiinclus, se poate localiza și nivelul caninului superior inclus, dar și la nivelul oricărui alt dinte neerupt (molar trei maxilar, premolar doi mandibular etc.). Afectează cel mai adesea adolescenții și tinerii, mai frecvent de sex masculin.

Clinic, chistul folicular de mici dimensiuni este practic asimptomatic (cu excepția lipsei dintelui erupt pe arcadă), fiind descoperit de multe ori întâmplător în urma unui examen radiologic. În evoluție, crește în dimensiuni, putând ajunge să depășească câțiva centimetri în diametru, și în situații rare să erodeze corticalele osoase. Trebuie reținut faptul că în general o formațiune cu aspect de chist dentiger, dar care are dimensiuni mari și ajunge

Scanned with OKEN Scanner

să deformeze părţile moi, este în fapt un keratochist odontogen dentiger sau un ameloblastom.

Chistul folicular se poate suprainfecta prin comunicarea cu mediul oral în cazul unui dinte semiinclus, sau de la un proces infecţios periapical al unui dinte decidual supraiacent.

Radiologic, ***apectul tipic*** pentru o formă de mici dimensiuni este de radiotransparenţă unilo-culară, care înconjoară coroana unui dinte inclus sau semiinclus şi care se ataşează la coletul dintelui. În evoluţie, ataşarea la coletul dintelui este relativă pe imaginea radiologică.

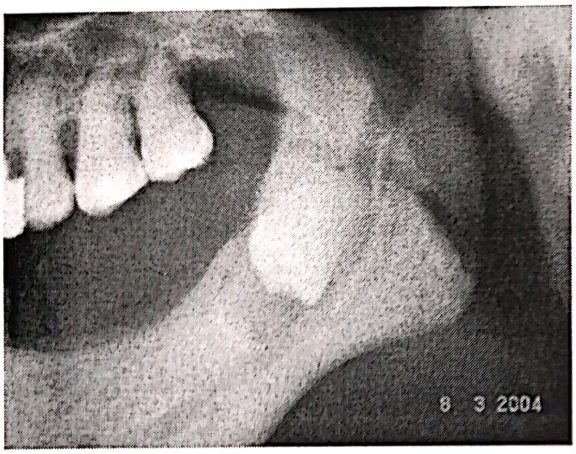

Figura 4.13. Chist folicular la nivelul unui molar de minte inclus, în poziţie orizontală (cazuistica prof. dr. A. Bucur).

Radiotransparenţa este bine delimitată, cu contur net, adeseori discret radioopac; în cazul în care a fost suprainfectat, limitele chistului par mai puţin nete. Trebuie avut în vedere faptul că există o serie de variaţiuni ale acestui aspect radiologic. Astfel, ***varianta cu extensie laterală*** este prezentă în cazul unui molar de minte inferior semiinclus, în care radiotransparenţa interesează doar porţiunea distală a dintelui, spre ramul mandibular.

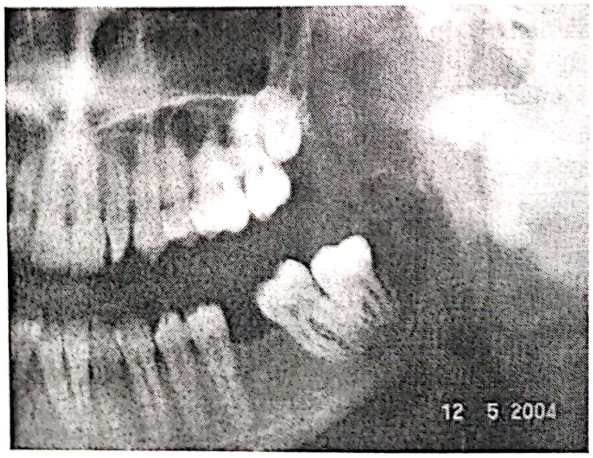

Figura 4.14. Chist folicular – varianta cu extensie laterală, spre ramul mandibulei (cazuistica prof. dr. A. Bucur).

Varianta cu extensie vestibulară apare în contextul unui molar de minte inferior semiinclus, dintele împingând chistul spre vestibular, astfel încât imaginea radiologică este de radio-transparenţă uniloculară suprapusă peste bifurcaţia rădăcinilor acestui dinte. Această variantă a fost denumită şi ***chist paradentar*** sau ***chist vestibular de bifurcaţie***, considerat de unii autori ca entitate clinică separată, cu localizare la nivelul primului molar sau molarului de minte inferior.

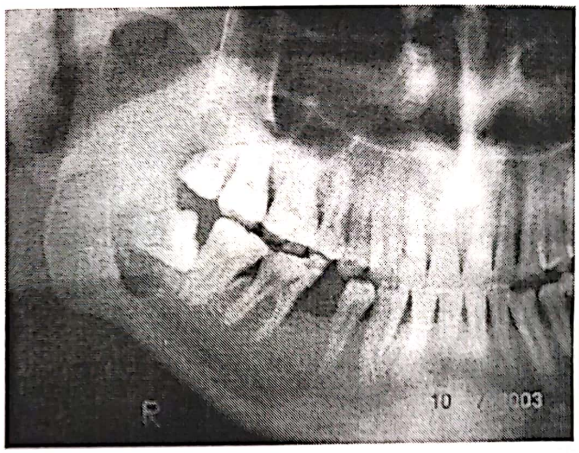

Figura 4.15. Chist folicular – varianta cu extensie vestibulară (cazuistica prof. dr. A. Bucur).

Varianta „circumferenţială" se prezintă ca o radiotransparenţă care se extinde spre apical, nerespectând joncţiunea amelo-dentinară a co-letului dentar, sau poate chiar circumscrie radiologic dintele. În cazul chisturilor foliculare de mari dimensiuni, aspectul poate fi aparent multilocular, dar acesta se datorează unor trabecule osoase restante, suprapuse peste radiotransparenţa chistului.

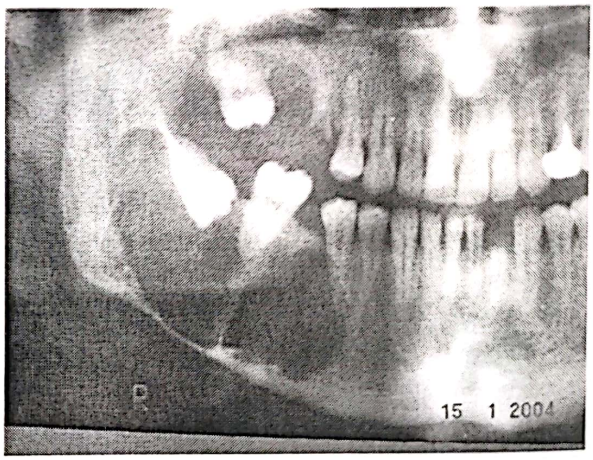

Figura 4.16. Chist folicular „circumferenţial" de mari dimensiuni (cazuistica prof. dr. A. Bucur).

Scanned with OKEN Scanner

Chistul folicular poate deplasa semnificativ dintele de la nivelul căruia derivă, în special pentru formele circumferențiale de mari dimensiuni. De asemenea, poate deplasa dinții adiacenți cu care vine în contact, sau poate induce resorbția radiculară a acestora.

Diagnostic diferențial

Diagnosticul diferențial al chistului folicular se poate face cu:

- *keratochistul odontogen dentiger*;
- *ameloblastomul*;
- *fibromul ameloblastic*;
- *chistul/tumora odontogenă adenomatoidă* – pentru localizările anterioare;

Anatomie patologică

Membrana chistică are caracteristic faptul că este relativ groasă, spre deosebire de keratochistul odontogen dentiger, la care membrana este subțire.

Uneori este dificil de stabilit histopatologic diferența între un sac folicular mărit și unul transformat chistic. Examenul histopatologic relevă un perete chistic alcătuit dintr-o membrană epitelială formată din 2–4 straturi de celule epiteliale nekeratinizate, înconjurată de un strat conjunctiv fibros cu conținut crescut de glicozaminoglicani și cu insule de resturi epiteliale odontogene aparent inactive.

În cazul în care chistul a prezentat multiple episoade de suprainfectare, peretele fibros prezintă infiltrat inflamator cronic, iar stratul epitelial prezintă hiperplazie și strat papilar epitelio-conjunctiv accentuat. Se pot identifica și insule de celule glandulare mucoase și sebacee. Uneori sunt prezente zone de keratinizare superficială.

Tratament

Tratamentul chistului folicular constă în **chistectomie** și odontectomia dintelui semiinclus sau inclus. În unele situații, dacă se consideră că este necesară și totodată posibilă erupția respectivului dinte pe arcadă, se poate conserva dintele după chistectomie și chiuretajul complet al inserției chistului la nivelul coletului dintelui.

Pentru chisturile foliculare de mari dimensiuni, se poate practica într-o primă etapă **marsupializarea**, care va determina reducerea progresivă a volumului chistului, după care, într-o etapă chirurgicală ulterioară, se va practica chistectomia.

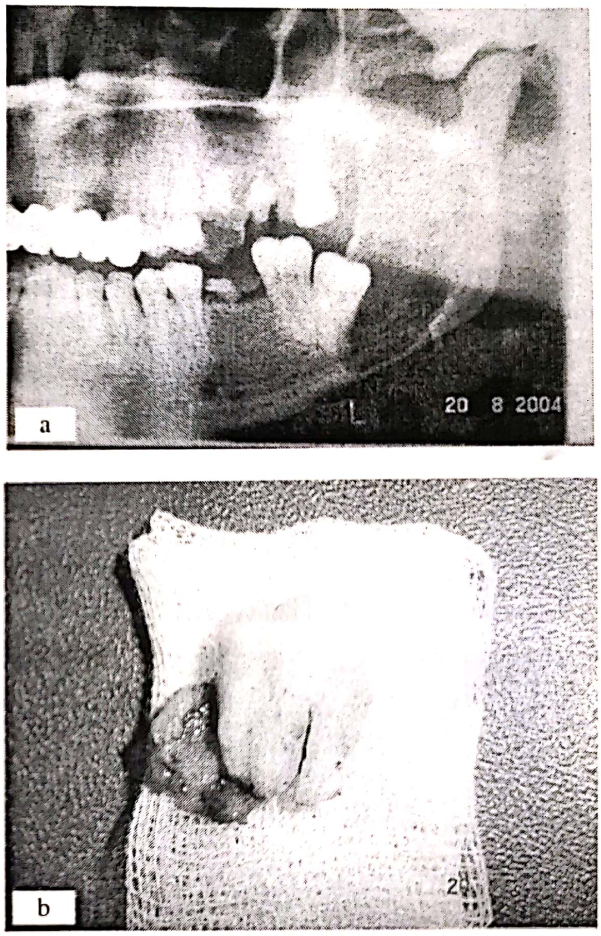

Figura 4.17a,b. Chist folicular pentru care s-a practicat chistectomie și odontectomia molarului de minte. Se observă o parte din membrana chistică groasă, atașată la coletul dintelui (cazuistica prof. dr. A. Bucur).

Chisturile foliculare de mari dimensiuni, extinse spre bazilara mandibulei, necesită uneori o chistectomie cu abord cervical.

Recidivele chistului folicular sunt rare după îndepărtarea completă. Prezintă un risc moderat de transformare în ameloblastom. Sunt descrise în literatura de specialitate cazuri rare de transformare a epiteliului chistic în carcinom spinocelular, sau al celulelor glandulare mucoase în carcinom mucoepidermoid.

Scanned with OKEN Scanner

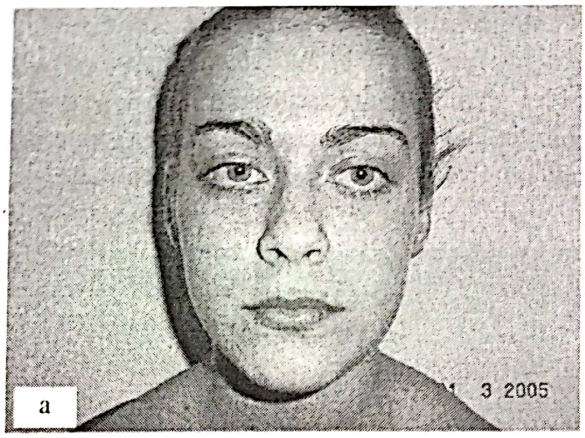

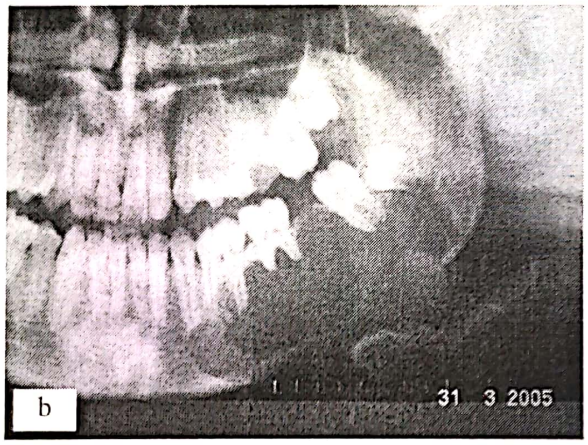

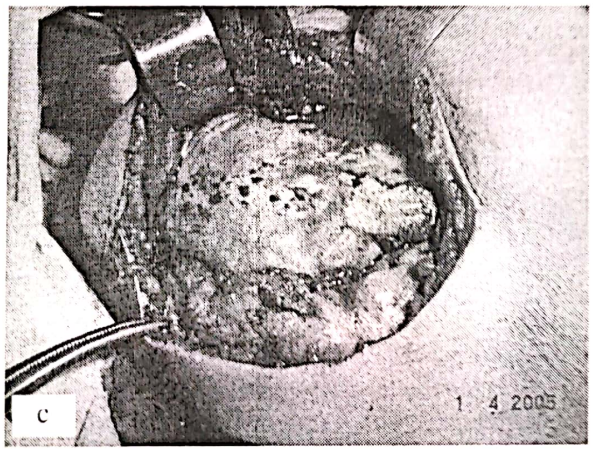

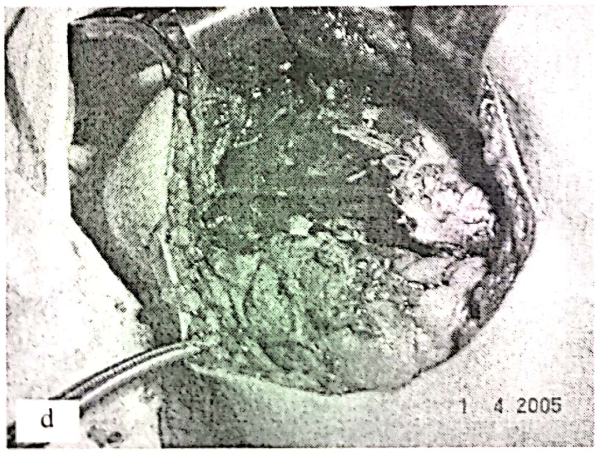

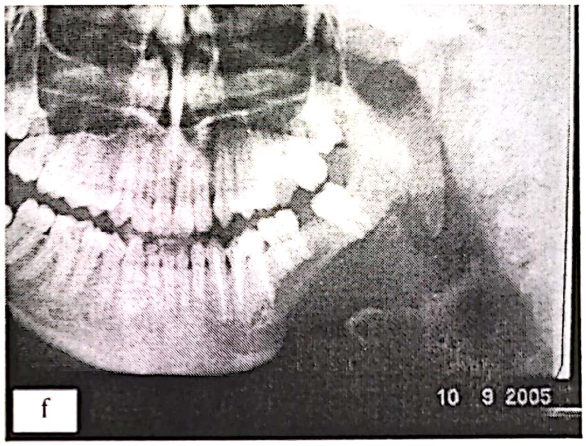

Figura 4.18. Chist folicular de mari dimensiuni pentru care s-a practicat chistectomia cu abord cervical: a, b – aspect clinic şi radiologic preoperator; c – imagine intraoperatorie cu deformarea corticalei mandibulare; d – aspect intraoperator al cavităţii chistice cu evidenţierea n. alveolar inferior; e, f – aspect clinic şi radiologic postoperator (cazuistica prof. dr. A. Bucur).

Chistul de erupţie

Patogenie şi aspecte clinice

Chistul de erupţie (numit şi hematom de erupţie) este analogul la nivelul părţilor moi al chistului folicular. Apare în cazul unui dinte în erupţie, aflat submucos, prin separarea foliculului dentar de suprafaţa coroanei dintelui.

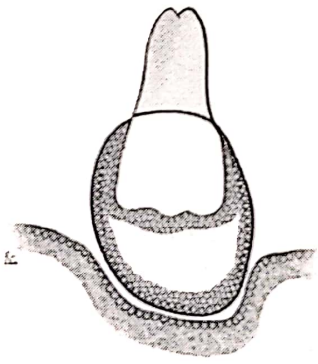

Figura 4.19. Chistul de erupţie.

Scanned with OKEN Scanner

Apare cel mai frecvent în contextul erupției dentiției temporare (la copilul mic), sau a incisivilor superiori sau a molarilor permanenți (la copii de 6–8 ani). Poate apărea și la adulți, în contextul unui dinte rămas semiinclus.

Clinic, se prezintă sub forma unei leziuni cu aspect chistic, localizată în dreptul dintelui în erupție. Mucoasa acoperitoare este intactă, lăsând să transpară hematomul acumulat sub sacul folicular, ceea ce îi conferă prin transparență o culoare albăstruie. La palpare, are consistență fluctuentă și este discret dureros.

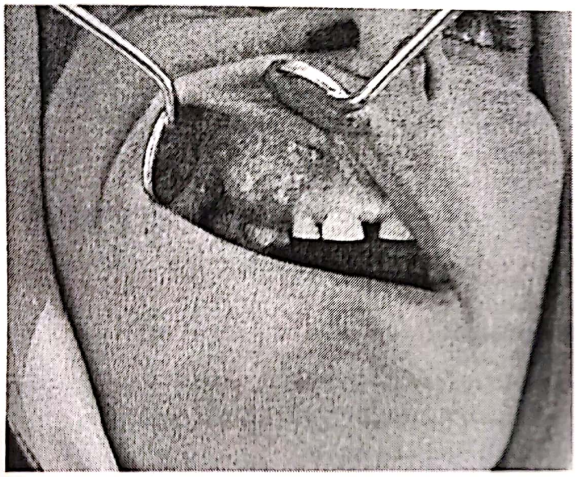

Figura 4.20. Chist de erupție format la nivelul unui canin superior semiinclus (cazuistica prof. dr. A. Bucur).

Radiologic, se evidențiază dintele în erupție, care a perforat corticala crestei alveolare, fără a fi vizibile modificări de ordin patologic.

Diagnostic diferențial

Având în vedere caracteristicile chistului de erupție, diagnosticul diferențial nu ridică în general probleme, putând fi rareori confundat cu un hematom post-traumatic al crestei alveolare sau cu o malformație vasculară de mici dimensiuni. Examenul radiologic care indică prezența dintelui în erupție stabilește diagnosticul.

Anatomie patologică

Examenul histopatologic este rareori efectuat pentru chisturile de erupție. Pe fața mucozală a chistului, mucoasa orală poate prezenta un infiltrat inflamator. Epiteliul care tapetează chistul de erupție este de tip pavimentos nekeratinizat, subțire. Conținutul chistic este adesea hematic.

Tratament

Având în vedere evoluția spre marsupializare spontană în cavitatea orală, urmată de erupția normală a dintelui, în general nu necesită nici un tratament. Se va recomanda menținerea unei bune igiene orale pentru a evita suprainfectarea.

În cazuri rare, este necesară marsupializarea chirurgicală a acestor chisturi, prin incizia și evacuarea conținutului și excizia unei mici porțiuni de mucoasă „în felie de portocală". Aceasta va permite erupția dintelui fără alte complicații.

Chistul parodontal lateral

Patogenie și aspecte clinice

Chistul parodontal lateral este un chist primordial derivat din resturile Malassez, situate la nivelul limbusului osos interdentar sau inter-radicular. Alte studii arată faptul că derivă din resturile lamei dentare (Serres) [8].

Apare cel mai frecvent la adulții tineri, cu predilecție la sexul masculin. Este localizat în special la mandibulă, dar poate apărea și la maxilar. Se găsește cel mai adesea în spațiul interdentar de la nivel premolar sau canin.

Chistul parodontal lateral este în general asimptomatic, fiind identificat întâmplător la un examen radiologic. Imaginea radiologică este de radiotransparență interdentară în formă de „picătură", cu dimensiuni mai mici de 1 cm. Dinții adiacenți sunt vitali și nu sunt mobili, dar radiologic se poate evidenția divergența rădăcinilor acestora, fără resorbție radiculară.

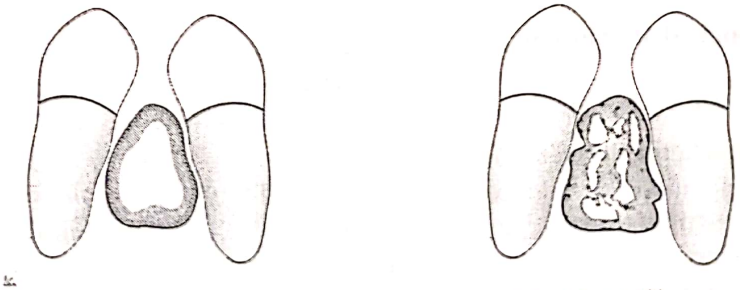

Figura 4.21. a – Chistul parodontal lateral; b – chistul „botrioid".

Scanned with OKEN Scanner

O variantă anatomo-clinică polichistică este **chistul botrioid**. În aceste cazuri, imaginea radiologică este de radiotransparență multiloculară cu aspect de „ciorchine de struguri" (aspect botrioid). Este expresia unor multiple focare chistice parodontale laterale de mici dimensiuni.

Diagnostic diferențial

Diagnosticul diferențial al chistului parodontal lateral se poate face cu:

- ***chistul radicular lateral***;
- ***keratochistul odontogen primordial***;
- ***parodontopatia marginală cronică profundă***;
- ***chistul folicular***;
- ***tumori benigne osoase cu radiotransparență osoasă***;
- ***tumori maligne endoosoase***.

Anatomie patologică

Chistul parodontal lateral prezintă un perete subțire, fără caracter inflamator, format dintr-un strat fibros și un epiteliu cu 1–3 straturi de celule pavimentoase sau cubice. La nivelul stratului epitelial se pot identifica focare de celule clare bogate în glicogen, acestea putând fi prezente și în stratul fibros.

Chistul botrioid se prezintă sub forma unei grupări de chisturi de mici dimensiuni, cu caracteristici similare celor descrise mai sus și separate prin septuri fibroase subțiri.

Tratament

Tratamentul de elecție este chistectomia cu conservarea dinților adiacenți, după chiuretarea completă a leziunii de la nivelul rădăcinilor acestora. Recidivele sunt rare și apar de obicei în cazul formelor botrioide. Transformarea malignă este excepțională.

Chistul gingival al adultului

Patogenie și aspecte clinice

Chistul gingival al adultului reprezintă expresia clinică la nivelul părților moi a chistului parodontal lateral. Apare prin transformarea chistică a resturilor lamei dentare (resturile Serres) de la nivelul parodonțiului marginal.

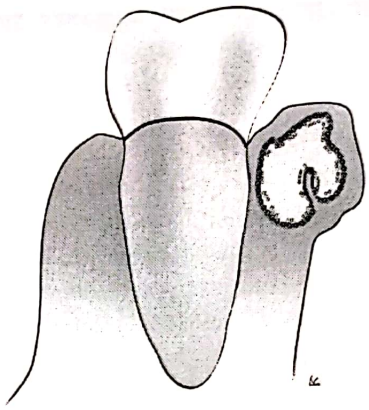

Figura 4.22. Chistul gingival al adultului.

Clinic, se prezintă ca o formațiune chistică de mici dimensiuni (sub 1 cm), situată în dreptul papilei interdentare, sau chiar și pe creasta edentată. Mucoasa acoperitoare este intactă, dar prin transparență lasă să se vadă o colorație albăstruie. Nu se evidențiază radiologic resorbție osoasă.

Diagnostic diferențial

Chistul gingival al adultului trebuie diferențiat de:

- ***hiperplazii gingivale „epulis-like"***;
- ***abcesul parodontal***.

Anatomie patologică

Aspectul histopatologic este similar celui al chistului parodontal lateral.

Tratament

Se va practica chistectomia simplă, cu vindecare *per secundam* a defectului de părți moi. Nu apar recidive după extirparea completă.

Chistul gingival (alveolar) al nou-născutului

Patogenie și aspecte clinice

Chisturile gingivale (alveolare) ale nou-născutului derivă din resturile Serres ale laminei dentare. Sunt formațiuni chistice cu incidență crescută, care sunt prezente la jumătate din nou-născuți. Sunt chisturi mici, superficiale, pline cu keratină, situate pe mucoasa alveolară la nou-născut.

Clinic, chisturile gingivale (alveolare) ale nou născutului **(nodulii Bohn)** se prezintă sub forma unor papule de mici dimensiuni, multiple, albicioase, situate pe creasta alveolară. Dimensiunile acestora

Scanned with OKEN Scanner

sunt de 2–3 mm. Localizarea este mai frecventă pe creasta alveolară maxilară şi mai rar pe cea mandibulară. În evoluţie, membrana chistului se perforează, comunică cu cavitatea orală, şi astfel, printr-un fenomen de „marsupializare spontană", involuează total până la vârsta de 3 luni. Din aceste motive, sunt destul de rar identificate şi nu necesită un tratament specific.

O variantă clinică o constituie chisturile palatinale ale nou-născutului **(perlele Epstein)**, care sunt localizate la nivelul mucoasei palatinale, pe linia mediană, sau lateral, la nivelul fibromucoasei palatului dur sau a vălului moale. În aceste cazuri, derivă din resturile epiteliale rezultate din fuziunea proceselor palatinale sau ale mugurilor nazali sau maxilari.

Indiferent de localizare, chisturile gingivale sau palatinale ale nou-născutului nu prezintă modificări osoase subiacente evidenţiabile radiologic.

Diagnostic diferenţial

Având în vedere prezenţa la naştere a acestor chisturi şi caracterele clinice şi evolutive specifice (chisturi multiple, involuţie spontană în primele luni de viaţă), diagnosticul diferenţial se poate face cu ***granulomul (epulisul) congenital*** (aspect reliefat, dimensiuni mai mari, consistenţă fermă).

Anatomie patologică

Chistul prezintă un epiteliu subţire, cu o suprafaţă parakeratozică. Cavitatea chistică conţine detritusuri keratinice.

Tratament

Având în vedere involuţia spontană în primele trei luni de viaţă, nu necesită un tratament specific.

Chistul odontogen calficificat

Patogenie şi aspecte clinice

Chistul odontogen calcificat (chistul Gorlin, chistul cu „celule fantomă") este o leziune osoasă mai rară. Este considerat de natură chistică, deşi unii autori recomandă încadrarea sa ca formaţiune tumorală benignă. Într-adevăr, unele forme sunt pur chistice, în timp ce altele, cum ar fi tumorile dentinogene cu „celule fantomă" sau tumorile odontogene epiteliale cu „celule fantomă" nu au caracter chistic, ci tumoral, în evoluţie infiltrând ţesuturile înconjurătoare [9]. Se asociază uneori cu alte tumori odontogene, cum ar fi odontoame, tumora odontogenă adenomatoidă sau ameloblastomul.

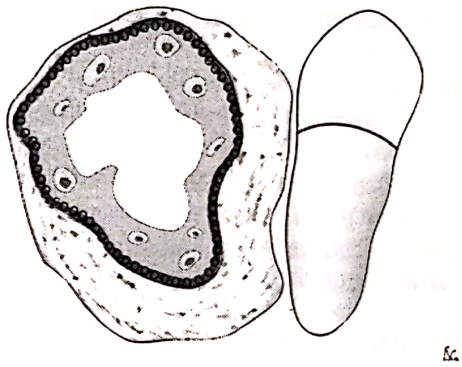

Figura 4.23. Chistul odontogen calcificat.

În majoritatea cazurilor se localizează intraosos, alteori putând evolua sub formă periferică, extraosoasă. De cele mai multe ori se localizează în zona frontală maxilară sau mandibulară, la orice vârstă.

Forma endoosoasă are dimensiuni moderate, de 2–4 cm, fiind însă citate şi forme de mari dimensiuni. Este identificată întâmplător în urma unui examen radiologic. În stadii iniţiale sunt complet radiotransparente, dar în evoluţie dezvoltă calcificări centrale, bine circumscrise, cu alternanţa radiotransparenţei cu radioopacitatea. Astfel, se poate prezenta radiologic ca o radiotransparenţă de obicei uniloculară, bine delimitată; alteori poate avea aspect multilocular. Pe fondul acestei radiotransparenţe, în unele cazuri se pot identifica central radioopacităţi cu aspectul unor calcificări neregulate (aspect de „sare şi piper", sau de „vălătuci", sau de „soare răsare"), sau chiar al unor structuri dentare rudimentare.

Forma extraosoasă se prezintă sub forma unei mase gingivale, sesile sau pediculate, fără caractere clinice specifice.

Diagnostic diferenţial

În funcţie de localizare şi aspectul radiologic, diagnosticul diferenţial este diferit:

Forma endoosoasă uniloculară fără calcificări trebuie diferenţiată de:

- *keratochistul odontogen primordial*;
- *chistul parodontal lateral*;
- *chisturi neodontogene*;

Scanned with OKEN Scanner

– *chistul radicular lateral*;
– *chistul/tumora odontogenă adenomatoidă*;

Forma endoosoasă cu prezența calcificărilor trebuie diferențiată de:
– *unele forme de chist/tumoră odontogenă adenomatoidă, cu aspect similar*;
– *odontom*;
– *fibromul osifiant;*
– *tumora odontogenă epitelială calcificată*;

Forma extraosoasă trebuie diferențiată de:
– *hiperplaziile „epulis-like"*;
– *fibroame gingivale*;
– *tumora odontogenă epitelială calcificată extraosoasă.*

Anatomie patologică

În marea majoritate a cazurilor, examenul histopatologic relevă forma chistică a acestei leziuni. Prezintă o capsulă fibroasă și un epiteliu odontogen de acoperire, format din 4–10 straturi de celule. Celulele bazale ale stratului epitelial sunt cubice sau cilindrice, cu aspect asemănător ameloblastelor. Caracteristică este prezența unui număr variabil de „celule fantomă" în stratul epitelial – acestea sunt celule epiteliale modificate, care își mențin forma, dar își pierd nucleii.

Tratament

Leziunea nu prezintă în general o evoluție agresivă. Tratamentul constă în simpla chistectomie a formelor endoosoase, sau respectiv extirparea formelor extraosoase. Riscul de recidivă este redus.

Chistul odontogen glandular (chistul sialo-odontogen)

Patogenie și aspecte clinice

Chistul odontogen glandular este o entitate anatomo-patologică rară și recent inclusă în cadrul entităților chistice ale oaselor maxilare [10]. Derivă din resturile epiteliale odontogene, dar prezintă și elemente histopatologice cu aspect glandular, fapt care este explicabil cel mai probabil prin caracterul pluripotențial de transformare a epiteliului odontogen.

Clinic, apare la adulți, și extrem de rar la adolescenți. În majoritatea cazurilor afectează mandibula, în zona anterioară. Dimensiunea chistului este variabilă, de la 1 cm până la leziuni de mari dimensiuni, care induc o liză osoasă extinsă. Inițial sunt asimptomatice, dar în evoluție induc jenă dureroasă, parestezii și pot eroda corticalele osoase. Evoluția este relativ rapidă, leziunea chistică având un caracter agresiv local.

Aspectul radiologic este de radiotransparență uniloculară sau, mai frecvent, multiloculară, cu margini bine delimitate și cu contur radioopac care denotă scleroza periferică.

Diagnostic diferențial

Diagnosticul diferențial al chistului odontogen glandular se poate face cu:
– *keratochistul odontogen multilocular*;
– *ameloblastomul*;
– *tumori sau malformații vasculare osoase*;
– *tumori maligne endoosoase.*

Anatomie patologică

Peretele chistic este format dintr-un epiteliu pavimentos stratificat, de grosime variabilă și un strat conjunctiv fibros, joncțiunea epitelio-conjunctivă neavând un aspect papilar. Stratul fibros nu prezintă în general componentă inflamatorie. La nivelul stratului epitelial se pot identifica depozite mucinice și celule glandulare mucoase.

Aspectul histopatologic este pe alocuri asemănător unui carcinom mucoepidermoid slab diferențiat, cu caracter chistic.

Tratament

Tratamentul constă în chistectomie cu chiuretaj atent al osului restant. Recidivele sunt frecvente, în peste 30% dintre cazuri. Având în vedere caracterul agresiv și recidivant, este uneori necesară rezecția osoasă marginală sau chiar segmentară.

CHISTURI NEODONTOGENE

Chistul nazo-palatin (chistul canalului incisiv)

Patogenie și aspecte clinice

Chistul nazo-palatin este cel mai frecvent chist neodontogen al cavității orale. Provine din transformarea chistică a vestigiilor epiteliale ale canalului nazo-palatin, localizat în cursul dezvoltării embriologice în zona canalului incisiv. Chistul nazo-palatin poate apărea clinic la orice vârstă, dar mai ales la persoane de 40–60 de ani, existând o predilecție pentru sexul masculin. Deși este un chist de dezvoltare, apare rareori la copii, în primii ani de viață.

Scanned with OKEN Scanner

Clinic, este multă vreme asimptomatic, putând fi identificat în urma unui examen radiologic de rutină. În evoluție, ajunge să deformeze palatul anterior, având aspectul similar unui abces palatinal situat pe linia mediană. Mucoasa acoperitoare poate fi integră sau poate prezenta o fistulă prin care se elimină conținutul chistic. Palparea este dureroasă și se constată fluctuență. Alteori, exteriorizarea la nivelul părților moi poate fi spre vestibular, în fundul de șanț din regiunea frontală, deformând buza.

Radiologic, se evidențiază o radiotransparență de 1–2 cm și mai rar de până la 6 cm. Este bine delimitată, situată între rădăcinile incisivilor centrali superiori, pe linia mediană sau imediat paramedian, fără a avea punctul de plecare de la nivel periapical. Rădăcinile acestor dinți sunt divergente și rareori cu fenomene de resorbție radiculară. Imaginea radiologică este de „inimă de carte de joc".

Se descrie și o formă clinică mai rară, ce interesează strict părțile moi, așa-numitul **chist al papilei incisive**.

Diagnostic diferențial

În general, pentru o radiotransparență situată în premaxilă pe linia mediană, între rădăcinile incisivilor centrali superiori, în formă de „inimă de carte de joc", diagnosticul prezumtiv va fi de chist nazo-palatin, până la o eventuală infirmare a acestuia. Diagnosticul diferențial se poate face cu:

– ***chistul radicular*** cu punct de plecare unul sau ambii incisivi centrali superiori;

– ***keratochistul odontogen primordial*** derivat dintr-un dinte supranumerar (meziodens);

– ***tumori maligne*** endoosoase de tip (condro-) sarcom cu aceeași localizare;

– ***canal incisiv normal*** – pentru formele de chist nazo-palatin de mici dimensiuni.

Anatomie patologică

Epiteliul peretelui chistic poate fi de tip pavimentos stratificat, cilindric pseudostratificat sau cilindric ciliat, uneori fiind prezente mai multe tipuri de dispoziție a celulelor epiteliale în diferite zone ale membranei. Se pot evidenția de asemenea celule glandulare mucoase. La exterior, peretele chistului este tapetat de un țesut fibros, uneori cu componentă inflamatorie cronică.

Tratament

Tratamentul chistului canalului nazo-palatin constă în chistectomie simplă, de obicei prin abord palatinal. După extirparea completă, nu apar recidive. Riscul de transformare malignă este extrem de mic.

Chistul median palatinal

Patogenie și aspecte clinice

Chistul median palatinal este un chist „fisural" rar care își are originea în resturile epiteliale restante la nivelul zonei de fuziune embriologică a lamelor orizontale ale oaselor palatine. Este similar unui chist nazo-palatin localizat spre posterior în palat și adeseori se confundă cu acesta.

Clinic, se prezintă sub forma unei deformații la nivelul palatului dur, imediat posterior de papila incisivă, pe linia mediană, cu dimensiuni de aproximativ 2 cm. **Aspectul radiologic** este de radiotransparență bine circumscrisă în palat pe linia mediană. În rare situații induce divergența rădăcinilor incisivilor centrali superiori. Subliniem faptul că un chist median palatinal deformează palatul. O radiotransparență interincisivă fără manifestare clinică reprezintă de obicei un chist nazo-palatin.

Diagnostic diferențial

Având în vedere similaritățile cu chistul nazo-palatin, diagnosticul diferențial se poate face cu acesta și cu toate entitățile cu care se face diagnostic diferențial pentru acesta.

Anatomie patologică

Peretele chistic este reprezentat de epiteliu pavimentos stratificat. Sunt uneori prezente zone de epiteliu cilindric pseudostratificat ciliat. De asemenea poate fi prezent un infiltrat inflamator perilezional.

Tratament

Tratamentul este chirurgical și constă în chistectomie. Recidivele sunt rare.

Chistul nazo-labial

Patogenie și aspecte clinice

Chistul nazo-labial este un chist de dezvoltare care apare extrem de rar în părțile moi de la nivelul buzei superioare, paramedian. Patogenia sa este încă incertă [11]: se consideră că este vorba despre transformarea chistică a unor resturi de epiteliu distopic al canalului nazo-lacrimal. O altă teorie, mai puțin acceptată în prezent, consideră că este vorba despre un chist „fisural", derivat din resturile

Scanned with OKEN Scanner

epiteliale embrionare restante la nivelul liniei de fuziune între mugurele maxilar şi cel nazal lateral. Nu are componentă osoasă, fapt pentru care sinonimul de chist nazo-alveolar, folosit în trecut, nu este corect.

Clinic, apare de obicei la persoane adulte, mai frecvent la sexul feminin, sub forma unei mase chistice de dimensiuni relativ mici, nedureroase, situate în grosimea buzei superioare, paramedian, spre aripa nasului. Sunt descrise cazuri de afectare bilaterală.

Formaţiunea chistică poate deforma regiunea, dar tegumentul acoperitor este nemodificat. Chistul se localizează de obicei superficial de planul muscular, dar poate deforma semnificativ fundul de şanţ vestibular superior. Uneori poate induce discrete tulburări de respiraţie pe narina de partea afectată sau poate afecta stabilitatea unei proteze mobilizabile la edentaţi. **Imaginea radiologică** nu relevă, în general, modificări osoase, putând fi uneori prezentă o liză osoasă prin presiunea exercitată de un chist nazo-labial cu evoluţie îndelungată.

Diagnostic diferenţial

Diagnosticul diferenţial al chistului nazo-labial se poate face cu:

– ***abcesul vestibular cu punct de plecare incisiv superior sau abcesul spaţiului canin***;

– ***chistul sebaceu, chistul epidermoid sau chistul cu incluzii epidermale***;

– ***tumori benigne sau maligne ale glandelor salivare mici labiale superioare***;

Anatomie patologică

Epiteliul membranei chistice este cilindric pseudostratificat neciliat şi poate conţine celule glandulare mucoase. Alteori se evidenţiază şi epiteliu pavimentos stratificat. La exterior, peretele chistic prezintă un strat fibros.

Tratament

Tratamentul este chirurgical şi constă în chistectomie pe cale orală. Uneori, pentru radicalitate, este necesară includerea în piesă a unei porţiuni din fibromucoasa planşeului nazal, dacă chistul aderă de aceasta. După extirparea completă, nu apar recidive.

„Chistul globulomaxilar"

Chistul globulomaxilar a fost considerat un chist „fisural" rezultat din incluziile epiteliale restante la nivelul zonei de fuziune a porţiunii globulare a mugurelui nazal medial cu cel maxilar. Această teorie a fost infirmată, având în vedere faptul că, în cadrul dezvoltării embriologice, porţiunea globulară a mugurelui nazal medial formează de la început corp comun cu mugurele maxilar, nefiind vorba despre un proces de fuziune.

În fapt, s-a demonstrat că chistul globulomaxilar este expresia clinică şi radiologică a unui chist radicular (periapical sau lateral), a unui chist parodontal lateral, a unui keratochist odontogen etc. Practic, chistul „globulomaxilar" nu există ca entitate clinică şi anatomo-patologică de sine stătătoare, fapt pentru care se pledează pentru renunţarea la acest termen [12]. În practica clinică, totuşi denumirea este încă menţinută, cu amendamentele de mai sus.

Clasic, chistul „globulomaxilar" este descris sub forma unui chist endoosos situat între incisivul lateral şi caninul superior (sau mai rar între incisivul central şi cel lateral superior), care iniţial este asimptomatic, dar în evoluţie se poate exterioriza la nivelul părţilor moi din fundul de şanţ vestibular sau în palat, sub forma unei deformări dureroase şi fluctuente. Imaginea radiologică este de radiotransparenţă situată la nivelul maxilarului între aceşti dinţi, rădăcinile acestora fiind divergente şi prezentând uneori fenomene de resorbţie radiculară.

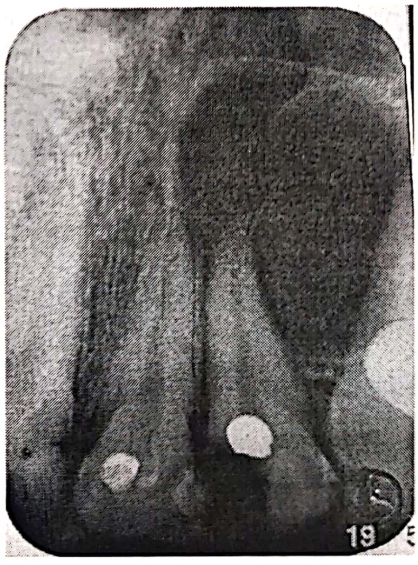

Figura 4.24. Aspectul radiologic al unui chist „globulomaxilar", în fapt un chist radicular de dimensiuni relativ mari cu punct de plecare incisivul lateral (22) (cazuistica prof. dr. A. Bucur).

Aspectul histopatologic, evoluţia şi tratamentul sunt în concordanţă cu forma anatomo-patologică a cărei expresie clinică o reprezintă.

Scanned with OKEN Scanner

„Chistul median mandibular"

Chistul median mandibular a fost considerat un chist „fisural", rezultat din resturile epiteliale restante la nivelul limitei de fuziune pe linia mediană a mugurilor mandibulari. S-a demonstrat însă că, din punct de vedere embriologic, mandibula derivă dintr-un singur mugure bilobat, care prezintă un istm central, care dispare progresiv în evoluția embrionară.

În fapt, chistul median mandibular reprezintă expresia clinică a unui chist radicular cu punct de plecare la nivelul incisivilor inferiori, cu toate caracterele clinice, radiologice, histopatologice, de evoluție și tratament ale acestuia.

II. CHISTURI INFLAMATORII

Chistul radicular

Patogenie

Chistul radicular este un chist inflamator endoosos care înconjoară apexul unui dinte devital, ca o complicație a patologiei dentare (carie dentară, pulpită, gangrenă pulpară, granulom periapical și ulterior chist radicular). În evoluție, caria dentară ajunge să deschidă camera pulpară, iar germenii pătrund și produc inflamația conținutului acesteia (pulpita), ajungând în final să producă necroza septică a pulpei dentare (gangrena pulpară). Procesul infecțios se extinde de la nivelul pulpei dentare, prin foramenul apical, în spațiul parodonțiului apical, format între suprafața apexului dentar și corticala internă a osului alveolar care urmărește conturul dintelui (denumit din punct de vedere radiologic *lamina dura*) – astfel se produce parodontita apicală. Aceasta poate evolua acut, spre abces, sau poate avea caracter cronic, formându-se un țesut de granulație cu caracter inflamator, numit granulom periapical. Granulomul periapical poate dezvolta o pseudomembrană conjunctivă. În evoluție, inflamația cronică periapicală stimulează transformarea chistică a resturilor epiteliale Malassez, sau chiar și a altor structuri epiteliale de vecinătate (cum ar fi membrana sinusului maxilar), fapt care duce la transformarea granulomului periapical în chist radicular, prin mecanismul „cercului vicios" care stă la baza formării oricărui chist.

Chistul radicular este cel mai frecvent chist din patologia oaselor maxilare și prezintă trei forme anatomo-clinice, în funcție de localizare și evoluție: **chistul periapical, chistul radicular lateral** și **chistul rezidual**.

Chistul periapical

Aspecte clinice

Chistul periapical este localizat la nivelul apexului unui dinte cu gangrenă pulpară (netratat, neobturat pe canal).

O situație particulară este cea a unui dinte cu obturație de canal, completă sau incompletă, cu prezența la nivelul apexului a unui chist periapical care își continuă sau nu evoluția. Chistul periapical al unui dinte cu obturație de canal este considerat de către unii autori chist rezidual în urma tratamentului endodontic.

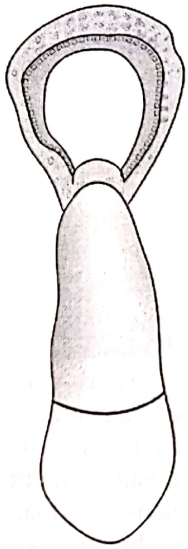

Figura 4.25. Chistul radicular periapical.

Clinic, chistul periapical este inițial asimptomatic, fiind prezente uneori semne indirecte, cum ar fi sensibilitatea la percuția în ax a dintelui/dinților cauzali, sau jena dureroasă la palparea vestibulului bucal în dreptul apexului acestor dinți. Testele de vitalitate ale dinților cauzali sunt întotdeauna negative, având în vedere prezența gangrenei pulpare.

În evoluție, chistul periapical crește în dimensiuni și subțiază corticala osoasă. La palparea în vestibulul bucal se percepe o consistență de „minge de celuloid" sau „coajă de ou spart" (semnul lui Dupuytren), datorată lizei corticalei osoase; zona este discret dureroasă la

Scanned with OKEN Scanner

palpare. În final, chistul ajunge să perforeze corticala osoasă şi să se exteriorizeze în părţile moi, submucos. Deformează fundul de şanţ vestibular (sau respectiv palatul), mucoasa acoperitoare având aspect normal. Palparea este dureroasă şi se percepe o zonă de fluctuenţă.

Diagnostic diferenţial

Un chist periapical de mici dimensiuni este practic imposibil de diferenţiat radiologic de un granulom periapical. Diagnosticul diferenţial se poate face cu majoritatea chisturilor osoase. De asemenea, pentru localizările la nivelul grupului premolar sau molar superior, uneori este dificil de diferenţiat radiologic de aspectul unui sinus maxilar normal, dar cu un recessus alveolar procident. „Chistul median mandibular" reprezintă de cele mai multe ori expresia clinică şi radiologică a unui chist radicular de la nivelul dinţilor frontali inferiori.

Anatomie patologică

Chistul prezintă o membrană formată din epiteliu pavimentos stratificat, cu exocitoză sau hiperplazie. Uneori, epiteliul prezintă zone de calcificare liniare sau arcuate, numite corpi Rushton. Un strat conjunctiv fibros, uneori cu infiltrat inflamator, înconjoară la exterior stratul epitelial. Conţinutul chistic este format dintr-un lichid care conţine resturi celulare. În peretele sau/şi în conţinutul chistului se pot identifica uneori focare de calcificare distrofică, granule de colesterol, celule gigante multinucleate, hematii sau depozite de hemosiderină. Peretele chistic poate prezenta copi hialini formaţi din material eozinofil înconjurat de fibre dense de colagen.

Tratament

Atitudinea terapeutică faţă de chistul radicular este influenţată de o serie de factori, cum ar fi dimensiunea chistului şi posibilitatea tratamentului conservator endodontic al dintelui cauzal sau respectiv necesitatea extracţiei acestuia. Principial, tratamentul vizează îndepărtarea chistului şi tratamentul factorului cauzal dentar.

În cazul granuloamelor periapicale, ca primă intenţie se poate încerca tratamentul endodontic al dintelui cauzal. În cazul eşecului acestui tratament, cu persistenţa leziunii, se va practica tratamentul chirurgical conservator al dintelui cauzal (chiuretaj periapical cu rezecţie apicală şi sigilarea suprafeţei de secţiune a rădăcinii).

Pentru chisturile de dimensiuni mici şi medii, există două posibilităţi terapeutice, în funcţie de starea dintelui/dinţilor cauzali. Dacă dintele cauzal este recuperabil, cu implantare bună, şi dacă mai puţin de o treime din rădăcină este inclusă în formaţiunea chistică, se va practica chistectomia cu rezecţia apicală a dintelui (îndepărtarea apexului inclus în formaţiunea chistică) şi tratamentul endodontic intraoperator, cu sigilarea suprafeţei de secţiune a rădăcinii.

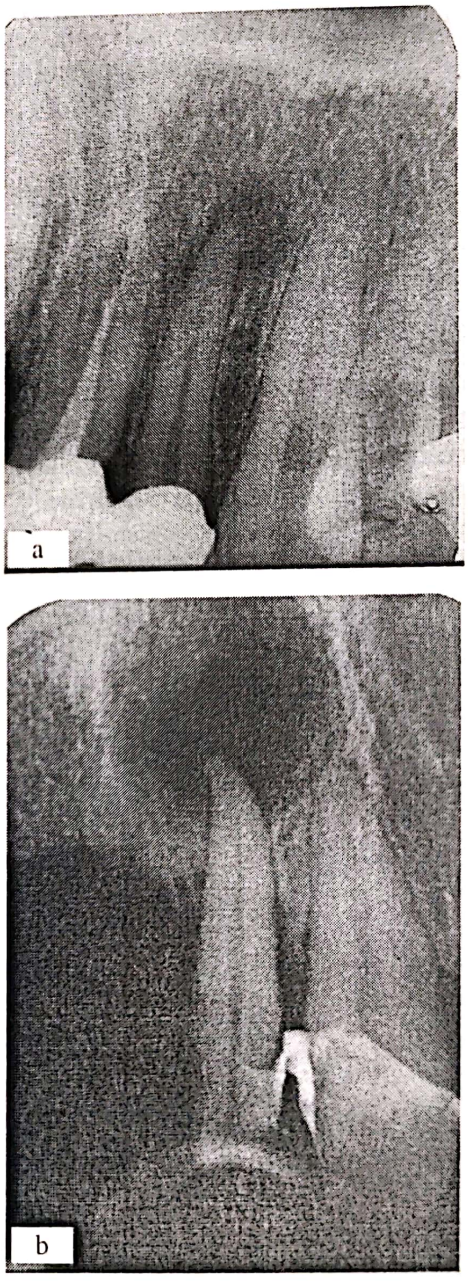

Figura 4.28. Chist radicular periapical:
a – implantarea osoasă permite chistectomia cu rezecţia apicală a dintelui cauzal; b – implantarea osoasă minimă impune chistectomia cu extracţia dintelui cauzal (cazuistica prof. dr. A. Bucur).

Scanned with OKEN Scanner

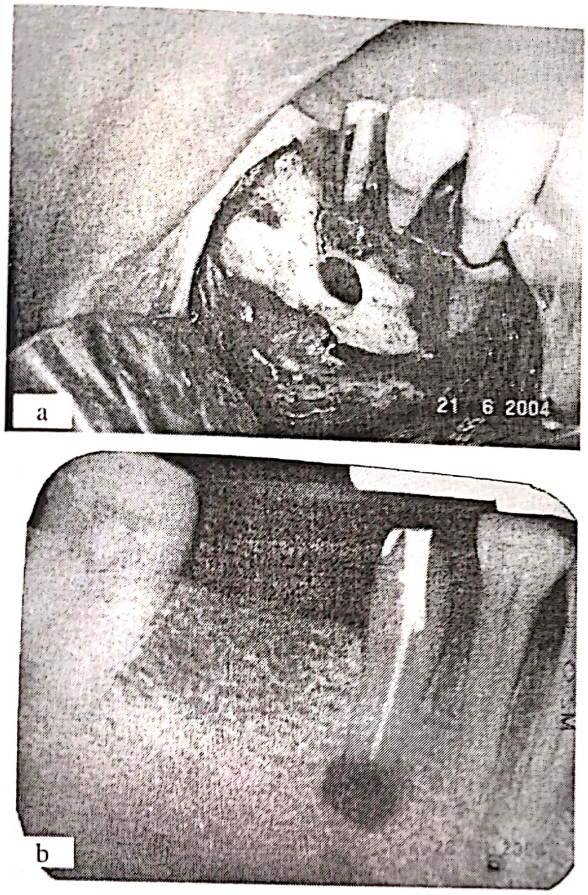

Figura 4.29. Chistectomie cu rezecția apicală și obturația de canal a dintelui cauzal: a – aspect intraoperator; b – imagine radiologică postoperatorie (cazuistica prof. dr. A. Bucur).

Dacă dintele cauzal prezintă o distrucție coronară masivă, fiind irecuperabil din punct de vedere protetic, sau dacă mai mult de o treime din apex este inclusă în formațiunea chistică, se va practica extracția dentară și chistectomia prin alveola postextracțională. Dacă accesul este insuficient pentru îndepărtarea chistului, se va practica chistectomia prin abord vestibular.

În cazul chisturilor de mari dimensiuni, se va practica în mod similar chistectomia prin abord vestibular (mai rar palatinal – la maxilar) și respectiv extracția sau tratamentul conservator (rezecția apicală cu tratament endodontic și sigilarea suprafeței de secțiune a rădăcinii) al dinților cu interesare chistică. Atitudinea față de acești dinți (radicală sau conservatoare) se bazează pe criteriile descrise mai sus.

Pentru chisturile de mari dimensiuni care se extind către sinusul maxilar, dar la care se menține o separație osoasă minimă între peretele chistic și mucoasa sinuzală, nu este necesară cura radicală a sinusului maxilar. În schimb, atunci când chistul afectează mucoasa sinuzală, se indică și cura radicală a sinusului maxilar.

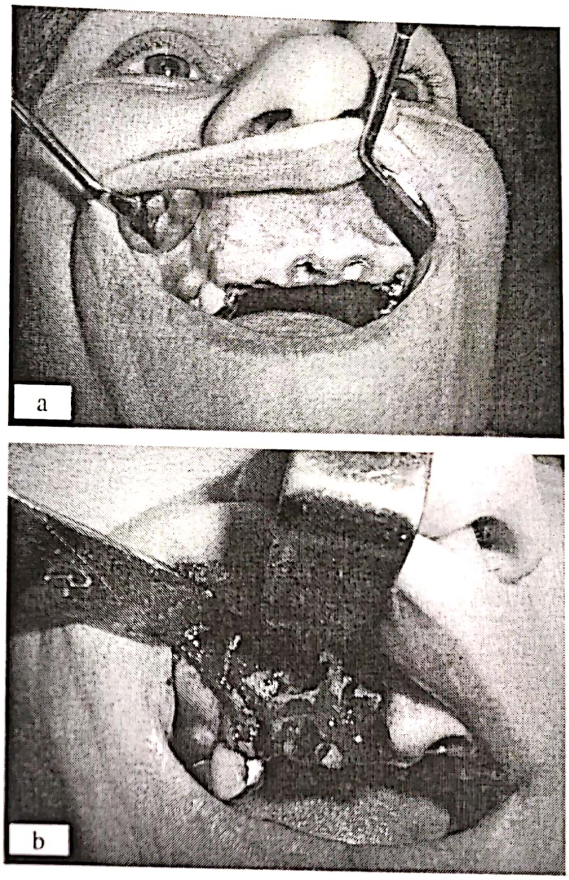

Figura 4.30a,b. Chistectomie cu extracția dinților cauzali irecuperabili (cazuistica prof. dr. A. Bucur).

Pentru chisturile radiculare de mari dimensiuni localizate la mandibulă și care prezintă un risc crescut de fractură în os patologic, sau pentru cele localizate la maxilar cu extensie importantă în sinusul maxilar sau în fosele nazale, se poate opta pentru marsupializarea chistului, în asociere cu tratamentul conservator sau radical al dintelui/ dinților cauzali.

Chistul radicular lateral

Din punct de vedere patogenic și histopatologic, chistul radicular lateral este similar chistului periapical, cu diferența că se dezvoltă la nivelul suprafeței laterale a rădăcinii dintelui, pe seama unor canale pulpare aberante. Se prezintă sub forma unei formațiuni chistice, cu aceleași caractere clinice și evolutive, aspectul radiologic relevând însă o radiotransparență de mai mici dimensiuni localizată radicular lateral, de cele mai multe ori în limbusul osos interdentar sau mai rar interradicular.

Scanned with OKEN Scanner

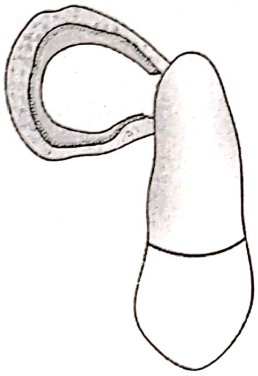

Figura 4.31. Chistul radicular lateral.

Diagnostic diferențial

Diagnosticul diferențial al chistului radicular lateral se poate face cu:

- ***chistul parodontal lateral***;
- ***keratochistul odontogen primordial***;
- ***parodontopatia marginală cronică profundă.***

Tratament

Principiile de tratament sunt similare cu cele pentru chistul periapical. Având în vedere evoluția laterală a chistului, cu erodarea limbusului alveolar interdentar, în cele mai multe cazuri implantarea dintelui cauzal este afectată, impunând extracția dentară și chistectomia prin alveolă.

Chistul rezidual

Chistul rezidual este în fapt un chist radicular care persistă după tratamentul endodontic sau extracția dentară. Clasic se consideră chist rezidual acel chist restant după extracția dentară fără chiuretarea alveolei. În prezent, termenul de chist rezidual a fost extins și pentru chistul periapical persistent după un tratament endodontic care nu a reușit să eradicheze focarul infecțios de la nivelul

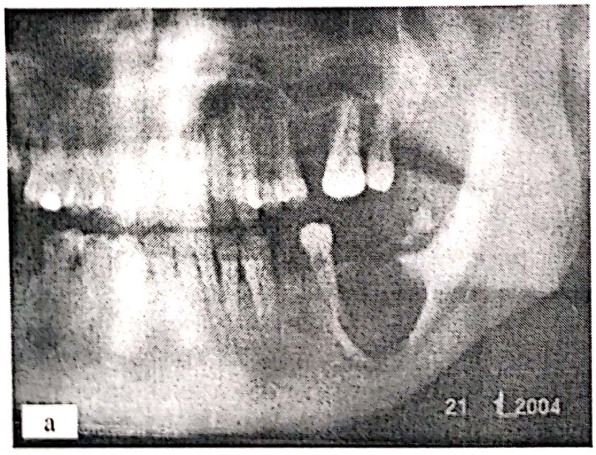

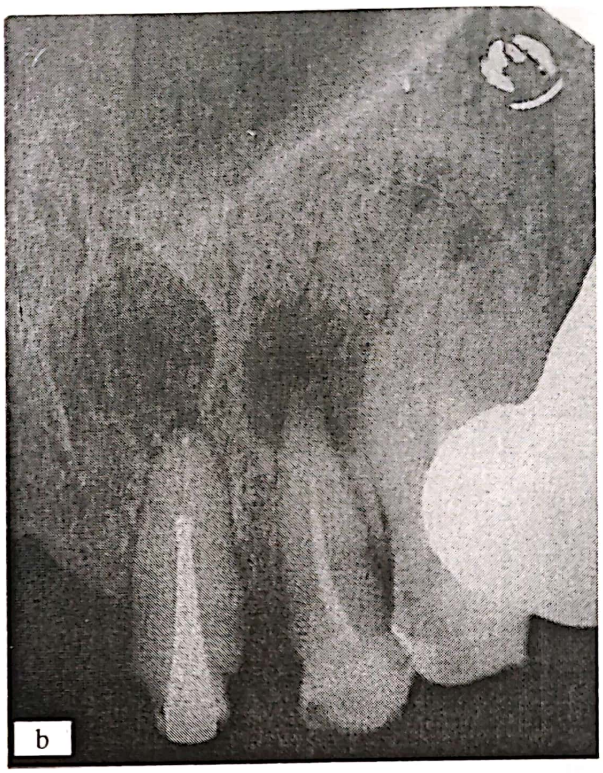

Figura 4.32. Chist rezidual: a – după extracție dentară; b – după obturații de canal incomplete; c – după obturație de canal cu depășire (cazuistica prof. dr. A. Bucur).

Scanned with OKEN Scanner

apexului. Eşecul tratamentului endodontic se poate datora fie indicaţiei eronate legate de dimensiunile chistului, fie unei obturaţii de canal deficitare, care nu a reuşit să sigileze canalul radicular, acesta rămânând permeabil pentru germenii din cavitatea orală; alteori, dimpotrivă, o obturaţie de canal cu depăşire reprezintă un factor iritativ care continuă evoluţia chistului.

Chistul rezidual după tratament endodontic are aspectul radiologic al unui chist periapical localizat la un dinte cu obturaţie de canal. Chistul rezidual după extracţia dentară se prezintă radiologic ca un chist radicular persistent la nivelul unei creste alveolare edentate, după vindecarea osoasă a alveolei postextracţionale.

Diagnostic diferenţial

Diagnosticul diferenţial al **chistului rezidual după tratament endodontic** se face cu chistul periapical (dintele nu este obturat pe canal). De asemenea, diagnosticul diferenţial se poate face şi cu alte entităţi chistice sau tumorale, ca şi în cazul chistului periapical.

Diagnosticul diferenţial al **chistului rezidual după extracţia dentară** se poate face cu leziunile chistice sau tumorale ale oaselor maxilare care din punct de vedere clinic şi radiologic nu sunt în legătură cu un dinte: keratochistul odontogen primordial, chistul osos traumatic, chistul osos anevrismal etc.

Tratament

Tratamentul chistului rezidual după tratament endodontic urmăreşte aceleaşi principii terapeutice ca şi în cazul chistului periapical de mici dimensiuni – chistectomie cu rezecţie apicală şi sigilarea suprafeţei de secţiune a rădăcinii. Tratamentul chistului rezidual după extracţia dentară constă în chistectomie prin abord oral.

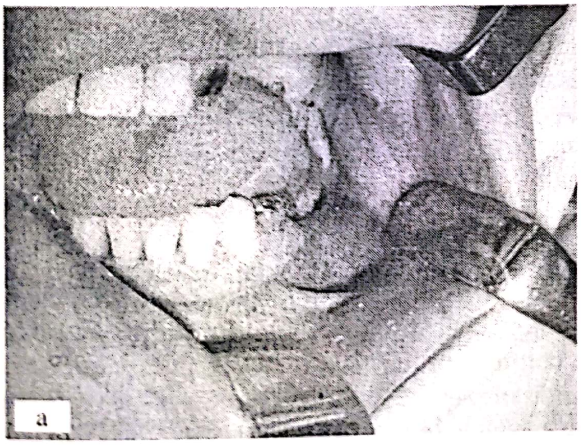

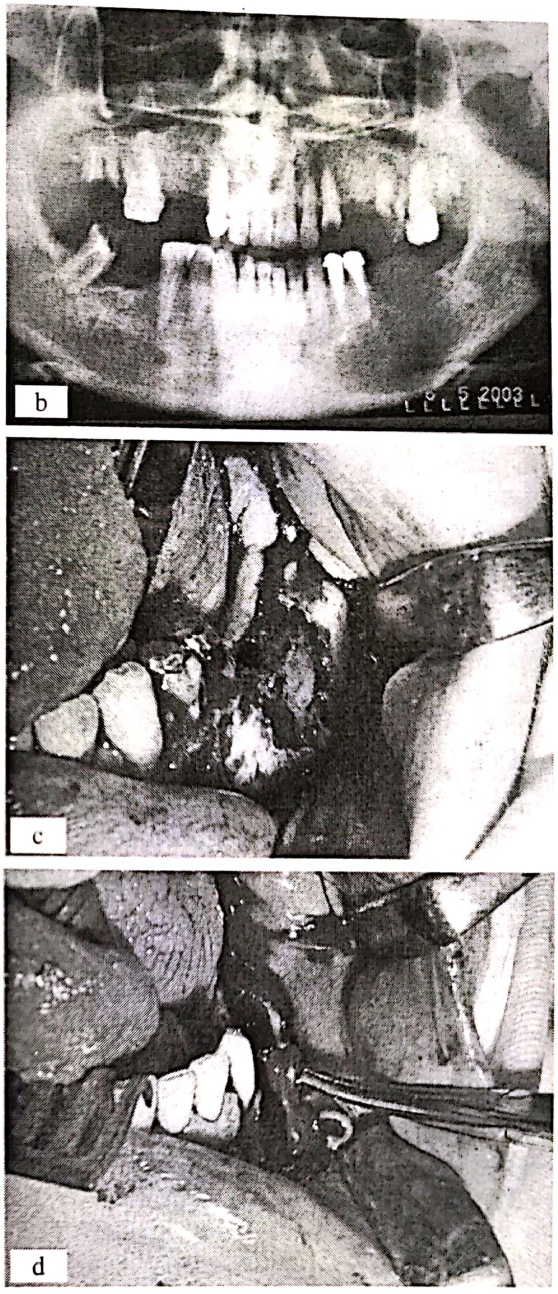

Figura 4.33. Chistectomia unui chist rezidual mandibular, de mari dimensiuni. Intraoperator se evidenţiază şi se conservă pachetul vasculo-nervos alveolar inferior: a – aspect clinic oral, preoperator; b – aspect radiologic preoperator; c, d – imagini intraoperatorii cu evidenţierea cavităţii chistice şi a n. alveolar inferior (cazuistica prof. dr. A. Bucur).

III. PSEUDOCHISTURI

Cavitatea osoasă idiopatică

Patogenie şi aspecte clinice

A fost denumită şi chist osos simplu, chist osos hemoragic, chist osos solitar sau chist osos

Scanned with OKEN Scanner

traumatic. Reprezintă o cavitate endoosoasă fără membrană, fapt pentru care este considerată un pseudochist cu etiologie incertă, existând numeroase teorii patogenice care de altfel au generat multiplele denumiri ale acestei entități [13]. De-a lungul timpului, a fost frecvent invocată etiologia traumatică, cu formarea unui hematom intraosos care a generat ulterior o cavitate osoasă – studiile recente infirmă acest mecanism. Alte teorii susțin ca factori etiologici deficitul de întoarcere venoasă, tulburările locale de creştere a mandibulei, necroza ischemică a medularei osoase, tulburările de metabolism osos cu osteoliză etc.

Cavitatea osoasă idiopatică nu are implicație patologică şi se localizează uneori la nivelul oaselor maxilare, dar şi la nivelul altor oase (în special diafizele proximale ale oaselor lungi – femur, tibie).

Clinic, este total asimptomatică, fiind identificată întâmplător în urma unui examen radiologic. Apare mai adesea la pacienți cu vârste cuprinse între 10–20 de ani, mai ales de sex masculin. Este extrem de rară la copiii sub 10 ani sau la adulții peste 35 de ani. În teritoriul oro-maxilo-facial, se localizează mult mai frecvent la mandibulă, în special în zona premolară sau molară. În cazuri rare, pacienții acuză o discretă jenă dureroasă sau parestezie în teritoriul n. alveolar inferior.

Radiologic, se prezintă sub forma unei radiotransparențe bine delimitate, cu dimensiuni variabile, de la 1 cm până la 10 cm. Uneori, radiotransparența se insinuează aparent printre rădăcinile dinților, dând impresia că apexurile dentare sunt incluse în formațiunea chistică; în fapt *lamina dura* este prezentă şi integră în jurul respectivelor rădăcini. Aceşti dinți sunt de altfel vitali şi nu prezintă resorbție radiculară. Radiotransparența poate avea rareori aspect multilocular.

Diagnostic diferențial

Cavitatea osoasă idiopatică ridică probleme dificile de diagnostic diferențial, putându-se confunda cu oricare dintre entitățile chistice sau tumorale cu aspect de radiotransparență, de la chistul radicular şi până la ameloblastom. Este adeseori necesară explorarea chirurgicală pentru a evita o conduită terapeutică eronată.

Anatomie patologică

Peretele defectului osos prezintă un strat subțire de țesut conjunctiv sau fibromixomatos. Nu se evidențiază niciodată un strat epitelial. Zonele osoase adiacente prezintă adeseori lacune Howship, sugestive pentru activitatea osteoclastică.

Tratament

Dacă pentru cavitățile osoase idiopatice ale oaselor lungi este uneori necesar un tratament mai agresiv, cu infiltrații intralezionale cu steroizi sau chiuretaj complet, pentru cavitățile idiopatice ale oaselor maxilare se indică doar explorarea chirurgicală şi chiuretajul pereților osoşi. Intraoperator, aceşti pereți apar ca fiind netezi, uneori corticalizați, iar conținutul este aerat sau hemoragic. Este absolut necesar examenul histopatologic al țesuturilor recoltate prin chiuretaj, pentru a stabili cu precizie diagnosticul şi a nu trece pe lângă o leziune chistică de altă natură.

Chistul osos anevrismal

Patogenie şi aspecte clinice

Chistul osos anevrismal este format din lacune vasculare intraosoase, separate de septuri fibroase. Etiologia acestuia este incertă, teoriile patogenice menționate implicând fie un mecanism traumatic, fie un hamartom vascular. Recent, s-a sugerat o strânsă legătură cu tumora centrală cu celule gigante [14]. În orice caz, se consideră că un chist osos anevrismal poate fi sau nu în legătură cu o leziune preexistentă, ca rezultat al tulburărilor hemodinamice locale.

Localizarea la nivelul oaselor maxilare este rară, reprezentând mai puțin de 2% din totalul chisturilor anevrismale ale oaselor organismului. Apare mai frecvent la tineri, fără predilecție pentru un anumit sex. Se localizează mai ales la mandibulă şi în special în zona posterioară a corpului mandibular.

Clinic, se manifestă sub forma unei deformații cu creştere relativ rapidă, la care se asociază durerea şi parestezиile în teritoriul n. alveolar inferior.

Radiologic, se prezintă sub forma unei radiotransparențe uniloculare sau multiloculare, care subțiază şi deformează corticalele osoase (aspect de „balon"). Apar deplasări ale dinților adiacenți şi resorbție radiculară.

Diagnostic diferențial

Diagnosticul diferențial pe criterii clinice sau radiologice este practic imposibil, leziunea putând fi confundată cu orice altă entitate cu aspect radiotransparent, cu caracter chistic sau tumoral, sau cu celelalte pseudochisturi.

Scanned with OKEN Scanner

Anatomie patologică

Microscopic se evidenţiază spaţii lacunare pline cu sânge necoagulat, delimitate de ţesut conjunctiv bogat în fibroblaşti, trabecule de osteoid şi os imatur, fără a prezenta perete epitelial. Se asociază în unele cazuri cu aspectul altor leziuni, cum ar fi tumora centrală cu celule gigante.

Tratament

Tratamentul constă în explorare chirurgicală şi chiuretaj al leziunii. Intraoperator se constată integritatea corticalei, iar după îndepărtarea unei porţiuni de periost, leziunea are un aspect specific, de „burete plin cu sânge". Rata de recidivă este semnificativă, de aproximativ 30–40%, dar, cu toate acestea, prognosticul este favorabil.

Defectul osos Stafne

Patogenie şi aspecte clinice

În 1942, Stafne a descris o serie de radiotransparenţe total asimptomatice, localizate în treimea posterioară a corpului mandibular. Studiile ulterioare au relevat corelarea acestei radiotransparenţe cu o variantă anatomică în care corticala internă a corpului mandibular în treimea posterioară sau în apropierea unghiului mandibular prezintă o concavitate care este expresia impresiunii glandei submandibulare. Defecte similare au fost evidenţiate extrem de rar şi în zona anterioară a corpului mandibular, prin impresiunea glandelor sublinguale.

Glandele salivare nu prezintă nici un fel de modificări patologice şi, în mod evident, defectul osos Stafne nu induce niciun fel de simptomatologie. Este descoperit întâmplător pe o radiografie panoramică, având aspectul unei radiotransparenţe slab definite, situate de obicei sub canalul mandibular, în zona molară sau a unghiului mandibular. „Leziunea" este bine delimitată, prezentând un contur bine definit, radioopac, aparent sclerotic. Uneori formaţiunea întretaie bazilara mandibulei, în aceste situaţii putându-se chiar palpa o discretă subţiere a bazilarei. Defectul osos Stafne localizat în regiunea anterioară a corpului mandibular se prezintă în mod similar, ca o radiotransparenţă suprapusă peste apexurile dinţilor anteriori ai mandibulei.

Diagnostic diferenţial

Defectul osos Stafne reprezintă în fapt o variantă anatomică, dar răsunetul său radiologic poate induce probleme importante de diagnostic diferenţial, atât cu celelalte pseudochisturi, cât şi cu chisturile sau tumorile osoase cu caracter radiotransparent unilocular. Din acest motiv, este necesară cunoaşterea acestei entităţi şi includerea ei pe lista diagnosticelor diferenţiale pentru leziuni cu aspect radiologic similar (în special chistul radicular, keratochistul), pentru a evita un tratament chirurgical fără ca acesta să fie indicat. Prin investigaţii suplimentare (de exemplu, CT) se poate stabili natura respectivei radiotransparenţe.

Tratament

Având în vedere faptul că este vorba despre o variantă anatomică, în mod evident nu este necesar niciun fel de tratament.

TUMORI BENIGNE ALE OASELOR MAXILARE

Tumorile benigne ale oaselor maxilare se clasifică în **tumori odontogene** şi respectiv **tumori neodontogene**, în funcţie de implicarea în patogenie a structurilor rezultate în urma odontogenezei.

I. TUMORI ODONTOGENE

Tumorile odontogene constituie un grup heterogen de leziuni cu caractere clinice, histopatologice şi de evoluţie extrem de variate. Acestea sunt de cele mai multe ori tumori benigne propriu-zise, dar unele pot fi considerate hamartoame.

Tumorile odontogene apar în urma interacţiunilor aberante dintre *epiteliul odontogen* şi *ectomezenchimul odontogen*. În trecut denumirea folosită era de mezenchim odontogen, deoarece se considera că acesta derivă din stratul mezodermal embrionar. În prezent s-a demonstrat că se dezvoltă din stratul ectodermal al porţiunii cefalice a embrionului.

Clasificarea tumorilor benigne odontogene se face în funcţie de ţesutul de origine. Astfel, **tumorile epiteliului odontogen** derivă exclusiv din *epiteliu odontogen* fără implicarea *ectomezenchimului odontogen*. **Tumorile mixte odontogene** derivă din *epiteliul odontogen* şi *elemente ectomezenchimale*. În aceste cazuri poate fi prezent sau nu ţesut dur dentar. **Tumorile ectomezen-**

Scanned with OKEN Scanner

chimului odontogen sunt în principal derivate din elemente *ectomezenchimale*. Deşi aceste tumori pot include epiteliu odontogen, se pare că acesta nu are un rol semnificativ în dezvoltarea tumorii.

Pe baza acestor criterii patogenice, clasificarea tumorilor benigne odontogene conform OMS (1992) este următoarea [3]:

Tumori ale epiteliului odontogen:
- ameloblastomul,
- tumora odontogenă scuamoasă,
- tumora odontogenă epitelială calcificată.

Tumori ale epiteliului odontogen cu ectomezenchim odontogen, cu sau fără formare de ţesut dentar dur (tumori mixte odontogene):
- fibromul ameloblastic,
- odontomul compus şi odontomul complex,
- fibro-odontomul ameloblastic,
- odontoameloblastomul,
- tumora odontogenă adenomatoidă.

Tumori ale ectomezenchimului odontogen, cu sau fără epiteliu odontogen inclus:
- fibromul odontogen (central, periferic, cu celule granulare),
- mixomul odontogen,
- cementoblastomul.

TUMORI ALE EPITELIULUI ODONTOGEN

Ameloblastomul

Ameloblastomul este cea mai frecventă tumoră odontogenă, având de altfel şi cea mai mare importanţă clinică şi terapeutică. Este o tumoră a epiteliului odontogen, care poate avea origine în resturile laminei dentare (Serres), organul adamantin, epiteliul unui chist odontogen (derivat din resturile Malassez) sau stratul bazal al mucoasei orale. Sunt tumori cu creştere lentă, dar extrem de invazive. Prezintă trei forme anatomo-clinice: **ameloblastomul intraosos solid sau multichistic, ameloblastomul intraosos unichistic şi ameloblastomul periferic (extraosos).**

Ameloblastomul intraosos solid sau multichistic

Aspecte clinice

Ameloblastomul solid sau multichistic poate apărea la orice vârstă, dar este relativ rar în intervalul de vârstă de 10–19 ani şi excepţional la copii sub 10 ani. Afectează în egală măsură sexul masculin şi pe cel feminin. În majoritatea cazurilor se localizează la mandibulă, cel mai adesea în zona molarului trei şi în ramul mandibulei. La maxilar sunt mai rare, dar se pot localiza în special în zona posterioară.

Iniţial tumora este asimptomatică, leziunile de mici dimensiuni fiind identificate întâmplător în urma unui examen radiologic de rutină. După un interval de timp, apare o tumefacţie a mandibulei, cu evoluţie lentă, relativ asimptomatică, deformând progresiv contururile feţei şi putând ajunge la dimensiuni impresionante. Durerea sau paresteziile sunt rareori prezente, chiar şi în formele avansate. În general, după efracţionarea corticalelor, ameloblastomul nu are tendinţa de a invada părţile moi.

Aspectul radiologic este de radiotransparenţă multiloculară, cu margini neregulate. Loculaţiile pot fi de mici dimensiuni, dând aspectul radiologic de „fagure de miere", sau de mari dimensiuni, cu aspect de „baloane de săpun". Frecvent la nivelul leziunii este prezent un dinte inclus intraosos, de cele mai multe ori un molar de minte mandibular; de asemenea, apare resorbţia radiculară a dinţilor adiacenţi tumorii. Uneori, pentru forma multichistică, aspectul radiologic poate fi aparent de radiotransparenţă uniloculară.



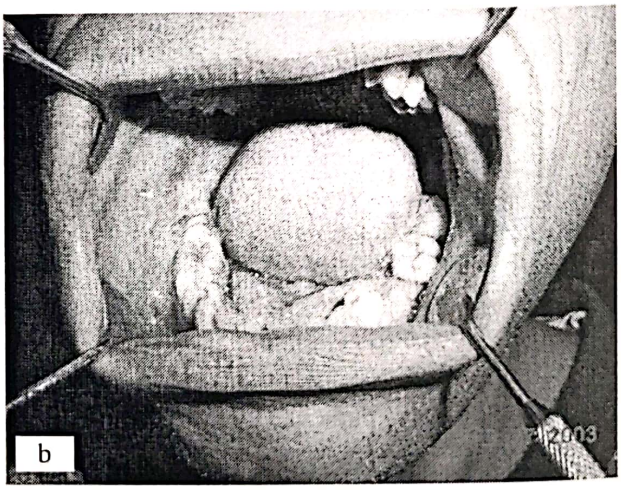

Scanned with OKEN Scanner

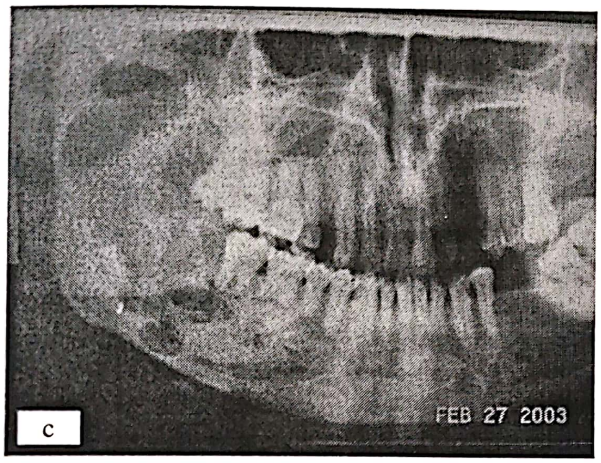

Figura 4.34. Ameloblastom solid: a – aspect clinic preoperator cu deformarea conturului facial; b – aspect clinic oral; c – imagine radiologică preoperatorie cu localizarea formațiunii tumorale la nivelul hemimandibulei drepte (cazuistica prof. dr. A. Bucur).

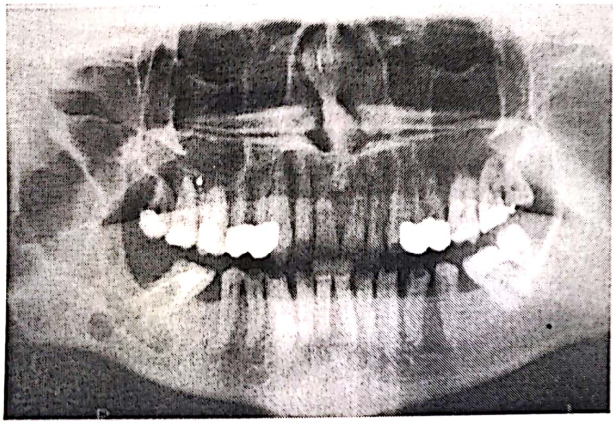

Figura 4.35. Ameloblastom solid – aspectul radiologic multilocular – cu loculații de mici dimensiuni la nivelul corpului mandibular („fagure de miere") și de mari dimensiuni la nivelul ramului mandibular („baloane de săpun") (cazuistica prof. dr. A. Bucur).

Forma desmoplastică a ameloblastomului prezintă o serie de caractere clinice și radiologice distincte. Acesta se localizează în special în zona anterioară la maxilar, având aspect de radiotransparență cu zone radioopace, datorate metaplaziei osoase și mineralizării a septurilor fibroase dense.

Diagnostic diferențial

Diagnosticul diferențial radiologic al ameloblastomului solid sau multichistic, cu aspect multilocular, se poate face cu toate celelalte entități cu imagine de radiotransparență multiloculară:

- *keratochistul odontogen*;
- *chistul osos anevrismal*;
- *fibromul ameloblastic*;
- *fibromul sau mixomul odontogen*;
- *tumora centrală cu celule gigante sau tumori neodontogene non-osteogene* (în special displazia fibroasă);
- *angioame sau malformații vasculare endo-osoase* etc.

Trebuie avut în vedere faptul că ameloblastomul multichistic poate avea aspect radiologic de transparență aparent uniloculară, fiind în aceste cazuri necesar diagnosticul diferențial cu toate entitățile cu aspect similar.

Anatomie patologică

Ameloblastomul solid sau multichistic are în general și o componentă chistică; în general, majoritatea prezintă caractere de tumoră solidă alternând cu zone chistice.

Sunt descrise mai multe forme anatomo-patologice de ameloblastom – cele mai frecvente sunt: **ameloblastomul folicular** și cel **plexiform**, formele mai rare fiind de **ameloblastom acantomatos, cu celule granulare, desmoplastic** și **bazocelular**.

Forma foliculară este cea mai frecventă. Se evidențiază insule epiteliale cu structură asemănătoare epiteliului organului adamantin, care sunt situate într-o stromă de țesut conjunctiv fibros. Insulele epiteliale sunt formate dintr-o zonă centrală cu celule dispuse angular, asemănător reticulului stelat al organului adamantin, și respectiv o zonă periferică formată dintr-un singur strat de celule cilindrice asemănătoare ameloblaștilor. Nucleii acestor celule sunt dispuși la polul opus membranei bazale (polaritate inversată). Se evidențiază, de asemenea, zone chistice cu dimensiuni variabile, de până la câțiva centimetri.

Forma plexiformă se prezintă histopatologic sub forma unor cordoane de epiteliu odontogen care se anastomozează între ele, delimitate de celule cilindrice sau cubice asemănătoare ameloblaștilor. Stroma înconjurătoare este laxă și cu structuri vasculare bine reprezentate. Zonele chistice sunt mai rar prezente pentru această formă histopatologică, fiind mai degrabă vorba de degenerarea stromei cu formarea de lacune necrotice.

Forma acantomatoasă derivă din forma foliculară și se caracterizează prin metaplazia

Scanned with OKEN Scanner

scuamoasă cu formarea de keratină în porțiunea centrală a insulelor epiteliale. Această formă nu se caracterizează prin agresivitate crescută, dar se poate confunda histopatologic cu un carcinom spinocelular sau cu tumora odontogenă scuamoasă.

Forma cu celule granulare se caracterizează prin transformarea celulelor epiteliale în celule granulare, cu citoplasmă abundentă care conține granule eozinofile similare lizozomilor. Deşi reprezintă aparent o formă degenerativă după o evoluție de foarte lungă durată a tumorii, din păcate este o formă agresivă care apare şi la pacienți tineri.

Forma desmoplastică prezintă mici insule sau cordoane de epiteliu odontogen situate într-o stromă densă de colagen.

Forma bazocelulară este cea mai rar întâlnită formă de ameloblastom. Se prezintă sub forma unor insule de celule bazaloide, aspectul fiind asemănător cu cel al carcinomului bazocelular. Reticulul stelat poate fi evidențiat în zona centrală a insulelor epiteliale. Celulele periferice sunt cuboidale.

Tratament

Tratamentul ameloblastomului solid sau multichistic este controversat şi variază de la simpla enucleere cu chiuretaj, până la rezecție osoasă segmentară extinsă [15]. Ameloblastomul are tendința de a infiltra printre trabeculele medularei osoase adiacente, fapt pentru care marginile libere trebuie extinse dincolo de limitele clinice şi radiologice ale tumorii.

Chiuretajul tumorii se poate practica într-o primă fază, dar vor exista focare tumorale microscopice restante în osul aparent sănătos, rata de recidivă fiind de 50–90%. Trebuie de asemenea avut în vedere faptul că recidivele pot apărea după mulți ani, astfel că o perioadă asimptomatică chiar de 5 ani nu semnifică neapărat vindecarea.

Rezecția marginală este tratamentul de elecție, fiind necesare margini libere osoase de cel puțin 1–1,5 cm față de limitele radiologice ale tumorii. Obținerea acestor margini libere este practic imposibilă prin rezecție marginală pentru localizările de la nivelul unghiului sau ramului mandibulei, în această situație fiind indicată rezecția segmentară. Rata de recidivă după rezecția marginală este de 15–20%.

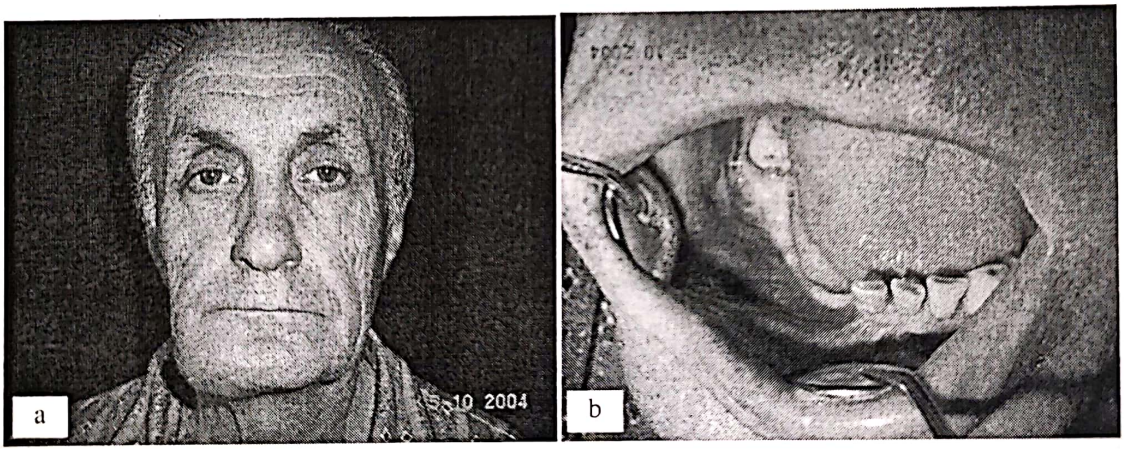

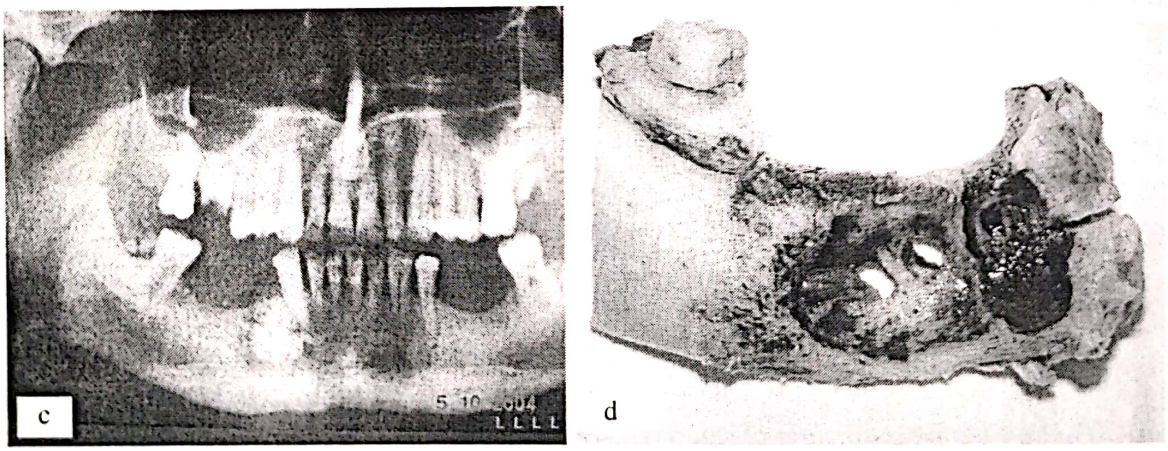

Scanned with OKEN Scanner

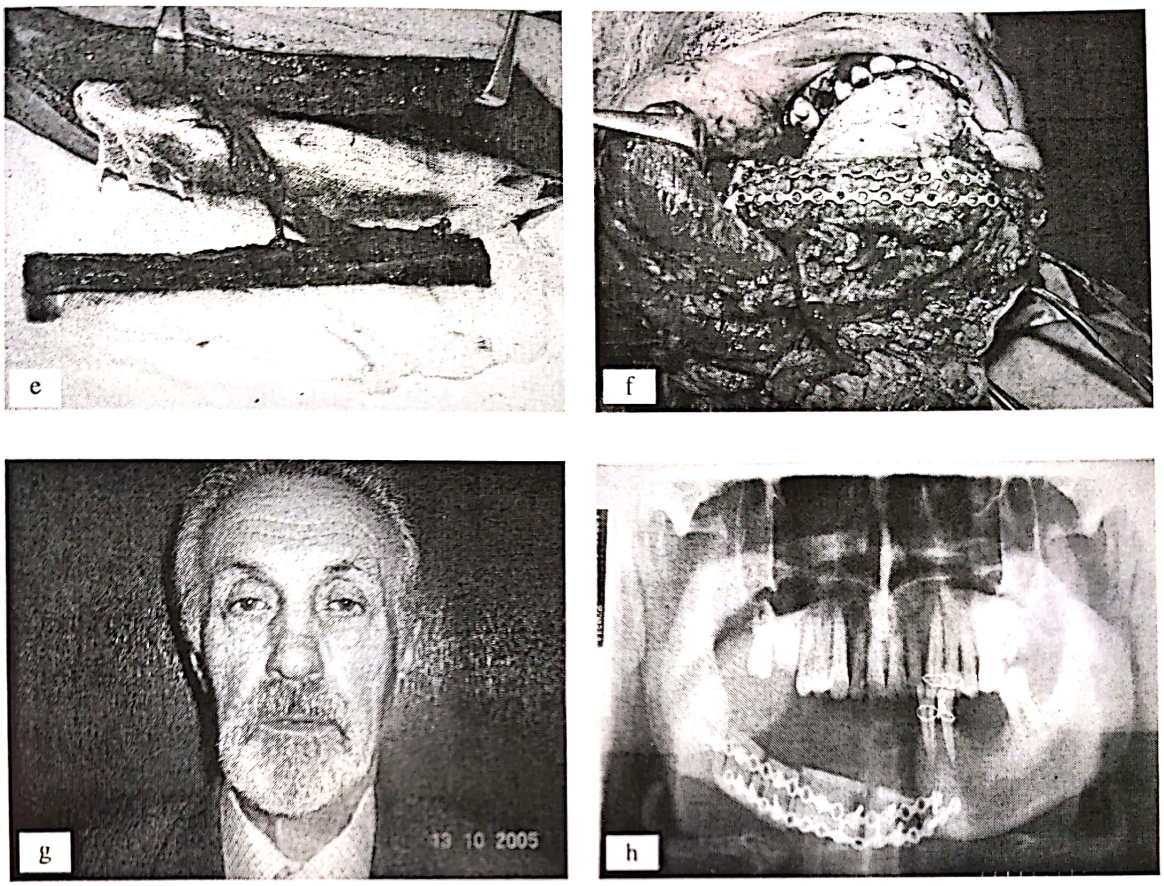

Figura 4.36. Ameloblastom solid care interesează corpul mandibular drept. Se practică rezecție segmentară de mandibulă și reconstrucția defectului cu grefă liber vascularizată fibulară, care permite o refacere funcțională și estetică optimă: a – aspect clinic preoperator cu deformarea etajului inferior al feței; b – aspect clinic oral; c – imagine radiologică preoperatorie cu localizarea formațiunii tumorale la nivelul capului mandibular drept; d – aspect macroscopic al segmentului osos mandibular rezecat; e – recoltarea lamboului osos fibular cu evidențierea pedicului arterio-venos; f – imagine intraoperatorie cu refacerea continuității mandibulei prin fixarea segmentului osos fibular la capetele osoase restante și microanastomaza vasculară; g, h – aspect clinic și radiologic postoperator cu refacerea etajului inferior al feței (cazuistica prof. dr. A. Bucur).

Ameloblastomul este considerat o tumoră radiosensibilă, fapt pentru care de-a lungul timpului s-a indicat de către unii autori radioterapia. Având în vedere însă riscul major de malignizare după radioterapie, acest tratament este contraindicat.

Rezecția segmentară și hemirezecția de mandibulă cu sau fără dezarticulare constituie metode de tratament curativ al ameloblastoamelor. Având în vedere problemele de reconstrucție a defectului, această intervenție este indicată pentru formele de mari dimensiuni sau pentru formele recidivate după una sau mai multe intervenții de chiuretaj.

Așa cum am arătat, rata de recidivă a ameloblastomului este extrem de ridicată, de până la 50–90% după chiuretaj și de aproximativ 20% după rezecție osoasă marginală [16]. Recidivele pot apărea la intervale mari de timp, și după 10 ani postoperator. Deși este o tumoră benignă, sunt descrise cazuri de metastazare (fără transformare malignă) în ganglionii loco-regionali sau la distanță, în alte structuri osoase [17]. Riscul de malignizare este semnificativ în cazul în care s-a practicat radioterapia, transformarea fiind de cele mai multe ori în carcinom ameloblastic, cu prognostic rezervat [18].

Scanned with OKEN Scanner

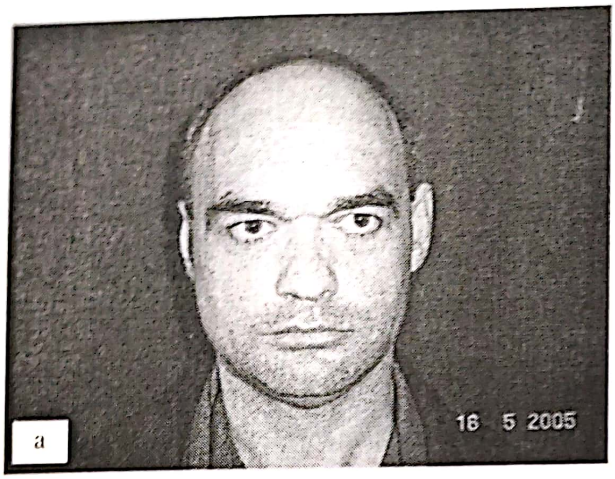

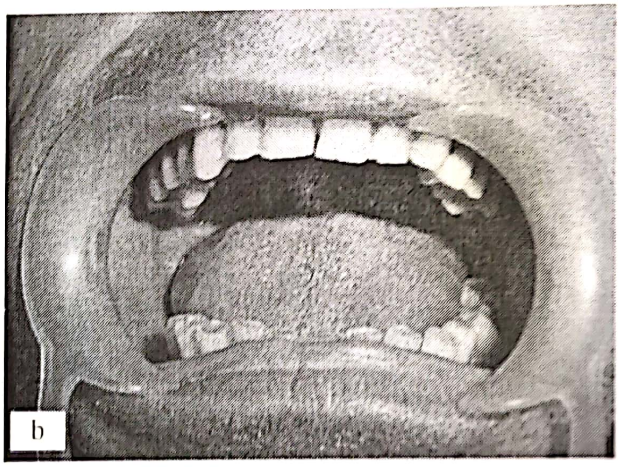

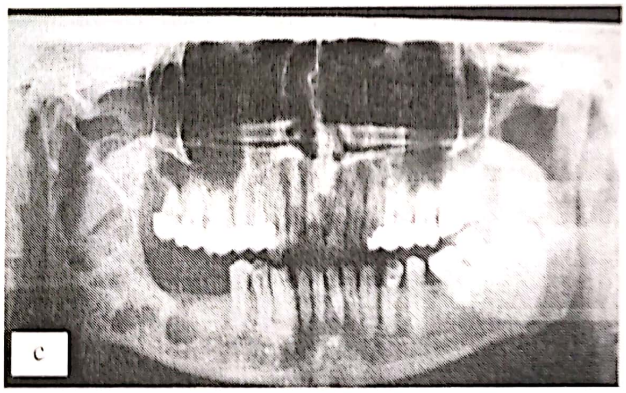

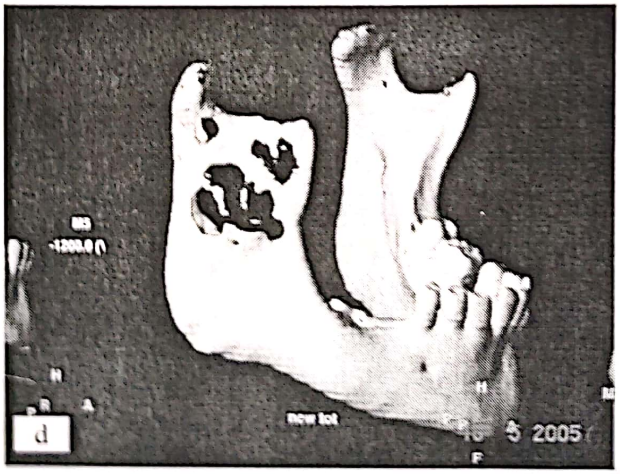

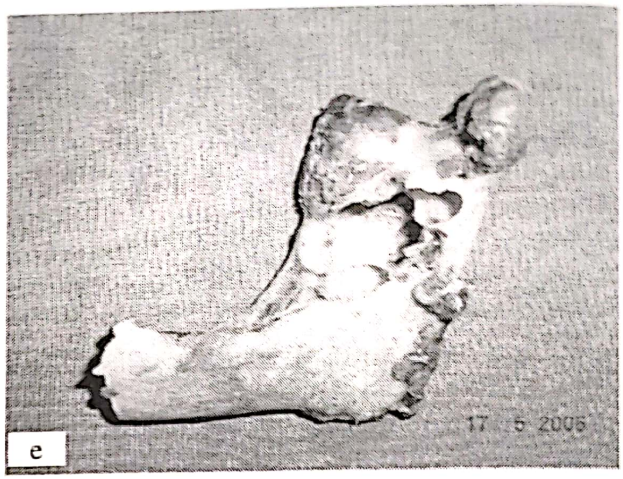

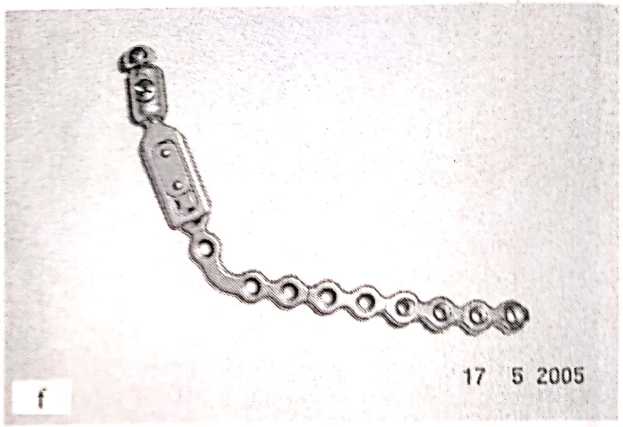

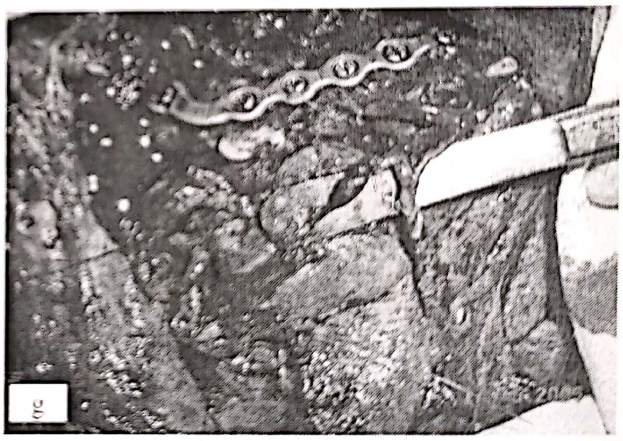

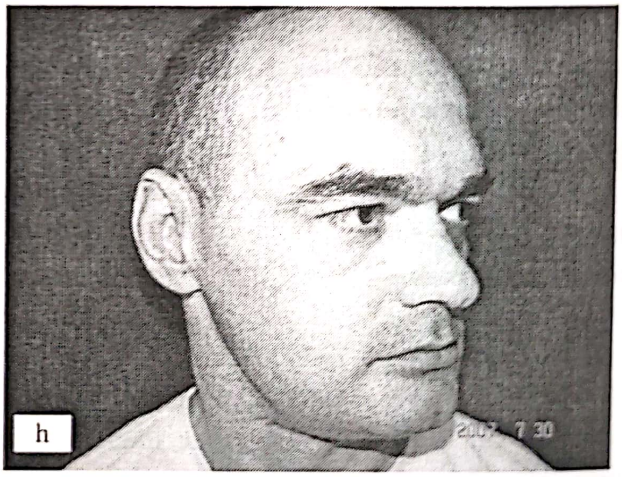

Scanned with OKEN Scanner

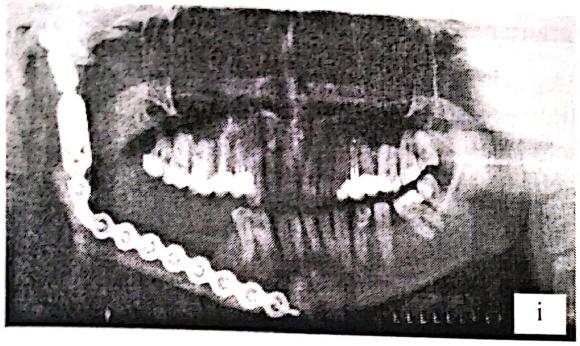

Figura 4.37. Ameloblastom solid care interesează întreaga hemimandibulă dreaptă. Se practică hemirezecție de mandibulă cu dezarticulare și reconstrucția defectului cu grefă liber vascularizată fibulară, precum și hemiartroplastie inferioară cu proteză de condil fixată la placa de reconstrucție primară: a, b – aspect clinic cervico-facial și oral, postoperator; c, d – imagine radiologică și respectiv reconstrucție CT–3D cu localizarea și întinderea formațiunii tumorale la nivelul hemimandibulei drepte; e – aspect macroscopic al hemimandibulei rezecate; f – ansamblul placă primară de reconstrucție – proteză de condil; g – mandibula restantă a complexului placă primară de reconstrucție – proteză de condil – lambou osos fibular liber vascularizat; evidențierea anastomazelor vasculare; h, i – aspect clinic și radiologic preoperator cu refacerea estetică și funcțională a mandibulei (cazuistica prof. dr. A. Bucur).

Ameloblastomul unichistic

Patogenie și aspecte clinice

Ameloblastomul unichistic poate fi considerat o formă anatomo-clinică aparte, având în vedere caracteristicile sale clinice, radiologice și histopatologice.

Ca mecanism patogenic, se consideră că poate apărea *de novo* sau prin transformarea tumorală benignă a epiteliului unui chist odontogen (de exemplu chistul folicular). Cel mai probabil ambele mecanisme sunt valabile, fiind practic imposibil de stabilit cu precizie modul în care a apărut ameloblastomul, din istoricul bolii.

Ameloblastomul unichistic reprezintă aproximativ 10–15% din totalul ameloblastoamelor. Apare mai ales la pacienți tineri și se localizează în marea majoritate a cazurilor la mandibulă, cel mai frecvent în zona posterioară. Este inițial asimptomatic, dar în evoluție poate ajunge să deformeze corticalele osoase, fără a fi prezente fenomene dureroase sau de parestezie în teritoriul n. alveolar inferior.

Radiologic, se prezintă sub forma unei radiotransparențe uniloculare bine delimitate, cu aspect asemănător unui keratochist odontogen (primordial sau dentiger), sau unui chist radicular (sau rezidual). În general, ameloblastomul unichistic nu prezintă aspect radiologic multilocular.

Figura 4.38. Ameloblastom unichistic prin transformarea unui chist dentiger de la nivelul unui molar de minte inclus (cazuistica prof. dr. A. Bucur).

Diagnostic diferențial

Având în vedere mecanismul de transformare a unui chist în ameloblastom, diagnosticul de certitudine se poate stabili doar pe criterii histopatologice. Totuși, diagnosticul diferențial pe criterii radiologice se poate face cu alte entități cu aspect de radiotransparență uniloculară, în special cu cele cu localizare la nivelul mandibulei:

- ***keratochistul odontogen primordial sau dentiger***;
- ***chistul median mandibular***;
- ***chistul radicular***;
- ***chistul rezidual***;
- ***cavitatea osoasă idiopatică.***

Anatomie patologică

A existat o controversă privind stabilirea gradului de extensie microscopică a ameloblastomului unichistic. Marx și Stern [1] recomandă chiar renunțarea la termenul de ameloblastom unichistic și clasificarea pe criteriul extensiei microscopice după cum urmează:

Ameloblastomul *in situ*:

– *ameloblastomul in situ, mural*: focare de ameloblastom dezvoltate în stratul epitelial al chistului și limitate la acest strat;

– *ameloblastomul in situ, intraluminal*: focare de ameloblastom proiectate din peretele chistic în cavitatea chistului; aceste focare pot fi de mici dimensiuni sau pot ajunge să umple cavitatea chistică; proiecțiile tumorale intrachistice au uneori

Scanned with OKEN Scanner

un tipar histologic plexiform (forma unichistică plexiformă);

Ameloblastomul microinvaziv:

– *ameloblastomul microinvaziv intramural*: focare de ameloblastom dezvoltate din stratul epitelial al chistului, cu extindere limitată în stratul conjunctiv;

– *ameloblastomul microinvaziv transmural*: focare de ameloblastom dezvoltate din stratul epitelial al chistului şi proliferate în întreaga grosime a stratului conjunctiv;

Ameloblastomul invaziv: focare de ameloblastom dezvoltate din stratul epitelial al chistului, proliferate în întreaga grosime a stratului conjunctiv şi care se extind în osul adiacent.

Pentru oricare dintre forme, este necesară evaluarea pe secţiuni multiple, pentru a se putea stabili extinderea în straturile chistului ale diferitelor arii de transformare ameloblastică.

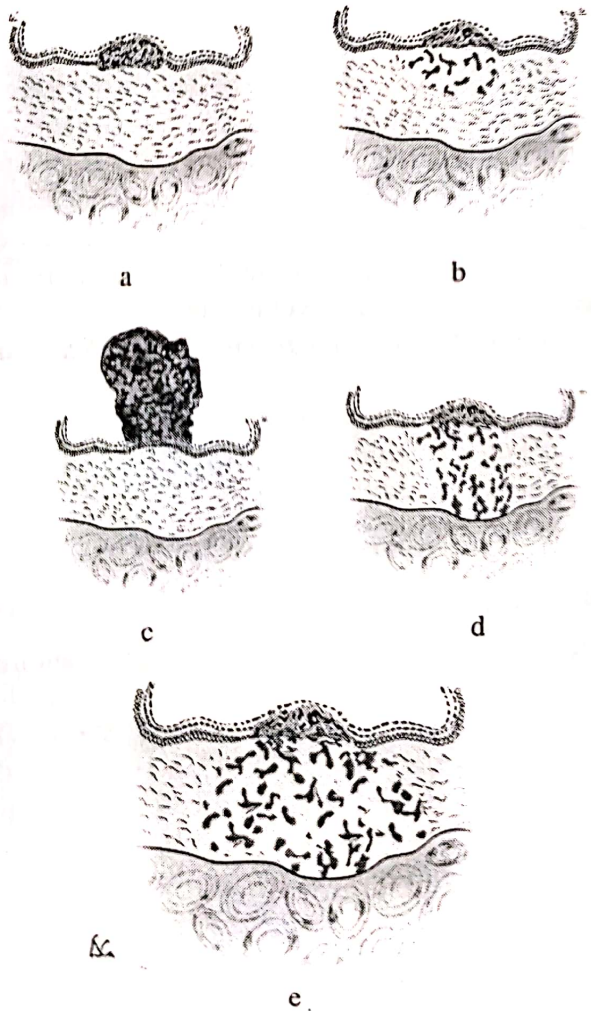

Figura 4.39. Extinderea ameloblastomului unichistic:
a – ameloblastom *in situ*, mural;
b – ameloblastom *in situ*, intraluminal;
c – ameloblastom microinvaziv intramural;
d – ameloblastom microinvaziv transmural;
e – ameloblastom invaziv.

Tratament

Având în vedere faptul că aspectul clinic şi radiologic este extrem de asemănător unui chist al oaselor maxilare, prima intenţie de tratament va fi de **chistectomia**. Diagnosticul de ameloblastom unichistic va fi stabilit abia după examenul histopatologic.

Pentru **formele *in situ*, chistectomia** este suficientă. Totuşi este necesară dispensarizarea pe o perioadă lungă de timp.

În schimb, pentru **formele microinvazive,** se consideră că este necesară **rezecţia osoasă marginală** ca tratament profilactic. Alţi autori preferă dispensarizarea radiologică pe termen lung, tratamentul chirurgical instituindu-se doar dacă se evidenţiază recidive. **Formele invazive** urmează **aceleaşi principii de tratament ca şi ameloblastomul solid sau multichistic.**

Trebuie avut în vedere faptul că riscul de recidivă al ameloblastomului unichistic este mult mai scăzut, fiind de 10–20% [19].

Ameloblastomul extraosos

Patogenie şi aspecte clinice

Ameloblastomul extraosos (ameloblastomul periferic) este o formă rară, care derivă cel mai probabil din resturile lamei dentare (Serres), sau chiar din epiteliul bazal al mucoasei orale.

Clinic, se prezintă sub forma unei formaţiuni tumorale gingivale sesile sau pediculate, de mici dimensiuni (rareori mai mare de 1,5 cm), nedureroase şi cu mucoasa acoperitoare aparent intactă, aspectul clinic fiind nespecific. Se localizează pe mucoasa gingivală vestibulară a dinţilor laterali, mai frecvent la mandibulă. Radiologic se poate evidenţia uneori o erodare limitată a osului subiacent.

Diagnostic diferenţial

Având în vedere localizarea la nivelul mucoasei gingivale şi aspectul clinic nespecific, diagnosticul diferenţial al ameloblastomului extraosos se poate face cu:

– *hiperplazii „epulis-like”*;
– *tumori benigne gingivale (în special fibroame)*;
– *forme de debut ale tumorilor maligne gingivale etc.*

Scanned with OKEN Scanner

Anatomie patologică

Aspectul histopatologic al ameloblastomului extraosos este similar formelor intraosoase solide. Trebuie avut în vedere însă faptul că pot exista confuzii de diagnostic histopatologic între fibromul mucoasei gingivale şi ameloblastom.

Tratament

Ameloblastomul extraosos are un caracter invaziv extrem de limitat, fapt pentru care tratamentul constă în extirparea leziunii, împreună cu ţesut adiacent clinic normal. Rata de recidivă este relativ scăzută.

Tumora odontogenă scuamoasă

Tumora odontogenă scuamoasă este o entitate rară care derivă cel mai probabil din resturile Serres ale laminei dentare sau din resturile Malassez. Până în 1975 se considera că este o formă atipică de ameloblastom acantomatos sau se confunda cu carcinomul spinocelular [20]. Ulterior a fost definită ca entitate de sine stătătoare. Statistic s-a constatat că are o componentă ereditară, încă neelucidată [21].

Poate apărea la orice vârstă, la nivelul procesului alveolar atât la maxilar, cât şi la mandibulă. Iniţial este asimptomatică, putând fi evidenţiată întâmplător radiologic, sub forma unei radiotransparenţe triunghiulare între feţele proximale ale rădăcinilor unor dinţi. Radiotransparenţa are dimensiuni mici şi poate fi delimitată de un contur opac datorat sclerozei periferice, sau poate fi slab delimitată.

Diagnostic diferenţial

Diagnosticul diferenţial radiologic al tumorii odontogene scuamoase se poate face cu:

- *chistul radicular lateral*;
- *chistul parodontal lateral*;
- *keratochistul odontogen primordial*;
- *parodontopatia marginală cronică profundă*;
- *chistul folicular*;
- *tumori benigne osoase cu radiotransparenţă osoasă*;
- *tumori maligne endoosoase*.

Anatomie patologică

Se evidenţiază insule de epiteliu pavimentos (scuamos) într-o stromă de ţesut conjunctiv fibros. Celulele periferice nu prezintă polarizarea caracteristică ameloblastomului. Apar vacuolizări microchistice şi keratinizări ale celulelor epiteliale. Uneori sunt prezente structuri calcificate microscopice, la nivelul stratului epitelial. Un aspect histopatologic similar poate fi uneori observat în cazul chistului dentiger sau al chistului radicular.

Tratament

Tratamentul este chirurgical şi constă în extirparea şi chiuretajul complet al leziunii. Recidivele sunt rare. De-a lungul timpului a existat o confuzie cu ameloblastomul sau carcinomul endoosos odontogen, fapt pentru care s-a practicat în mod eronat rezecţia osoasă.

Tumora odontogenă calcificată (tumora Pindborg)

Patogenie şi aspecte clinice

Este o tumoră rară, de origine odontogenă, dar cu patogenie incertă. În prezent se consideră că derivă din resturile Serres ale laminei dentare.

Afectează în special pacienţii adulţi, fără predilecţie pentru sexul masculin sau cel feminin. Localizarea cea mai frecventă este la mandibulă, în zona posterioară. **Clinic**, se prezintă ca o deformare a mandibulei cu creştere extrem de lentă, nedureroasă. **Radiologic**, se evidenţiază o radiotransparenţă uniloculară sau multiloculară, uneori cu prezenţa unor focare de calcificare intratumorală. Se asociază adesea cu prezenţa unui dinte inclus, de cele mai multe ori molarul de minte inferior. În acest caz, calcificările sunt situate în jurul coroanei dintelui inclus.

Diagnostic diferenţial

Diagnosticul diferenţial radiologic se poate face cu:

- *chistul odontogen calcificat*;
- *odontomul*;
- *fibromul osifiant*;
- *keratochistul odontogen primordial sau dentiger*;
- *chistul folicular*;
- *ameloblastomul şi fibromul ameloblastic*;
- *chistul rezidual*;
- *cavitatea osoasă idiopatică*.

Anatomie patologică

Se evidenţiază insule sau cordoane de celule epiteliale poliedrice, într-o stromă fibroasă. Unele celule au nuclei giganţi şi prezintă pleomorfism nuclear, fără ca acesta din urmă să fie un indicator

Scanned with OKEN Scanner

de malignitate. De asemenea, sunt prezente depozite extracelulare hialinizate (*amiloid-like*), în care se dezvoltă focare de calcificare în straturi concentrice (inelele de calcificare Liesegang).

Tratament

Tumora nu are o evoluție la fel de de agresivă ca și ameloblastomul, fapt pentru care tratamentul de elecție este extirparea cu rezecție osoasă, care conferă margini de siguranță osoase. Recidivele apar în aproximativ 15% dintre cazuri, în special dacă s-a practicat extirparea fără rezecție osoasă de vecinătate.

TUMORI ALE EPITELIULUI ODONTOGEN CU ECTOMEZENCHIM ODONTOGEN, CU SAU FĂRĂ FORMARE DE ȚESUT DENTAR DUR (TUMORI MIXTE ODONTOGENE)

Fibromul ameloblastic

Patogenie și aspecte clinice

Fibromul ameloblastic combină elemente de transformare tumorală epitelială și ectomezenchimală (caracter de „tumoră mixtă"), fapt pentru care adeseori a fost confundată cu odontomul.

Apare în special la pacienți tineri, mai frecvent la sexul masculin. Localizarea predilectă este la mandibulă, în zona laterală. **Clinic**, este în general asimptomatic pentru formele de mici dimensiuni, putând ajunge însă să deformeze corticalele ososase. **Radiologic**, formele de dimensiuni relativ mici au aspectul unei radiotransparențe unilo-culare, bine delimitate, dar formele de dimensiuni mari pot fi aparent multiloculare. În majoritatea cazurilor, în leziune este prezent un dinte inclus (molarul de minte inferior). În evoluție, tumora se poate extinde spre ramul mandibulei și poate ajunge să intereseze întreaga hemimandibulă.

Diagnostic diferențial

Având în vedere aspectul radiologic unilocular sau multilocular și posibilitatea de extensie în ramul mandibular, precum și prezența unui dinte inclus intratumoral, diagnosticul diferențial se face în primul rând cu ***keratochistul odontogen dentiger, chistul folicular, ameloblastomul, tumora odonto-genă adenomatoidă,*** dar totodată și cu toate celelalte entități similare cu radiotransparență unioculară.

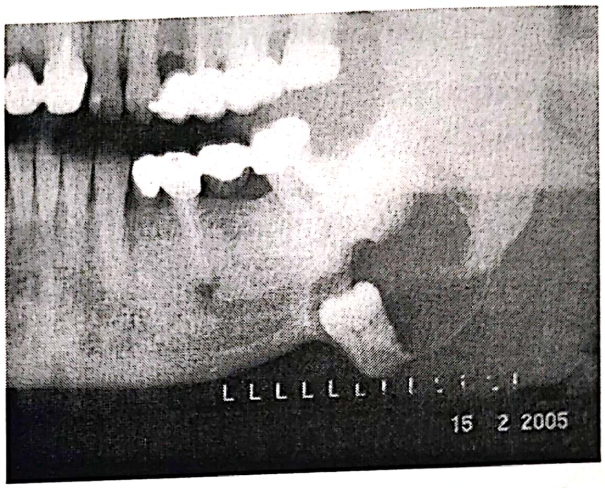

Figura 4.40. Fibrom ameloblastic care deformează și erodează corticala mandibulei, cu prezența unui molar de minte inclus (cazuistica prof. dr. A. Bucur).

Anatomie patologică

Fibromul ameloblastic are aspectul unei mase tumorale solide, aparent delimitate la exterior de o capsulă. Microscopic se evidențiază țesut mezenchimal bogat celular (cu aspect similar structurilor primitive ale papilei dentare), precum și epiteliu odontogen transformat tumoral, cu caracter proliferativ.

Tratament

Având în vedere caracterul evolutiv extensiv și rata crescută de recidivă a acestor tumori, se recomandă adoptarea unei atitudini terapeutice cât mai radicale chirurgical, similară cu cea pentru ameloblastom.

Odontomul

Patogenie și aspecte clinice

Odontomul este o tumoră odontogenă relativ frecventă, care combină elemente epiteliale și ectomezenchimale. Trebuie menționat faptul că odontoamele sunt considerate hamartoame (ano-malii de dezvoltare) și nu tumori propriu-zise. Cel mai adesea reprezintă transformarea în hamartom a unui dinte care ar fi trebuit să evolueze în mod normal spre formarea sa completă și erupția pe

Scanned with OKEN Scanner

arcadă. Din acest motiv, se asociază cu o aparentă anodonție a dintelui din care derivă. Alteori, poate fi independent de formarea dentiției normale (probabil derivând dintr-un dinte supranumerar), dar, prin prezența sa, poate bloca erupția unui dinte normal subiacent, care va rămâne inclus intraosos.

În stadii precoce de evoluție, odontomul este format din epiteliu odontogen proliferativ și din țesut mezenchimal. Odontomul în stadiu matur este format din smalț și dentină, precum și din cantități variabile de pulpă și cement.

Odontomul prezintă două forme anatomo-clinice: **forma compusă,** alcătuită din structuri asemănătoare unui dinte și **forma complexă,** constituită sub forma unui conglomerat de smalț și dentină, fără a avea configurația unui dinte. Forma compusă este mai frecvent întâlnită, dar sunt descrise și forme care îmbină elementele clinice ale formei compuse și ale celei complexe.

Apar cel mai adesea la adolescenți sau tineri, mai frecvent la maxilar decât la mandibulă. Odontoamele compuse sunt mai frecvent localizate în zona anterioară, în timp ce odontoamele complexe apar mai frecvent în zona molară. Sunt complet asimptomatice, fiind de obicei identificate în contextul în care se indică o radiografie pentru a decela cauza anodonției. Odontoamele au dimensiuni limitate, dar pot ajunge în cazuri rare la 5–6 cm, deformând corticalele osoase.

Radiologic, odontomul compus se prezintă ca o radioopacitate formată din structuri cu aspect asemănător unui dinte, înconjurată de o zonă radiotransparentă. **Odontomul complex** se prezintă ca o masă calcificată aparent amorfă, de radiodensitate echivalentă unui dinte. Așa cum am arătat, odontomul: (1) se poate dezvolta în locul unui dinte (aparentă anodonție), (2) poate fi în vecinătatea unor dinți erupți, inducând divergența rădăcinilor acestora, sau (3) poate împiedica erupția unui dinte, care rămâne inclus intraosos.

Diagnostic diferențial

Diagnosticul diferențial radiologic al odontomului se face între forma compusă și cea complexă, dar și cu alte entități clinice:

- *osteomul*;
- *osteoblastomul, osteomul osteoid, cementoblastomul*;
- *perlele de smalț*;
- *corpi străini intraosoși*;
- *dinți incluși și cu anomalii de formă, volum sau poziție.*

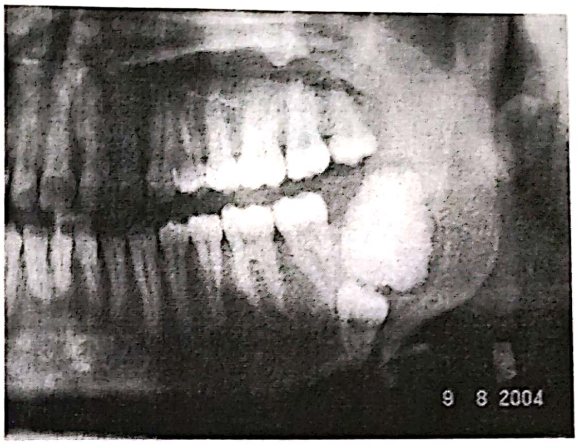

Figura 4.41. Odontom complex care împiedică erupția molarului de minte inferior (cazuistica prof. dr. A. Bucur).

Anatomie patologică

Odontomul compus este format din multiple structuri cu aspect similar unor dinți monoradiculari nanici, care prezintă smalț, dentină și pulpă dentară.

Odontomul complex este format în principal din depozite de dentină, care delimitează zone de smalț imatur sau matur. În rare situații, odontomul complex poate prezenta o capsulă din care să derive un chist dentiger.

Tratament

Tratamentul este chirurgical și constă în excizia în totalitate a odontomului, fără a exista probleme legate de recidive. Dacă este prezent un dinte inclus subiacent, se creează astfel premisele erupției sale fiziologice, sau dacă este necesar, se va aplica un tratament chirurgical-ortodontic de tracțiune a dintelui pe arcadă. Dacă respectivul dinte este malformat, este necesară odontectomia.

Fibroodontomul ameloblastic

Patogenie și aspecte clinice

Fibroodontomul ameloblastic este o tumoră care combină caracteristicile fibromului ameloblastic cu cele ale odontomului. S-a considerat mult timp că această entitate este în fapt o fază de dezvoltare a odontomului. Evoluția sa este lentă, dar agresivă, ducând la deformări cu distrucție osoasă marcată.

Fibroodontomul ameloblastic apare mai ales la copii în jurul vârstei de 10 ani, și extrem de rar la

Scanned with OKEN Scanner

adulți. Se localizează mai frecvent în zona posterioară a oaselor maxilare. Inițial, leziunea este asimptomatică, putând fi descoperită întâmplător în urma unui examen radiologic, de multe ori în contextul investigării cauzei lipsei unui dinte de pe arcadă. În evoluție, apare o deformare osoasă nedureroasă, progresivă.

Radiologic, tumora are aspect de radiotransparență uniloculară, sau, mai rar, multiloculară, care prezintă o zonă de calcificare (radioopacitate) de dimensiuni variabile, asemănătoare structurii unui dinte. Alteori, pot fi prezente multiple focare de calcificare. În majoritatea situațiilor, la periferia leziunii se identifică un dinte inclus, a cărui coroană este cuprinsă în conținutul radiotransparent tumoral. În aceste situații, diferențierea pe criterii radiologice de alte leziuni radiotransparente uniloculare este imposibilă.

Rareori, imaginea radiologică a fibro-odontomului ameloblastic este de masă calcificată de mari dimensiuni, prezentând doar un discret contur radiotransparent.

Diagnostic diferențial

Diagnosticul diferențial radiologic al fibro-odontomului ameloblastic se poate face cu orice altă entitate chistică sau tumorală localizată lateral la nivelul mandibulei sau maxilarului, cu aspect radiotransparent, asociată sau nu cu prezența de focare radioopace sau cu prezența unui dinte a cărui coroană este inclusă în leziune – în special ***keratochistul odontogen dentiger*** și cu ***ameloblastomul, odontomul, fibromul ameloblastic,*** dar și cu toate celelalte entități similare.

Anatomie patologică

Aspectul microscopic îmbină elementele fibromului ameloblastic cu elemente asemănătoare odontomului (zone de calcificare cu aspect similar smalțului sau matricei dentinare).

Tratament

Tratamentul de primă intenție va consta în chiuretaj până în țesut osos sănătos, cu îndepărtarea monobloc a tumorii, inclusiv a structurilor calcificate și a dintelui intratumoral. Rata de recidivă după chiuretaj complet este scăzută. Sunt descrise situații rare de recidive cu transformare în ameloblastom.

Odontoameloblastomul

Patogenie și aspecte clinice

Odontoameloblastomul este o tumoă odontogenică extrem de rară care combină elementele caracteristice ale ameloblastomului cu cele ale odontomului. Trebuie avut în vedere faptul că nu este vorba de transformarea în ameloblastom a unui odontom.

Apare la adulții tineri și se localizează cel mai frecvent la nivelul mandibulei. Se manifestă prin deformarea lentă a osului mandibular, în asociere cu erupția întârziată sau rămânerea în incluzie a dinților implicați tumoral. Aspectul radiologic este de radiotransparență cu focare dense de calcificare, asemănătoare morfologic unor dinți nanici. Alteori, masa calcificată este amorfă, având un aspect asemănător odontomului complex.

Diagnostic diferențial

Diagnosticul diferențial al odontoameloblastomului se poate face radiologic cu ***odontomul compus, odontomul complex, fibro-odontomul ameloblastic, ameloblastomul, keratochistul odontogen dentiger*** și cu alte leziuni tumorale osoase radiotransparente cu conținut calcificat.

Tratament

Tratamentul chirurgical de primă intenție este chiuretajul complet al leziunii, cu îndepărtarea structurilor calcificate intratumorale. Trebuie însă avut în vedere faptul că odontoameloblastomul are un caracter extrem de recidivant, practic evoluția și rata de recidivă fiind similare ameloblastomului. Din acest motiv, în cazul recidivelor, este de multe ori necesară rezecția osoasă marginală sau segmentară pentru eradicarea bolii.

Tumora odontogenă adenomatoidă

Patogenie și aspecte clinice

Tumora odontogenă adenomatoidă este rezultatul transformării în hamartom chistic a epiteliului odontogen. Având în vedere faptul că prezintă de multe ori un conținut chistic, este denumită și **chist odontogen adenomatoid**. În trecut, a fost considerată o variantă a ameloblastomului, numită adenoameloblastom, dar

Scanned with OKEN Scanner

caracterele clinice şi evolutive distincte au impus ca tumora odontogenă adenomatoidă să fie considerată o entitate distinctă. De asemenea, trebuie menţionat că există o controversă în literatura de specialitate, privind încadrarea tumorii odontogene adenomatoide. Având în vedere faptul că în rare situaţii tumora conţine material dentinoid şi matrice a smalţului, clasificarea OMS o încadrează în categoria tumorilor epiteliului odontogenic cu ectomezenchim odontogenic, cu/fără formare de ţesut dur dentar (tumori mixte odontogene). Totuşi, având ca argument raritatea componentei mezenchimale, unii autori [4] o încadrează în categoria tumorilor epiteliului odontogenic.

În ceea ce priveşte incidenţa şi localizarea, tumora odontogenă adenomatoidă a fost denumită plastic *„tumora celor două treimi"* [22]: afectează sexul feminin în *două treimi* dintre cazuri, cel mai adesea la persoane cu vârste cuprinse între 10 şi 19 ani, fiind rară peste 30 de ani; se localizează la nivelul maxilarului în *două treimi* dintre cazuri; se asociază cu un dinte inclus în *două treimi* dintre cazuri, fiind vorba de cele mai multe ori de canin (*două treimi* dintre cazuri). Nu se localizează niciodată posterior de premolari.

De cele mai multe ori, tumora este de mici dimensiuni, rareori depăşind 3 cm. Iniţial este total asimptomatică, putând fi identificată întâmplător în urma unui examen radiologic. Evoluţia poate fi rapidă, deformând corticalele osoase şi ducând la apariţia unei simptomatologii dureroase.

Aspectul radiologic este de radiotransparenţă uniloculară, care înglobează coroana unui dinte inclus – de cele mai multe ori caninul. Aceasta este denumită **forma foliculară**. Uneori, radiotransparenţa se extinde spre apexul dintelui inclus, fapt care poate constitui un element orientativ de diagnostic diferenţial faţă de chistul folicular. Rădăcinile dinţilor învecinaţi vor fi împinse de tumoră, putând exista uneori şi o discretă resorbţie radiculară. La nivelul radiotransparenţei se pot identifica, în unele situaţii, fine focare de calcificare.

Mai rar, aspectul radiologic poate fi de radiotransparenţă situată între rădăcinile unor dinţi erupţi – în această situaţie fiind vorba despre **forma extrafoliculară** a tumorii odontogene adenomatoide.

Figura 4.42. Tumoră odontogenă adenomatoidă, forma foliculară, dezvoltată în jurul unui canin superior inclus (cazuistica prof. dr. A. Bucur).

Diagnostic diferenţial

Aspectul radiologic al tumorii odontogene adenomatoide, în contextul în care nu sunt prezente focare de calcificare, este practic imposibil de diferenţiat de un ***chist folicular***. De asemenea, luând în consideraţie grupa de vârstă a pacienţilor, trebuie făcut diagnosticul diferenţial în primul rând cu ***keratochistul odontogen, fibromul ameloblastic, mixomul odontogen, tumora centrală cu celule gigante***, sau ***ameloblastomul*** (pentru pacienţi cu vârsta de peste 14 ani).

Anatomie patologică

Tumora odontogenă adenomatoidă prezintă o capsulă groasă, fibroasă, şi un conţinut care poate fi solid sau respectiv chistic, în proporţii variate. Microscopic, tumora este formată din celule epiteliale fuziforme, dispuse în cordoane sau insule celulare amorfe. Pe alocuri se evidenţiază structuri cu aspect radiar, cu celule dispuse în jurul unei zone centrale cu caracter chistic, sau cu conţinut eozinofil.

Se evidenţiază, de asemenea, structuri caracteristice tubulare, cu aspect canalicular, care prezintă o zonă centrală înconjurată de un strat epitelial cilindric sau cubic. Celulele prezintă nuclei cu polaritate centrifugă faţă de lumenul canalicular. Aceste structuri nu reprezintă canalicule în adevăratul sens al cuvântului, nefiind prezente elemente cu caracter glandular.

Scanned with OKEN Scanner

În masa tumorală se identifică mici focare de calcificare, care, cel mai probabil, sunt rezultatul întreruperii procesului de formare a smalțului. Uneori sunt prezente și focare de calcificare de dimensiuni mai mari, considerate ca fiind resturi de dentinoid sau cement.

Trebuie avut în vedere faptul că aspectul histopatologic poate fi pe alocuri extrem de asemănător cu tumora odontogenă epitelială calcificată (Pindborg), odontomul, chistul odontogen calcificat, dar, mai ales cu ameloblastomul. O confuzie de diagnostic histopatologic poate ridica mari probleme de conduită terapeutică inadecvată.

Tratament

Evoluția și prognosticul tumorii odontogene adenomatoide nu ridică probleme deosebite. Având în vedere prezența capsulei groase, enucleerea este facilă și nu ridică probleme legate de recidivă.

TUMORI ALE ECTOMEZENCHIMULUI ODONTOGEN, CU SAU FĂRĂ EPITELIU ODONTOGEN INCLUS

Fibromul odontogen

Fibromul odontogen prezintă trei forme anatomo-clinice considerate ca fiind entități distincte în clasificarea OMS: **fibromul odontogen central, fibromul odontogen periferic** și **tumora odontogenă cu celule granulare**.

Fibromul odontogen central

Patogenie și aspecte clinice

Fibromul odontogen central este o tumoră extrem de rară, rezultată prin proliferarea tumorală a mezenchimului odontogen matur. Apare ceva mai frecvent la sexul feminin, putând fi prezent la orice vârstă. Se localizează în proporții aproximativ egale la maxilar (în special în zona anterioară) și respectiv mandibulă (în special în regiunea molară). Leziunea în sine nu este legată obligatoriu de prezența unui dinte, dar se asociază cu aceasta în aproximativ 1/3 dintre cazuri. Formele de mici dimensiuni sunt la început total asimptomatice, dar în evoluție pot ajunge să deformeze corticalele osoase (fără prezența unei simptomatologii dureroase) și să inducă mobilitatea dinților învecinați.

Radiologic, formele de mici dimensiuni se prezintă sub forma unei radiotransparențe unilaculare bine delimitate, care în unele cazuri se suprapune peste zona periradiculară a unor dinți erupți. Leziunile de dimensiuni mai mari pot avea aspect de radiotransparență multiloculară. În majoritatea cazurilor se evidențiază un contur radioopac al leziunii, care reprezintă zona de scleroză periferică. Prezența unui fibrom odontogen central induce resorbție radiculară sau/și împinge rădăcinile dinților adiacenți. În unele situații se pot evidenția și focare radioopace.

Diagnostic diferențial

Având în vedere raritatea acestei leziuni, de obicei diagnosticul prezumtiv diferă de rezultatul histopatologic, orientând medicul spre un diagnostic de ***keratochist odontogen, mixom odontogen, fibrom ameloblastic, tumoră centrală cu celule gigante*** sau ***ameloblastom.*** Alteori, diagnosticul de prezumție poate fi de ***chist dentiger*** sau ***chist odontogen adenomatoid***, în contextul unei imagini de radiotransparență uniloculară în legătură cu coroana unui dinte.

Anatomie patologică

Având în vedere caracterul extrem de polimorf din punct de vedere histopatologic al fibromului odontogen central, au fost descrise două forme histopatologice distincte:

Fibromul odontogen central simplu, format din fibroblaști și fibre de colagen subțiri, într-o cantitate crescută de substanță fundamentală. Se pot identifica ocazional focare formate din resturi de epiteliu odontogen, sau chiar focare de calcificare distrofică. Aspectul este asemănător mixomului odontogen, din acest motiv fiind sugerată și denumirea de ***mixo-fibrom***.

Fibromul odontogen central forma OMS* este alcătuită din țesut conjunctiv fibros cu celularitate relativ crescută și cu fibre de colagen care formează o rețea. Sunt prezente insule sau cordoane de epiteliu odontogen, uneori extrem de frecvente. Componenta fibroasă poate varia de la un aspect mixoid, până la unul dens hialinizat. În unele situații se pot identifica și focare de calcificare formate din dentinoid sau cement. Forma OMS este în general bine delimitată și încapsulată.

---

* Fibrom odontogen a cărui descriere histopatologică este recomandată de Organizația Mondială a Sănătății.

Scanned with OKEN Scanner

În rare situații, fibromul odontongen se asociază cu o componentă de tumoră centrală cu celule gigante. Se pare însă că este vorba despre apariția sincronă și suprapunerea întâmplătoare a celor două entități, totuși rămânând neclarificat potențialul de inducere a dezvoltării tumorii centrale cu celule gigante de către fibromul odontogen.

Tratament

În majoritatea situațiilor tratamentul constă în extirparea și chiuretajul leziunii, aceasta delimitându-se ușor de osul adiacent. Totuși, având în vedere lipsa unei capsule bine definite, există un oarecare potențial de recidivă, în special în localizările anterioare. Rata de recidivă este însă scăzută, iar prognosticul este favorabil.

Fibromul odontogen periferic

Patogenie și aspecte clinice

Fibromul odontogen periferic reprezintă entitatea similară fibromului odontogen central, cu localizare la nivelul părților moi orale. Este o tumoră rară, care poate apărea la pacienți de orice vârstă, localizându-se de obicei pe versantul vestibular al crestei alveolare mandibulare.

Clinic, se prezintă sub forma unei mase tumorale gingivale de mici dimensiuni (0,5–1,5 cm), cu creștere lentă, acoperită de mucoasă aparent normală. De obicei nu sunt prezente modificări radiologice ale osului subiacent, uneori putându-se evidenția puncte de calcificare sau o discretă divergență a rădăcinilor dinților adiacenți.

Diagnostic diferențial

Leziunea este practic imposibil de diferențiat de ***hiperplaziile gingivale reactive „epulis-like"*** cu aspect sesil, dar și de alte forme tumorale cu aceeași localizare și caracteristici. Examenul histopatologic stabilește diagnosticul pozitiv.

Anatomie patologică

Sunt prezente elemente histopatologice similare fibromului odontogen central, forma OMS. În unele cazuri se evidențiază și o componentă cu celule granulare a țesutului conjunctiv. Pot fi prezente focare amorfe de calcificare cu aspect de cement sau trabecule de osteoid.

Tratament

Tratamentul constă în extirpare chirurgicală împreună cu țesut adiacent clinic normal, rata de recidivă fiind scăzută.

Tumora odontogenă cu celule granulare (fibromul odontogen cu celule granulare)

Patogenie și aspecte clinice

Tumora odontogenă cu celule granulare este extrem de rară, patogenia acesteia fiind controversată – tocmai de aceea se preferă denumirea de „tumoră" și nu de „fibrom" odontogen cu celule granulare. Apare la adulți, în general peste 40 de ani, localizându-se în special în regiunea premolară sau molară. Inițial sunt leziuni tumorale complet asimptomatice, dar în evoluție pot induce o deformare nedureroasă a osului din zona afectată.

Radiologic, se prezintă ca o radiotransparență bine delimitată, uniloculară sau multiloculară, uneori cu mici zone de calcificare.

Diagnostic diferențial

Diagnosticul diferențial se poate face atât cu ***fibromul odontogen central***, cât și cu numeroase alte entități cu aspect radiologic de radiotransparență bine delimitată cu zone de calcificare. În fapt, diagnosticul pozitiv se va stabili numai pe criterii histopatologice, și, având în vedere raritatea acestei forme, este de cele mai multe ori neașteptat.

Anatomie patologică

Aspectul histopatologic evidențiază numeroase celule eozinofile asemănătoare celor care se identifică în tumorile cu celule granulare ale părților moi orale, sau cu cele din forma cu celule granulare a ameloblastomului. Se identifică de asemenea insule sau cordoane de epiteliu odontogen, dar uneori și focare de calcificare distrofică.

Tratament

Tratamentul constă în chiuretaj complet al leziunii. Nu au fost raportate recidive.

Scanned with OKEN Scanner

Mixomul odontogen

Patogenie şi aspecte clinice

Mixomul odontogen de la nivelul oaselor maxilare este rezultatul transformării tumorale benigne a mezenchimului odontogen, şi anume a papilei mugurelui dentar. Mixoamele apar şi la nivelul oaselor lungi, dar sunt extrem de rare şi probabil iau naştere prin transformarea celulelor stem mezenchimale somatice, cu caracter pluripotenţial. Totuşi, conceptul modern infirmă existenţa mixoamelor derivate din mezenchim somatic, fiind confirmate ca entitate histopatologică doar mixoamele odontogene. Din acelaşi motiv, se consideră că mixoamele oaselor maxilare derivă strict din mezenchimul odontogen al papilei mugurelui dentar, şi niciodată din mezenchimul somatic al osului.

Clinic, radiologic şi evolutiv, mixoamele odontogene sunt asemănătoare ameloblastoamelor. Pot apărea practic la orice vârstă, dar în special între 15 şi 30 de ani (vârsta medie este puţin mai scăzută decât în cazul ameloblastoamelor). Trebuie subliniat faptul că sunt relativ frecvente la adolescenţi, fapt care nu este valabil în cazul ameloblastomului. Se poate localiza oriunde la nivelul mandibulei sau maxilarului, spre deosebire de ameloblastom, care apare cel mai frecvent în zona unghiului mandibular.

Formele de mici dimensiuni sunt total asimptomatice, fiind de obicei depistate în urma unui examen radiologic de rutină. Evoluţia este relativ rapidă, ducând la deformarea nedureroasă a osului şi erodarea corticalelor.

Figura 4.43. Mixom odontogen la nivelul unghiului şi ramului mandibular stâng (cazuistica prof. dr. A. Bucur).

Radiologic, se prezintă ca o radiotransparenţă multiloculară (cu prezenţa unor septuri radioopace) sau uniloculară, care împinge rădăcinile dinţilor adiacenţi sau produce resorbţie radiculară. Uneori limitele leziunii au un aspect neregulat. Formele de mari dimensiuni au aspectul de „baloane de săpun", practic identic cu cel al unui ameloblastom.

Diagnostic diferenţial

Aspectul radiologic de radiotransparenţă multiloculară, septată, este sugestiv pentru ***ameloblastom*** sau chiar şi pentru ***keratochistul odontogen***. Pentru pacienţii foarte tineri (sub 16 ani), trebuie făcut diagnosticul diferenţial cu ***fibromul ameloblastic***. Alte entităţi clinice cu care s-ar putea face diagnostic diferenţial sunt: ***tumora centrală cu celule gigante, hemangioame osoase*** etc.

Anatomie patologică

Aspectul macroscopic al piesei tumorale este tipic, gelatinos. Microscopic, tumora prezintă numeroase celule stelate, fuziforme şi rotunde, într-o stromă mixoidă care prezintă rare fibre de colagen. Studiile imunohistochimice au arătat că substanţa fundamentală este formată din glicozaminoglicani – în special acid hialuronic şi condroitin-sulfat. Sunt prezente la examenul microscopic şi insule formate din resturi de epiteliu odontogen, care însă nu constituie un element de diagnostic pozitiv. În unele situaţii, componenta fibroasă este bine reprezentată, diagnosticul fiind în acest caz de fibromixom, fără ca aceasta să fie considerată o entitate distinctă.

Trebuie avut în vedere faptul că adeseori unele forme de neurosarcom sau osteosarcom, dar şi fibromul condromixoid sau neurofibromul mixoid, prezintă o componentă mixomatoasă marcată. Din acest motiv, trebuie evitate confuziile de diagnostic, prin corelarea cu elementele clinice, imagistice şi evolutive.

Tratament

Simpla îndepărtare prin chiuretaj a tumorii nu poate avea un caracter radical, având în vedere apariţia recidivelor chiar şi după mai mult de 5 ani.

Scanned with OKEN Scanner

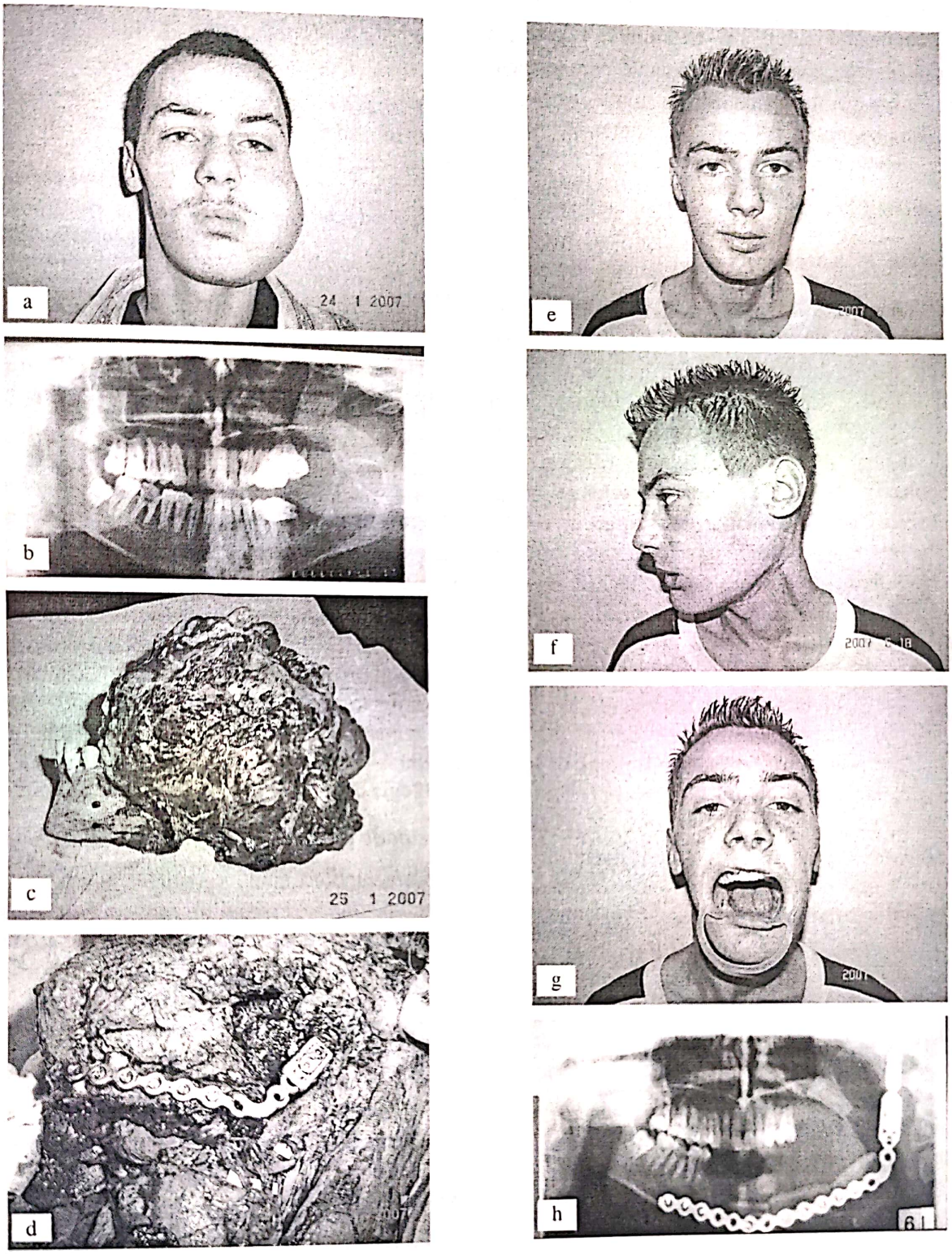

Figura 4.44. Fibromixom odontogen care interesează întreaga hemimandibulă stângă, inclusiv condilul mandibular. Se practică hemirezecție de mandibulă cu dezarticulare și reconstrucția defectului cu grefă liber vascularizată fibulară și hemiartroplastie inferioară cu proteză de condil articular, fixată la placa de reconstrucție primară: a – aspect clinic preoperator cu deformarea conturului feței; b – imagine radiologică preoperatorie și ștergerea conturilor osoase la nivelul hemimandibulei stângi; c – aspect macroscopic al piesei de extirpare; d – imagine intraoperatorie cu ansamblul placă primară de reconstrucție – proteză de condil – lambou liber vascularizat osos fibular și evidențierea pediculelor arterio-venoși microanastomozați la vasele cervicale; e, f – aspect clinic postoperator, față și profil, cu refacerea conturului facial; g – imagine clinică postoperatorie cu deschiderea gurii în limite normale; h – aspect radiologic postoperator (cazuistica prof. dr. A. Bucur).

Scanned with OKEN Scanner

Tratamentul curativ al mixomului odontogen constă în rezecția osoasă marginală sau segmentară cu îndepărtarea monobloc a tumorii şi a unor margini libere de 1–1,5 cm.

Cementoblastomul (cementomul „adevărat")

Patogenie şi aspecte clinice

Cementoblastomul este o proliferare de tip hamartom a cementoblaştilor, cu formarea unei colecții dezorganizate de cement în jurul rădăcinii unui dinte. Cementoblastomul (derivat din cementoblaşti) este echivalentul la nivelul cementului dentar al osteoblastomului (derivat din osteoblaşti). Având în vedere caracterele histopatologice comune ale celor două tipuri de celule, unii autori chiar consideră cementoblastomul ca fiind o variantă de osteoblastom. Totuşi, pe baza caracterelor clinice diferite, considerăm necesară separarea celor două entități.

Apare mai frecvent la adolescenți sau adulți sub 30 de ani şi afectează mai adesea dinții mandibulari. Se prezintă de obicei ca o aparentă expansiune volumetrică a rădăcinilor unui dinte (în general, molar sau premolar). Se asociază cu o simptomatologie dureroasă difuză. Mucoasa acoperitoare este nemodificată, iar dintele implicat nu este mobil şi rămâne vital dacă nu prezintă o altă afecțiune dento-parodontală.

Radiologic, se caracterizează prin prezența unei radioopacități marcate care înglobează rădăcinile dintelui, în special în jumătatea apicală şi care are caracteristic un halou radiotransparent bine definit care delimitează cementoblastomul de osul adiacent.

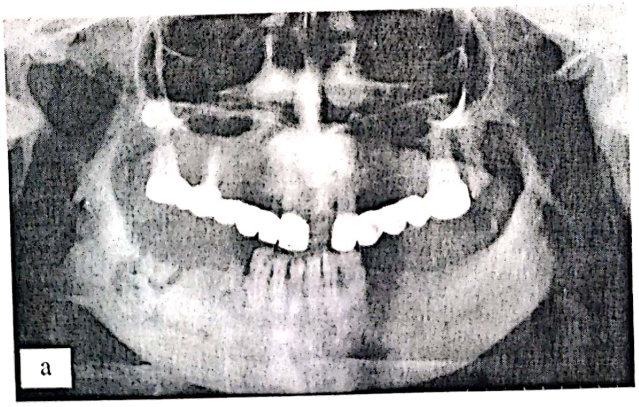

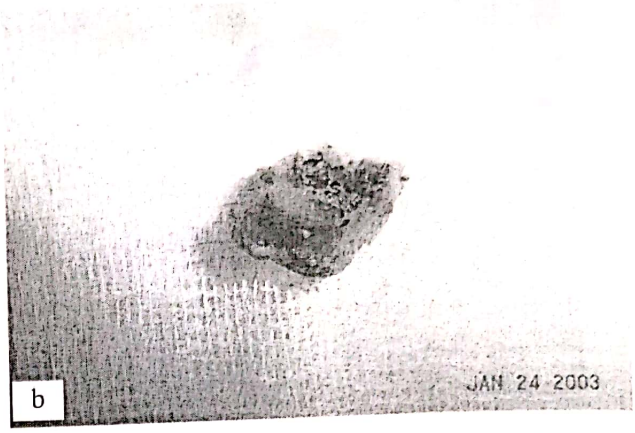

Figura 4.45. Cementoblastom la nivelul molarului trei inferior: a – imagine radiologică, b – aspect macroscopic postoperator al formațiunii tumorale (cazuistica prof. dr. A. Bucur).

Diagnostic diferențial

Trebuie făcut diagnosticul diferențial cu leziunile radioopace cu aspect radiologic similar, dar care rezultă prin suprapunerea formațiunii peste rădăcinile unui dinte: ***osteoblastomul, fibromul osifiant, odontomul***. De asemenea, un cementoblastom de mici dimensiuni trebuie diferențiat de ***hipercementoză*** şi ***scleroza osoasă focală*** – aşa-numita osteită condensantă, din patologia dentară periapicală.

Anatomie patologică

Cementoblastomul prezintă cordoane de material similar cementului, care continuă rădăcina dintelui. Uneori se evidențiază resorbția radiculară şi înlocuirea cu cement, precum şi ocuparea parțială a canalului radicular cu cement. Sunt prezente numeroase cementoclaste şi de asemenea se pot evidenția zone necalcificate la periferie. Stroma fibroasă este bine vascularizată. La periferie prezintă o capsulă fibroasă subțire, care de obicei continuă spațiul parodontal al dintelui.

Tratament

Extracția dintelui monobloc cu cementoblastomul constituie tratamentul de elecție, fără a exista un risc de recidivă. Teoretic ar fi posibilă şi rezecția apicală monobloc cu leziunea, dar acest tratament duce la scurtarea excesivă a rădăcinilor dintelui, care nu permite menținerea sa ulterioară pe arcadă.

Scanned with OKEN Scanner

II. TUMORI NEODONTOGENE

Tumorile benigne neodontogene reprezintă o categorie distinctă în care sunt încadrate acele leziuni cu caractere tumorale benigne, hamartoame etc., cu localizare la nivelul oaselor maxilare şi care nu au legătură cu structurile implicate în dezvoltarea dinţilor. Unele dintre aceste entităţi fac parte din contextul mai larg al unor sindroame sau boli, aşa cum va fi arătat mai departe.

Sunt descrise numeroase astfel de leziuni, cu caracter local la nivelul oaselor maxilare (dar care pot prezenta şi alte localizări anatomice), sau cu afectarea generală a scheletului, extrem de diverse atât din punct de vedere al patogeniei, cât şi al caracterelor clinice. Din aceste motive, pentru simplitate, sunt prezentate în continuare leziunile cu relevanţă în contextul patologiei chirurgicale oro-maxilo-faciale, clasificate pe baza caracterului osteogen sau non-osteogen al leziunii.

Leziuni osteogene
- osteomul şi sindromul Gardner,
- osteoblastomul şi osteomul osteoid,
- displazia osoasă (cemento-osoasă),
- fibromul osifiant,
- condromul,
- osteocondromul,
- torusuri.

Leziuni non-osteogene
- tumora centrală cu celule gigante,
- cherubismul,
- tumora brună din hiperparatiroidism,
- histiocitozele cu celule Langerhans (granulomul eozinofil, histiocitoza X, histiocitoza cronică diseminată, histocitoza acută diseminată),
- boala Paget,
- osteopetroza,
- displazia cleido-craniană (disostoza cleido-craniană),
- displazia fibroasă,
- malformaţii vasculare.

Osteomul

Patogenie şi aspecte clinice

Osteoamele sunt considerate tumori benigne osoase, dar în fapt reprezintă hamartoame rezultate prin dezvoltarea excesivă de os cortical sau medular matur. Se consideră că apar mai frecvent la persoane tinere, cu o uşoară predilecţie pentru sexul masculin. Osteomul solitar propriu-zis nu apare aproape niciodată la vârsta copilăriei; prezenţa unui osteom la această vârstă ridică suspiciunea de **sindrom Gardner**.

În marea majoritate a cazurilor are caracter solitar, cu excepţia contextului unui sindrom Gardner. Apare în special la nivelul oaselor craniului. La nivelul oaselor maxilare, localizarea predilectă este la nivelul corpului mandibular (în special pe versantul lingual în zona premolară sau molară) sau la nivelul condilului mandibular. O altă localizare predilectă este sinusul frontal. Osteomul se poate localiza la suprafaţa osului (**osteom periostal**), sau în medulara osoasă (**osteom endostal**).

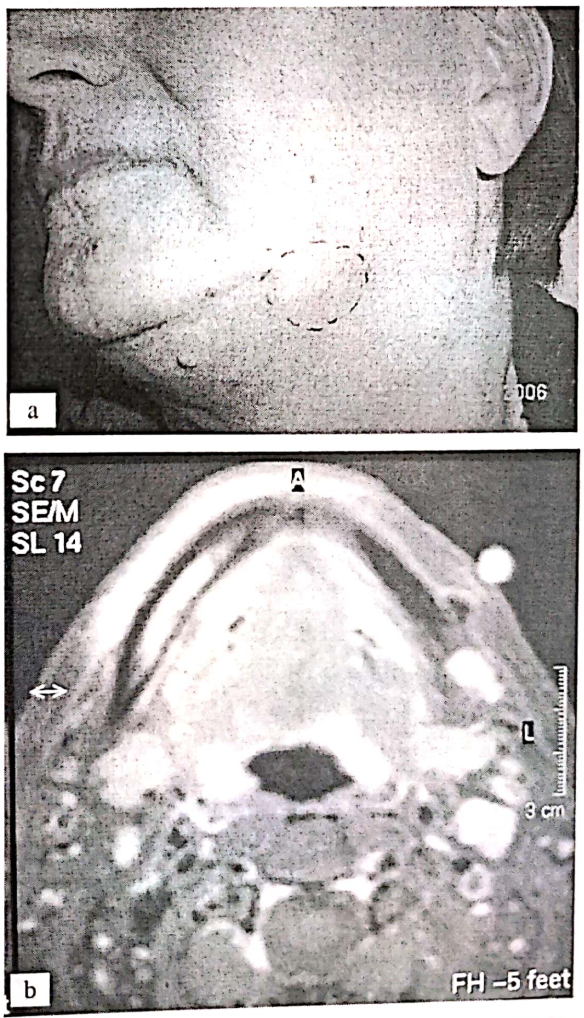

Figura 4.46. Osteom periostal mandibular: a – aspect clinic; b – imagine CT (cazuistica prof. dr. A. Bucur).

Scanned with OKEN Scanner

Osteomul periostal se prezintă ca o deformare osoasă discretă, nedureroasă, cu creştere lentă, situată pe suprafaţa maxilarului sau mandibulei. Poate ajunge uneori la dimensiuni importante, deformând zona, părţile moi acoperitoare fiind destinse, dar nemodificate. La palpare, are consistenţă dură, ososasă, fiind nedureros.

Osteomul endostal este total asimptomatic, adeseori identificat întâmplător în urma unui examen radiologic de rutină. Prin evoluţie poate ajunge la dimensiuni semnificative, care să deformeze osul.

Osteoamele de condil mandibular asociază de obicei manifestări clinice indirecte, cum ar fi devierea de partea opusă a liniei mediane a mandibulei, cu apariţia unor tulburări de ocluzie. De asemenea, pot fi prezente durerea, deformarea laterofacială şi limitarea deschiderii gurii.

Osteoamele sinusurilor paranazale pot induce fenemene de sinuzită, algii faciale sau chiar manifestări oftalmice.

Radiologic, osteomul se prezintă sub forma unei radioopacităţi circumscrise, rotunde sau ovalare, cu expresia radiologică a unei mase scleroase calcificate. Osteoamele periostale pot prezenta focare sclerotice, cu desen trabecular central şi halou sclerotic periferic.

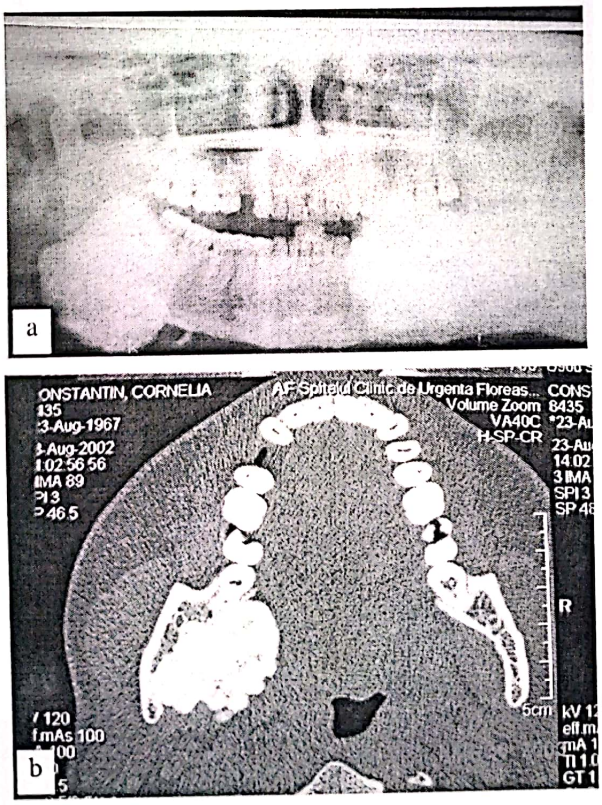

Figura 4.47a,b. Osteom endostal mandibular de mari dimensiuni, care deformează mandibula (cazuistica prof. dr. A. Bucur).

Se descrie şi osteomul părţilor moi, un coriostom rar, localizat mai ales la nivelul limbii, care a fost discutat în capitolul „Chisturi şi tumori benigne ale părţilor moi orale şi cervico-faciale".

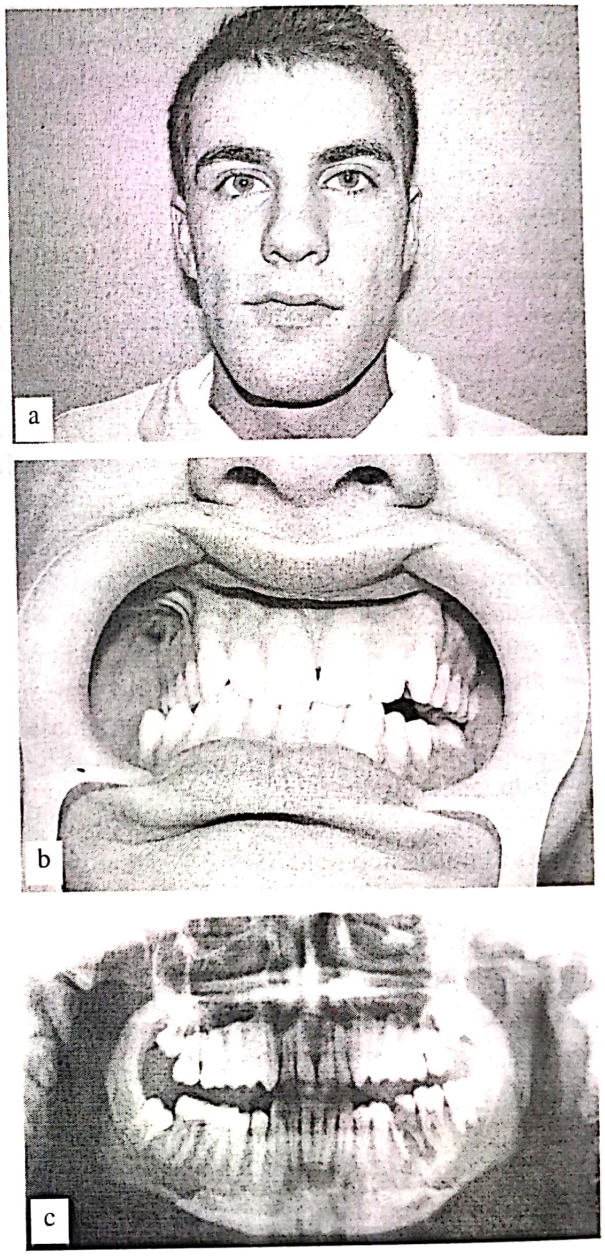

Figura 4.48. Osteom de condil mandibular stâng, care induce asimetrie facială prin devierea liniei mediane şi tulburări de ocluzie: a – aspect clinic cervico-facial cu asimetria etajului inferior al feţei; b – aspect clinic oral cu laterodevierea mandibulei de partea sănătoasă; c – imagine radiologică cu evidenţierea osteomului localizat la nivelul cardilului dtâng (cazuistica prof. dr. A. Bucur).

Diagnostic diferenţial

Osteoamele periostale ale oaselor maxilare trebuie diferenţiate de ***torusuri sau exostoze*** –

Scanned with OKEN Scanner

osteoamele au de obicei caracter solitar şi bază îngustată, în timp ce torusurile şi exostozele au aspect aparent lobular şi pot fi bilaterale sau multiple. De asemenea, osteoamele centrale trebuie diferenţiate de ***osteoblastom, fibromul osifiant*** şi ***osteosarcom***, care au o creştere mai rapidă, radioopacitatea este mai scăzută şi pot ajunge la dimensiuni mult mai mari. De asemenea, un aspect radiologic similar osteomului îl poate avea ***odontomul complex***.

Osteomul condilului mandibular trebuie diferenţiat de ***hiperplazia de condil mandibular***, de ***tumori benigne sau maligne*** ale acestuia şi de ***constricţia de mandibulă*** şi ***anchiloza temporo-mandibulară***.

Osteoamele sinusurilor paranazale trebuie diferenţiate de ***sinuzită, chisturi, tumori benigne şi tumori maligne*** cu aceleaşi localizări.

Anatomie patologică

Osteoamele periostale sunt alcătuite din os dens cu aspect normal şi medulară osoasă minim reprezentată. **Osteoamele endostale** prezintă trabecule osoase şi medulară fibro-adipoasă. Uneori se evidenţiază o activitate osteoblastică marcată.

Tratament

Prezenţa unui osteom de mici dimensiuni la nivelul oaselor maxilare, de tip endostal, sau de tip periostal, dar care nu induce modificări funcţionale şi nu interferă cu un tratament protetic dentar, nu necesită un tratament specific. Este totuşi necesară dispensarizarea pacientului, pentru a aplica un tratament chirurgical în situaţia în care osteomul devine de dimensiuni importante şi induce tulburări funcţionale.

Osteoamele periostale care induc tulburări funcţionale necesită un tratament chirurgical, care constă în rezecţie osoasă modelantă cu margini perilezionale de 1 mm.

Pentru osteoamele condilului mandibular, care de obicei induc tulburări ocluzale şi de dinamică mandibulară majore, este de asemenea necesară rezecţia formaţiunii cu remodelarea anatomică a condilului mandibular.

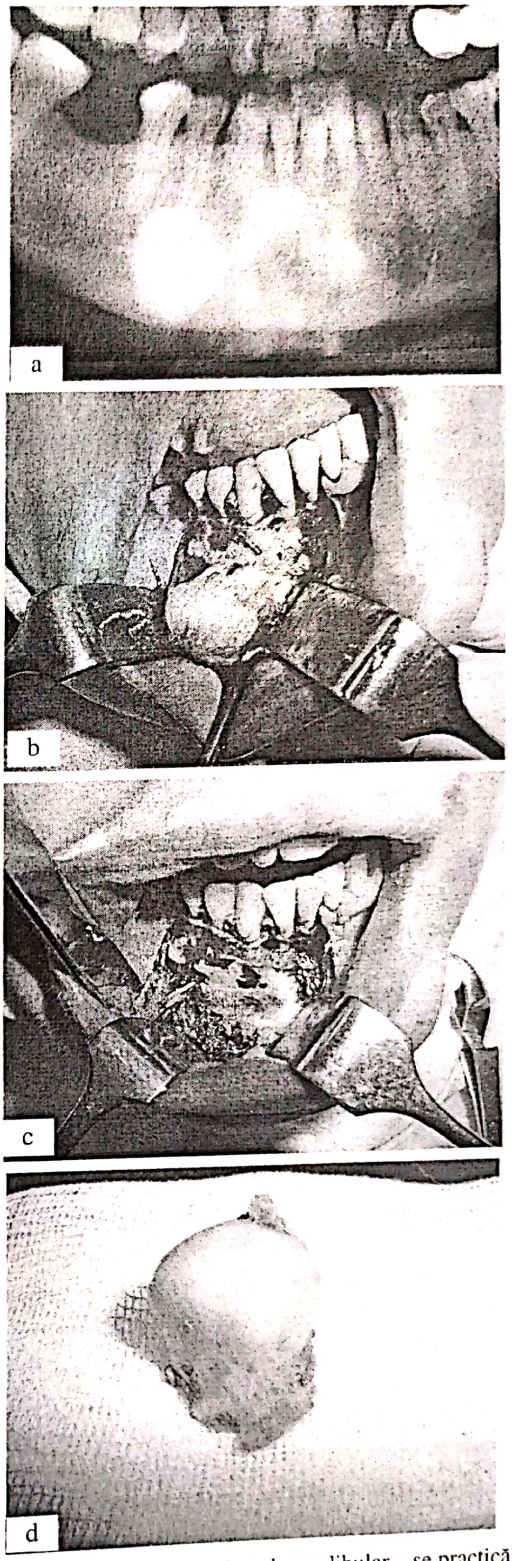

Figura 4.49. Osteom periostal mandibular – se practică rezecţia modelantă, cu conservarea n. mentonier: a – imagine radiologică preoperatorie; b, c – aspect intraoperator cu evidenţierea formaţiunii tumorale osoase şi, respectiv, conservarea pachetului vasculo-nervos mentonier după rezecţia modelantă; d – imagine cu aspectul macroscopic al osteonului rezecat (cazuistica prof. dr. A. Bucur).

Scanned with OKEN Scanner

Sindromul Gardner

Patogenie şi aspecte clinice

Sindromul Gardner este o afecțiune rară cu caracter ereditar, autozomal dominant, rezultat prin mutația unei gene de pe brațul lung al cromozomului 5. Prevalența sa este de un caz la 8 000–16 000 de nou născuți vii.

Sindromul Gardner face parte din sindroamele cu caracter familial asociate cu polipoză intestinală. Include o serie de manifestări digestive, osoase, dentare, cutanate, oculare etc. Dintre acestea, manifestările digestive sunt prezente la toți pacienții, în timp ce alte manifestări clinice au o incidență variabilă.

Manifestările digestive constau în prezența de multipli polipi intestinali, care de obicei se dezvoltă în decada a doua de viață. Aceşti polipi au caracter adenomatos şi prezintă un risc crescut de transformare în adenocarcinom.

Manifestările scheletale sunt prezente la peste 90% dintre pacienți, prin formarea de osteoame multiple şi cu localizări variate, putând afecta orice segment al scheletului. Cel mai frecvent, acestea se localizează la nivelul craniului: calvarie, sinusuri paranazale, oase maxilare. Pentru localizările mandibulare, osteoamele apar adesea la nivelul unghiului mandibulei, sunt multiple, au dimensiuni semnificative şi pot induce o asimetrie facială marcată. Osteoamele apar de obicei în perioada pubertății, înaintea instalării oricăror modificări digestive. În majoritatea cazurilor, se identifică aproximativ trei osteoame la nivelul oaselor maxilare, dintr-un total de 3–6 osteoame la nivelul întregului schelet.

Manifestările dentare sunt uneori prezente, constând în existența unor odontoame, dinți supranumerari sau dinți incluşi. În cazuri severe, se asociază şi cu disostoza cleido-craniană (afecțiune cu caracter ereditar caracterizată prin absența parțială sau totală a claviculelor, închiderea tardivă a fontanelelor, dinți supranumerari, erupția întârziată a dinților permanenți, bose frontale proeminente).

Manifestările cutanate constau în dezvoltarea unuia sau mai multor chisturi epidermoide sau sebacee, la aproximativ 50% dintre pacienți, precum şi fibroame multiple sau chiar fibromatoză în 15–30% dintre cazuri. **Manifestările oculare** sunt prezente în peste 90% dintre cazuri, şi constau în leziuni pigmentare retiniene, evidențiabile la examenul fundului de ochi. Acesta constituie chiar un criteriu orientativ suplimentar de diagnostic al bolii.

În contextul manifestărilor extra-digestive, trebuie de asemenea menționat un risc extrem de crescut de dezvoltare a unei tumori maligne tiroidiene la pacienții cu sindrom Gardner.

Diagnostic diferențial

Diferitele manifestări ale sindromului trebuie diferențiate în primul rând de ***respectivele afectări ca entități separate***. De exemplu, în contextul afectării osoase, prezența unor osteoame multiple nu trebuie considerată ca atare, ci vor fi necesare investigații suplimentare (cum ar fi colonoscopia, examenul fundului de ochi, ancheta genetică etc.) pentru stabilirea contextului mai larg al unui eventual sindrom Gardner.

Alte sindroame care implică polipoza intestinală sunt: ***polipoza juvenilă de colon, sindromul Turcot, sindromul Cowden, sindromul Peutz-Jeghers*** etc. Dintre toate acestea, numai sindromul Gardner prezintă frecvent toate tipurile de afectări: polipoză intestinală, osteoame, manifestări cutanate şi manifestări oculare.

Anatomie patologică

Osteoamele în contextul sindromului Gardner sunt formate din os compact. Este practic imposibil de diferențiat histologic, în afara contextului clinic general, un osteom solitar de un osteom din cadrul unui sindrom Gardner.

Tratament

Trebuie avut în vedere în primul rând riscul crescut de transformare malignă a polipozei intestinale – studiile arată că aproximativ 50% dintre pacienți dezvoltă un adenocarcinom de colon până la vârsta de 30 de ani; adenocarcinomul de colon apare practic la toți pacienții după vârsta de 50 de ani.

La pacienții cu sindrom Gardner se recomandă colectomia profilactică. Tratamentul chirurgical al osteoamelor şi chisturilor are caracter funcțional şi estetic.

Scanned with OKEN Scanner

Osteoblastomul şi osteomul osteoid

Patogenie şi aspecte clinice

Osteoblastomul este o tumoră benignă osoasă derivată din osteoblaste. În categoria osteoblastoamelor este inclus şi osteomul osteoid, care reprezintă o variantă clinică şi histopatologică a acestuia. De asemenea, aşa cum am arătat anterior, unii autori consideră şi cementoblastomul ca fiind o variantă a osteoblastomului, dar având în vedere caracterele clinice distincte, considerăm că acesta trebuie să rămână o entitate separată.

Osteoblastomul are o incidenţă scăzută, reprezentând mai puţin de 1% din totalul tumorilor osoase. Se poate localiza la nivelul viscerocraniului (15% dintre cazuri), vertebre (35% dintre cazuri), oasele lungi ale membrelor (30% dintre cazuri), sau pot avea alte localizări.

În localizările de nivelul oaselor maxilare, apare mai frecvent la mandibulă, în special în zona posterioară. Afectează în special persoanele tinere (peste 80% dintre cazuri înainte de vârsta de 30 de ani), cu o oarecare prevalenţă pentru sexul masculin.

Osteoblastomul are în general dimensiuni de 2–4 cm, putând ajunge şi la 10 cm. La nivelul oaselor maxilare, se manifestă clinic prin dureri moderate, difuze. Acestea preced sau apar odată cu o discretă deformare osoasă, de consistenţă fermădură. Radiologic, se prezintă sub forma unei radiotransparenţe rotunde, bine delimitate, care prezintă focare multiple de radioopacitate care denotă o mineralizare semnificativă. Alteori, leziunea nu este bine delimitată radiologic, iar atunci când are dimensiuni mai mari, întrerupe corticalele osoase.

Uneori, osteoblastomul prezintă o formă cu evoluţie agresivă, care apare mai frecvent la pacienţi de peste 30 de ani şi în special la persoane în vârstă. Se caracterizează prin prezenţa unei simptomatologii dureroase marcate. Clinic şi radiologic prezintă aceleaşi caractere ca şi osteoblastomul convenţional, dar poate avea dimensiuni mai mari.

Osteomul osteoid este o variantă clinică şi histopatologică de osteoblastom, care prezintă o serie de particularităţi: 1. la nivelul tumorii sunt prezente numeroase fibre nervoase periferice şi 2. tumora produce prostaglandine, fapt pentru care este dureroasă, dar durerea cedează la administrarea de aspirină. Simptomatologia dureroasă marcată şi faptul că aceasta cedează la aspirină (spre deosebire de osteoblastom) reprezintă elemente suplimentare de diagnostic orientativ. De asemenea, osteomul osteoid are dimensiuni mai reduse decât osteoblastomul, nedepăşind practic niciodată 2 cm. Osteomul osteoid se localizează rareori la nivelul oaselor maxilare, fiind mai frecvent localizat la nivelul femurului, tibiei sau falangelor. Radiologic, se prezintă sub forma unei radiotransparenţe circumscrise, de obicei sub 1 cm, delimitată de un contur radioopac, sclerotic. Uneori, în centrul leziunii se observă un focar radioopac („nidus"), asemănător unui sechestru osos (imagine radiologică în „ţintă").

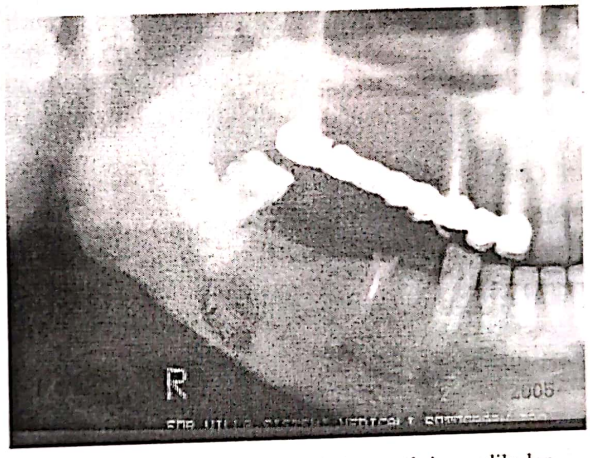

Figura 4.50. Osteom osteoid al corpului mandibular (imagine radiologică în „ţintă") (cazuistica prof. dr. A. Bucur).

Diagnostic diferenţial

Osteoblastomul şi osteomul osteoid trebuie diferenţiate clinic şi radiologic de:

– ***fibromul osifiant*** – aspect radiologic asemănător, dar nu este dureros;

– ***cementoblastomul*** – prezintă simptomatologie dureroasă, dar este radioopac;

– ***forme de debut ale tumori maligne osoase*** – prezintă simptomatologie dureroasă, care uneori cedează parţial la aspirină (în special metastazele osoase) şi radiologic pot fi aparent bine delimitate; diagnosticul diferenţial este dificil sau uneori imposibil, dar un element orientativ îl constituie prezenţa hipoesteziei hemibuzei inferioare pentru tumorile maligne, care nu este niciodată prezentă în cazul osteoblastomului;

– ***osteomielita*** – mai ales pentru osteomul osteoid – simptomatologie dureroasă, prezenţa de sechestru osos evidenţiabil radiologic (imagine de „sarcofag"); dar se asociază cu fenomene

Scanned with OKEN Scanner

supurative în antecedente, care constituie factorul cauzal.

Anatomie patologică

Osteoblastomul este o tumoră bine circumscrisă, neîncapsulată, care se caracterizează prin formarea de trabecule osoase neregulate, cu grade variabile de calcificare, înconjurate de agregate de osteoblaşti. Se identifică adeseori şi osteoclaşti. Stroma conjunctivă fibroasă prezintă numeroase capilare dilatate.

Osteoblastoamele cu evoluţie agresivă prezintă un mare număr de osteoblaşti cu activitate mitotică crescută şi depuneri importante de osteoid. Celularitatea crescută a acestei forme histopatologice poate duce la confuzii de diagnostic histopatologic cu osteosarcomul.

Osteomul osteoid prezintă aceleaşi caractere histopatologice, având însă specifică prezenţa unui focar central de calcificare („nidus") şi a unei reţele dense de fibre nervoase.

Tratament

Tratamentul osteoblastoamelor şi osteoamelor osteoide constă în extirpare completă şi chiuretaj cu margini de siguranţă de 5 mm. Intraoperator, îndepărtarea acestora este relativ facilă, având în vedere faptul că sunt bine delimitate de osul adiacent aparent sănătos. Rata de recidivă după acest tipar de extirpare este totuşi semnificativă, de aproximativ 20%.

Osteoblastoamele agresive, de mari dimensiuni, implică acelaşi tip de tratament, dar trebuie avut în vedere faptul că rata de recidivă este de aproximativ 50% şi în plus există riscul de apariţie a unei recidive cu focare de transformare în osteosarcom.

Sunt situaţii în care diagnosticul prezumtiv este de osteoblastom şi se intervene chirurgical prin extirpare şi chiuretaj cu margini de siguranţă, dar rezultatul anatomopatologic indică diagnosticul de osteosarcom. În aceste cazuri, este necesară *reevaluarea histopatologică* pentru evitarea oricăror confuzii de diagnostic, şi continuarea tratamentului multimodal, chirurgical şi radio-chimioterapeutic, pentru formele maligne.

Displazia osoasă (displazia cemento-osoasă)

Patogenie şi aspecte clinice

Displazia cemento-osoasă apare la nivelul oaselor maxilare, în zonele în care sunt prezenţi dinţi. Reprezintă poate cea mai frecventă leziune fibro-osoasă în practica de specialitate. Cu toate acestea, având în vedere caracterele clinice şi histopatologice asemănătoare displaziei fibroase şi fibromului osifiant, diagnosticul este adeseori dificil. În trecut, toate cazurile de displazie cemento-osoasă focală erau catalogate drept fibrom osifiant, dar distincţia a fost definită net după anul 1990 [4, 23].

Datorită localizării în vecinătatea ligamentului parodontal, cu care de altfel prezintă similitudini histopatologice, a fost sugerat faptul că displazia cemento-osoasă derivă din ligamentul parodontal. Mai recent s-a considerat că este vorba despre o leziune a osului alveolar din vecinătatea structurilor parodontale, declanşată de factori locali şi probabil corelată şi cu tulburări hormonale. Din acest motiv, am încadrat această entitate în categoria leziunilor non-odontogene. Prezintă trei forme anatomo-clinice: **periapicală, focală** şi **floridă.**

Displazia cemento-osoasă periapicală apare frecvent la sexul feminin, la vârsta adultă şi se localizează cel mai adesea în porţiunea anterioară a corpului mandibular. Pot exista leziuni solitare sau multiple. Leziunea este iniţial asimptomatică, fiind descoperită întâmplător în urma unei radiografii, pe care se evidenţiază o zonă de radioopacitate periapicală circumscrisă, **dificil de diferenţiat radiologic de un chist radicular periapical**. În schimb, **dinţii asociaţi leziunii sunt aproape întotdeauna vitali** şi doar uneori prezintă tratamente odontale. **În toate situaţiile, ligamentul parodontal este respectat de leziune.** În evoluţie, mai multe leziuni învecinate confluează şi includ apexurile mai multor dinţi. În stadii mai avansate, aspectul radiologic se poate modifica, evidenţiându-se o radiotransparenţă cu multiple focare radioopace şi cu un contur marcat calcificat. Displazia cemento-osoasă periapicală are caracter autolimitant, depăşind rareori 1 cm.

Scanned with OKEN Scanner

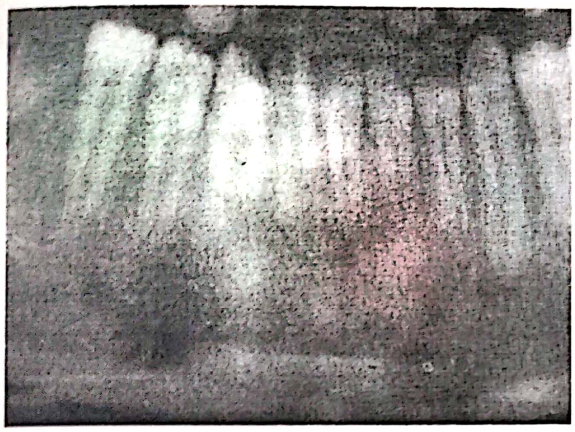

Figura 4.51. Displazie cemento-osoasă periapicală – aspect aparent de chist radicular, în condiţiile în care dintele (44) este integru. Leziunea respectă *lamina dura* (cazuistica prof. dr. A. Bucur).

Displazia cemento-osoasă focală este forma „frustă", incompletă a leziunii, care apare relativ rar. Se prezintă ca o leziune unică, localizată la nivelul osului alveolar din jurul apexului unui dinte vital. Poate apărea şi în zone edentate (în dreptul unei alveole postextracţionale în curs de vindecare osoasă sau chiar după aparenta vindecare osoasă).

Apare în aproximativ 90% dintre cazuri la sexul feminin, la vârsta adultă, putându-se localiza oriunde la nivelul oaselor maxilare, dar în special în zona posterioară a corpului mandibular. Leziunea are în general dimensiuni mici, de mai puţin de 1,5 cm şi este total asimptomatică, fiind de obicei descoperită întâmplător în urma unui examen radiologic. Pe imaginea radiologică se evidenţiază o leziune circumscrisă, cu aspect variabil, putându-se prezenta ca o radiotransparenţă cu contur radioopac subţire, ca o radiotransparenţă cu multiple focare de radioopacitate, sau chiar ca o radioopacitate bine definită. Deşi este bine delimitată, de multe ori marginile leziunii sunt neregulate. Se consideră că o leziune focală poate constitui o etapă precoce de evoluţie spre o afectare multifocală.

Displazia cemento-osoasă floridă are caracter multifocal şi afectrază mai frecvent osul alveolar din dreptul dinţilor laterali mandibulari, putând exista şi leziuni concomitente în zona anterioară. Este caracteristică bilateralitatea sau chiar simetria afectării osoase. Iniţial leziunile sunt asimptomatice, fiind descoperite întâmplător în urma unui examen radiologic care va releva multiple zone de radiotransparenţă similare celor descrise anterior. În evoluţie, se poate instala o simptomatologie dureroasă discretă, difuză. Leziunile pot fi localizate atât în zone dentate, cât şi edentate, se pot extinde şi chiar deforma osul în anumite porţiuni. În evoluţie, imaginea radiologică se modifică, căpătând un aspect mixt de radioopacitate alternând cu zone de radiotransparenţă, sau chiar poate apărea ca o radioopacitate totală, uneori greu de diferenţiat de osul normal.

Cementomul gigantiform familial este o entitate distinctă, cu caracter familial, transmisă genetic, autozomal dominant. Prezintă caracterele clinice, radiologice şi histopatologice ale displaziei cemento-osoase floride, având specific faptul că induce formarea unor leziuni de mari dimensiuni, care interesează oasele maxilare în totalitate, cu deformări faciale importante. Tratamentul acestor leziuni este aparte şi constă în rezecţii osoase extinse şi reconstrucţii ale defectelor restante.

Diagnostic diferenţial

Displazia cemento-osoasă periapicală şi cea **focală** în stadiul radiotransparent trebuie diferenţiată radiologic în primul rând de ***granulomul sau chistul radicular***, şi uneori de un ***keratochist odontogen primordial*** sau de fazele iniţiale ale unui ***fibrom osifiant***. În stadiul de imagine radiologică mixtă sau de radioopacitate, trebuie diferenţiat de un ***odontom,*** de ***fibromul osifiant, osteoblastom*** sau de ***osteomielita cronică***. Pentru zonele edentate se poate face diagnosticul diferenţial şi cu un ***rest radicular restant intraosos***.

Displazia cemento-osoasă floridă, extinsă, trebuie diferenţiată de ***boala Paget, osteoame multiple din sindromul Gardner, fibromul osifiant*** sau ***osteomielita cronică,*** dar uneori şi de un ***keratochist*** sau ***ameloblastom***.

Anatomie patologică

Toate cele trei forme anatomo-clinice prezintă aceleaşi caractere histopatologice. Se evidenţiază fragmente de ţesut de origine mezenchimală format din fibroblaşti fuziformi, fibre de colagen şi

Scanned with OKEN Scanner

numeroase vase sanguine, precum şi un revărsat sanguin intratisular. De asemenea sunt prezente structuri cu aspect de os lamelar, întreţesute, precum şi particule cu structură asemănătoare cementului. Proporţia între ţesutul conjunctiv şi materialul mineralizat variază, fiind în concordanţă cu gradul de radioopacitate al leziunii. În leziunile vechi, structurile lamelare mineralizate fuzionează şi dau naştere unor mase globulare cemento-osoase, relativ acelulare şi cu o structură dezorganizată.

Tratament

Pentru displazia cemento-osoasă, indiferent de forma anatomo-clinică, nu se recomandă instituirea unui tratament chirurgical, având în vedere pe de o parte caracterul asimptomatic al leziunilor, cât şi evoluţia lentă spre scleroză osoasă focală.

Trebuie subliniat faptul că displazia cemento-osoasă ridică o serie de probleme de diagnostic diferenţial, care pot duce la instituirea unor tratamente chirurgicale eronate, cum ar fi rezecţia apicală sau extracţia dentară. În cazul extracţiilor dentare, este evident că apexurile dentare vor prezenta o anchiloză marcată, fapt pentru care se vor fractura şi fie vor fi lăsate restante în os, fie vor fi îndepărtate cu mare dificultate, uneori cu un sacrificiu osos important.

În plus, în zonele edentate unde au apărut astfel de leziuni, apare în timp o atrofie marcată a crestelor alveolare, cu expunerea unor mase scleroase în cavitatea orală datorată erodării mucoasei acoperitoare, fapt care expune pacientul la un risc crescut de osteomielită.

Alteori, confuziile de diagnostic pot fi grave (de exemplu cu fibromul osifiant sau ameloblastomul), aplicându-se tratamente radicale (inclusiv rezecţii osoase segmentare), fără ca acestea să fie justificate.

Din aceste motive, dacă diagnosticul poate fi stabilit pe criteriile clinice şi radiologice, se recomandă doar dispensarizarea pacientului şi o bună igienă orală, precum şi tratarea precoce a oricăror probleme odontale ale dinţilor implicaţi, pentru a evita suprainfectarea leziunilor şi deci riscul de osteomielită. Dacă este necesar, pentru confirmarea diagnosticului, se poate practica explorarea chirurgicală şi biopsia unei astfel de leziuni.

Fibromul osifiant (fibromul cementifiant, fibromul cemento-osifiant)

Patogenie şi aspecte clinice

Fibromul osifiant este o tumoră benignă propriu-zisă, care apare cel mai frecvent la nivelul oaselor maxilare, şi care are un potenţial de creştere semnificativ. Prezintă uneori caractere clinice, radiologice şi chiar histopatologice asemănătoare displaziei cemento-osoase, dar evoluţia este mai agresivă, având un caracter tipic tumoral. De altfel, aşa cum am arătat, până în 1990 exista o confuzie între cele două entităţi [4, 23].

Originea patogenică a tumorii este incertă. Iniţial s-a crezut că este de natură odontogenă, cu origine la nivelul ligamentului parodontal, dar această teorie este infirmată de existenţa unor astfel de tumori şi la nivelul orbitei, oaselor frontale, temporale, etmoidale, sfenoidale etc. În prezent se consideră că acea componentă de cement a fibromului osifiant constituie doar o particularitate pentru localizările la nivelul oaselor maxilare, având în vedere originea comună a cementului şi osului. De asemenea, în prezent se consideră că fibromul osifiant trebuie încadrat în categoria tumorilor non-odontogene, iar denumirile de fibrom cementifiant sau fibrom cemento-osifiant sunt tolerate pentru localizările maxilare, cu amendamentul că acestea nu denotă o componentă odontogenă.

Apare mai frecvent în decadele a 3-a şi a 4-a de viaţă, cu predilecţie la sexul feminin. Se localizează cel mai frecvent la mandibulă, în zona premolară sau molară. Mai frecvent apare în zone dentate. Iniţial sunt asimptomatice, fiind descoperite întâmplător, în urma unui examen radiologic. Evoluţia este lentă, producând o deformare progresivă, nedureroasă a osului, putând induce uneori asimetrii faciale marcate. Durerea şi parestezia sunt rareori prezente. Din aceste motive, fibromul osifiant este una dintre puţinele tumori oro-maxilo-faciale (alături de **ameloblastom, mixomul odontogen, neurofibrom şi adenom pleomorf parotidian**) care pot ajunge la dimensiuni impresionante, desfigurând pacientul.

Scanned with OKEN Scanner

Radiologic, leziunea are caracter de radiotransparență bine definită și uniloculară, uneori prezentând și un contur sclerotic. Caracteristică este dezvoltarea în mod egal a leziunii în toate direcțiile, având aspect rotund sau ușor ovalar. În evoluție, se instituie progresiv un grad de radioopacitate, ajungând după o lungă perioadă de timp să aibă aspect de radioopacitate de mari dimensiuni cu un contur subțire, radio transparent. Uneori se remarcă divergența rădăcinilor dinților adiacenți. Tumorile de mari dimensiuni au tendința de a se extinde inferior și de a eroda bazilara mandibulei.

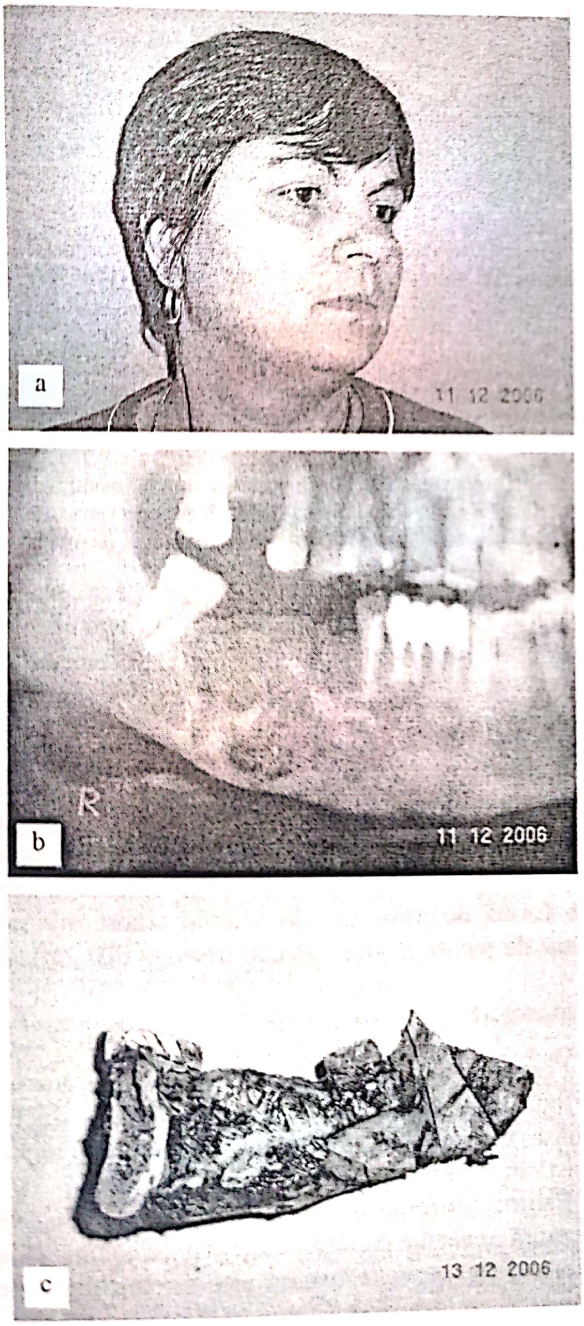

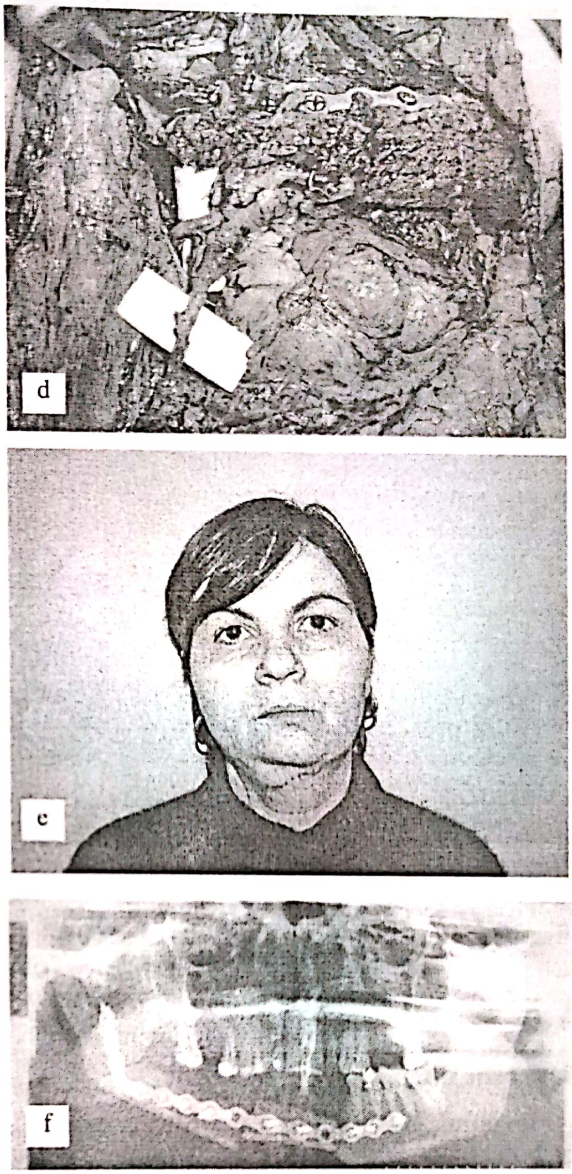

Figura 4.52. Fibrom osifiant al corpului și unghiului mandibular. Se practică rezecție segmentară extinsă de mandibulă și reconstrucția defectului cu grefă liber vascularizată fibulară: a – aspect clinic cervico-facial cu deformarea minimă a conturului mandibular; b – imagine radiologică preoperatorie cu localizarea formațiunii tumorale la nivelul capului mandibular drept; c – aspect macroscopic al segmentului osos rezecat; d – refacerea continuității mandibulare prin fixarea la capetele osoase restante a grefei osoase liber vascularizate fibulare, cu evidențierea pediculilor vasculari microanastomozați; e, f – aspect clinic și radiologic postoperator (cazuistica prof. dr. A. Bucur).

Fibromul osifiant juvenil reprezintă o variantă tumorală cu incidență maximă în adolescență, fără predilecție pentru vreunul dintre sexe. Agresivitatea acestor tumori este mai marcată decât la adulți.

Scanned with OKEN Scanner

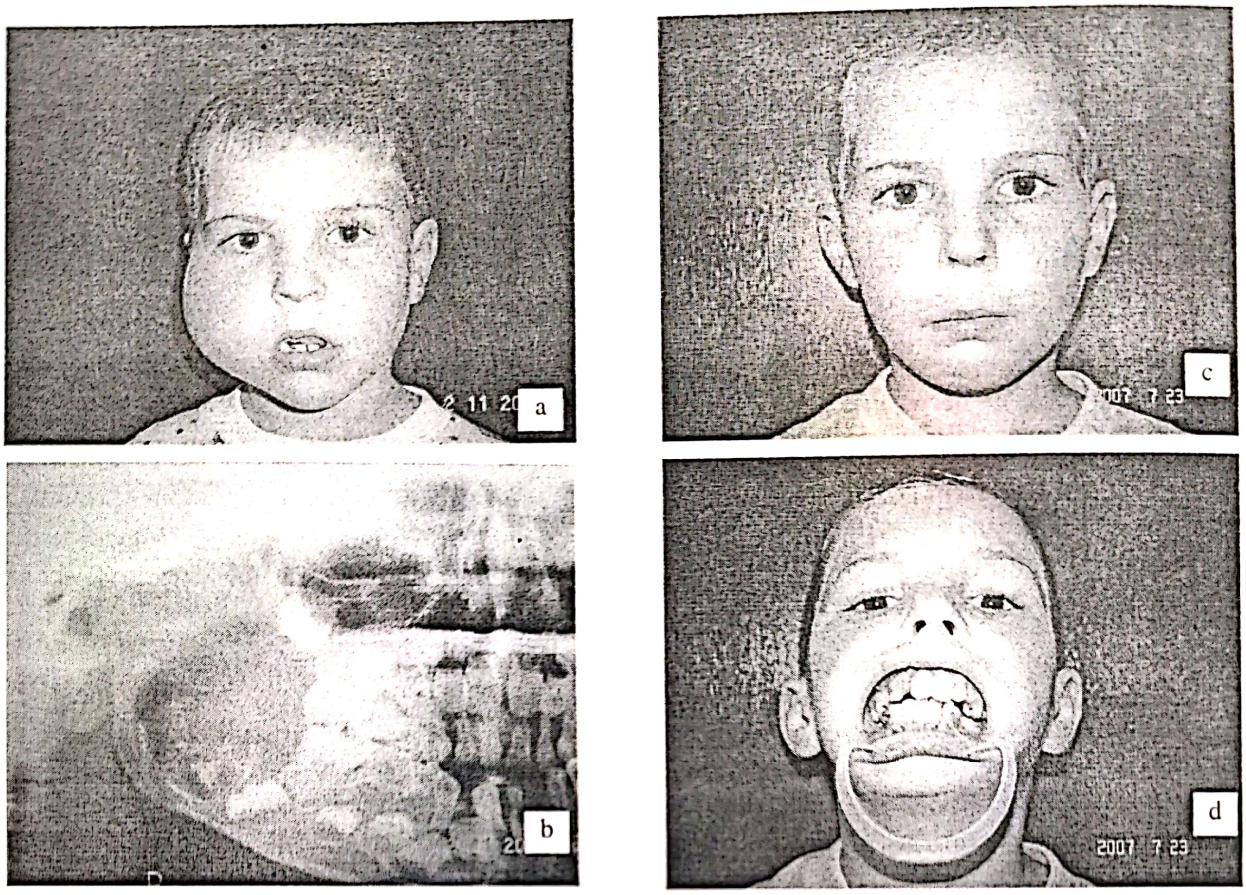

Figura 4.53. Fibrom osifiant juvenil la nivelul ramului mandibular. Se practică rezecția segmentară a ramului mandibular, fără dezarticulare: a – aspect clinic preoperator cu deformarea conturului facial; b – imagine radiologică preoperatorie cu prezența formațiunii tumorale la nivelul ramului mandibular drept; c, d – aspect clinic postoperator cu refacerea integrității mandibulei (cazuistica prof. dr. A. Bucur).

Diagnostic diferențial

Fibromul osifiant în faza de radiotransparență trebuie diferențiat de multiple entități chistice sau tumorale cu aspect radiotransparent ale oaselor maxilare, dintre care cele mai importante ar fi: ***chistul radicular de mari dimensiuni, keratochistul, ameloblastomul unilocular*** etc. Pentru **aspectul radiologic mixt**, de radiotransparență cu multiple focare de radioopacitate, diagnosticul diferențial se va face cu ***displazia fibroasă, osteoblastomul, chistul/tumora odontogenă epitelială calcificată, boala Paget, tumori maligne de mezostructură și infrastructură, tumori maligne ale mandibulei (în special osteosarcomul)***. Pentru **localizările periradicu-lare**, diagnosticul diferențial se poate face cu ***cementoblastomul*** sau ***displazia cemento-osoasă floridă***. În formele radioopace, diagnosticul diferențial se poate face și cu ***osteoame*** sau ***sindromul Gardner***.

Anatomie patologică

Tumora este relativ bine delimitată, deși piesa operatorie este de multe ori formată din multiple focare tumorale. Fibromul osifiant este alcătuit din țesut fibros cu un grad variabil de celularitate, cu vascularizație relativă și cu prezența unui material mineralizat asemănător cementului; dispoziția este sub formă de trabecule de osteoid amorf sau sub formă de focare sferice sau mai frecvent dismorfice.

Tratament

Formele de mici dimensiuni ale fibromului osifiant sunt bine delimitate și implică o distrucție osoasă mai redusă, fapt pentru care tratamentul constă în îndepărtarea completă prin chiuretaj.

Pentru tumorile de mari dimensiuni, este necesară rezecția osoasă. Indicația terapeutică de chiuretaj sau rezecție osoasă este uneori dificil de

Scanned with OKEN Scanner

stabilit. În general, rezecția osoasă se recomandă în următoarele situații:

– tumora este la mai puțin de 1 cm distanță de bazilara mandibulei, sau o infiltrează;

– tumora se extinde în sinusul maxilar sau în cavitatea nazală;

– tumora are aspect radiologic slab delimitat.

Fibromul osifiant nu este încapsulat, dar cu toate acestea, *intraoperator se poate identifica o limită netă între tumoră și osul sănătos,* existând o minimă infiltrare a structurilor osoase adiacente. *Această caracteristică diferențiază fibromul osifiant de displazia fibroasă.* Infiltrarea tumorală a osului adiacent este de aproximativ 1–2 mm, fapt pentru care asigurarea unor margini de siguranță de 5 mm este suficientă. Tumora nu invadează niciodată părțile moi, nefiind necesară extirparea acestora pentru asigurarea marginilor libere; o excepție o constituie situațiile în care mucoasa acoperitoare prezintă ulcerații traumatice cronice rezultate prin interpunerea acesteia între arcadele dentare în urma deformărilor osoase.

Defectele osoase rezultate în urma chiuretajului se vor regenera de la sine, fără a fi necesară decât sutura mucoasei supraiacente. Pentru defectele mandibulare rezultate în urma unor rezecții segmentare, se va folosi o placă de reconstrucție primară sau/și grefe osoase nevascularizate (creastă iliacă) sau liber vascularizate (preferabil fibulare). Defectele rezultate în urma rezecției de maxilar pot fi refăcute cu o proteză cu obturator sau prin metode specifice de plastie reconstructivă.

Recidivele după extirparea completă sunt rare. Cu toate acestea, având în vedere rata extrem de lentă de creștere a tumorii, dispensarizarea se poate extinde pe un interval chiar mai mare de 10 ani. Rata de recidivă pentru formele juvenile este semnificativ crescută, între 30–60%.

Condromul

Patogenie și aspecte clinice

Condromul este o tumoră benignă alcătuită din cartilaj hialin matur. Este una dintre cele mai frecvente tumori osoase (în special la nivelul oaselor scurte ale membrelor), dar cu toate acestea, localizările în teritoriul oro-maxilo-facial sunt extrem de rare.

La nivelul viscerocraniului, localizările mai frecvente sunt în zonele care pot prezenta vestigii sau structuri cartilaginoase: premaxila, septul nazal, condilul mandibular și corpul mandibulei (prezintă vestigii ale cartilajului Meckel). Afectează în mod egal ambele sexe, pacienții fiind de obicei adulți tineri.

La nivelul oaselor maxilare, evoluția acestor tumori este lentă și nedureroasă. Uneori pot induce mobilitatea dinților adiacenți sau resorbție radiculară. **Radiologic**, aspectul este de radiotransparență uniloculară cu zonă centrală de radioopacitate; în cazuri excepționale poate avea aspect de radiotransparență multiloculară cu multiple focare de calcificare.

În marea majoritate a cazurilor, condroamele sunt leziuni solitare. Prezența unor afectări multiple, cu tendință de unilateralitate, se definește ca **boala Oliver**. Condromatoza scheletală în asociere cu malformații vasculare de părți moi se definește ca **sindromul Maffucci**.

Diagnostic diferențial

Având în vedere raritatea extremă a condroamelor la nivelul oaselor maxilare, acestea nu se regăsesc în general în enumerarea entităților cu care se poate face diagnostic diferențial. Din acest motiv, aspectele clinice și radiologice vor orienta aproape întotdeauna diagnosticul spre un ***osteosarcom*** sau spre ***un chist sau o altă tumoră benignă odontogenă sau neodontogenă;*** pentru localizările la nivelul condilului mandibular, leziunea se poate confunda cu ***condromatoza sinovială, osteocondromul*** sau ***condrosarcomul***.

Anatomie patologică

Condromul se prezintă ca o masă circumscrisă de cartilaj hialin, cu lacune bine definite care conțin condrocite. Uneori este dificil de diferențiat histopatologic de un condrosarcom slab diferențiat. Din acest motiv, având în vedere raritatea extremă a condromului la nivelul oaselor maxilare, se recomandă o reevaluare suplimentară histopatologică a piesei excizate, pentru a nu fi în fapt vorba despre un condrosarcom.

Tratament

Tratamentul unei astfel de leziuni este în primă fază chirurgical radical, cu rezecție osoasă segmentară care să asigure margini libere de cel puțin 1 cm, similar celui pentru condrosarcom. De altfel, așa cum am arătat, un diagnostic histopatologic de condrom trebuie privit cu suspiciunea unei posibile confuzii cu condrosar-

inv. 11120

Scanned with OKEN Scanner

comul. Dacă reevaluarea histopatologică relevă într-adevăr un condrosarcom slab diferențiat, tratamentul trebuie să aibă caracter multimodal, specific. Dacă totuși se confirmă diagnosticul de condrom (situații rare), riscul de recidivă este nesemnificativ după un tratament chirurgical radical.

Osteocondromul

Patogenie și aspecte clinice

Osteocondromul este o leziune cu caracter de hamartom care apare la nivelul oaselor rezultate în urma osificării encondrale, deci în special la nivelul oaselor lungi. Mecanismul patogenic constă în activarea transformării hamartomatoase a resturilor cartilaginoase de la nivelul epifizelor acestor oase.

Se poate localiza în situații extrem de rare la nivelul oaselor maxilare, și anume la nivelul condilului mandibular sau procesului coronoid. Pacienții sunt adulți tineri, mai frecvent de sex masculin.

Clinic prezintă manifestări indirecte, printr-o simptomatologie dureroasă discretă, difuză, asociată cu limitarea deschiderii gurii, precum și cu devierea mandibulei (și deci a liniei mediene și interincisive inferioare) de partea opusă. La palpare se evidențiază o discretă masă tumorală de consistență fermă, nedureroasă, situată în profunzime la nivelul uneia dintre apofizele mandibulei (condil sau coronoidă). Dacă leziunea este situată suficient de profund, palparea nu poate releva niciunul dintre aceste caractere.

Radiologic, osteocondromul condilului mandibular prezintă un aspect caracteristic, de radioopacitate cu deformarea condilului, precum și extensia antero-medială a formațiunii spre m. pterigoidian lateral (pe ortopantomogramă, aspect de „steag rupt, fluturând în vânt"). Pentru localizările la nivelul coronoidei, majoritatea osteocondroamelor apar pe fața medială a acesteia. Proiecția radioopacității se va face pe tendonul m. temporal, putându-se evidenția uneori și mici radioopacități satelite.

Diagnostic diferențial

Aspectul radiologic al osteocondromului condilului sau coronoidei este caracteristic, orientând de obicei diagnosticul. Cu toate acestea, trebuie făcut diagnostic diferențial cu alte leziuni, în special condiliene: ***tumorale benigne (osteom, osteoblastom, fibrom osifiant, condrom), tumori maligne (condrosarcoame, osteosarcoame), condromatoza sinovială*** sau ***anchiloza temporo-mandibulară.***

Anatomie patologică

Osteocondroamele reprezintă mase osoase acoperite de țesut fibros derivat din pericondru. La nivelul limitei de demarcație cu osul sănătos, se remarcă un fenomen de osificare encondrală.

Tratament

Tratamentul **osteocondromului condilului mandibular** constă în condilectomie, urmată de hemiartroplastie temporo-mandibulară inferioară (refacerea condilului și deci a porțiunii inferioare a articulației):

– autogrefe nevascularizate sau liber vascularizate: costocondrale, sternoclaviculare, metatarsiene, creastă iliacă etc.;

– reconstrucție aloplastică, folosind proteze de condil mandibular, atașate la nivelul ramului mandibular restant prin intermediul unei plăci de reconstrucție, fixate cu șuruburi de osteosinteză (se recomandă fixarea cu cel puțin trei șuruburi pentru asigurarea stabilității reconstrucției).

Tratamentul **osteocondromului procesului coronoid** constă în coronoidectomie cu dezinserția și rezecția tendonului m. temporal. Nu este necesară reconstrucția defectului rezultat.

Riscul de recidivă este scăzut. Cu toate acestea, se recomandă dispensarizarea postoperatorie, inclusiv pentru urmărirea refacerii funcționale, prin examen clinic și radiografii efectuate o dată la 6 luni în primii doi ani și ulterior o dată pe an.

Torusuri

Torusurile reprezintă exostoze situate la nivelul oaselor maxilare, cu patogenie multifactorială și controversată (factori genetici, endocrini, stimulare locală prin actele masticatorii etc.). Localizările tipice sunt reprezentate de palatul dur (torusul palatin) și respectiv pe versantul lingual al corpului mandibular (torusul mandibular).

Torusul palatin reprezintă o exostoză care apare la 20–40% din populația generală, afectând de două ori mai frecvent sexul feminin. Este prezent cel mai adesea la adulți, putând fi însă identificat abia la o vârstă mai avansată, când se pune problema confecționării unei proteze dentare mobile. Se consideră că torusurile diminuă volumetric într-o oarecare măsură, odată cu înaintarea în vârstă.

Scanned with OKEN Scanner

Torusul palatin se situează de-a lungul suturii mediane a palatului dur, în special în cele 2/3 posterioare şi în majoritatea cazurilor are dimensiuni relativ mici, sub 2 cm diametru, fiind discret reliefat. Uneori poate avea aspect lobulat. Mucoasa acoperitoare este nemodificată, iar la palpare consistenţa torusului este dură, osoasă. Nu este dureros spontan sau la palpare, dar dacă din diverse motive (de obicei de natură traumatică), mucoasa acoperitoare se ulcerează, apare o simptomatologie dureroasă variabilă ca intensitate. Creşterea este lentă, total asimptomatică, putând ajunge la dimensiuni mari, ocupând întregul spaţiu al bolţii palatine. Torusurile de mici dimensiuni nu induc tulburări funcţionale, dar pot ridica probleme în contextul protezării dentare mobile. În schimb, pentru torusurile de mari dimensiuni, în ciuda modificărilor adaptative lente, apar tulburări funcţionale în alimentaţie sau fonaţie. Torusul palatin este practic imposibil de evidenţiat pe o radiografie uzuală (ortopantomogramă), putând fi uneori vizibil pe radiografia semiaxială de craniu.

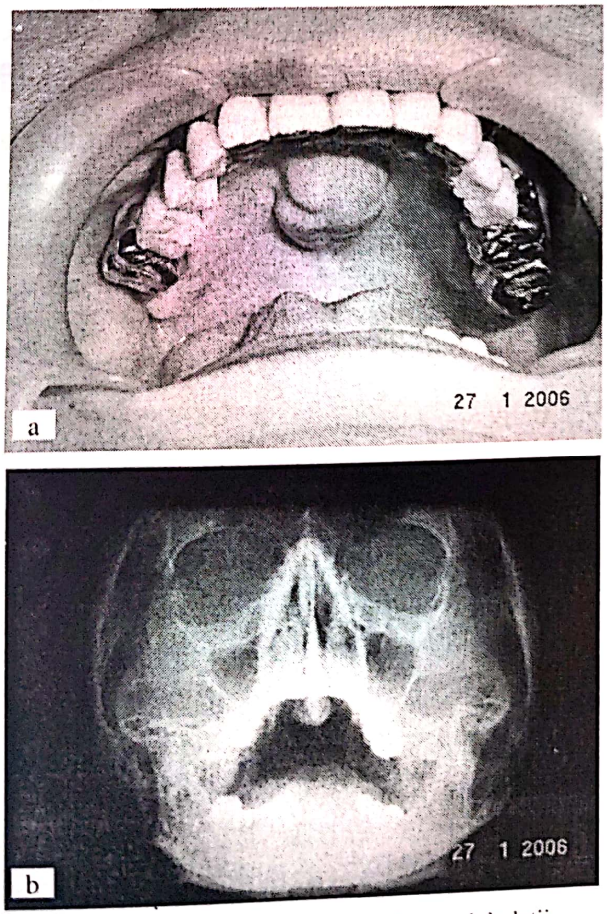

Figura 4.54a,b. Torus palatin cu discrete lobulaţii, evidenţiat şi pe radiografia semiaxială de craniu (cazuistica prof. dr. A. Bucur).

Torusul mandibular este o exostoză ce se localizează de cele mai multe ori pe faţa linguală a corpului mandibular. Incidenţa sa în populaţia generală este mai scăzută, de 5–20%, afectând ceva mai frecvent sexul masculin. Prezenţa torusurilor mandibulare este bilaterală în peste 90% dintre cazuri. Sunt prezente la adulţii tineri, corelate uneori cu fenomene de bruxism. Au de asemenea o discretă tendinţă de regresie volumetrică odată cu înaintarea în vârstă.

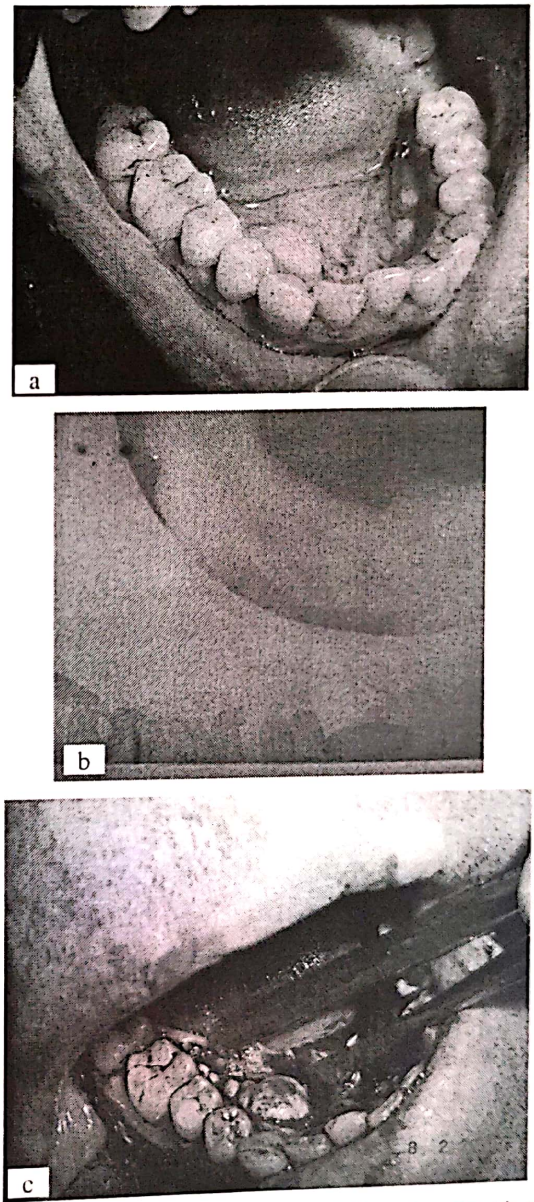

Figura 4.55. Torusuri mandibulare bilaterale, asimetrice dimensional. Se practică rezecţia modelantă a torusului de pe partea dreaptă: a – aspect clinic oral; b – imagine radiologică cu evidenţierea torusurilor mandibulare; c – aspect intraoperator cu descoperirea torusului mandibulelor la nivelul corticalei linguale drepte (cazuistica prof. dr. A. Bucur).

Scanned with OKEN Scanner

Clinic, se prezintă sub forma unor excrescențe de consistență dură, osoasă, putând avea și caracter lobulat. În cazul în care ajung la dimensiuni foarte mari și sunt bilaterale, se pot uni pe linia mediană, ocupând în totalitate spațiul planșeului bucal anterior. Torusurile mandibulare se prezintă pe ortopantomogramă sub forma unor radioopacități suprapuse peste imaginea rădăcinilor dentare. Radiografia de corp mandibular și planșeu bucal permite evidențierea exactă a acestor torusuri.

Diagnostic diferențial

La prima vedere, torusurile ar putea ridica probleme importante de diagnostic diferențial, cu ***multiple entități tumorale benigne sau maligne*** ale oaselor maxilare sau ale părților moi orale. Totuși, având în vedere caracterele clinice specifice, aceste probleme nu apar de obicei.

Trebuie menționate în mod special aspectele de diagnostic diferențial dintre torusul palatin și ***abcesul palatinal*** și respectiv ***carcinomul adenoid chistic al glandelor salivare mici palatine***. Pentru un clinician mai puțin experimentat, aceste afecțiuni pot fi confundate cu torusurile palatine.

Anatomie patologică

De cele mai multe ori nu este necesară confirmarea histopatologică a diagnosticului torusurilor. Cu toate acestea, în contextul chirurgiei pre-protetice, dacă se practică rezecția modelantă a torusurilor, examenul histopatologic al piesei de rezecție va fi similar cu cel al exostozelor, cu prezența de masă osoasă densă, cu os lamelar cortical.

Tratament

Un torus de dimensiuni mici sau medii nu necesită de obicei un tratament chirurgical. Se practică rezecția modelantă cu instrumentar rotativ în două situații clinice: (1) în cazul torusurilor de mari dimensiuni, care induc tulburări funcționale importante, sau (2) în contextul tratamentului pre-protetic, la pacienții la care se va realiza o protezare dentară cu proteze mobile, situație în care un torus proeminent ar putea duce la instabilitatea protezei sau la apariția unor leziuni de decubit ale mucoasei acoperitoare.

Tumora centrală cu celule gigante (leziunea cu celule gigante)

Tumorile centrale cu celule gigante cu localizare la nivelul oaselor maxilare sunt tumori benigne cu caracter agresiv și osteolitic marcat, fapt explicabil prin originea sa osteoclastică. Sunt tumori neodontogene, care se pot regăsi și la nivelul altor oase ale scheletului, cu caractere clinice și evolutive similare. Celulele gigante (numite și mieloplaxe) prezintă receptori osteoclastici și sunt în fapt precursori de osteoclaste sau osteoclaste în sine [24].

De-a lungul timpului au existat numeroase confuzii de terminologie și încadrare ale acestei tumori. A fost denumită și *granulom central cu celule gigante*, dar studiile histopatologice infirmă prezența unei reacții granulomatoase, cu caracter reparator. Denumirea provenită din literatura franceză [25] și folosită frecvent în literatura românească [26, 27], de *tumoră cu mieloplaxe* o considerăm acceptabilă, dar cu amendamentul că aceasta nu se mai regăsește în literatura de circulație internațională, fapt pentru care este de evitat pentru evitarea oricăror neclarități.

În continuare este controversată existența la nivelul oaselor maxilare a *tumorilor cu celule gigante*, care apar de obicei la nivelul epifizelor oaselor lungi. De aceea, unii autori susțin folosirea cu precauție a acestei terminologii, preferând denumirea de *leziune centrală cu celule gigante*. Alți autori consideră, dimpotrivă, denumirea de *leziune* cu celule gigante ca fiind nespecifică și deci nerecomandabilă pentru o formă evident tumorală [4]. În orice caz, deși aspectul histopatologic al tumorilor cu celule gigante de la nivelul epifizelor este identic cu cel al leziunilor gigante de la nivelul maxilarelor, evoluția acestora din urmă este mult mai rapidă, mai agresivă, cu un potențial mult mai ridicat de recidivă și chiar cu un risc de malignizare crescut, de peste 10%. Există totuși un consens, considerându-se că atât leziunile maxilare, cât și cele de la nivelul oaselor lungi, nu constituie entități distincte, ci formează contextul comun al aceleiași afectări generale, cu răsunet clinic cu diferite localizări. Pentru oasele maxilare, considerăm că denumirea de *tumoră centrală cu celule gigante* este cea mai recomandabilă.

Scanned with OKEN Scanner

În plus, s-a dovedit faptul că, *chistul osos anevrismal* al oaselor maxilare prezintă aceleaşi caractere clinice, histopatologice şi evolutive ca şi tumora centrală cu celule gigante. Chistul osos anevrismal în fapt nici nu este chist, nici nu este anevrismal. Acesta pare a fi o variantă de tumoră centrală cu celule gigante care prezintă spaţii vasculare de dimensiuni mai mari [4].

O altă confuzie este legată de aşa-numita tumoră malignă cu celule gigante. Aceasta reprezintă de fapt o formă histopatologică de osteosarcom, cu prezenţa a numeroase osteoclaste, care nu trebuie confundată cu tumora cu celule gigante.

Un alt aspect care poate crea confuzii este legat de caracterele similare cu *tumora brună,* manifestare osoasă a bolii Recklinghausen.

Aspecte clinice

Tumora centrală cu celule gigante la nivelul oaselor maxilare poate apărea la orice vârstă, fiind mai frecventă în intervalul 20–30 de ani. Majoritatea apar la sexul feminin şi se localizează cel mai adesea la mandibulă, atât în zona centrală (depăşind frecvent linia mediană), cât şi în zona laterală a corpului mandibular; se poate localiza şi la nivelul maxilarului.

Iniţial este total asimptomatică, putând fi evidenţiată întâmplător în urma unui examen radiologic de rutină. În evoluţie, primele semne şi simptome constau în deformarea nedureroasă a mandibulei, rareori asociindu-se apariţia durerilor sau parestezilor. În evoluţie, corticala osoasă va fi erodată în totalitate (putându-se ajunge la fractură în os patologic), tumora exteriorizându-se la nivelul părţilor moi orale. Este de reţinut faptul că tumora nu va evolua niciodată expansiv în părţile moi, şi de altfel nici nu va recidiva în părţile moi.

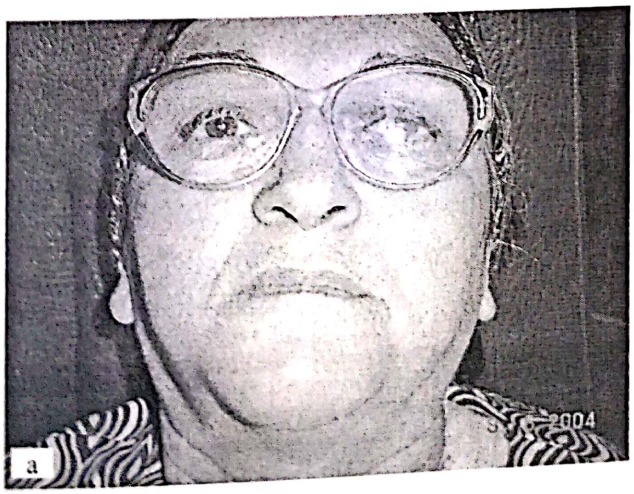

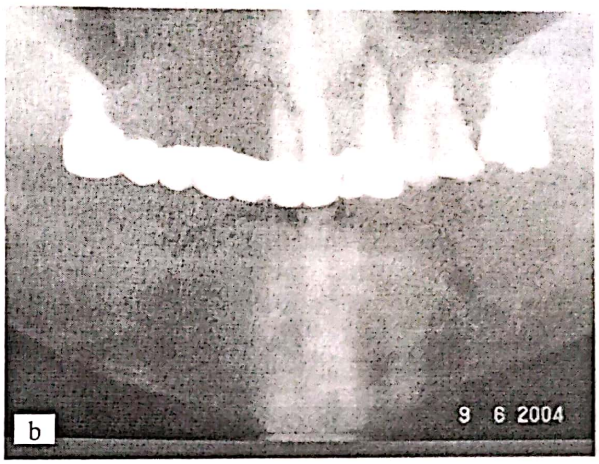

Figura 4.56. Tumoră centrală cu celule gigante la nivelul arcului mentonier: a – aspect clinic cervico-facial cu deformarea regiunii mentoniere; b – imagine radiologică semiloculară (cazuistica prof. dr. A. Bucur).

Pe baza evoluţiei, a fost realizată o clasificare a formelor clinice ale tumorii centrale cu celule gigante: 1. **forma neagresivă,** cu creştere lentă, asimptomatică, care nu duce la perforarea corticalelor sau resorbţie radiculară, 2. **forma agresivă,** caracterizată prin creştere rapidă, care se asociază cu durere, perforarea corticalelor, resorbţie radiculară şi de altfel şi o rată de recidivă mai crescută.

Radiologic, se prezintă sub forma unei radiotransparenţe uniloculare sau multiloculare, de obicei bine delimitate, dar fără contur radioopac. Dimensiunile pot varia de la mai puţin de 5 cm în formele iniţiale, asimptomatice, până la mai mult de 10 cm, cu erodarea corticalelor, inclusiv cu subţierea bazilarei mandibulei.

Diagnostic diferenţial

Indiferent de vârsta pacientului, trebuie eliminat în primul rând un posibil diagnostic de ***leziune vasculară osoasă cu flux crescut.*** Pentru pacienţii la vârsta copilăriei, diagnosticul diferenţial se poate face în special cu ***keratochistul odontogen, mixomul odontogen, fibromul ameloblastic*** sau ***histiocitoza cu celule Langerhans***. După vârsta de 15 ani, se adaugă pe lista entităţilor cu aspect similar ***ameloblastomul.***

În contextul celor menţionate mai sus, ar trebui inclus pe lista de diagnostic diferenţial şi ***chistul osos anevrismal***, dar acesta pare a fi în fapt o formă hipervascularizată şi de mai mici dimensiuni a tumorii centrale cu celule gigante.

Dacă s-a practicat în antecedente o biopsie incizională sau leziunea a fost chiuretată şi a recidivat, iar diagnosticul histopatologic a fost de tumora centrală cu celule gigante, trebuie avut în

Scanned with OKEN Scanner

vedere un diagnostic diferențial cu ***tumora brună din hiperparatiroidism.***

Anatomie patologică

Macroscopic, tumora are aspect brun sau brun-roşietic. Microscopic, se poate prezenta sub diverse forme, dar care au în comun prezența unui număr variabil de celule gigante multinucleate (până la 20 de nuclei), alături de celule mezenchimale ovoide sau fuziforme. Se consideră că aceste celule gigante multinucleate sunt osteoclaste, dar unii autori le includ în linia macrofagelor. Stroma poate fi laxă şi cu aspect edematos, sau alteori poate fi bogat celulară. Se remarcă eritrocite etravazate şi depozite importante de hemosiderină. Leziunile cu evoluție de lungă durată pot prezenta fibroză şi chiar focare microscopice de osteoid. Formele histopatologice cu celule gigante multiple, uniform distribuite şi cu stromă bogat celulară se corelează într-o oarecare măsură cu forma agresivă a tumorii din punct de vedere clinic şi evolutiv.

Tratament

În majoritatea cazurilor, tratamentul de primă intenție este chiuretajul leziunii, cu asigurarea unor margini de siguranță de 0,5–1 cm. Rata de recidivă este însă de aproximativ 10–20% pentru formele neagresive şi de până la 50% în cazul formelor agresive.

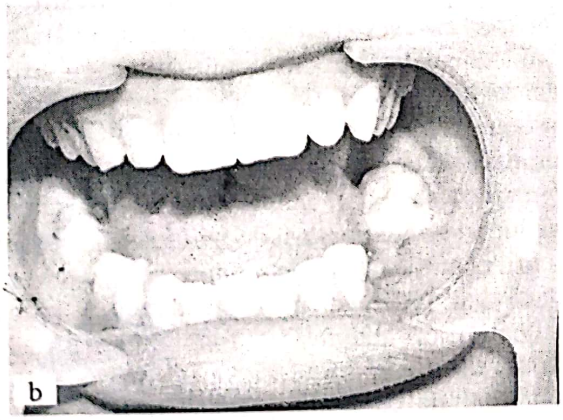

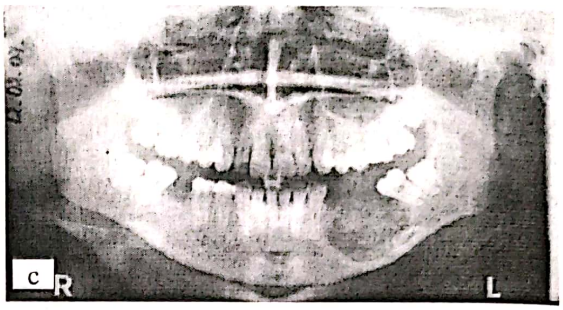



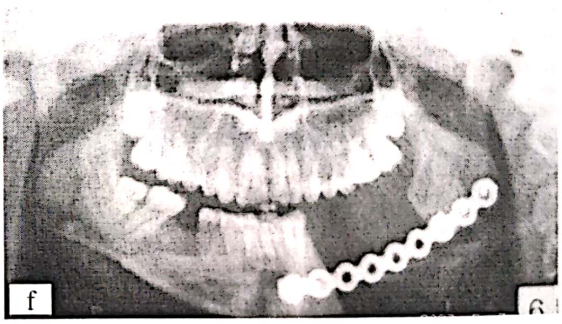

Figura 4.57. Tumoră centrală cu celule gigante a corpului mandibular, cu risc de fractură în os patologic. Se practică rezecție segmentară de mandibulă şi reconstrucția cu placă primară: a, b – aspect clinic cervico-facial şi oral, preoperator, fără posibilitatea decelării clinice a formațiunii tumorale; c – imagine radiologică a formațiuniitumorale cu erodarea corticalei vestibulare mandibulare; d – aspect macroscopic al segmentului osos mandibular rezecat; e, f – imagine clinică şi radiologică postoperatorie, cu refacerea continuității mandibulare (cazuistica prof. dr. A. Bucur).

Scanned with OKEN Scanner

Pentru formele clinice de dimensiuni mari, cu erodarea corticalelor şi risc de fractură în os patologic, sau pentru formele recidivante de mari dimensiuni, se recomandă un tratament chirurgical radical. Acesta poate consta în rezecţie osoasă marginală, cu asiguarea unor margini de siguranţă de cel puţin 1 cm, sau dacă rezecţia marginală nu poate asigura aceste limite de siguranţă, se va practica rezecţia osoasă segmentară. Reconstrucţia defectului cu refacerea continuităţii osoase se face cu placă de reconstrucţie, asociată sau nu cu grefă osoasă nevascularizată sau liber vascularizată; defectele maxilare pot fi refăcute prin proteze cu obturator.

Sunt descrise şi tratamente asociate care pot reduce dimensiunile tumorii, prin administrarea sistemică sau chiar intralezională de corticoizi, calcitonină sau interferon alfa-2a. Aceste tratamente sunt în general indicate la pacienţii cu forme extrem de agresive, de mari dimensiuni sau după recidive multiple, sau la pacienţii care refuză un tratament chirurgical radical.

Leziunile osoase cu celule gigante sunt prezente şi în contextul unor afecţiuni generale, dintre care cele mai importante ar fi hiperparatiroidismul (leziunile osoase multifocale fiind denumite „tumoră brună") şi cherubismul. De asemenea, pot apărea şi în contextul unor sindroame extrem de rare, cum ar fi **sindromul Ramon, sindromul Jaffe-Campagnacci** sau **sindroame Noonan-like**.

Tumora brună din hiperparatiroidism

Hiperparatiroidismul reprezintă producţia în exces a hormonului paratiroidian (PTH), care controlează metabolismul fosfo-calcic. Hiperparatiroidismul primar (numit şi boala Recklinghausen osoasă*) se datorează hiperproducţiei de PTH, având drept cauză frecventă un adenom paratiroidian, mai rar hiperplazia glandei paratiroide, sau extrem de rar un carcinom paratiroidian. Hiperparatiroidismul secundar apare ca răspuns la hipocalcemia cronică, de obicei pe fondul unei insuficienţe renale (prin deficit de producţie de vitamină D la nivel renal şi deci absorbţie deficitară de calciu).

*A nu se confunda cu boala Recklinghausen, neurofibromatoza periferică (tip I) – vezi capitolul „Chisturi şi tumori benigne ale părţilor moi orale şi cervico-faciale".

Afecţiunea este rară şi apare la vârste de peste 50 ani, afectând predominant sexul feminin. Se manifestă clinic sub forma unei triade: **calculi renali, afectare osoasă** şi **ulcer duodenal**. Aceste afectări nu au caracter constant.

Afectarea osoasă constă apariţia unei osteodistrofii fibroase generalizate, cu reducerea densităţii osoase şi ştergerea desenului trabecular al scheletului (aspect de „sticlă mată"); oasele lungi prezintă un risc crescut de fractură în os patologic. De la început se poate evidenţia resorbţia subperiostală a falangelor mâinii. La nivelul oaselor maxilare, aspectul radiologic tipic este de ştergere a laminei dura de la nivelul conturului rădăcinilor dinţilor.

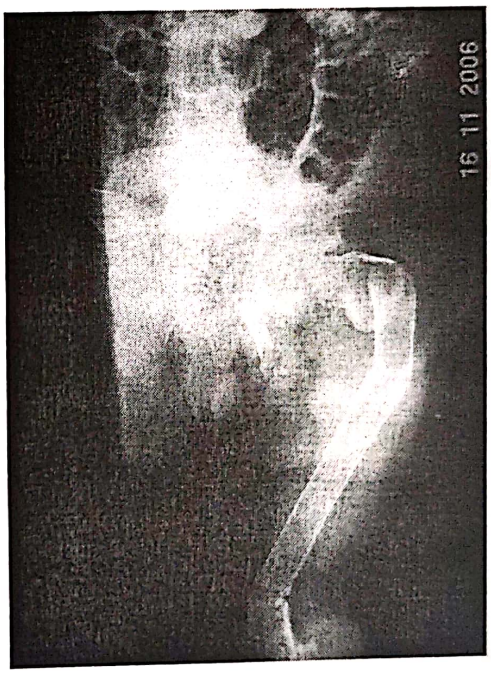

Figura 4.58. Dublă fractură de femur, în os patologic, pe fond de osteodistrofie marcată, la o pacientă cu hiperparatiroidism primar sever (cazuistica prof. dr. A. Bucur).

În contextul unei afectări severe şi de lungă durată, pot apărea **tumori brune**. Leziunile se pot localiza la nivelul mandibulei, claviculei, coastelor, pelvisului, oaselor lungi. Tumora brună este identică cu o tumoră centrală cu celule gigante, atât clinic şi radiologic, cât şi histopatologic. Totuşi, caracterul (uneori) multifocal al acesteia şi evidenţierea paraclinică a unui hiperparatiroidism sever şi de lungă durată, primar sau secundar, încadrează leziunea ca fiind tumoră brună.

Scanned with OKEN Scanner

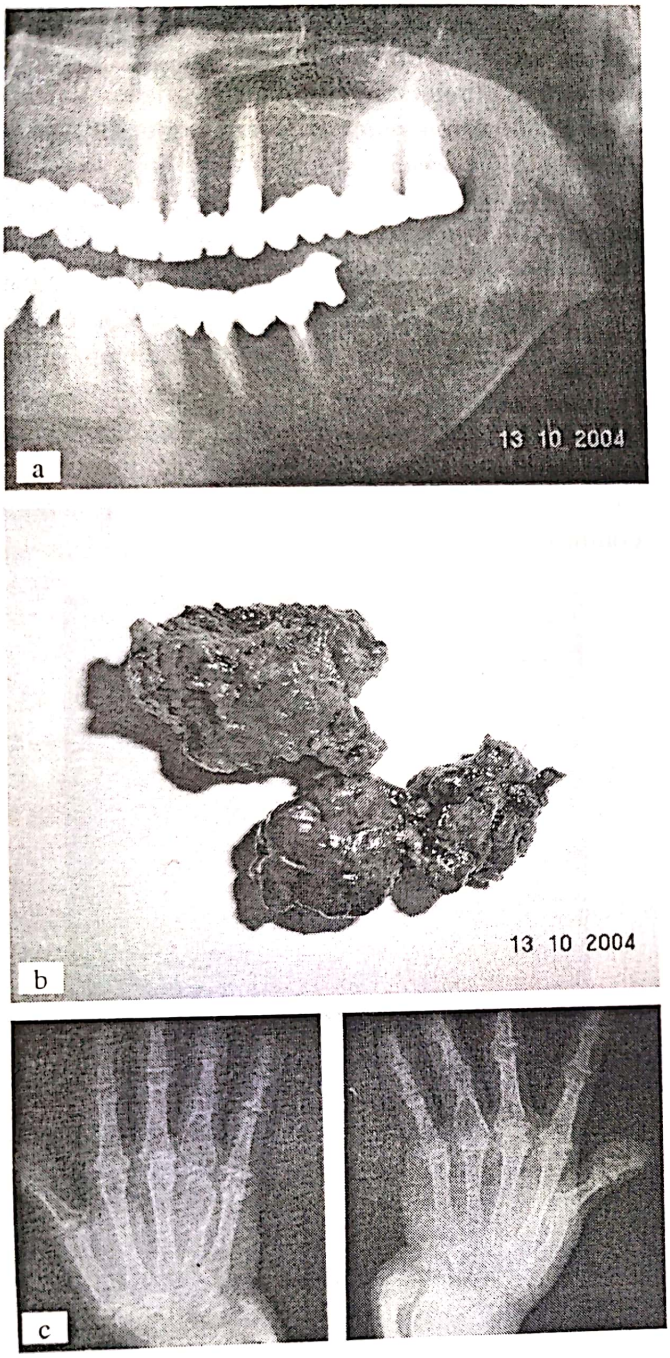

Figura 4.59. Tumoră brună mandibulară cu risc de fractură în os patologic, asociată cu multiple tumori brune la nivelul falangelor mâinii: a – imagine radiologică cu localizarea tumorii la nivelul corpului şi unghiului mandibular stg.; b – aspect macroscopic după extirparea formaţiunii tumorale; c – radiografia oaselor mâinilor evidenţiază multiple fecare tumorale la nivelul falangelor (cazuistica prof. dr. A. Bucur).

Tumora brună are aceleaşi caractere histopatologice ca şi tumora centrală cu celule gigante, doar că apare în contextul afectării osoase din hiperparatiroidism. Se recomandă deci dozarea calciului seric, pentru a stabili sau a elimina contextul unui hiperparatiroidism primar sau secundar. În general, nu sunt necesare dozările hormonale, deoarece tumora brună apare întotdeauna în contextul unui hiperparatiroidism primar sever, cu hipercalcemie marcată, sau dimpotrivă, pe fondul unui hiperparatiroidism secundar sever, cu hipocalcemie marcată. Dozarea fosfatazei alcaline poate duce la erori de diagnostic pentru pacienţii la vârsta adolescenţei, deoarece enzima are valori crescute pe fondul hormonal de creştere.

Tratamentul tumorii brune este specific endocrinologic. Odată cu îndepărtarea cauzei hiperparatiroidismului (de exemplu extirparea chirurgicală a unei tumori paratiroidiene secretante), leziunile osoase se remit progresiv, fără a necesita tratamente locale specifice. În rare situaţii, în care tumora brună de la nivelul oaselor maxilare prezintă un risc crescut de fractură în os patologic, este necesar tratamentul chirurgical, care este similar celui pentru tumora centrală cu celule gigante.

Cherubismul

Cherubismul este o afecţiune rară cu caracter familial, autozomal dominant, rezultată prin mutaţia genei 4p16. Se manifestă de obicei începând cu vârsta de 2–5 ani, putând fi evident clinic la un an în formele severe, sau abia la 10–12 ani pentru formele incomplete.

Pacienţii prezintă multiple leziuni cu celule gigante ale maxilarelor, bilaterale, dar cu evoluţie lentă, care deformează progresiv şi bilateral faciesul, dând copilului un aspect „bucălat". De asemenea, se asociază vizibilitatea anormală a sclerei situate inferior de iris („privesc spre cer"). Astfel, copiii au aspect de „heruvim", de unde şi denumirea bolii. Nu se pot evidenţia modificări biochimice sau hormonale. Practic, diagnosticul de cherubism se stabileşte pe baza următoarelor elemente: 1. pacient la vârsta copilăriei, 2. cu aspect clinic caracteristic, 3. cu leziuni cu celule gigante la nivelul oaselor maxilare, 4. care sunt multiple şi bilaterale, şi care 5. nu prezintă modificări ale calcemiei care să sugereze un hiperparatiroidism.

În funcţie de localizarea şi extinderea leziunilor oaselor maxilare, se descriu trei forme anatomo-clinice de cherubism:

– tip I: interesarea bilaterală a ramurilor mandibulare;

– tip II: interesarea bilaterală a ramurilor mandibulare şi a porţiunii posterioare a corpului mandibular, precum şi a unei porţiuni limitate din osul maxilar, inclusiv perituberozitar;

Scanned with OKEN Scanner

– tip III: interesarea completă a mandibulei şi oaselor maxilare.

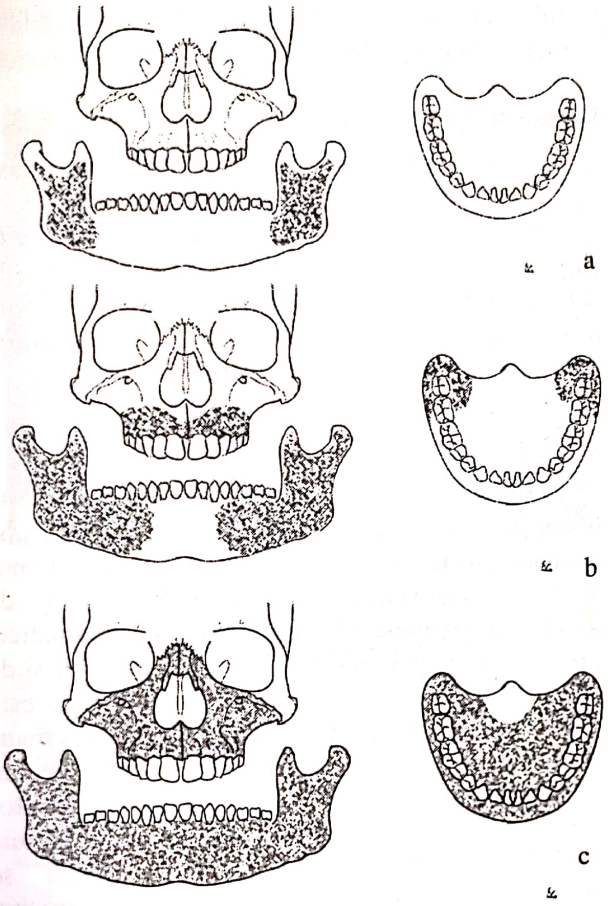

Figura 4.60. Cherubism: a – tip I; b – tip II; c – tip III.

Atitudinea terapeutică este de dispensarizare şi la nevoie tratamentul chirurgical al leziunilor cu celule gigante. Evoluţia şi prognosticul bolii sunt dificil de stabilit, fiind în principal influenţate de severitatea modificărilor genetice. Pentru formele uşoare, odată cu înaintarea în vârstă, leziunile au tendinţa de diminuare sau chiar remisie.

Histiocitoza cu celule Langerhans

Patogenie şi aspecte clinice

Histiocitoza cu celule Langerhans este o proliferare tumorală a histiocitelor (macrofagelor), prezentând şi o componentă care implică eozinofilele, limfocitele şi celulele gigante multinucleate. Celulele Langerhans sunt celule mononucleare din seria monocitelor/macrofagelor, care au rol în prezentarea de antigene limfocitelor T, şi care sunt situate în mod normal în epiderm, mucoasă, parenchim pulmonar, ganglioni limfatici, structuri osoase etc.

Histiocitoza cu celule Langerhans are o istorie îndelungată şi plină de controverse [28–31]. A fost descrisă încă din 1893, după care, pe baza mai multor cazuri apărute în prima jumătate a secolului douăzeci, s-a conturat aşa-numita histiocitoză X (X indicând practic etiologia necunoscută la acea vreme). În mod tradiţional, se consideră că histiocitoza cu celule Langerhans prezintă trei forme:

- **granulomul eozinofil** osos, cu caracter monoostotic sau poliostotic;
- **histiocitoza cronică diseminată (boala Hand-Schüller-Christian)**;
- **histiocitoza acută diseminată (boala Letterer-Siwe)**.

Pe criterii clinice, se consideră că **granulomul eozinofil** reprezintă o formă unifocală (sau mai rar multifocală) a bolii, care se caracterizează prin apariţia strict a leziunilor osoase, şi mai rar afectare tegumentară, pulmonară sau gastrică. **Histiocitoza cronică diseminată (boala Hand-Schüller-Christian)** are caracter multifocal monosistemic cronic şi se caracterizează prin triada clinică: leziuni osoase, diabet insipid şi exoftalmie; în plus pot fi prezente şi alte manifestări clinice: subfebrilitate, erupţii cutanate etc. **Histiocitoza acută diseminată (boala Letterer-Siwe)** are caracter multifocal multisistemic acut şi apare în special la sugari. Este o formă rapid progresivă, cu afectare multiplă de organ şi cu prognostic rezervat (rată de supravieţuire la 5 ani sub 50% chiar după instituirea tratamentului).

Trebuie avut în vedere faptul că în practica clinică, pacienţii nu se pot încadra într-una sau alta dintre aceste forme, deoarece simptomatologia se întrepătrunde. De altfel, clasificarea menţionată mai sus este contestată de mulţi autori, în urma studiilor antigenice şi cromozomiale, care susţin chiar că această clasificare este incorectă. Astfel, ei consideră [1] că granulomul eozinofil nu are o componentă granulomatoasă, ci reprezintă o transformare tumorală malignă bine diferenţiată; boala Hand-Schüller-Christian este o formă de histiocitoză cu celule Langerhans, dar la care tabloul clinic specific este datorat prezenţei unei leziuni osoase la nivelul sfenoidului, cu afectarea axului hipotalamo-hipofizar, care duce indirect la instalarea triadei simptomatice; boala Letterer-Siwe nu este o histiocitoză cu celule Langerhans,

Scanned with OKEN Scanner

ci o formă de limfom periferic cu celule T anaplastice.

În general, manifestările clinice ale histiocitozei cu celule Langerhans pot fi următoarele:

- subfebrilitate, letargie, scădere în greutate;
- afectare osoasă: afectare unifocală sau multifocală manifestată prin prezența unor leziuni osteolitice, deformante, dureroase. Acestea se localizează cel mai frecvent la nivelul craniului, oaselor membrelor superioare și oaselor late. Leziunile osteolitice pot duce la apariția de fracturi în os patologic;
- afectare oculară: exoftalmie;
- afectare tegumentară: variază de la rash până la papule eritematoase, cu localizare predominantă la nivelul tegumentelor scalpului (în peste 80% dintre cazuri);
- afectarea măduvei osoase hematogene: pancitopenie și uneori indirect anemie (ambele se asociază cu prognostic rezervat);
- afectare ganglionară: adenopatie, în special cervicală;
- hepato-splenomegalie;
- afectare endocrină: afectarea axului hipotalamo-hipofizar, care induce secundar diabet insipid;
- afectare pulmonară: infiltrat micronodular și interstițial, precum și reducerea unghiului costo-frenic.

Histiocitoza cu celule Langerhans afectează în special sexul masculin și poate apărea la orice vârstă, dar mai ales în perioada copilăriei. Leziunile osoase sunt cele mai frecvente manifestări ale bolii, fiind localizate în special la nivelul neurocraniului, coastelor, vertebrelor sau oaselor maxilare. Adeseori manifestările sistemice asociate pot lipsi.

Manifestările clinice în teritoriul oro-maxilo-facial constau în prezența leziunilor osoase la nivelul mandibulei (mai rar al maxilarului), a adenopatiei cervicale, precum și a leziunilor tegumentare ale scalpului sau, mai rar, ale feței.

Leziunile osoase sunt inițial asimptomatice, ulterior apărând o discretă deformare osoasă, în asociere cu sensibilitate dureroasă sau chiar o durere difuză. Radiologic, leziunile au aspect de radiotransparență, care pot avea un contur radioopac sau pot fi slab delimitate. Distrucția osoasă este marcată și interesează în special procesul alveolar, ceea ce face ca dinții să pară că „plutesc" într-o masă radiotransparentă (aspectul este oarecum asemănător cu o formă severă de parodontopatie marginală cronică profundă). Uneori leziunea erodează corticala osoasă și se exteriorizează în părțile moi, ducând la apariția de leziuni ulcerative sau proliferative ale gingivomucoasei acoperitoare.

Diagnostic diferențial

Diagnosticul diferențial al leziunilor osoase mandibulare sau maxilare se poate face pe criterii radiologice cu ***parodontopatia marginală juvenilă sau parodontopatia marginală cronică profundă severă*** (în funcție de vârsta pacientului), ***leucemia limfocitară acută, osteomielita, osteosacomul, fibrosarcomul sau fibromatoza agresivă.***

Anatomie patologică

Indiferent de forma clinică a bolii, aspectul histopatologic al leziunilor osoase este similar. Se evidențiază un infiltrat difuz cu celule mononucleare asemănătoare histiocitelor. Sunt de asemenea prezente eozinofile, celule plasmatice, limfocite și se pot evidenția zone hemoragice și de necroză. Pentru confirmarea diagnosticului, este necesară identificarea celulelor Langerhans specifice leziunii, care însă nu pot fi diferențiate de histiocitele normale în cadrul examenului histopatologic obișnuit. „Standardul de aur" îl constituie microscopia electronică, în urma căreia se evidențiază structuri citoplasmatice patognomonice numite granule Birbeck. În practica curentă, se folosesc reacții imunohistochimice care identifică anticorpi anti-CD-1a, care constituie un indicator diagnostic. Imunoreactivitatea față de proteina S-100 reprezintă un alt indicator cu caracter orientativ.

Tratament

Indiferent de forma clinică a histiocitozei cu celule Langerhans, leziunile osoase beneficiază de tratament chirurgical, prin chiuretaj. Pentru leziunile extinse sau cu caracter multifocal la nivelul oaselor maxilare, este necesară uneori o rezecție osoasă marginală sau chiar segmentară. Reconstrucția defectelor mandibulare după rezecție segmentară se poate face cu placă de reconstrucție, asociată sau nu cu grefă osoasă nevascularizată sau liber vascularizată. Defectele maxilare pot fi refăcute prin proteze cu obturator.

Au fost sugerate și metode alternative de tratament al leziunilor osoase, cu rezultate discu-

Scanned with OKEN Scanner

tabile. Radioterapia a fost aplicată, dar este considerată în prezent total contraindicată datorită potențialului de malignizare pe care îl induce. Infiltrațiile intralezionale cu corticosteroizi dau oarecare rezultate pentru leziunile de foarte mici dimensiuni, care de altfel se pretează la chiuretaj.

Figura 4.61. Histiocitoză cu celule Langerhans, formă agresivă, cu prezența leziunilor la nivelul porțiunii laterale a corpului mandibular, bilateral: a, b – se practică rezecție segmentară a corpului mandibular drept și rezecție osoasă marginală pe partea stângă; c, d – continuitatea mandibulei pe partea dreaptă este refăcută cu o grefă nevascularizată de creastă iliacă și placă de reconstrucție secundară; e, f, g – reapariția de focare lezionale impune reintervenția, cu rezecția completă a corpului mandibular și reconstrucția cu o placă primară fixată de bonturile osoase restante (cazuistica prof. dr. A. Bucur).

În schimb, chimioterapia cu **etoposid, vincristină** sau **ciclosporine** a îmbunătățit prognosticul bolii. Sunt descrise cazuri de regresie spontană după biopsia leziunilor osoase [32], pentru granulomul eozinofil cu localizare mono-ostotică.

Pentru formele care includ maximum trei leziuni osoase și fără afectare viscerală,

Scanned with OKEN Scanner

prognosticul este în general bun. Factorii de prognostic rezervat sunt legați de afectarea difuză multifocală sau multisistemică, caracterul acut al bolii și instituirea acesteia la vârsta copilăriei.

Boala Paget osoasă (osteita deformantă)

Patogenie și aspecte clinice

Boala Paget osoasă este o afecțiune caracterizată prin fenomene anarhice de apoziție și resorbție osoasă, care duce la modificări importante structurale și de rezistență ale scheletului. Etiologia sa este necunoscută, factorii incriminați fiind probabil virali, inflamatori, genetici și endocrini. S-a constatat că boala are caracter familial în 15–30% dintre cazuri.

Boala Paget apare în special la persoane de peste 40 de ani, mai frecvent la sexul masculin. Poate avea caracter monoostotic sau poliostotic. Se localizează cel mai frecvent la nivelul vertebrelor lombare, pelvisului, craniului și femurului.

Clinic, poate fi total asimptomatică, sau, dimpotrivă, se poate caracteriza printr-o simptomatologie dureroasă severă. La nivelul articulațiilor învecinate oaselor afectate apar fenomene de artrită, cu dureri articulare și afectarea mobilității. Leziunile de la nivelul scalpului induc creșterea progresivă a circumferinței craniene.

La nivelul viscerocraniului, cel mai frecvent este afectat maxilarul superior, ducând la lărgirea etajului mijlociu al feței. În cazuri extreme, această deformare imprimă pacientului un facies „leonin" – manifestare denumită *leontiasis ossea.*

Secundar se instalează obstrucția nazală și sinuzală, lățirea cornetelor nazale și deviație de sept. Oral, ocluzia dentară se menține, dar apar incongruențe dento-alveolare cu spații interdentare.

Interesarea oaselor lungi ale membrelor inferioare duce la deformarea acestora, conferind pacientului o „postură simiană".

Radiologic, în stadii incipiente se evidențiază o radioopacitate scăzută a structurilor osoase și alterarea desenului trabecular. La nivelul neurocraniului se pot evidenția focare circumscrise de radiotransparență – aspect numit *osteoporosis circumscripta.*

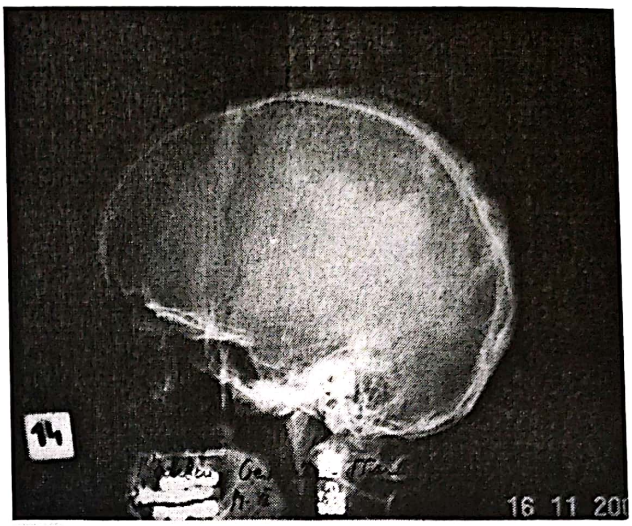

Figura 4.62. Pacientă cu boală Paget, cu gene de radiotransparență circumscrise, localizate la nivelul neurocraniului (*osteoporosis circumscripta*), (cazuistica prof. dr. A. Bucur).

Ortopantomograma relevă formarea de focare de os sclerotic, care ulterior confluează – „os cu aspect de lână". Dinții prezintă fenomene de hipercementoză. Scintigrafia osoasă relevă o fixare crescută a iodului radioactiv la nivel osos. Aspectul radiologic al oaselor maxilare este de radioopacitate multifocală sau generalizată. Mai rar, aspectul radiologic este de mixt, de radiotransparență alternând cu radioopacitate, cu caracter difuz, generalizat, asemănător cu cel din displazia cemento-osoasă. Din acest motiv, un pacient cu diagnostic prezumtiv de displazie cemento-osoasă floridă trebuie investigat suplimentar pentru a infirma o posibilă boală Paget.

Pacienții prezintă niveluri crescute de fosfatază alcalină, dar calcemia și fosfatemia serică sunt de obicei în limite normale. Se identifică o marcată eliminare urinară de hidroxiprolină.

Boala Paget asociază un risc crescut de transformare în osteosarcom (de 1–13%), care de obicei are o formă extrem de agresivă. Aceste transformări maligne apar mai frecvent la nivelul pelvisului sau oaselor lungi ale membrelor inferioare și extrem de rar la nivelul oaselor maxilare.

Scanned with OKEN Scanner

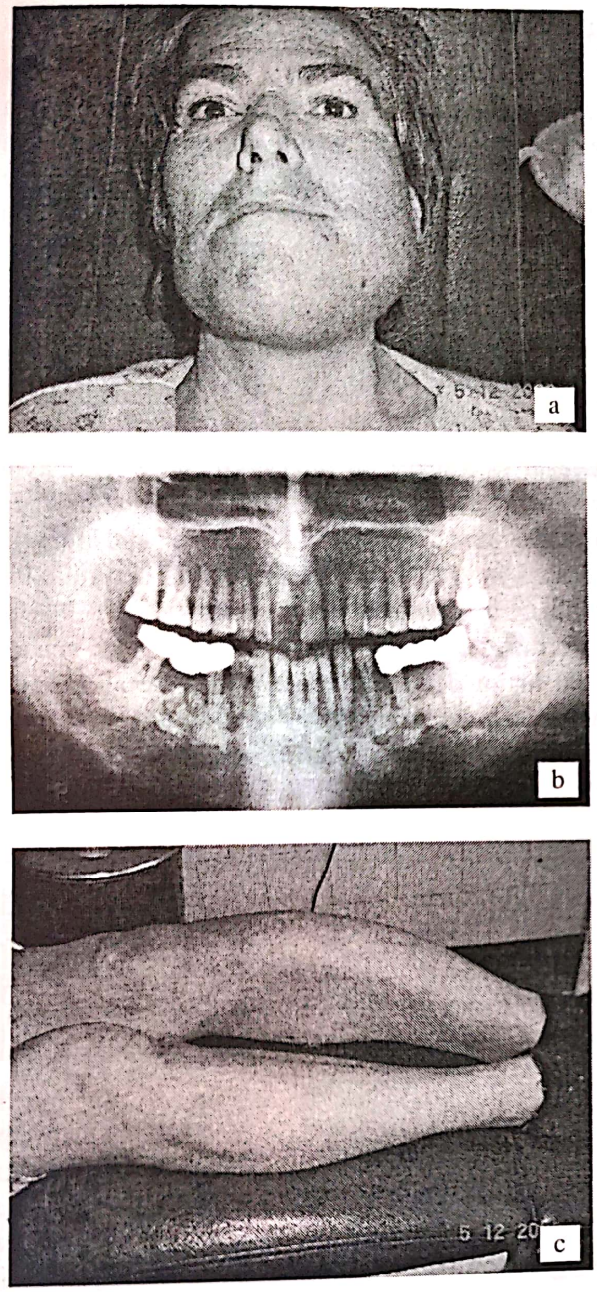

Figura 4.63. Pacientă cu boală Paget:
a – facies „leonin" (*leontiasis ossea*);
b – mandibulă cu aspect radiografic de „lână";
c – deformarea oaselor lungi ale membrelor inferioare („postură simiană") (cazuistica prof. dr. A. Bucur).

Diagnostic diferențial

Deformarea dureroasă a oaselor maxilare la adult trebuie în primul rând diferențiată de ***osteomielita cronică difuză sclerozantă*** sau de ***osteosarcom; displazia fibroasă*** poate fi o altă entitate cu care trebuie făcut diagnostic diferențial, dar aceasta este în marea majoritate a cazurilor diagnosticată în copilărie. Aspectul radiologic poate fi similar cu ***displazia cemento-osoasă floridă*** sau cu cel din ***hiperparatiroidism.***

Anatomie patologică

Examenul histopatologic al pieselor osoase relevă o alternanță anarhică între fenomene de resorbție și apoziție osoasă, dând naștere unui aspect de „mozaic" sau de „puzzle". În funcție de evoluția bolii, unul dintre fenomene poate predomina. În formele vechi, țesutul fibros bogat vascular înlocuiește structurile osoase resorbite. Este caracteristică prezența bazofilelor la nivel osos.

Tratament

Din punct de vedere oro-maxilo-facial, boala Paget nu necesită un tratament specific. La pacienții purtători de proteze dentare, este necesară refacerea acestora pe măsura deformării osoase. Sunt necesare precauții sporite în practicarea intervențiilor de chirurgie dento-alveolară, având în vedere dificultatea tratării sau extracției unor dinți cu fenomene de hipercementoză, și de asemenea trebuie avut în vedere faptul că osul este hipervascular și deci există un risc de hemoragie semnificativă.

Tratamentul general al bolii Paget este specific și constă în administrarea de antagoniști ai parathormonului, cum ar fi calcitonina sau biofosfonatele, rezultatele fiind controlate prin monitorizarea fosfatazei alcaline serice. În cazuri severe, care nu răspund la tratament, se poate recurge la chimioterapie. Tratamentul simptomatic al durerii constă în administrarea de analgezice uzuale.

Osteopetroza (boala Albers-Schönberg, boala oaselor de marmură)

Patogenie și aspecte clinice

Osteopetroza reunește o serie de afecțiuni ereditare caracterizate prin creșterea patologică a densității osoase, indusă de alterarea funcției osteoclastelor. Deși acestea sunt prezente în număr sporit, funcția lor de resorbție osoasă nu este asigurată. Lipsa resorbției osoase, în asociere cu apoziția osoasă continuă și osificarea encondrală duce la îngroșarea corticalelor și scleroza medularelor osoase.

Scanned with OKEN Scanner

Indiferent de factorul genetic implicat în etiologie, sunt descrise două forme clinice: **forma infantilă** şi **forma adultă**.

Osteopetroza infantilă este evidentă încă de la naştere sau în primele luni de viaţă, reprezentând o formă severă. Sunt frecvente fracturile osoase şi se pot produce compresii ale nervilor cranieni. Se asociază adeseori anemia normocitară şi hepatosplenomegalia ca fenomene de hematopoeză compensatorie extramedulară. Deformarea facială este evidentă, pacienţii prezentând un facies lăţit, hipertelorism, nas turtit şi proeminenţa boselor frontale. Erupţia dentară este întârziată. Se asociază şi fenomenele datorate compresiei nervilor cranieni: cecitate, surditate, paralizie facială. Riscul de fractură şi osteomielită este crescut. Radiologic, nu se poate face diferenţa între corticala şi medulara osoasă, evidenţiindu-se uneori o radioopacitate completă şi uniformă a structurilor osoase. La nivelul oaselor maxilare, caracterele radiologice sunt similare, iar rădăcinile dentare sunt slab conturate prin lipsa contrastului faţă de osul înconjurător. Sunt descrise şi forme incomplete, cu manifestări clinice mai reduse şi chiar forme cu remisie spontană progresivă (osteopetroză tranzitorie).

Osteopetroza adultului se manifestă tardiv şi cu modificări clinice mai reduse. La pacienţii asimptomatici, sunt descoperite întâmplător, în urma unor radiografii care evidenţiază modificările osoase, sau prin radiografii dentare, în care rădăcinile dentare sunt slab conturate. De asemenea, diagnosticul este stabilit uneori după apariţia unor fenomene severe de osteomielită după o extracţie dentară simplă. La pacienţii simptomatici, poate fi prezentă o durere difuză, incidenţa fracturilor osoase este crescută şi pot apărea fenomene de compresie a nervilor cranieni.

Diagnostic diferenţial

Aspectul radiologic este patognomonic în formele complete, cu radioopacitate generalizată a structurilor osoase. Pentru formele incomplete, pe baza aspectului radiologic de pe ortopantomogramă, se poate face diagnostic diferenţial cu *displazia cemento-osoasă floridă, osteomielita, osteoradionecroza, diplazia fibroasă* sau *boala Paget cu evoluţie îndelungată.*

Anatomie patologică

Se vizualizează numeroase osteoclaste, dar este evidentă alterarea funcţiei acestora, prin lipsa lacunelor Howship. Structura anormală a osului este susţinută de prezenţa trabeculelor lamelare care înlocuiesc medulara, focarelor amorfe globulare de os în medulară şi formarea de osteofite.

Tratament

În teritoriul oro-maxilo-facial, osteopetroza ridică probleme legate de deformarea facială, de erupţia dentară întârziată şi de complicaţiile datorate fracturilor. În mod deosebit, trebuie avut în vedere riscul crescut de osteomielită după extracţii dentare simple. Se recomandă multă prudenţă în rezolvarea chirurgicală a deformărilor osoase, prin tehnici de chirurgie ortognată, chiar şi în formele cu prognostic bun, având în vedere riscul major de osteomielită gravă. De asemenea, grefele osoase sunt total contraindicate. Tratamentul osteomielitei la aceşti pacienţi este dificil şi se va face prin combinaţii de antibiotice administrate pe termen relativ lung. Uneori este necesară oxigenoterapia hiperbară.

Tratamentul general al bolii are ca singură opţiune transplantul de măduvă osoasă. Tratamentele adjuvante includ administrarea de interferon gamma-1b, calcitriol, corticosteroizi, parathormon şi eritropoetină. Prognosticul general al bolii este rezervat.

Displazia cleido-craniană (disostoza cleido-craniană)

Patogenie şi aspecte clinice

Displazia cleido-craniană este un sindrom cu caracter autozomal dominant, datorat mutaţiei genei CBFA1 de pe cromozomul 6p21, această genă influenţând diferenţierea osteoblastică. Afectează atât fenomenele de osificare desmală, cât şi encondrală, interesând întregul schelet. Pentru această afecţiune se preferă în prezent termenul de **displazie cleido-craniană**, fiind însă menţinut şi cel de **disostoză cleido-craniană**.

Displazia cleido-craniană este cunoscută în special prin două caractere specifice: absenţa claviculelor şi tulburările dentare de număr, poziţie şi erupţie. În fapt, pacienţii prezintă un tablou

Scanned with OKEN Scanner

clinic mai complex. Aceştia sunt de statură redusă (înălţime de aproximativ 150 cm), craniul este disproporţionat de mare, sunt marcat brahicefalici, prezintă hipertelorism, nas turtit şi bose frontale şi parietale accentuate. Îşi pot apropia umerii prin lipsa sau malformarea claviculelor (unilateral sau bilateral). Muşchii centurii scapulare sunt subdezvoltaţi, dând aparenţa de gât alungit şi lăţime redusă în umeri. Manifestările la nivelul oaselor maxilare sunt specifice: bolta palatină este adâncă şi se poate asocia cu o despicătură palatină. Erupţia dentară este întârziată, iar dinţii deciduali se menţin pe arcadă o perioadă anormal de lungă, cu rămânerea în incluzie a dinţilor permanenţi. Dacă la vârsta copilăriei, raporturile intermaxilare şi ocluzale sunt relativ în limite normale, odată cu înaintarea în vârstă, etajul inferior al feţei devine mult micşorat, în asociere cu o anomalie dento-maxilară de clasa a III-a.

Radiografiile de craniu relevă închiderea tardivă, incompletă sau chiar absentă a fontanelelor. Ortopantomograma relevă prezenţa unui număr impresionant de dinţi supranumerari incluşi (chiar şi în număr de 60), cu malformaţii coronare şi radiculare. La nivelul mandibulei se evidenţiază trabecule osoase dispuse haotic, hipermineralizate şi ramuri mandibulare înguste, în timp ce sinusurile maxilare sunt mult micşorate sau pot lipsi, iar arcul zigomatic este foarte subţire.

Pacienţii cu displazie cleido-craniană nu beneficiază de un tratament specific. Este necesar un tratament ortodontic bine condus, cu îndepărtarea dinţilor supranumerari incluşi şi redresarea chirurgical-ortodontică a dinţilor permanenţi, în vederea obţinerii unei ocluzii cât mai apropiate de normal şi care să permită o dezvoltare armonioasă a oaselor maxilare, pentru a limita apariţia anomaliei dento-maxilare de clasa a III-a.

Displazia fibroasă

Patogenie şi aspecte clinice

Displazia fibroasă este o afecţiune tumor-like, având drept cauză alterarea fenomenelor de maturare şi remodelare osoasă, care duce la înlocuirea structurilor osoase corticale şi medulare cu un ţesut conjunctiv fibros slab organizat. Deşi în trecut, etiologia acestei boli nu era cunoscută şi au existat numeroase confuzii de diagnostic, în prezent se cunoaşte că este o afecţiune cu caracter genetic, rezultată prin mutaţia sau deleţia post-zigotică a genei GNAS1, care codifică proteine de maturare osoasă. Studiile statistice nu confirmă transmiterea genetică, ereditară a bolii.

Severitatea clinică a displaziei fibroase pare a fi dependentă de momentul producerii mutaţiei sau deleţiei în viaţa intrauterină sau după naştere. Dacă aceasta are loc la nivelul unei celule stem nediferenţiate în primele etape ale embriogenezei, afectarea va fi severă, la nivelul osteoblastelor, melanocitelor şi celulelor endocrine. Astfel pacienţii vor prezenta multiple leziuni osoase, pigmentare cutanate şi afectare endocrină. Dacă mutaţia sau deleţia are loc în etape tardive ale embriogenezei, va fi afectat doar procesul de formare a scheletului, cu apariţia doar a leziunilor osoase. Dacă mutaţia sau deleţia se produce după naştere (în perioada copilăriei, adolescenţei sau chiar la adult), displazia fibroasă va avea caracter monoostotic, devenind evidentă clinic în a doua jumătate a vieţii. Pe baza acestor variante de evoluţie, sunt descrise mai multe forme clinice.

Displazia fibroasă monoostotică este cea mai frecventă formă clinică (peste 80% dintre cazuri). Apare la adulţi, în a doua jumătate a vieţii, afectând în mod egal cele două sexe. Se caracterizează prin afectarea unui singur os, localizarea cea mai frecventă fiind la nivelul oaselor maxilare. Clinic se caracterizează prin apariţia în primă etapă a unei deformaţii nedureroase a maxilarului (mai frecvent) sau mandibulei (ceva mai rar), cu creştere lentă. Deşi forma clinică este monoostotică, poate interesa ambele maxilare şi uneori osul zigomatic, sfenoidal sau occipital. În aceste situaţii, forma clinică este denumită **displazie fibroasă cranio-facială**. Dinţii de la nivelul leziunii nu prezintă mobilitate, dar pot fi deplasaţi prin creşterea lezională. Afectarea mandibulei duce la apariţia unei deformări a corticalelor vestibulare şi linguale, dar şi la îngroşarea bazilarei.

Radiologic, în formele iniţiale, leziunea osoasă se prezintă sub forma unei radioopacităţi, sau ca imagine mixtă, cu focare de radiotransparenţă şi radioopacitate. În evoluţie, se evidenţiază o modificare a radioopacităţii osoase, având aspect de „sticlă mată" – acest fapt se datorează dezorganizării şi calcificării reduse a trabeculelor osoase. Leziunea este slab demarcată, limitele faţă de osul sănătos adiacent fiind difuze, slab definite.

Scanned with OKEN Scanner

Pentru localizările mandibulare, se remarcă adeseori împingerea în sus de către leziune a canalului mandibular şi micşorarea semnificativă a spaţiului parodontal, lamina dura fiind slab definită şi „pierzându-se" practic în masa lezională. Pentru localizările maxilare, ţesutul lezional umple sinusul maxilar şi uneori cavitatea nazală de partea afectată. Pe radiografiile laterale de craniu sau CT se evidenţiază adeseori prezenţa unor leziuni cu aspect similar la nivelul osului occipital, sfenoidului, peretelui superior al orbitei şi osului frontal.

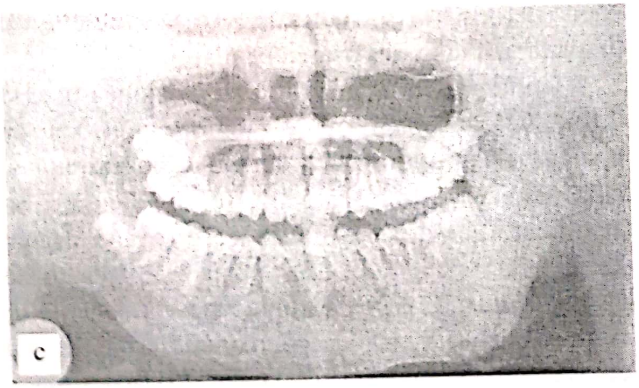

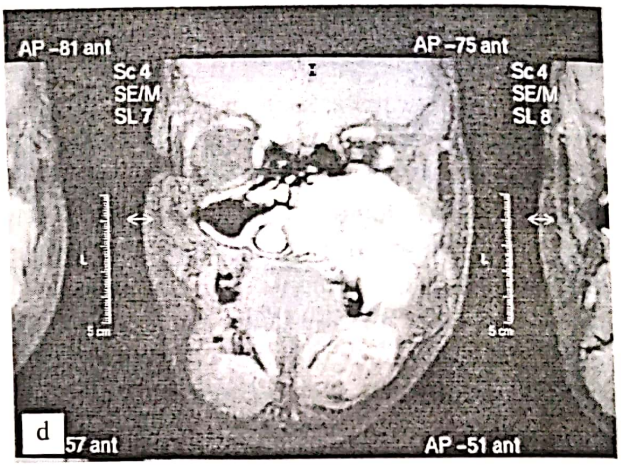

Figura 4.64. Displazie fibroasă monoostotică, leziunile interesând atât maxilarul, cât şi mandibula: a – aspect clinic cervico-facial cu deformarea conturului facial; b – fundul de sac vestibular lateral superior este deformat de prezenţa displaziei fiboase de la nivelul maxilarului; c, d – aspect imagistic (cazuistica prof. dr. A. Bucur).

Displazia fibroasă poliostotică este o formă clinică în care leziunile interesează două sau mai multe oase situate la distanţă. Şi pentru această formă clinică, afectarea oaselor maxilare este frecventă, dar tabloul clinic va fi de obicei dominat de simptomatologia indusă de leziunile de la nivelul oaselor lungi, unde apar deformări marcate şi fracturi în os patologic. În cazul afectării femurale, apare o deformare importantă a acestuia şi o discrepanţă evidentă între lungimile membrelor inferioare (deformare în „crosă de hockey").

Formele severe includ pe lângă displazie osoasă poliostotică, leziuni cutanate şi tulburări endocrine. **Leziunile cutanate** sunt reprezentate de pigmentaţii caracteristice, *café-au-lait,* asemănătoare cu cele din neurofibromatoză. Acestea pot fi prezente şi la nivelul mucoasei orale. Marginile leziunilor pigmentare sunt extrem de neregulate, spre deosebire de cele din neurofibromatoză, care au un contur mai puţin neregulat. **Tulburările endocrine** au ca manifestare clinică precocitatea sexuală (în special la sexul feminin). Menarha se poate institui chiar în primele luni de viaţă, iar caracterele sexuale secundare şi terţiare apar în primii ani de viaţă. Alte tulburări endocrine includ hiperparatiroidismul sau/şi adenoame hipofizare.

Asocierea dintre displazia osoasă poliostotică şi leziunile pigmentare cutanate defineşte **sindromul Jaffe-Lichtenstein.** Asocierea dintre displazia

Scanned with OKEN Scanner

osoasă poliostotică, leziunile pigmentare cutanate şi tulburările endocrine defineşte **sindromul McCune-Albright.**

Diagnostic diferenţial

O problemă specifică este diagnosticul diferenţial dintre displazia fibroasă şi ***fibromul osifiant.*** Aceasta se face pe criterii radiologice: radiografii simple sau CT. Caracteristicile comparative ale celor două entităţi sunt prezentate în tabelul următor. Este cunoscut şi conceptul lui Worth [33], conform căruia: „fibromul osifiant este o leziune în os, în timp ce displazia fibroasă este o boală a osului".

Alte entităţi cu care se face diagnosticul diferenţial sunt ***osteomielita cronică sclerozantă, boala Paget*** şi ***osteosarcomul.***

Anatomie patologică

La examenul microscopic se remarcă trabecule de os imatur, curbe, separate şi dispuse haotic (aspect de „simboluri chinezeşti") într-o stromă fibroasă laxă, bogat celulară. Leziunea nu prezintă o demarcaţie netă faţă de osul adiacent aparent sănătos.

Tratament

Leziunile unifocale de mici dimensiuni pot beneficia de un tratament chirurgical care constă în extirparea leziunii cu rezecţie osoasă care să asigure limite de siguranţă. De obicei, leziunile sunt de mare amploare, necesitând rezecţii segmentare maxilare sau mandibulare. Reconstrucţia defectelor osoase mandibulare se poate face cu placă de reconstrucţie primară asociată cu grefe osoase nevascularizate (creastă iliacă) sau liber vascularizate (preferabil fibulare). Defectele rezultate în urma rezecţiei de maxilar pot fi refăcute cu o proteză cu obturator sau prin metode specifice de plastie reconstructivă.

La pacienţii care refuză o intervenţie chirurgicală radicală (având în vedere morbiditatea asociată), se acceptă „citoreducţia" modelantă a leziunii, dar aceasta îşi va continua lent evoluţia.

Transformarea malignă este rară şi apare de obicei după administrarea de radioterapie, dar sunt descrise şi cazuri de transformare malignă spontană în osteosarcom.

Malformaţii vasculare cu interesare osoasă

Aspecte clinice

Malformaţiile vasculare au fost prezentate pe larg în capitolul „Chisturi şi tumori benigne ale părţilor moi orale şi cervico-faciale", fapt pentru care nu vom repeta aici aspectele de embriologie, patogenie şi histopatologie. Un aspect particular îl contituie malformaţiile vasculare care se localizează la nivelul oaselor maxilare. Sunt de multe ori denumite impropriu „hemangioame" osoase, fiind în fapt malformaţii venoase sau arterio-venoase. La nivelul oaselor maxilare, sunt sesizate în general în jurul vârstei de 10–20 de ani. Sunt mult mai frecvente la sexul feminin şi apar de două ori mai frecvent la mandibulă decât la maxilar. De multe ori sunt complet asimptomatice, dar în unele cazuri se asociază cu durere, deformaţie osoasă, mobilitate dentară şi sângerare aparent parodontală. La palpare se poate percepe uneori un „freamăt vascular", sau pulsaţie. În unele situaţii malformaţia vasculară interesează atât părţile moi, cât şi pe cele osoase.

Tabelul 4.1

Caracteristici comparative

Caracteristici	Displazia fibroasă	Fibromul osifiant
Vârsta pacienţilor	< 20 ani	> 30 ani
Delimitare radiologică	Slab delimitată	Bine delimitată
Forma leziunii	Afectare difuză/leziune fuziformă	Rotundă sau ovalară
Corticale osoase	Erodate	Deformate, dar prezente (parţial)
Medulara osoasă	Omogenă	Neomogenă

Aspectul radiografic este variabil, cel mai adesea prezentându-se ca o leziune radiotransparentă multiloculară, cu loculaţii mici (aspect de „fagure de miere") sau mari (aspect de „baloane de

Scanned with OKEN Scanner

săpun"). Alteori, apare ca o zonă radiotransparentă bine delimitată sau nu, cu aspect pseudochistic. Leziunile de mari dimensiuni deformează corticalele osoase şi au uneori aspect radiologic de „erupţie solară". Angiografia este utilă în precizarea naturii vasculare a leziunii.

Diagnostic diferenţial

Diagnosticul diferenţial este de maximă importanţă în leziunile vasculare osoase, pentru a evita confuziile de diagnostic. Diagnosticul diferenţial se va face cu:

- *ameloblastomul*;
- *mixomul odontogen*;
- *fibromul ameloblastic*;
- *displazia fibroasă*;
- *fibromul osifiant*;
- *tumora cu celule gigante*;
- *osteomielita cronică sclerozantă*;
- *osteosarcomul*.

Tratament

Malformaţiile vasculare ale oaselor maxilare ridică probleme majore, legate de hemoragia cu risc vital, mai rar spontană şi mai frecventă după extracţia dentară. Asemenea hemoragii severe pot apărea şi în cursul intervenţiilor chirurgicale de extirpare. De aceea este recomandată puncţia aspirativă intraosoasă în scop diagnostic, înainte de a decide prelevarea unei biopsii osoase.

Malformaţiile vasculare cu componentă osoasă care au indicaţie chirurgicală necesită un algoritm terapeutic specific şi bine condus. Este necesară evaluarea completă a leziunii prin angiografie superselectivă preoperatorie, ocazie cu care se va practica embolizarea temporară sub control angiografic. Se recomantă efectuarea intervenţiei chirurgicale în primele 24–48 de ore de la embolizarea temporară, pentru a beneficia de hemostaza intraoperatorie pe care aceasta o oferă.

Pentru localizările mandibulare, intervenţia chirurgicală constă în rezecţie segmentară sau hemirezecţie de mandibulă, în funcţie de amploarea leziunii. Dacă leziunea interesează şi părţile moi, se va practica o extirpare monobloc a leziunii, atât de la nivel osos cât şi din părţile moi. Reconstrucţia defectelor mandibulare se va practica prin folosirea unei plăci de reconstrucţie primară, asociată cu grefe osoase nevascularizate (creastă iliacă) sau liber vascularizate (preferabil fibulare). La copii în perioada de creştere se recomandă reconstrucţia secundară, după vârsta de 18 ani.

a

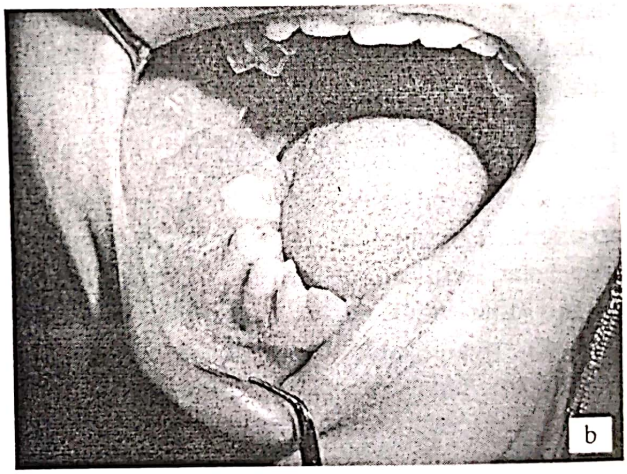
b

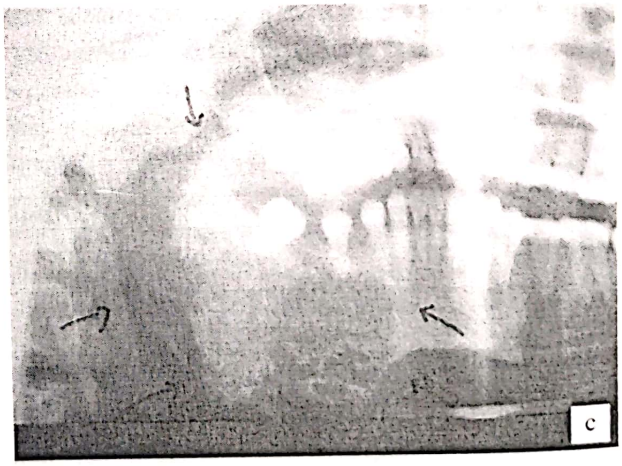
c

Scanned with OKEN Scanner

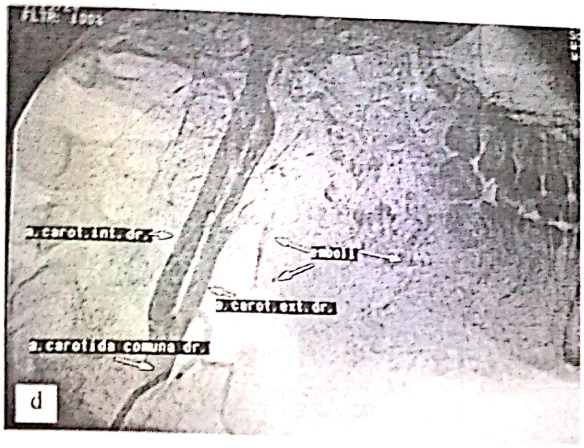

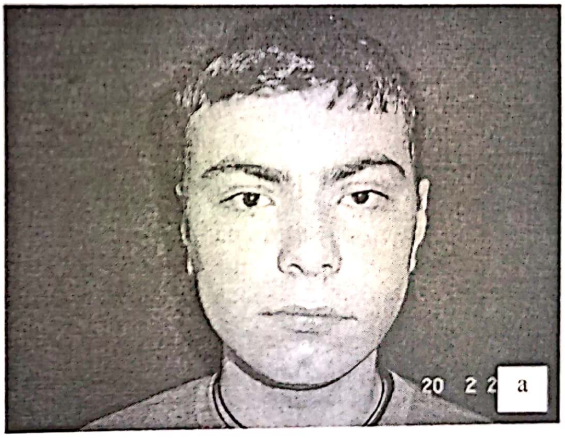

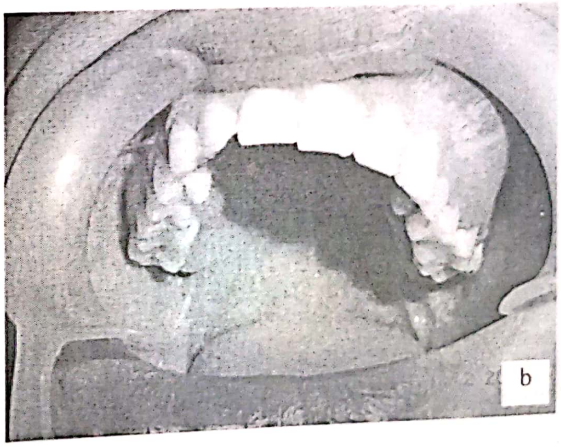

Figura 4.65. Malformație vasculară cu flux scăzut, interesând hemimandibula dreaptă, la o pacientă de 14 ani. După embolizarea temporară, se practică hemirezecția de mandibulă cu dezarticulare. Reconstrucția se va realiza secundar după perioada de creștere: a – aspect clinic cervico-facial cu deformarea conturului mandibular; b – deformarea vestibulului bucal inferior pe imaginea orală; c – imaginea radiologică va permite stabilirea limitelor de rezecție osoasă; d – angiografia evidențiază pediculii vasculari precum și localizarea embolilor temporari; e, f – aspect intraoperator cu evidențierea hemimandibulei afectate, precum și a defectului osos după hemirezecția de mandibulă; g – aspectul macroscopic al hemimandibulei rezecate; h – imagine postoperatorie (cazuistica prof. dr. A. Bucur).

Scanned with OKEN Scanner

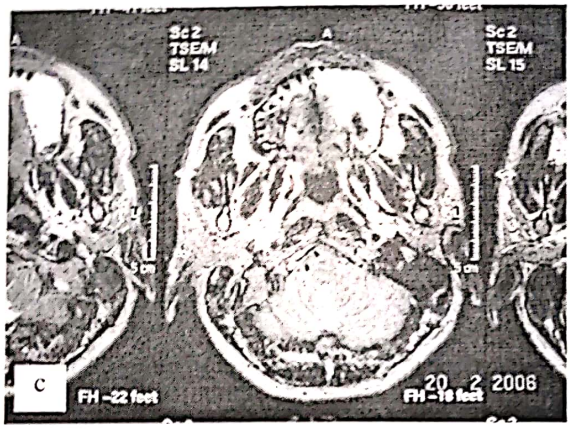

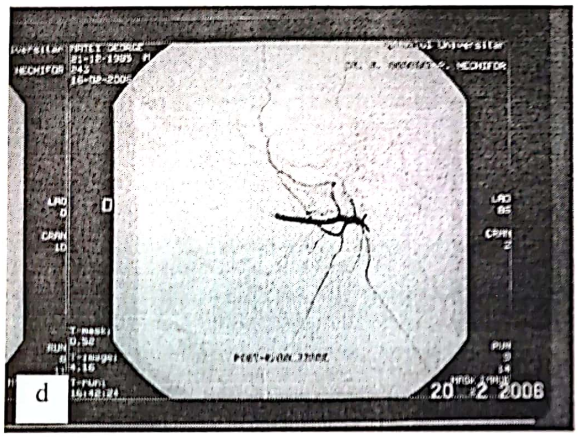

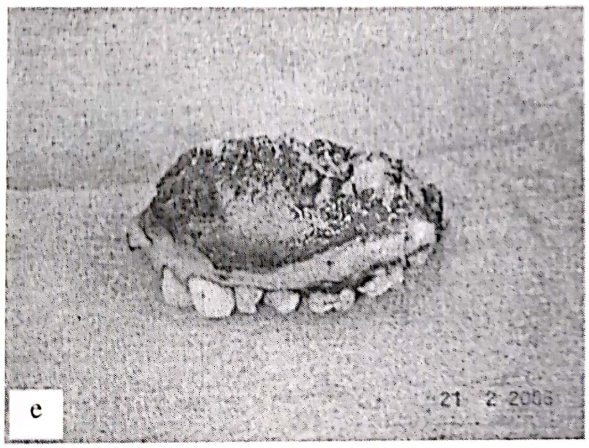

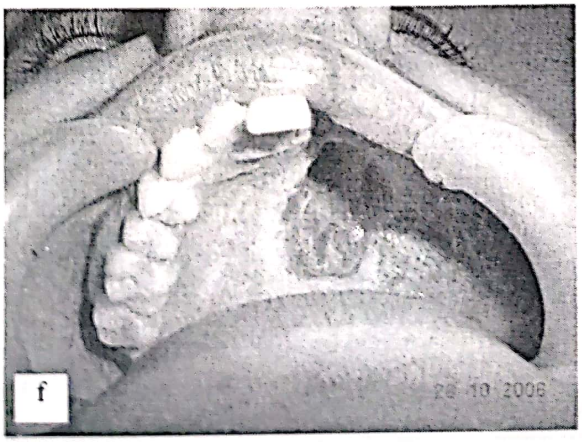

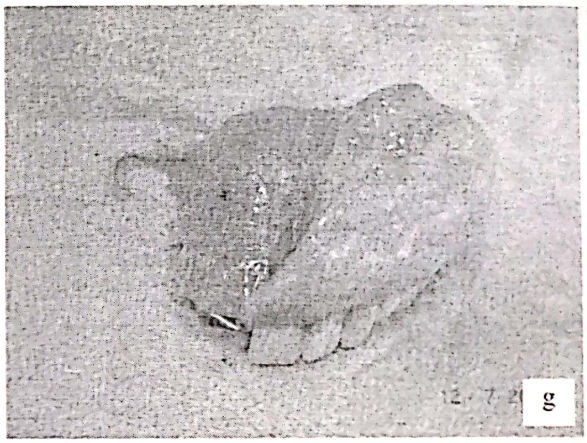

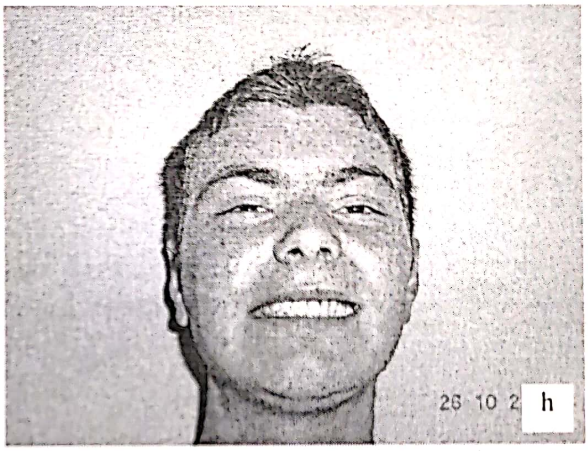

Figura 4.66. Malformație vasculară cu flux scăzut, interesând hemimaxilarul stâng. După embolizarea temporară, se practică hemirezecția de maxilar și refacerea defectului cu o proteză cu obturator: a – aspect clinic cervico-facial cu deformarea discretă a hemimaxilarului stâng; b – deformarea corticalei vestibulare la nivelul perenului alveolar maxilar stâng; c – imagine IRM cu substanță de contrast; d – angiografia evidențiază pediculii vasculari, cu posibilitatea embolizării temporare; e – piesa de hemirezecție; f, g – defectul postoperator și proteza cu obturator; h – aspect clinic postoperator cu refacerea etajului mijlociu al feței (cazuistica prof. dr. A. Bucur).

Similar, pentru localizările maxilare se va practica rezecția transsinuzală sau hemirezecția de maxilar. Defectele rezultate în urma rezecției maxilar pot fi refăcute cu o proteză cu obturator sau prin metode specifice de plastie reconstructivă.

ASPECTE COMPARATIVE ALE CHISTURILOR, TUMORILOR BENIGNE ȘI OSTEOPATIILOR OASELOR MAXILARE

Pentru a putea avea o imagine de ansamblu privind patogenia, aspectul radiologic și rata de recidivă a chisturilor, tumorilor benigne și

Scanned with OKEN Scanner

osteopatiilor oaselor maxilare, în continuare este prezentată o comparație între toate aceste leziuni. Aspectele legate de rata de recidivă sunt de altfel în strânsă legătură cu atitudinea terapeutică necesară. Pentru a corela rata de recidivă cu algoritmul terapeutic, ne-am bazat pe criteriile stabilite de Borello [34] care împarte leziunile osoase ca fiind fără potențial recidivant (–), cu potențial recidivant moderat (*) și respectiv cu potențial recidivant crescut (+).

Tabelul 4.2

Leziuni – comparație

Leziunea	Derivă din	Rata de recidivă
Radiotransparență uniloculară pericoronală		
Keratochistul odontogen dentiger	Resturi Serres	+ +
Chistul folicular	Epiteliu adamantin redus	–
Chistul de erupție	Epiteliu adamantin redus	–
Chistul odontogen calcificat – stadiu inițial	Resturi Serres / resturi Malassez	–
Ameloblastomul unichistic	Resturi Malassez	+ +
Tumora odontogenă epitelială calcificată	Resturi Serres	+ +
Fibromul ameloblastic – forme de mici dimensiuni	Resturi Serres, epiteliu adamantin, reticul stelat, papila dentară	+ +
Tumora odontogenă adenomatoidă	Teaca Hertwig	–
Fibromul odontogen central	Resturi Serres + papila dentară / resturi Malassez + parodonțiu marginal	*
Tumora odontogenă cu celule granulare	Resturi Serres + papila dentară / resturi Malassez + parodonțiu marginal	*
Radiotransparență uniloculară periapicală		
Chistul periapical	Resturi Malassez	*
Chistul radicular lateral	Resturi Malassez	*
Chistul rezidual după tratament endodontic	Resturi Malassez	*
Ameloblastomul unichistic	Resturi Malassez	+ +
Displazia cemento-osoasă periapicală	Os alveolar	–
Radiotransparență uniloculară cu alte localizări		
Keratochistul primordial – unilocular	Epiteliu adamantin redus	+ + +
Chistul parodontal lateral	Resturi Serres / resturi Malassez	*
Chistul odontogen glandular – unilocular (mai rar)	Resturi epiteliale odontogene, prin caracterul pluripotențial	+ +
Chistul nazo-palatin	Vestigiile canalului nazo-palatin	–
Chistul median palatinal	Resturi epiteliale ale mugurilor maxilari	–
Chistul rezidual după extracția dentară	Resturi Malassez	*
Cavitatea osoasă idiopatică	–	–
Chistul osos anevrismal – unilocular	–	+ +
Defectul osos Stafne	–	–
Ameloblastomul intraosos solid sau multichistic – aparent unilocular	Resturi Serres, organul adamantin, resturi Malassez, stratul bazal al mucoasei orale	+ + +
Tumora odontogenă scuamoasă	Resturi Serres / resturi Malassez	–
Fibromul ameloblastic – forme de mici dimensiuni	Resturi Serres, epiteliu adamantin, reticul stelat, papila dentară	+ +
Fibromul odontogen central	Resturi Serres + papila dentară / resturi Malassez + parodonțiu marginal	*
Displazia cemento-osoasă	Os alveolar	–
Fibromul osifiant	Os alveolar	*
Tumora centrală cu celule gigante	Osteoclaste	+
Histiocitozele cu celule Langerhans	Histiocite	–

Scanned with OKEN Scanner

Tabelul 4.2 (continuare)

Radiotransparență multiloculară		
Keratochistul primordial – multilocular	Epiteliu adamantin redus	+ + +
Chistul odontogen calcificat – stadiu inițial, multilocular (mai rar)	Resturi Serres / resturi Malassez	–
Chistul odontogen glandular – multilocular	Resturi epiteliale odontogene, prin caracterul pluripotențial	+ +
Chistul osos anevrismal – multilocular	–	+ +
Ameloblastomul intraosos solid sau multichistic	Resturi Serres, organul adamantin, resturi Malassez, stratul bazal al mucoasei orale	+ + +
Tumora odontogenă epitelială calcificată	Resturi Serres	+ +
Fibromul ameloblastic – forme de mari dimensiuni	Resturi Serres, epiteliu adamantin, reticul stelat, papila dentară	+ +
Fibromul odontogen central – forme de mari dimensiuni	Resturi Serres + papila dentară / resturi Malassez + parodonțiu marginal	*
Mixomul odontogen	Papila mugurelui dentar	+ +
Tumora centrală cu celule gigante	Osteoclaste	+
Tumora brună din hiperparatiroidism	Osteoclaste (componentă endocrină)	+
Displazia fibroasă	Alterarea maturării osoase (componentă genetică)	*
Malformații vasculare	Structuri vasculare	–
Radiotransparență multifocală sau generalizată		
Displazia cemento-osoasă floridă	Os alveolar	–
Cherubismul	Osteoclaste (componentă genetică)	+
Tumora brună din hiperparatiroidism	Osteoclaste (componentă endocrină)	+
Histiocitozele cu celule Langerhans – leziuni extinse	Histiocite	–
Radioopacitate bine delimitată		
Odontomul compus	Epiteliul adamantin, joncțiunea amelo–dentinară, papila dentară	–
Odontomul complex	Epiteliul adamantin, joncțiunea amelo–dentinară, papila dentară	–
Cementoblastomul	Cementul celular	–
Osteomul	Os cortical sau medular matur	–
Displazia cemento-osoasă	Os alveolar	–
Torusuri	Os cortical matur	–
Radioopacitate slab delimitată		
Displazia cemento-osoasă	Os alveolar	–
Osteocondromul	Resturi cartilaginoase epifizare	–
Boala Paget	Apoziție și resorbție osoasă anarhică; etiologie necunoscută	–
Displazia fibroasă	Alterarea maturării osoase (componentă genetică)	*
Radioopacitate multifocală sau generalizată		
Sindromul Gardner	Os cortical sau medular matur (componentă genetică)	–
Boala Paget	Apoziție și resorbție osoasă anarhică; etiologie necunoscută	–
Osteopetroza	Alterarea funcției osteoclastelor (componentă genetică)	–

Scanned with OKEN Scanner

Tabelul 4.2 (continuare)

Leziuni cu aspect radiologic mixt – radiotransparență și radioopacitate		
Chistul odontogen calcificat – stadiu tardiv, cu calcificări	Resturi Serres / resturi Malassez	–
Fibro-odontomul ameloblastic	Resturi Serres, epiteliul adamantin, papila dentară	*
Odontoameloblastomul	Resturi Serres, organul/epiteliul adamantin, resturi Malassez, stratul bazal al mucoasei orale, papila dentară	+ +
Osteoblastomul și osteomul osteoid	Osteoblaste	+
Displazia cemento-osoasă	Os alveolar	–
Fibromul osifiant – stadiu tardiv	Os alveolar	*
Condromul	Cartilaj hialin matur, vestigii cartilaginoase	–
Aspect radiologic mixt – de radiotransparență și radioopacitate, generalizat		
Displazia cemento-osoasă floridă	Os alveolar	–
Boala Paget	Apoziție și resorbție osoasă anarhică (etiologie necunoscută)	–
Displazia fibroasă	Alterarea maturării osoase (componentă genetică)	*

PRINCIPII DE TRATAMENT CHIRURGICAL AL CHISTURILOR ȘI TUMORILOR BENIGNE ALE OASELOR MAXILARE

Chisturile și tumorile benigne ale oaselor maxilare, precum și osteopatiile care induc leziuni focale ale acestora, impun alegerea unui algoritm terapeutic chirurgical adecvat, pe baza datelor clinice și radiologice, a diagnosticului bolii, dar și în funcție de experiența chirurgului. Este necesară definirea termenilor utilizați în continuare.

DEFINIȚII

Chistectomia reprezintă îndepărtarea în totalitate a membranei unui chist, intervenția având caracter de radicalitate, în condițiile conservării maxime a structurilor anatomice implicate sau învecinate (dinți cauzali, os, pachet vasculo-nervos alveolar inferior sau infraorbital, sinus maxilar, fose nazale).

Marsupializarea reprezintă o metodă de creare a unei comunicări între un chist și cavitatea orală, prin desființarea unui perete al cavității chistice și deci transformarea acesteia într-o „cavitate anexă" a cavității orale.

Enucleerea reprezintă îndepărtarea în totalitate monobloc a unei tumori osoase, rezultând un defect osos cavitar. Se pretează pentru formele tumorale bine delimitate, încapsulate.

Chiuretajul reprezintă îndepărtarea tumorii osoase, inclusiv a unei porțiuni din peretele osos adiacent (în general 1–3 mm). Îndepărtarea țesutului osos adiacent se practică folosind chiurete de os sau/și instrumentar rotativ. Trebuie avut în vedere faptul că chiuretajul unei leziuni osoase nu respectă întotdeauna principiul îndepărtării monobloc a unei leziuni tumorale. Din acest motiv, are aplicabilitate în general pentru tumori chistice sau leziuni cu caracter de hamartom.

Rezecția marginală constă în îndepărtarea tumorii monobloc cu osul adiacent, prin secționarea unei porțiuni marginale de os, cu păstrarea continuității osoase; extinderea marginilor de siguranță este dependentă de forma tumorală. La nivelul mandibulei, rezecția marginală se realizează cu conservarea bazilarei, pentru păstrarea continuității osoase. La nivelul maxilarului, rezecția marginală implică un tipar de maxilectomie subsinuzală sau transsinuzală, rezultând un defect maxilar clasa 1a sau 2a după Brown [35].

Rezecția segmentară constă în îndepărtarea tumorii monobloc cu osul adiacent, rezultând întreruperea continuității osoase. La nivelul mandibulei, aceasta implică două linii de secțiune transosoasă, care interesează și bazilara mandibulei. În funcție de localizarea și extinderea

Scanned with OKEN Scanner

tiparului rezecției, aceasta poate fi de mai multe tipuri:

– ***simfizectomia segmentară***, care interesează porțiunea anterioară, simfizară a mandibulei, situată între cele două găuri mentoniere (interforaminal); în aceste situații se pierd inserțiile anterioare ale limbii, reconstrucția primară fiind obligatorie;

– ***rezecția segmentară a corpului mandibular***, care interesează un segment al corpului mandibular, de dimensiuni variabile, în funcție de necesitatea asigurării marginilor libere osoase;

– ***hemirezecția de mandibulă fără dezarticulare***, care interesează un segment de mandibulă dinaintea găurii mentoniere și până posterior de spina Spix, astfel încât traseul intraosos al n. alveolar inferior să rămână în piesa de rezecție;

– ***hemirezecția de mandibulă cu dezarticulare***, atunci când piesa cuprinde hemimandibula inclusiv condilul mandibular, care este îndepărtat din articulație.

Rezecția osoasă modelantă constă în îndepărtarea unei formațiuni situate la suprafața osului, pe care îl deformează, dar a cărei rezecție nu implică necesitatea unor margini de siguranță (osteoame, torusuri, cherubism în forme avansate etc.). Îndepărtarea se va face cu ferăstrău de os, freze sau pile de os, cu remodelarea anatomică a suprafeței corticalei osoase.

PRINCIPII CHIRURGICALE

Tumorile benigne ale oaselor maxilare sunt extrem de variate din punct de vedere al mecanismului patogenic, dar mai ales al agresivității și ratei de recidivă. De-a lungul timpului a existat o permanentă controversă privind alegerea conduitei terapeutice, de la cea mai conservatoare la cea mai radicală. Acest lucru s-a datorat faptului că o intervenție așa-zis conservatoare se asociază cu o minimă morbiditate, dar duce la apariția recidivelor și deci a unei reintervenții, care de multe ori are o morbiditate mai mare decât o intervenție inițială mai radicală. Dimpotrivă, o intervenție radicală are scopul reducerii la minim a riscului de recidivă, dar poate depăși cu mult exigențele de extirpare pentru respectiva formă tumorală, ceea ce duce la o morbiditate operatorie crescută nejustificat și la necesitatea unor metode complexe de reconstrucție.

Și în contextul leziunilor benigne se poate vorbi de chirurgie curativă (având drept scop eradicarea tumorii și deci lipsa recidivelor) și de chirurgie paliativă (având drept scop scăderea volumului tumoral, diminuarea simptomatologiei și încetinirea ratei de creștere, fără a duce la eradicarea tumorii). Abordarea paliativă a unei tumori benigne a oaselor maxilare este mai rară, de obicei în situațiile în care tumora are dimensiuni impresionante, componentă sistemică, sau dacă starea generală a pacientului sau lipsa acceptului acestuia pentru tratamentul chirurgical radical nu permite decât un tratament paliativ.

Așa cum am arătat anterior, pe baza datelor statistice privind agresivitatea și rata de recidivă a fiecărei forme tumorale în parte, a fost creată o sistematizare [34] a acestora, în: tumori fără potențial recidivant, cu potențial recidivant moderat și cu potențial recidivant crescut.

Leziunile chistice sau tumorale cu agresivitate și rată de recidivă crescute care justifică un tratament radical (nu neapărat ca primă intenție) sunt: ***ameloblastomul, odontoameloblastomul, mixomul odontogen, tumora odontogenă epitelială calcificată și keratochistul odontogen.*** În aceste situații, mai devreme sau mai târziu va fi necesară o rezecție osoasă segmentară și reconstrucția defectului rezultat. Pentru celelalte entități tumorale, tratamentul curativ constă în enucleere pentru formele bine delimitate, sau respectiv chiuretaj pentru cele slab delimitate, cu asigurarea unor margini de siguranță osoase de 1–3 mm.

CHISTURILE OASELOR MAXILARE

Tratamentul chisturilor oaselor maxilare are la bază conceptele clinice ale lui *Dupuytren* și pe cele chirurgicale ale lui *Partsch* [36]. Tratamentul chisturilor oaselor maxilare este chirurgical, alegerea metodei fiind influențată de localizarea, dimensiunile și forma anatomo-patologică a chistului.

În 1892, *Partsch* descrie o metodă de tratament chirurgical al chisturilor de mari dimensiuni ale oaselor maxilare, care consta în crearea unei comunicări a chistului cu cavitatea orală (intervenția poartă numele de Partsch I). În 1910, același autor publică o metodă de tratament care constă în îndepărtarea în totalitate a unor chisturi cu dimensiuni mai reduse (intervenția poartă numele de Partsch II). Metoda Partsch I reprezintă marsupializarea chistului și este mai puțin aplicată în practica actuală, în timp ce metoda Partsch II reprezintă în fapt chistectomia, metodă de elecție în tratamentul chisturilor oaselor maxilare.

Chistectomia constă în extirparea completă a membranei chistice și reprezintă metoda de

Scanned with OKEN Scanner

tratament de elecție pentru chisturile de dezvoltare odontogene și neodontogene, precum și pentru chisturile inflamatorii. Abordul chirurgical este oral, cu crearea unui lambou muco-periostal și evidențierea corticalei osoase, care poate prezenta o fenestrație rezultată prin erodarea acesteia de către formațiunea chistică, sau poate fi integră, necesitând crearea unei căi de acces cu ajutorul instrumentarului rotativ. Membrana chistică trebuie îndepărtată în totalitate, eventualele porțiuni de membrană restantă la nivelul cavității osoase constituind premisele unei recidive. Dacă pentru chisturile odontogene, îndepărtarea factorului cauzal constă în odontectomia dintelui inclus care a dus la apariția leziunii, în cazul chisturilor inflamatorii eliminarea factorului cauzal presupune o atitudine conservatoare sau radicală față de dinții interesați chistic. Principiul conservator vizează dinții implicați, dar mai ales osul maxilar sau mandibular, sinusul maxilar și fosele nazale, precum și pachetul vasculo-nervos al alveolarului inferior. În cazul chisturilor neodontogene, nu poate fi vorba despre îndepărtarea factorului cauzal, tratamentul chirurgical fiind simpla chistectomie.

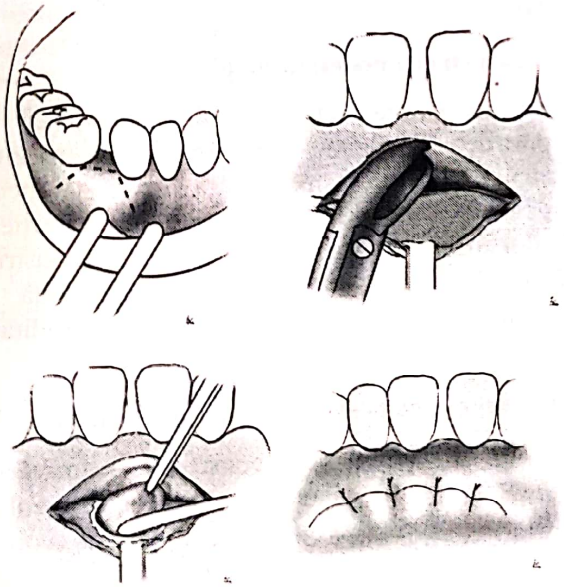

Figura 4.67. Reprezentarea schematică a intervenției de chistectomie pentru un chist radicular periapical.

Marsupializarea constă în realizarea unei fenestrări a peretelui chistic vestibular în cavitatea orală. Marginile membranei chistice vor fi suturate la mucoasa orală adiacentă, pentru a nu permite închiderea spontană a comunicării oro-chistice. Astfel, comunicarea creată nu va mai permite acumularea de presiune intrachistică, rupând practic cercul vicios de creștere a acestuia, fapt care are ca rezultat reducerea progresivă a chistului și regenerare osoasă, pe durata a câteva luni.

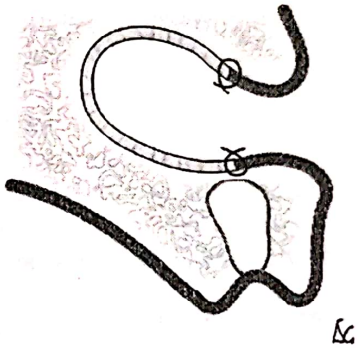

Figura 4.68. Principiul marsupializării.

Deși marsupializarea are aplicabilitate pentru chisturile de mari dimensiuni, are dezavantajul unei vindecări și cicatrizări complete extrem de lente. Pentru evitarea acestor neajunsuri, pentru chisturile de mari dimensiuni a fost propusă combinarea marsupializării cu chistectomia, așa numita tehnică în două faze. Astfel, după marsupializare care duce la micșorarea semnificativă a chistului și formare de os, se practică chistectomia, care nu va mai avea ca rezultat un defect osos important. La copii în perioada de creștere, marsupializarea rămâne o alternativă chirurgicală viabilă în tratamentul chisturilor de mari dimensiuni, care să permită menținerea cel puțin temporară a continuității ososе și implicit creșterea și dezvoltarea normală a viscerocraniului.

Tumori benigne ale mandibulei

Rezecția osoasă marginală

Tumorile benigne cu caracter agresiv necesită o rezecție osoasă cu asigurarea unor margini de siguranță osoase de 1–1,5 cm. Dacă dimensiunile tumorii implică o rezecție osoasă cu margini de siguranță de 1–1,5 cm care să permită menținerea unei înățimi osoase de cel puțin 1 cm de la bazilara mandibulei, se indică rezecția osoasă marginală.

Scanned with OKEN Scanner

Aceasta se va practica de cele mai multe prin abord oral. Rezecția osoasă marginală are indicații mai restrânse la pacienții în vârstă, la care densitatea și elasticitatea osoasă sunt scăzute și implică un risc semnificativ de fractură a osului restant. Tiparul de rezecție osoasă va fi trapezoidal, preferabil cu unghiuri rotunjite pentru a diminua riscul de fractură. Mucoasa orală afectată tumoral va fi excizată monobloc cu piesa de rezecție. Închiderea defectului se va face prin sutură primară a mucoasei supraiacente, afrontarea marginilor plăgii fiind facilitată și de reducerea dimensiunii osului subiacent. În general nu este necesară aplicarea unei metode de reconstrucție pentru defectul rezultat. La pacienții tineri, aproximativ jumătate din înălțimea crestei se reface prin osteogeneză fiziologică, dacă periostul a fost păstrat.

Rezecția osoasă segmentară

Așa cum am arătat, tumorile benigne cu caracter agresiv necesită o rezecție osoasă cu asigurarea unor margini de siguranță osoase de 1–1,5 cm. Dacă tiparul de rezecție nu permite menținerea unei porțiuni din bazilara mandibulei mai înaltă de 1 cm, este necesară o rezecție segmentară, cu întreruperea continuității osoase. Aceasta se va practica fie prin abord cutanat, fie pe cale orală.

Reconstrucția defectului osos

Se recomandă reconstrucția primară, imediată, ori de câte ori este posibil. La copii în perioada de creștere, se recomandă temporizarea și realizarea unei reconstrucții secundare după vârsta de 18 ani.

Este necesară refacerea primară a continuității osoase, folosind de cele mai multe ori o placă de reconstrucție din titan cu grosime de cel puțin 2,4 mm, fixată cu cel puțin două sau trei șuruburi bicorticale pe fiecare bont osos restant. În cazul hemirezecției de mandibulă fără dezarticulare, în care este menținut condilul mandibular, placa de reconstrucție va fi fixată pe colul condilului cu două șuruburi. Pentru defectele după hemirezecție de mandibulă cu dezarticulare, se poate folosi pentru reconstrucție o proteză de condil mandibular din titan, fixată la placa de reconstrucție. Se recomandă păstrarea discului articular în contextul acestei hemiartroplastii inferioare, deoarece contactul direct între proteză și fosa temporală poate duce la erodarea osoasă, simptomatologie dureroasă și subluxație. Protezarea completă a articulației temporo-mandibulare (condil și glenă din titan) nu este necesară în contextul hemirezecției de mandibulă cu dezarticulare. Pentru o bună stabilitate a ansamblului format din proteza de condil, placa de reconstrucție și mandibula restantă, este necesară fixarea cu 3–4 șuruburi de osteosinteză.

În cazul abordului cutanat, se recomandă evitarea oricărei comunicări a plăgii cu cavitatea orală. În contextul tumorilor benigne ale mandibulei, având în vedere că acestea au o evoluție lentă și nu se extind în părțile moi, se poate opta pentru extracția preoperatorie a dinților din segmentul de rezecție osoasă, urmată de vindecarea completă a mucoasei alveolare postextracționale. Aceasta va permite ca în urma abordului cervical, detașarea segmentului mandibular afectat să se facă cu păstrarea continuității mucoasei orale, evitându-se astfel apariția comunicării dintre cavitatea orală și plagă.

În funcție de amploarea defectului osos, dar și de starea generală a pacientului, opțiunile de reconstrucție sunt diverse. Ca principiu general, se recomandă reconstrucția primară a defectelor mandibulare cu lipsă de continuitate, fapt care va permite asigurarea precoce a calității vieții postoperatorii.

Reconstrucția cu materiale aloplastice

Se realizează cu ajutorul unei plăci de reconstrucție primară din titan. Deși prezintă avantajul simplității, prezintă o serie de inconveniente, legate de dificultățile de reinserție a părților moi la nivelul segmentului reconstruit, alături de riscul major de dehiscență și suprainfectare a plăgii, precum și imposibilitatea fixării unor implanturi dentare.

Reconstrucția cu grefă osoasă nevascularizată

Asocierea plăcii de reconstrucție primară din titan cu o grefă osoasă nevascularizată are rezultate superioare. Cel mai frecvent în acest scop se folosește grefa osoasă nevascularizată din creasta iliacă, aceasta prezentând o serie de avantaje:

- recoltarea grefei nu ridică dificultăți deosebite;
- conformația osului permite o adaptare facilă la nivelul sitului receptor, fără a necesita în general osteotomii modelante;
- spongioasa este bine reprezentată, prezentând de asemenea suficient os compact cortical pentru asigurarea rezistenței;

Scanned with OKEN Scanner

– dimensiunile grefei sunt suficiente pentru refacerea unor defecte după rezecții segmentare ale corpului mandibular.

Din aceste motive, creasta iliacă este considerată ca fiind situl donor de elecție pentru grefele osoase nevascularizate folosite în reconstrucția mandibulei. Alte tipuri de grefe osoase nevascularizate donoare sunt tibia, coasta și creasta iliacă. Prezintă avantajul unei integrări relativ bune în condițiile acoperirii complete a grefei cu periost sau părți moi restante și permite o reabilitare orală postoperatorie prin inserarea unor implanturi osteointegrate care să susțină o proteză ce va reface fizionomia și masticația.

Grefele osoase libere nevascularizate prezintă însă o serie de dezavantaje tocmai prin lipsa aportului vascular propriu: realizarea unor rezecții modelante prezintă un risc crescut de necroză a fragmentelor grefonului, iar pe termen lung prezintă o resorbție osoasă mult mai accentuată.

Reconstrucția cu grefe osoase liber vascularizate

Grefele și lambourile compozite liber vascularizate sunt folosite pe scară largă, fiind considerate în prezent metode standard de reconstrucție a defectelor oro-maxilo-faciale. Transferul liber de țesuturi are o serie de avantaje față de alte tipuri de reconstrucție – în primul rând, există o mare varietate a țesuturilor ce se pot preleva, pentru o adaptare optimă la defectul postoperator. Lamboul poate fi adaptat perfect la defect, cu cele mai bune rezultate funcționale și estetice. Folosirea grefelor osoase liber vascularizate este o opțiune pentru toate tipurile de defecte mandibulare, dar reconstrucția defectelor ce includ simfiza mentonieră constituie o indicație majoră. Grefele osoase liber vascularizate frecvent utilizate sunt cele de fibulă, fiind însă ultilizate și cele de creastă iliacă, scapulă sau radius.

Grefa liber vascularizată fibulară se bazează pe artera peronieră și venele comitante. Prezintă o serie de avantaje, cum ar fi: posibilitatea recoltării unui os lung, rezistent; morbiditate scăzută la situl donor; posibilitatea intervenției simultane la situl donor și cel receptor; periostul bine reprezentat permite o modelare corespunzătoare a osului; posibilitatea introducerii de implanturi osteointegrate.

Reconstrucția defectelor după hemirezecție de mandibulă cu dezarticulare

Există o mare varietate de tehnici de hemiartroplastie inferioară a articulației temporo-mandibulare în literatura de specialitate. Principalele opțiuni sunt autografele și protezele aloplastice.

Pentru reconstrucția ATM au fost folosite diferite tipuri de autografe: costocondrale, sternoclaviculare, metatarsiene (introduse încă din 1906 și apoi folosite ca grefe liber vascularizate), creastă iliacă etc. Există o serie de avantaje ale grefelor autogene ATM: biocompatibilitate, adaptabilitate și versatilitate, risc scăzut de infecție, potențial de creștere la copii. Totuși, în contextul unor defecte mandibulare ample, folosirea autografelor în combinație cu grefele fibulare complică intervenția prin morbiditatea a două situri donoare, dar și riscul de fractură a grefei, resorbție imprevizibilă, risc de anchiloză, dificultăți de planificare preoperatorie a metodei de osteosinteză a grefei și mobilizare și reabilitare funcțională tardive.

O opțiune distinctă în reconstrucția ATM este refacerea mandibulei cu o grefă liber vascularizată fibulară și folosirea unuia din capetele grefei ca și condil, cu sau fără modelare intraoperatorie. Dezavantajele majore ale acestei tehnici sunt legate de resorbția imprevizibilă pe termen lung, modificări degenerative în unele cazuri, și alterări morfologice pe termen lung.

Reconstrucția aloplastică trebuie considerată ca primă opțiune în contextul reconstrucției defectelor mandibulare care includ articulația temporo-mandibulare. Avantajele principale sunt legate de o mai bună predictibilitate preoperatorie a adaptării protezei în glenă și a metodei de osteosinteză, lipsa riscului de anchiloză, lipsa riscului de resorbție imprevizibilă și reabilitare funcțională precoce. În trecut, se considera că aceste proteze au o serie de dezavantaje: adaptare minimă sau inexistentă a acestora în dimensiunile sau geometria fosei articulare, uzura excesivă și riscul de fractură, diseminarea microparticulelor în părțile moi adiacente, cu reacție osteoclastică, limitarea mișcărilor mandibulare etc. În plus, există o controversă în literatura de specialitate, unii autori considerând necesară protezarea totală a articulației temporo-mandibulare (atât condil, cât și glenă), pentru a nu exista riscul de erodare a fosei și de formare de os heterotopic. Pe baza experienței clinice din ultimii ani, odată cu apariția unor dispozitive protetice condiliene de înaltă

Scanned with OKEN Scanner

calitate, atât din punct de vedere al materialelor, cât şi al designului, pe lângă o bună tehnică chirurgicală, duc la obţinerea unor rezultate optime.

Considerăm hemiartroplastia temporo-mandibulară inferioară cu proteză de titan, în asociere cu placă primară de reconstrucţie şi grefă liber vascularizată fibulară opţiunea de elecţie în reconstrucţia acestor defecte. Aceste trei elemente constituie o unitate compactă care conferă o bună stabilitate funcţională şi o modelare anatomică optimă.

Regenerarea osoasă spontană la tineri

Pacienţii cu vârste sub 17 ani prezintă o capacitate de regenerare osoasă suficientă încât să nu necesite reconstrucţia defectului cu grefe osoase. Această capacitate de regenerare este cu atât mai marcată cu cât pacientul este la o vârstă mai mică. Regenerarea osoasă se produce pe seama ţesutului endostal de la nivelul bonturilor restante, a periostului restant, precum şi a celulelor stem din circulaţie, care sunt atrase în defect prin intermediul factorilor de creştere cantonaţi în cheagul format postoperator. Din aceste motive, la aceşti pacienţi se recomandă stabilizarea fragmentelor osoase restante cu o placă de reconstrucţie, şi menţinerea acesteia timp de 1 an. După un an, osul format poate reface parţial sau total defectul postoperator, în orice caz permiţând inserarea de implanturi dentare.

Regenerarea osoasă spontană nu are loc în cazul intervenţiilor chirurgicale repetate, a infecţiilor trenante postoperatorii sau a radioterapiei postoperatorii.

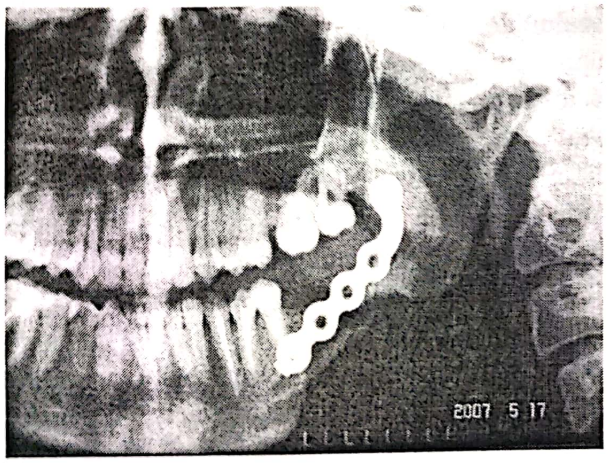

Figura 4.69. Regenerare osoasă spontană la o pacientă de 16 ani, după rezecţie segmentară de mandibulă (pentru un chist folicular de mari dimensiuni) şi refacere a continuităţii mandibulei cu placă primară de reconstrucţie (cazuistica prof. dr. A. Bucur).

Tumori benigne ale maxilarului

Tumorile benigne cu caracter agresiv localizate la nivelul maxilarului necesită de asemenea o rezecţie osoasă cu asigurarea unor margini de siguranţă osoase de 1–1,5 cm. Intervenţia chirurgicală constă în rezecţie transsinuzală sau hemirezecţie de maxilar, dar cu un tipar diferit faţă de cel pentru tumorile maligne, având în vedere faptul că mucoasa orală acoperitoare poate fi conservată în măsura în care aceasta nu este afectată direct de tumoră.

Abordul oral

Majoritatea intervenţiilor pentru tumorile benigne de maxilar se practică folosind abordul oral. Atât pe versantul vestibular, cât şi pe cel palatinal al maxilarului, incizia va fi de tip intrasulcular (în spaţiul parodontal). La pacienţii edentaţi incizia se va practica pe mijlocul crestei alveolare. Excepţie fac doar situaţiile în care mucoasa de la acest nivel este direct afectată tumoral. Tiparul de rezecţie de maxilar va asigura marginile de siguranţă de 1–1,5 cm, extinzându-se superior până la nivelul crestei zigomato-alveolare. În general tumorile benigne se pot extinde în sinusul maxilar, dar extrem de rar vor interesa celulele etmoidale sau planşeul orbitei, în general în cazurile de recidivă tumorală. După îndepărtarea monobloc a tumorii şi osului adiacent, vor rezulta două lambouri, unul vestibular şi unul palatinal, care vor fi suturate primar. Trebuie avut în vedere faptul că astfel va rezulta un spaţiu mort chirurgical semnificativ, ceea ce duce adeseori la dehiscenţe, care însă se rezolvă prin granulaţie *per secundam*. La aproximativ trei luni postoperator, după stabilizarea ţesuturilor de la nivelul defectului, se poate opta pentru protezarea sau reconstrucţia secundară a defectului.

Abordul cutanat

În situaţii rare este necesar abordul cutanat, de tip Weber-Ferguson, al tumorilor benigne de maxilar. Este indicat în trei situaţii, care implică o extindere tumorală importantă: 1. riscul de extindere medială, etmoidală, 2. extinderea posterioară în spaţiul pterigo-maxilar şi 3. erodarea planşeului orbitei şi extinderea tumorii în orbită. Tiparul de rezecţie variază în funcţie de amploarea tumorii şi de

Scanned with OKEN Scanner

structurile interesate tumoral, dar principial va urmări asigurarea pe cât posibil a marginilor de siguranță de 1–1,5 cm. Se poate opta ulterior pentru protezarea cu proteză cu obturator, sau pentru reconstrucția defectului.

BIBLIOGRAFIE

1. Marx RE, Stern D: Oral and maxillofacial pathology. Quintessence, Chicago, 2003.
2. Zarnea L: Pedodonție. Editura Didactică și Pedagogică, București, 1993.
3. Le Charpentier Y: Classification of odontogenic tumors, 2nd edition (WHO, 1992). Ann Pathol 14(1):55-7, 1994.
4. Waldron CA *et al*: Odontogenic cysts and tumors. In: Neville BW, Damm DD, Allen CM, Bouquot JE: Oral and maxillofacial pathology, 2nd Edition, Elsevier Saunders, Philadelphia, 2002.
5. Ahlfors E, Larsson A, Sjogren S: The odontogenic keratocyst: a benign cystic tumor? J Oral Maxillofac Surg 42(1):10-9, 1984.
6. Adelsperger J, Campbell JH, Coates DB, Summerlin DJ, Tomich CE: Early soft tissue pathosis associated with impacted third molars without pericoronal radiolucency. Oral Surg Oral Med Oral Pathol Oral Radiol Endod 89(4):402-6, 2000.
7. Daley TE, Wysocki GP: New developments in selected cysts of the jaws. J Can Dent Assoc 63(7):526-7, 530-2, 1997.
8. Altini M, Shear M: The lateral periodontal cyst: an update. J Oral Pathol Med. 1992 Jul;21(6):245-50, 1992.
9. Hong SP, Ellis GL, Hartman KS: Calcifying odontogenic cyst. A review of ninety-two cases with reevaluation of their nature as cysts or neoplasms, the nature of ghost cells, and subclassification.Oral Surg Oral Med Oral Pathol 72(1):56-64, 1991.
10. Koppang HS, Johannessen S, Haugen LK, Haanaes HR, Solheim T, Donath K: Glandular odontogenic cyst (sialo-odontogenic cyst): report of two cases and literature review of 45 previously reported cases. J Oral Pathol Med 27(9):455-62, 1998.
11. Yuen HW, Julian CY, Samuel CL: Nasolabial cysts: clinical features, diagnosis, and treatment. Br J Oral Maxillofac Surg 45(4):293-7, 2007.
12. Haring P, Filippi A, Bornstein MM, Altermatt HJ, Buser D, Lambrecht JT: The "globulomaxillary cyst" a specific entity or a myth? Schweiz Monatsschr Zahnmed 116(4):380-9, 2006
13. Perdigao PF, Silva EC, Sakurai E, Soares de Araujo N, Gomez RS: Idiopathic bone cavity: a clinical, radiographic, and histological study. Br J Oral Maxillofac Surg 41(6):407-9, 2003.
14. Lopez-Arcas Calleja JM, Cebrian Carretero JL, Gonzalez Martin J, Burgueno M: Aneurysmal bone cyst of the mandible: case presentation and review of the literature. Med Oral Patol Oral Cir Bucal 12(5):E401-3, 2007.
15. D'Agostino A, Fior A, Pacino GA, Bedogni A, Santis D, Nocini PF: Retrospective evaluation on the surgical treatment of jaw bones ameloblastic lesions. Experience with 20 clinical cases. Minerva Stomatol 50(1-2):1-7, 2001.
16. Gardner DG, Pecak AM: The treatment of ameloblastoma based on pathologic and anatomic principles. Cancer 46(11):2514-9, 1980.
17. Abada RL, Kadiri F et al: Multiple metastases of a mandibular ameloblastoma. Rev Stomatol Chir Maxillofac. 106(3):177-80, 2005.
18. Avon SL, McComb J, Clokie C: Ameloblastic carcinoma: case report and literature review. J Can Dent Assoc 69(9):573-6, 2003.
19. Lau SL, Samman N: Recurrence related to treatment modalities of unicystic ameloblastoma: a systematic review. Int J Oral Maxillofac Surg 35(8):681-90, 2006.
20. Pullon PA, Shafer WG, Elzay RP, Kerr DA, Corio RL: Squamous odontogenic tumor. Report of six cases of a previously undescribed lesion. Oral Surg Oral Med Oral Pathol 40(5):616-30, 1975.
21. Leider AS, Jonker LA, Cook HE: Multicentric familial squamous odontogenic tumor. Oral Surg Oral Med Oral Pathol 68(2):175-81, 1989.
22. Goldman KE: Mandibular Cysts and Odontogenic Tumors. www.emedicine.com/ent/topic681.htm.
23. Lahbabi M, Fleuridas G, Lockhart R, Delabrouhe C, Guilbert F, Bertrand JC: Florid cemento-osseous dysplasia: a poorly recognized entity. Apropos of 5 cases. Rev Stomatol Chir Maxillofac 99(1):33-9, 1998
24. Whitaker SB, Waldron CA: Central giant cell lesions of the jaws. A clinical, radiologic, and histopathologic study. Oral Surg Oral Med Oral Pathol 75(2):199-208, 1993
25. Nelaton E: D'une nouvelle espèce de tumeur bénigne des os ou tumeur à myéloplaxes. Adrien Delahaye, Thèse Méd. Paris, 1860.
26. Popescu V (ed): Chirurgie buco-maxilo-facială. Editura didactică și pedagogică, București, 1967.
27. Burlibașa C (ed): Chirurgie buco-maxilo-facială. Curs litografiat, București, 1988.
28. Abt AF, Denenholz EJ: Letterer-Siwe's Disease: splenomegaly associated with widespread hyperplasia of nonlipoid-storing macrophages; discussion of the so-called reticulo-endothelioses Am J Dis Child 1936;51:499-522.
29. Christian HA: Defects in membranous bones, exophthalmos and diabetes insipidus; an unusual syndrome of dyspituitarism: a clinical study. Med Clin North Am 1920;3:849-871.
30. Hand A: Defects of Membraneous Bones, Exophthalmus and Polyuria in Childhood: Is it Dyspituitarism? Am J Med Science 1921;162:509-515.
31. Lichtenstein L: Histiocytosis X. Integration of Eosinophilic Granuloma of Bone, "Letterer-Siwe Disease", and "Schüller-Christian Disease" as Related Manifestations of a Single Nosologic Entity. AMA Arch Pathol 1953;56:84-102.
32. Key SJ, O'Brien CJ, Silvester KC, Crean SJ: Eosinophilic granuloma: resolution of maxillofacial bony lesions following minimal intervention. Report of three cases and a review of the literature. J Craniomaxillofac Surg 32(3):170-5, 2004.
33. Worth HM, Stoneman DW: Osteomyelitis, malignant disease, and fibrous dysplasia. Some radiologic similarities and differences. Dent Radiogr Photogr 50(1):1-8,12-15, 1977.
34. Borello ED, Albano H: Odontogenic tumors: rules for their treatment. Rev Asoc Odontol Argent 63(1–2):13-22, 1975.
35. Brown JS, Rogers SN, McNally DN, Boyle M: A modified classification for the maxillectomy defect. Head Neck, 22(1):17-26, 2000.
36. Partsch K, Zahncysten U. În: Scheff J: Handbuch der Zahnheilkunde. Holder, Wien-Leipzig, 1910.

Scanned with OKEN Scanner

Capitolul 5
TUMORI MALIGNE ORO-MAXILO-FACIALE

ALEXANDRU BUCUR

Tumorile maligne reprezintă o clasă heterogenă de afecțiuni, caracterizate prin diviziunea necontrolată a celulelor şi abilitatea acestora de a invada din aproape în aproape țesuturi de vecinătate şi de a metastaza pe cale limfatică sau hematogenă, loco-regional sau la distanță, în alte țesuturi sau organe. În general, tumorile maligne oro-maxilo-faciale se caracterizează prin: 1. creştere tumorală de tip infiltrativ-distructiv cu invazie locală, 2. diseminarea metastatică loco-regională şi la distanță, cu formare a metastazelor cervicale sau în organe la distanță. Acestea sunt de altfel diferențele fundamentale față de tumorile benigne (fig. 5.1).

Teritoriul oro-maxilo-facial este extrem de complex, cuprinzând numeroase structuri anatomice cu funcții extrem de variate, având totodată un drenaj limfatic bogat, aproximativ o treime din totalitatea limfonodulilor fiind situați la nivelul gâtului. Din aceste motive, tumorile maligne oro-maxilo-faciale se caracterizează prin invazie locală cu afectarea rapidă a unor structuri vitale şi o incidență crescută a metastazelor loco-regionale sau la distanță.

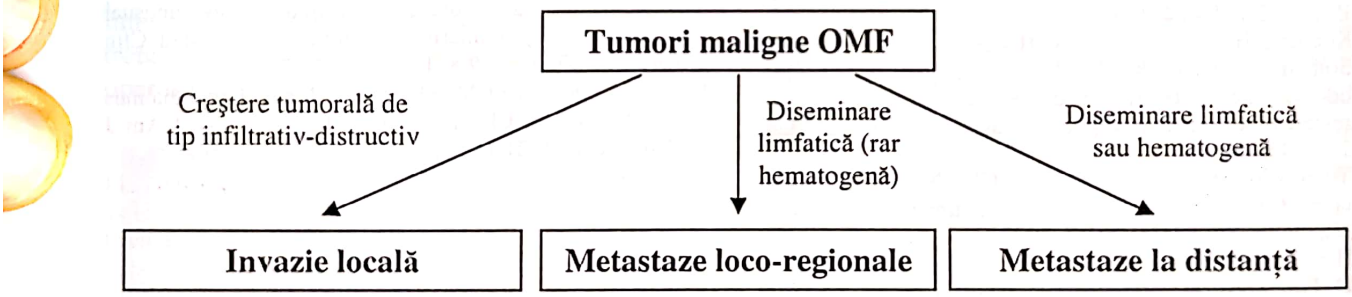

Figura 5.1. Topografia invaziei şi metastazării tumorilor maligne oro-maxilo-faciale.

BIOLOGIA PROCESULUI TUMORAL MALIGN ÎN TERITORIUL ORO-MAXILO-FACIAL

Pentru a putea explica fenomenele biologice care stau la baza bolii maligne din teritoriul oro-maxilo-facial, trebuie reamintite mai întâi câteva noțiuni referitoare la evoluția procesului tumoral malign.

MODIFICĂRI ULTRASTRUCTURALE

Tumorile maligne apar ca rezultat al alterării diviziunii celulare, asociate cu modificări în interacțiunile dintre celule şi mediul lor înconjurător, dând naştere la invazii de vecinătate şi metastaze.

Boala malignă nu se transmite ereditar, există totuşi un determinism genetic: acest fapt ar putea fi explicat prin prezența unor modificări latente la

Scanned with OKEN Scanner

nivelul genomului, modificări ce nu se manifestă clinic, deci nu pot declanşa boala, ci doar constituie un teren susceptibil la acţiunea factorilor de risc. În general se consideră că apariţia unei tumori maligne este un fenomen complex, alcătuit din mai multe etape, care necesită săptămâni, luni sau ani de la momentul primului eveniment celular şi în care este implicat ADN. Modificările genotipice sunt induse de agenţi fizici, chimici sau virali.

Studiile experimentale arată că pentru transformarea malignă sunt necesare între 3 şi 7 evenimente ultrastructurale independente – cele mai multe fiind necesare pentru apariţia carcinoamelor şi cele mai puţine în cazul leucemiei.

Proliferarea creşterea tumorală este reglată prin mecanisme pozitive sau negative declanşate de anumite semnale genetice. În cazul tumorilor se activează mecanismele pozitive (oncogenele celulare) şi se inactivează mecanismele negative (genele supresoare).

Mecanisme pozitive: protooncogene şi oncogene

Protooncogenele se definesc ca fiind genele prezente la nivelul celulelor normale, care codifică proteine cu rol în stimularea diviziunii şi diferenţierii celulare. Sub acţiunea factorilor carcinogeni asupra unor protooncogene susceptibile, aceastea se „activează", transformându-se în oncogene, pe baza unor mecanisme de mutaţie punctiformă, multiplicare a genelor sau translocaţie genetică. Oncogenele rezultate nu mai sunt influenţate de reglajul fin dintre mecanismele pozitive şi negative de control al diviziunii celulare, fapt pentru care induc o proliferare celulară excesivă haotică, necontrolată.

În fapt, oncogenele codifică o serie de proteine cu rol major în transducţia semnalului pentru diviziune celulară de la nivelul membranei către nucleu. Aceste proteine pot fi însă produse şi secretate şi de către tumori maligne prin mecanisme de *feed-back* pozitiv autocrin sau paracrin. Oncogenele activate cel mai frecvent în formele tumorale oro-maxilo-faciale sunt: *bcl* (34%), *myc* (17%), şi *ras* (2–4%).

Mecanisme negative: antioncogene (genele oncosupresoare)

Mecanismele negative se exercită prin antioncogene, care, în celulele normale, au capacitatea de supresie a diviziunii celulare normale. Alterarea genetică prin mutaţii sau deleţii a antioncogenelor le transformă în oncogene majore, în sensul că nu numai că îşi pierd funcţia de inhibare a diviziunii celulare, dar şi constituie promotori ai diviziunii aberante a celulelor. Un aspect subliniat adeseori este faptul că alterările genelor supresoare se manifestă într-un mod „recesiv", o singură copie de ADN normală de antioncogenă fiind suficientă pentru limitarea proliferării şi stoparea creşterii tumorale. Dacă ambele cópii ale genei sunt alterate prin deleţii sau mutaţii, funcţia de supresie a creşterii este pierdută, rezultând o creştere necontrolată sau o dezvoltare tumorală malignă.

Cea mai reprezentativă antioncogenă este gena p53, situată pe cromozomul 17, care codifică proteina p53, cu un rol major de oncoprotecţie, atât prin rolul său în activarea reparaţiei ADN, cât mai ales prin stoparea diviziunii în stadiul G1/S a celulelor care prezintă mutaţii şi prin inducerea apoptozei – de aceea, p53 a mai fost denumită şi „îngerul păzitor al genomului". Proteina p53 are în condiţii normale o durată de viaţă foarte scurtă, fiind deci practic o proteină nedetectabilă imunohistochimic; în schimb, atunci când este codificată de o genă p53 mutantă, durata de viaţă a proteinei creşte, ceea ce sugerează faptul că orice proteină p53 detectată imunohistochimic (cu ajutorul anticorpilor Ab240) este de fapt o formă mutantă, fiind detectată la aproximativ 80% dintre pacienţii cu tumori maligne oro-maxilo-faciale de tip carcinom spinocelular. Evaluarea cantitativă a prezenţei proteinei p53 constituie practic un factor de prognostic la aceşti pacienţi.

MODIFICĂRI TISULARE

Evoluţia la nivel ultrastructural induce o serie de modificări la nivel microscopic şi macroscopic (clinic). Procesul neoplazic este unic şi continuu, începe de la nivelul epiteliului ca o displazie uşoară şi progresează spre displazie de grad tot mai sever, până când în final este depăşită membrana bazală. În acest moment prin definiţie se aplică termenul de **malign**.

Scanned with OKEN Scanner

Celula malignă reprezintă unitatea structurală a neoplaziei şi unitatea funcţională de diseminare loco-regională şi metastatică la distanţă. „Impregnarea malignă" a organismului depinde de capacitatea de proliferare şi de diseminare a acestor celule şi de răspunsul specific al organismului, în special din punct de vedere imun.

La nivel microscopic, evoluţia procesului tumoral malign prezintă o serie de caracteristici. Clonele tumorale maligne prezintă un proces de diviziune intensivă şi extensivă: ciclul celular şi diviziunea sunt accelerate şi un număr mare de celule intră în diviziune. Creşterea tumorală malignă este de tip infiltrativ, prin liza şi înlocuirea structurilor adiacente, fără a respecta limitele anatomice. Migrarea clonelor tumorale se face prin scăderea adezivităţii intercelulare a celulelor maligne şi desprinderea acestora de focar, şi nu din aproape în aproape, prin creşterea volumetrică a focarului tumoral şi împingerea ţesuturilor adiacente (aşa cum se întâmplă în cazul tumorilor benigne).

Studiile experimentale arată faptul că fibrele de elastină sunt mai rezistente decât cele de colagen la invazia tumorală malignă, datorită conţinutului crescut de colagenaze şi că, de asemenea, cartilajul este cel mai rezistent ţesut faţă de invazie (deoarece are turn-over scăzut şi eliberează inhibitori anti-angiogeneză şi anti-EGF). Acest fapt are o relevanţă practică şi din punct de vedere al metastazării, astfel că acestea nu apar pe cale arterială, deoarece arterele au strat elastic, fiind mai rezistente la invazie decât venele sau vasele limfatice.

Trecerea de la carcinom in situ la tumoră invazivă se face odată cu ruperea membranei bazale. Celulele maligne aderă de membrana bazală (faţa externă a acesteia) prin intermediul integrinelor de pe suprafaţa lor. Urmează liza membranei bazale, pe baza enzimelor proteolitice secretate de către clonele tumorale în cantităţi crescute, creându-se deci posibilitatea pătrunderii clonelor prin „spaţiul" format în membrana bazală.

După ruperea membranei bazale de către un proces tumoral malign, se trece de la tumoră in situ la tumora invazivă, care va parcurge şi va coloniza ţesutul conjunctiv subiacent (invazie locală) şi va interesa şi structurile vasculare sau limfatice de la acest nivel, apărând astfel şi potenţialul metastatic (fig. 5.2).

Invazia locală

Adeziunea celulelor normale se face cu ajutorul desmozomilor, jonţiunilor strânse şi joncţiunilor largi („gap"). Există mai multe mecanisme de adeziune celulară [1]:

1. adeziunea homotipică (a celulelor similare), pe baza E-caderinelor şi N-CAM (*nerve-cellular adhesion molecules*);
2. adeziunea heterotipică (a celulelor diferite), pe baza V-CAM (*vessel-cellular adhesion molecules*) – de exemplu, în inflamaţie, V-CAM de pe celulele din ţesuturile inflamate se leagă de integrinele de pe de limfocite;
3. adeziunea celulă-matrice extracelulară, în special pe baza integrinelor, prin care celulele aderă de proteinele de pe membrana bazală sau matricea extracelulară.

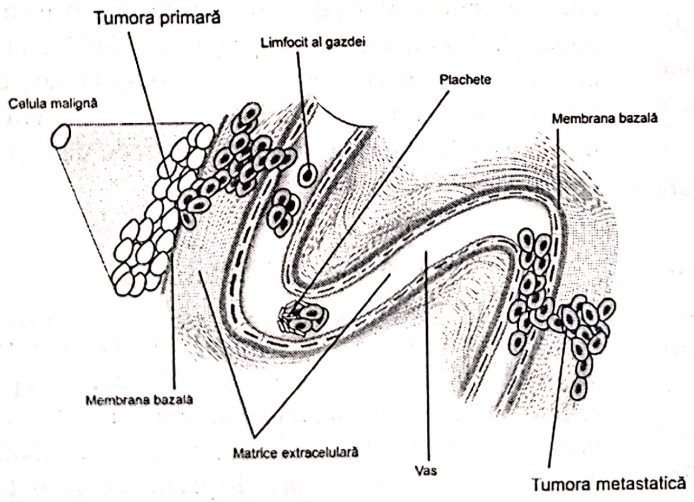

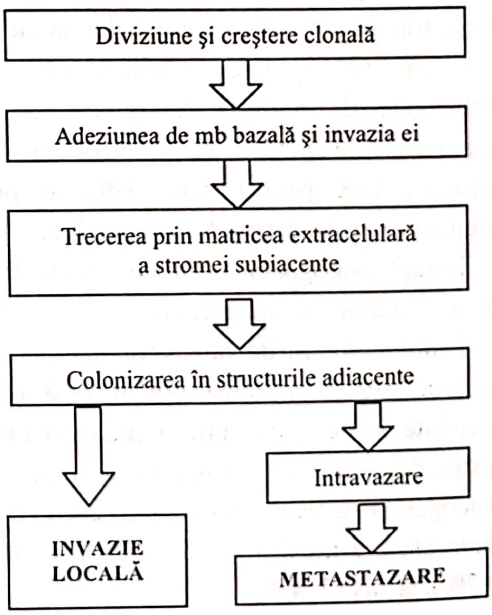

Figura 5.2. Topografia invaziei şi metastazării tumorilor maligne oro-maxilo-faciale.

Scanned with OKEN Scanner

În țesuturile tumorale maligne de la nivelul mucoasei orale, sunt caracteristice dezechilibrele adeziunilor homotipice și heterotipice, dar și redistrubuția neuniformă a integrinelor implicate în adeziunea de membrana bazală.

Importanța practică. Se poate spune că E-caderina și N-CAM funcționează ca proteine oncosupresoare, având în vedere faptul că scăderea cantitativă a acestora duce la scăderea adezivității intercelulare și deci la posibilitatea crescută de invazie. Cantitatea globală de integrine din țesut rămâne constantă, dar apare o redistribuire pe suprafețele celulelor maligne. De asemenea, creșterea cantitativă a proteazelor (serină, cisteină, metaloproteinaze) este frecventă în carcinogeneză. Activarea acestor enzime facilitează ruperea membranei bazale, colonizarea structurilor învecinate, intravazarea, extravazarea și angiogeneza (care vor fi discutate ulterior).

În fapt, invazia de vecinătate este dată de colonizarea tumorală din aproape în aproape a stromei adiacente, cu liza consecutivă a acesteia. În plus, pentru diviziunea și proliferarea celulelor tumorale este necesar un aport sanguin crescut, care este asigurat de neovascularizația indusă prin dezechilibrul factorilor angiogenetici.

Metastazarea

Metastazele sunt tumori formate din complexe celulare detașate din tumora primară, cu structură histologică asemănătoare și diseminate pe cale limfatică sau hematogenă în ganglionii locoregionali sau la distanță în țesuturi sau organe.

Odată cu contactul unui front tumoral cu un vas sanguin sau limfatic, acesta este intravazat de clone tumorale, inițiindu-se astfel metastazarea. Din acest motiv, un factor de prognostic extrem de important legat de tumora primară din teritoriul oro-maxilo-facial este profunzimea tumorii, mai semnificativ decât dimensiunile acesteia în suprafață. De asemenea, o formă tumorală ulcero-distructivă, cu evoluție în profunzime, va avea un potențial metastatic mai crescut decât o formă ulcero-vegetantă, care se dezvoltă într-o oarecare măsură volumetric, exofitic.

Metastazarea loco-regională a tumorilor maligne oro-maxilo-faciale apare în majoritatea situațiilor prin diseminare limfatică, de-a lungul căilor de drenaj limfatic ale regiunii cervico-faciale, dar se descriu și metastaze ganglionare cervicale pe cale hematogenă (în cazul melanoamelor). Metastazarea la distanță se produce de cele mai multe ori din teritoriul oro-maxilo-facial pe cale hematogenă, dar și limfatică sau mixtă (limfatică-hematogenă prin comunicarea sistemului limfatic cu cel venos) în organe-țintă: plămân, ficat, sistem nervos central, dar și în alte structuri.

Intravazarea

Pe măsura dezvoltării coloniei tumorale maligne în profunzime, celulele tumorale ajung în contact cu vase limfatice sau sanguine. La acest nivel, se produce intravazarea, astfel: celulele tumorale se atașează de fața stromală (tisulară) a membranei bazale, pe care o lizează cu ajutorul proteazelor, eliberează factori care induc contracția celulelor endoteliale (situate pe fața luminală a membranei bazale) și migrează prin spațiile dintre acestea în curentul sanguin sau limfatic. Pătrunderea în vasele limfatice este mai facilă deoarece membrana bazală este discontinuă sau uneori absentă.

Importanța practică. Teritoriul oro-maxilo-facial prezintă un sistem limfatic foarte bine reprezentat, fapt pentru care tumorile maligne din acest teritoriu sunt considerate extrem de limfofile. Capilarele sunt prezente la începutul și sfârșitul căilor de diseminare. Acestea prezintă un singur strat de celule endoteliale, fiind deci mai accesibile pentru intravazare sau extravazare decât arterele sau venele (nu au strat muscular neted). Capilarele limfatice au membrană bazală discontinuă și deci mai ușor de penetrat decât capilarele sanguine, ceea ce reflectă o incidență mai mare a metastazelor limfatice față de cea a diseminării hematogene.

Transportul clonelor tumorale – mecanisme de embolizare

Clonele tumorale se deplasează în direcția fluxului limfatic sau sanguin. În timpul transportului, pentru a putea ajunge în țesuturile în care vor forma colonii metastatice, este necesar ca embolii tumorali să reziste (1) agresiunilor de natură mecanică, (2) distrugerii proteolitică și (3) atacului imun (în special prin proteinele complexului de histocompatibilitate majoră – MHC). Este de remarcat faptul că în general coloniile metastatice ganglionare au o expresie

Scanned with OKEN Scanner

mai scăzută a MHC-I, ceea ce indică faptul că au un potențial metastatic mai accentuat decât tumora primară [2].

Transportul clonelor tumorale se poate realiza în două moduri, cu mecanisme diferite (fig. 5.3):

– **embolizare continuă (permeație)** – celulele tumorale sunt transportate în formă solitară;

– **embolizare discontinuă** – mai multe celule tumorale sunt agregate în emboli, legate de limfocite și plachete sanguine (doar pentru metastazele hematogene) care aderă de suprafața embolului.

Importanța practică. Embolizarea discontinuă cel mai frecvent mecanism de transport al clonelor metastatice, descris de Willis [3] și unanim acceptat în prezent, care apare în marea majoritate a cazurilor și pentru tumorile maligne oro-maxilo-faciale. Mecanismul embolizării discontinue oferă protecție față de stresul mecanic și atacul imun embolului tumoral. De asemenea, limfocitele și plachetele prezintă receptori proprii care vor facilita aderarea de endoteliu, prima etapă a intravazării.

Embolizarea continuă (permeația) este un mecanism mai rar, care denotă o agresivitate marcată a clonelor tumorale. Este întâlnită în special în cancerul mamar avansat, dar și uneori în cazul tumorilor maligne oro-maxilo-faciale recidivate. Adenopatia metastatică rezultată, cu expresie clinică de „nodul de permeație" se asociază cu un prognostic extrem de rezervat.

Transportul clonelor tumorale – căi de drenaj

Transportul embolilor tumorali se realizează de-a lungul vaselor de drenaj anatomic al regiunii în care se localizează tumora primară. Aceste căi de drenaj limfatic sau sanguin sunt cunoscute din punct de vedere anatomic (existând însă și variații anatomice), ceea ce a dus la apariția conceptelor de ganglion santinelă și evidare ganglionară selectivă (pentru metastazele ganglionare loco-regionale), și respectiv de organ de prim pasaj (pentru metastazele la distanță).

În ceea ce privește metastazele limfatice, există și o serie de excepții. Astfel, se descriu metastaze limfatice „în salturi", în stații ganglionare situate inferior pe calea de drenaj față de prima stație de drenaj, care par a se datora anastomozelor veno-limfatice sau obliterării vaselor limfatice (prin inflamație sau iradiere). De asemenea, se descriu metastaze retrograde, de la o stație ganglionară inferioară la una superioară din punct de vedere al drenajului limfatic; mecanismul constă în pătrunderea clonelor tumorale în ganglion prin vasul eferent.

Pentru metastazele hematogene, se descrie **conceptul de organ de prim pasaj** („*first pass organ*"). Acesta este primul organ străbătut de clonele tumorale și la nivelul căruia calea de drenaj prezintă capilare sanguine. De obicei organul de prim pasaj este cel în care apare însămânțarea metastatică (fig. 5.4).

Pentru tumorile maligne oro-maxilo-faciale, drenajul clonelor tumorale se face succesiv pe cale venoasă, prin v. jugulară internă, v. cavă superioară, cavitățile inimii (atașare și extravazare dificile datorită fluxului sanguin și a pereților groși), arterele pulmonare, și capilarizare în plămân. Astfel, organul de prim pasaj pentru tumorile maligne oro-maxilo-faciale este plămânul, ceea ce corespunde datelor clinice care indică incidența maximă a metastazelor pulmonare din teritoriul oro-maxilo-facial.

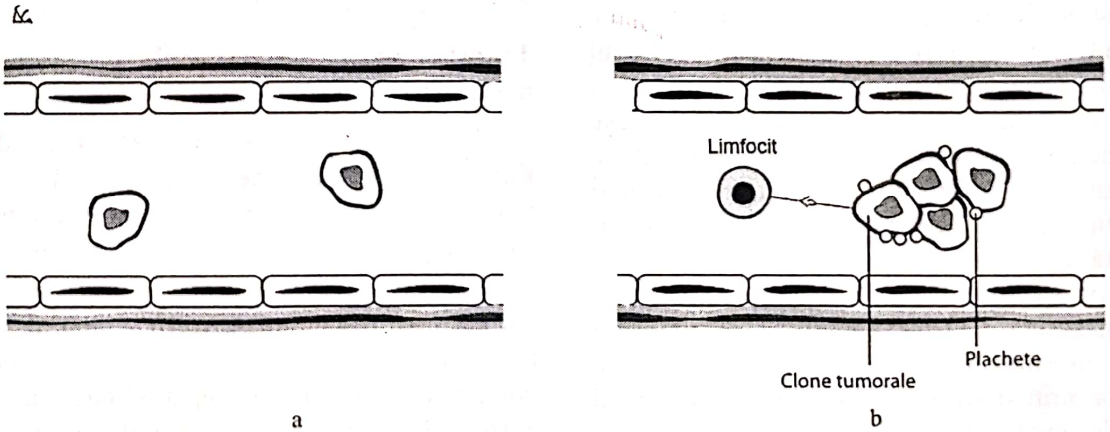

Figura 5.3. Tipuri de embolizare: a – embolizarea continuă; b – embolizarea discontinuă.

Scanned with OKEN Scanner

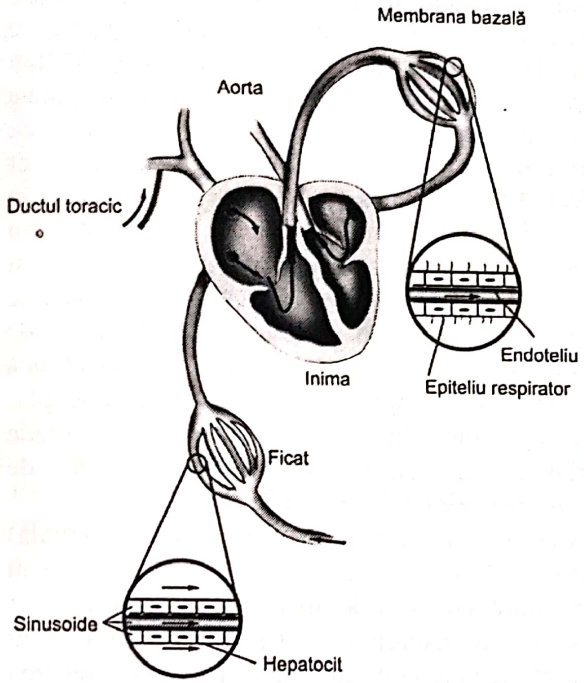

Figura 5.4. Mecanismul metastazării în organe de prim pasaj.

Extravazarea

Extravazarea implică: 1. ataşarea la membrana endotelială; 2. retracţia celulelor endoteliale şi 3. ataşarea clonelor tumorale la membrana bazală şi liza acesteia; 4. migrarea în stroma adiacentă.

Proteazele sunt implicate atât în invazia locală, cât şi în cadrul metastazării în liza membranei bazale endoteliale şi invazia la locul metastazei. Există două tipuri majore de proteinaze secretate de clonele tumorale: metaloproteinaze (necesită Zn, Ca) şi serin-proteaze (cum ar fi plasminogenul).

Importanţa practică. Există inhibitori de metaloproteinaze (Tissue Inhibitors of *Metallo-Proteinases* – TIMP) secretaţi de ţesuturile normale – creşterea cantitativă a acestora se asociază cu o scădere a potenţialului metastatic.

Migrarea în stroma ţesutului metastazat şi colonizarea metastatică

Migrarea se realizează prin ataşarea frontului de celule tumorale de proteinele matricei extracelulare, alternativ cu detaşarea ultimelor celule de pe aceste proteine. Aceste ataşări au răsunet intracelular, ducând la contracţia şi relaxarea citoscheletului celulelor maligne. Peptidele rezultate din proteoliza matricei extracelulare acţionează ca factori chemotactici care atrag şi alte clone tumorale.

Colonizarea metastatică se realizează sub influenţa factorilor de creştere secretaţi de tumoră, similar invaziei locale şi este dependentă de angiogeneză.

Angiogeneza are trei faze: 1. este iniţiată de factorii de creştere derivaţi din tumoră, care 2. stimulează creşterea endotelială în stroma conjunctivă (evaginare), spre sursa paracrină de factori angiogenici (tumora); ulterior se produce 3. maturarea şi diferenţierea celulelor endoteliale şi formarea membranei bazale.

Există o serie de factori implicaţi în reglarea angiogenezei [4]. Astfel, se descriu factori stimulatori ai angiogenezei: factor de creştere endotelial (VEGF), factor de creştere fibroblastică, factor de creştere derivat din trombocit (PDGF); dar şi factori inhibitori ai angiogenezei: trombospondine, angiostatine sau endostatine. Dezechilibrul dintre aceşti factori duce la apariţia vaselor de neoformaţie, cu formarea unei vascularizaţii care să permită dezvoltarea coloniei tumorale.

Importanţa practică. Mai puţin de 10% dintre celulele metastatice au potenţial angiogenic (în funcţie de secreţia de factori specifici). Dacă clonele tumorale induc angiogeneză, sunt oferite condiţiile pentru proliferarea tumorală şi formarea unei colonii metastatice. Dacă însă nu este indusă angiogeneza, unele celule maligne sunt distruse în urma lipsei vascularizaţiei şi prin răspunsul imun al gazdei, iar altele rămân sub formă de focare „dormante", care se pot reactiva.

Conceptul lui Paget [5]: **„Sămânţa şi terenul"**. Mai puţin de jumătate din localizările metastatice pot fi prevăzute pe baza drenajului limfatic sau sanguin. Prezenţa clonelor tumorale în curentul circulator sau limfatic nu implică în mod obligatoriu apariţia metastazelor la nivelul unui ţesut situat pe calea de drenaj – prima staţie ganglionară sau organul de prim pasaj. Clonele tumorale („sămânţa") necesită un mediu propice („terenul") pentru a se putea extravaza şi pentru a putea migra şi prolifera în respectivul ţesut. Este vorba despre tipul de receptori de la nivelul endoteliului capilar în raport cu liganzii de pe embolii tumorali, de eliberarea factorilor de creştere, inducerea angiogenezei şi inhibarea răspunsului imun local.

Scanned with OKEN Scanner

CORELAȚII ULTRASTRUCTURALE, TISULARE ȘI CLINICE

Boala malignă poate fi considerată ca fiind polietiologică, monopatogenă și cu polimorfism clinic. Ultima caracteristică este dependentă de natura țesutului de origine, de regiunea genetică interesată de mutații și de severitatea modificărilor ultrastructurale (având ca răsunet histopatologic gradul de diferențiere).

Așa rezultă din cele arătate mai sus, există o corelație între modificările ultrastructurale și cele histopatologice, care au răsunet clinic, în fapt constituind evoluția bolii maligne la nivel macroscopic. În acest sens, Forastiere și colab. [6] propun un model de transformare malignă a mucoasei orale care evidențiază aceste corelații (tabelul 5.1).

Tabelul 5.1

Corelații ultrastructurale, tisulare și clinice în evoluția tumorilor maligne orale

Modificări ultra-structurale	**Aspect histo-patologic**	**Aspect clinic al mucoasei orale**
ADN nemodificat	Mucoasă normală	Mucoasă normală
Mutație 9p, inactivare 16p	Hiperplazie	Hiperplazie
Mutație 3p, 17p	Displazie	Leucoplazie
Mutație 11q, 13q, 14q, 17p (p53!)	Carcinom *in situ*	Eritroleucoplazie /eritroplazie Carcinom *in situ*
Mutație 6p, 4q, 10q	Ruperea membranei bazale	Carcinom invaziv
–	Intravazare	Metastazare

Displazie, carcinom *in situ*, carcinom invaziv

În contextul transformării maligne mucoasei orale, din punct de vedere microscopic, există o evoluție lentă de la hiperplazie către displazie, cu diferite grade de severitate. Severitatea displaziei intraepiteliale poate fi apreciată histopatologic pe baza extinderii modificărilor în straturile epiteliului și pe baza gradului de modificare a morfologiei normale, astfel:

– gradul I (displazie ușoară) – se întinde până la joncțiunea dintre 1/3 inferioară și 1/3 medie a epiteliului;

– gradul II (displazie moderată) – se întinde până la joncțiunea 1/3 medii cu 1/3 superioară;

– gradul III (displazie severă) interesează epiteliul în totalitate.

Displazia epitelială are ca răsunet clinic apariția leziunilor premaligne, trecerea către carcinom *in situ* fiind progresivă. Astfel, se consideră că displazia de gradele I și II are caracter reversibil și se regăsește în leucoplazia omogenă (considerată leziune cu potențial de malignizare). Displazia de gradul III are caracter ireversibil și evoluează spre carcinom *in situ*. În fapt, în acel moment, la nivelul epiteliului sunt prezente tranformări displazice de gradul III și focare de carcinom *in situ*. Este deci practic imposibil de făcut o separare între displazia de gradul III și carcinomul *in situ*. Expresia clinică este de eritroleucoplazie – practic zonele leucoplazice reprezintă clinic zone de displazie de grade variabile, iar petele roșii constituie focare de carcinom *in situ*.

Carcinomul *in situ* (neoplazia intraepitelială) este în fapt un focar tumoral malign, în celulele au dobândit potențialul de invazie și metastazare, dar încă nu și-au exercitat acest rol, prin faptul că nu au rupt membrana bazală. Se consideră că trecerea în forma de carcinom invaziv este reprezentată de ruperea membranei bazale.

Câmpul de cancerizare

O caracteristică a mucoasei tractului aero-digestiv superior o constituie posibilitatea apariției „câmpului de cancerizare". Răspunsul mucoasei la agresiunea factorilor de risc locali și generali constă într-un proces de un proces de „epidermizare", nespecific acesteia, cu dezvoltarea unui strat granular și a unui strat cornos. În acest fel, practic arii întinse sau întreaga mucoasă a tractului aero-digestiv superior are caracter hiperplazic, fără a fi prezente modificări evidente clinic. Acesta constituie „câmpul de cancerizare".

La nivelul „câmpului de cancerizare", pot apărea multiple focare de displazie și apoi de neoplazie intraepitelială care evoluează independent, concomitent sau nu, și care duc la apariția unor multiple tumori maligne, cu diferite localizări, care de asemenea pot fi concomitente, sincrone sau metacrone.

FACTORI DE RISC ÎN APARIȚIA TUMORILOR MALIGNE ORO-MAXILO-FACIALE

Pe fondul determinismului genetic, care induce existența unui teren susceptibil transformării

Scanned with OKEN Scanner

maligne, există o serie de factori externi care se pot asocia cu un risc crescut de apariţia şi dezvoltarea unui proces tumoral malign. Astfel, pe baza studiilor clinico-statistice [7], s-au putut stabili care sunt principalii factori de risc asociaţi cu o incidenţă crescută a acestor tumori. În orice caz, expunerea la factori de risc nu duce în mod direct la apariţia unei tumori maligne, aşa cum pe de altă parte o tumoră malignă poate apărea şi la pacienţii care nu sunt expuşi la aceşti factorii de risc.

FACTORI DE RISC LOCALI

Tutunul

Există foarte multe varietăţi de tutun şi diferite metode de administrare a acestuia, principalele căi de administrare fiind: 1. fumatul (arderea) tutunului şi 2. „mestecatul tutunului". O modalitate aparte de expunere la efectul nociv al tutunului este expunerea pasivă la fumul de ţigară – fumatul pasiv.

Fumatul

Numeroase studii au indicat o relaţie directă între fumat şi tumorile maligne ale mucoasei orale. Aproximativ 75% dintre pacienţii cu tumorile maligne orale sunt fumători cronici. Riscul legat de fumat creşte semnificativ cu numărul de ţigarete şi cu durata expunerii la acest factor (de câţi ani este fumător). Persoanele fumătoare de sex masculin prezintă un risc de circa 30 ori mai mare decât nefumătorii de apariţie a tumorilor maligne orale, în timp ce foştii fumători prezintă un risc de 9 ori mai mare decât nefumătorii – riscul devine egal cu cel al nefumătorilor la circa 10 ani de la renunţarea la fumat. Valorile sunt ceva mai reduse în cazul sexului feminin, fără să se poată preciza însă care este mecanismul protector. Astfel, femeile fumătoare prezintă un risc de circa 6 ori mai mare comparativ cu nefumătoarele.

Se pare că fumatul ţigaretelor pare a fi mai nociv decât fumatul trabucului sau al pipei. Există o relaţie bine stabilită privind incidenţa tumorilor maligne de buză la fumătorii de pipă, deşi încă nu a putut fi evaluat precis riscul datorat căldurii produse comparativ cu riscul datorat materialului din care este realizată pipa. În Asia se descrie şi o altă modalitate de administrare a tutunului prin ardere, şi anume „fumatul invers", care se asociază cu creşterea incidenţei tumorilor maligne de boltă palatină.

Cercetările clinice şi experimentale, care au analizat efectele pe care le au gudroanele rezultate în urma arderii tutunului şi a foiţei de ţigară, au arătat că aceste substanţe au o acţiune carcinogenă certă. În gudroanele rezultate prin arderea tutunului au fost identificate aproximativ 12 hidrocarburi aromatice policiclice cu efect carcinogenetic. Cele mai cunoscute dintre acestea sunt benz-antracenul, benzo-pirenul şi metil-colantrenul. Aceste substanţe ajung în contact cu suprafaţa celulelor epiteliale prin fum sau prin dizolvare în salivă.

„Mestecatul" tutunului

Deşi denumirea generică este de „mestecat tutunul", în fapt constă în menţinerea statică a tutunului (nears) este în contact cu mucoasa orală. Cel mai cunoscut obicei este mestecatul de betel, frecvent practicat în sud-estul Asiei şi în special în India. Deşi compoziţia amestecului de betel variază în funcţie de tradiţia locală, cele mai multe amestecuri conţin tutun şi var stins. La aceşti pacienţi, în sud-estul SUA şi în unele regiuni din Suedia există obiceiul prizării tutunului, fapt ce a fost asociat cu o rată mai crescută de apariţie a tumorilor maligne orale.

Fumatul pasiv

Studiile clinico-statistice recente subliniază faptul că femeile nefumătoare căsătorite cu fumători cronici prezintă un risc de 1,2–1,3 ori mai mare de apariţie a cancerului pulmonar. S-a determinat că în fluidele tisulare ale nefumătorului expus, pot fi identificaţi constituenţii fumului de ţigară şi diferiţi metaboliţi. Până în prezent nu s-a stabilit o corelaţie certă între fumatul pasiv şi incidenţa tumorilor maligne orale.

Alcoolul

Consumul cronic de alcool, în cantităţi mari (peste 1 L alcool nedistilat/zi sau peste 250 mL alcool distilat/zi) este considerat un important factor de risc pentru apariţia tumorilor maligne orale.

Alcoolul îşi exercită efectele carcinogene atât la nivel local, cât şi indirect, pe cale sistemică. Efectul local la nivelul mucoasei tractului aerodigestiv superior se datorează faptului că alcoolul conţine impurităţi carcinogene şi de asemenea,

Scanned with OKEN Scanner

creşte solubilitatea şi respectiv absorbţia altor substanţe carcinogene (de exemplu, din tutun, în cazul asocierii fumatului cu consumul cronic de alcool); în plus, alcoolul favorizează conversia unor produşi inactivi în agenţi carcinogeni activi la nivelul mucoasei orale. Efectele sistemice ale consumului cronic de alcool sunt legate pe de o parte de depresia imună cronică pe care o induce, iar pe de altă parte de carenţele nutritive cu care se asociază.

Observaţie

Fumatul şi consumul cronic de alcool îşi potenţează reciproc efectele, nefiind vorba doar de un risc cumulativ.

Factori dentari

Sepsisul dentar, igiena orală deficitară, dar mai ales microiritaţiile cronice asupra mucoasei orale produse de obturaţii, margini dentare anfractuoase sau lucrări protetice incorect adaptate, par să constituie factori de risc în apariţia tumorilor maligne orale.

Radiaţiile solare

Radiaţiile solare au lungimi de undă de la 200 la 1 800 nm. Spectrul infraroşu este de la 760 nm la 1 800 nm şi este responsabil de căldura radiaţiei solare. Spectrul vizibil este de la 400 nm la 760 nm, iar radiaţiile ultraviolete de la 200 nm la 400 nm.

Radiaţiile UVA reprezintă 90% din radiaţia ultravioletă care ajunge pe suprafaţa planetei şi este asociată cu modificări ale ţesutului conjunctiv şi îmbătrânirea accelerată a pielii. Iniţial se considera că UVA sunt inofensive, dar s-a dovedit că generează modificări ale ADN şi este posibil să fie implicate, alături de UVB, în transformarea malignă.

Radiaţiile UVB sunt responsabile pentru arsurile solare şi sunt factor de risc major pentru tumorile maligne ale buzelor şi tegumentelor. Expunerea maximă la radiaţii solare UVB este între orele 11 şi 14. Norii filtrează doar într-o mică măsură radiaţiile UVB; în plus, chiar şi stând la umbră, protecţia nu este completă, datorită prezenţei radiaţiilor UVB reflectate.

Radiaţiile UVC au cel mai mare risc de transformare malignă, dar acestea sunt filtrate practic în totalitate de stratul de ozon.

Expunerea cronică la UVB se asociază cu un risc crescut de apariţie a tumorilor maligne ale tegumentelor cervico-faciale, de tip carcinom bazocelular, precum şi a tumorilor maligne ale buzei, în special de tip carcinom spinocelular. Un factor de risc asociat este expunerea la praf, vânt, intemperii sau carcinogenii neidentificaţi asociaţi cu o anumită ocupaţie (agricultori, pescari, constructori etc.).

Riscul de apariţie a melanomului tegumentelor cervico-faciale este crescut la persoanele care se intermitent şi excesiv la soare, în special în copilărie. Arsurile severe din copilărie datorate radiaţiilor solare constituie un factor de risc major, în schimb, surprinzător, expunerea cronică şi constantă la soare nu creşte incidenţa melanomului.

Agenţi infecţioşi

Candida albicans

Candidoza orală se asociază adeseori pe fondul de „leucoplazie pătată", formă anatomo-clinică premalignă. Se consideră că microorganismele din specia Candida au potenţialul de a cataliza producerea agenţilor carcinogeni din precursorii lor chimici, contribuind astfel la inducerea unor modificări displazice la nivelul mucoasei orale prin eliberarea de nitrozamine endogene. S-a demonstrat că nitrozaminele produse de speciile de candida constituie un factor de risc major în transformarea malignă a mucoasei orale.

Virusul papiloma uman

În prezent se cunosc mai mult de 60 de tipuri de virus papiloma uman (HPV). Multe dintre acestea au un rol cert în apariţia diferitelor papilomatoze, a nevilor de la nivel epitelial sau cel puţin sunt întâlnite în asociere cu aceste afecţiuni.

Este binecunoscut riscul indus de infecţia HPV în apariţia cancerelor de col uterin, şi se pare că există o corelaţie similară şi în cazul mucoasei orale, dar se pare că este necesară asocierea infecţiei HPV cu alţi factori de risc.

Scanned with OKEN Scanner

Virusul herpes simplex

Este cunoscut riscul pe care îl induce infecţia cu herpes simplex în apariţia cancerului de col uterin. Se pare că în mod similar, există o un risc mai crescut indus de infecţia herpetică la nivelul mucoasei orale sau a buzei în apariţia tumorilor maligne orale, însă numai în interrelaţie cu fumatul.

Leziuni cu potenţial de malignizare

Leziunile cu potenţial de malignizare prezintă un risc semnificativ crescut de transformare malignă. Aceste entităţi sunt detaliate în capitolul „Aspecte clinice şi diagnosticul tumorilor maligne oro-maxilo-faciale".

FACTORI DE RISC GENERALI

Vârsta

Având în vedere prevalenţa neoplaziei la persoanele peste 45–50 de ani, se poate considera că vârsta constituie un factor de risc pentru tumorile maligne orale. Riscul de apariţie a acestor tumori este mai crescut la acest grup de vârstă, având în vedere pe de o parte înaintarea în vârstă, care se asociază cu procesul fiziologic de „uzură a ţesuturilor" şi cu scăderea progresivă a imunităţii, iar pe de altă parte expunerea de mai lungă durată la factori ceilalţi factori de risc. Din păcate se constată în prezent scăderea alarmantă a limitei inferioare a vârstei de apariţie a tumorilor maligne în general.

Tabelul 5.2

Efectele radiaţiilor solare

Spectru	Lungime de undă	Efecte	Observaţii
Infraroşu	760–1800 nm	Căldură	Fără efect oncogen
Vizibil	400–760 nm	Lumină	Fără efect oncogen
UV A	320–400 nm	Accelerarea proceselor metabolice Probabil rol în transformarea malignă	Maximum de expunere: dimineaţa
UV B	290–320 nm	Arsuri solare Factor de risc în transformarea malignă	Maximum de expunere: orele 11–14
UV C	200–290 nm	Extrem de carcinogene	Blocate de stratul de ozon

Factori nutriţionali

Deficitul cronic de fier şi avitaminozele A induc modificări ale structurii şi funcţiilor epiteliului mucoasei orale. Deficitul cronic de fier se asociază cu un epiteliu subţire, de tip atrofic şi vulnerabil la acţiunea factorilor carcinogeni. De altfel, leziunile orale din disfagia sideropenică sunt considerate leziuni cu potenţial de malignizare.

La pacienţii cu afactare malignă orală s-au observat nivele serice scăzute de vitamina A, dar nu se ştie dacă această scădere se datorează bolii maligne sau, dimpotrivă, este un factor favorizant al acesteia. Implicarea hipovitaminozei A în etiologia malignă orală ar putea fi legată de rolul aceste vitamine în menţinerea în limite normale a structurii şi funcţiilor epiteliului pavimentos stratificat.

Deficitul vitaminic din cadrul complexului B este implicat în apariţia modificărilor degenerative ale mucoasei orale, efect ce creşte susceptibilitatea epiteliului la acţiunea locală a factorilor carcinogeni.

În ceea ce priveşte dieta, cele mai multe studii au evidenţiat faptul că ingerarea de cantităţi crescute de fructe proaspete, cereale şi vegetale, alături de băuturile naturale nealcoolice exercită un rol protector, însă nu se poate preciza dacă mecanismul este direct prin menţinerea calităţii epiteliului oral sau este vorba doar de o acţiune mecanică de îndepărtare a agenţilor carcinogeni.

Deficitul imunitar

S-a demonstrat că deficitul imun este un factor major de risc în apariţia tumorilor maligne.

Scanned with OKEN Scanner

Aşa cum am arătat, **vârsta** influenţează rezistenţa imună – anergia fiziologică la pacienţii vârstnici se corelează un risc malign mai crescut.

Imunodepresia HIV. Studiile statistice indică o frecvenţă crescută de apariţie a tumorilor maligne la pacienţi seropozitivi HIV. Pacienţii cu SIDA au o tendinţă accentuată în dezvoltarea limfoamelor non-hodgkiniene şi a sarcoamelor Kaposi.

Imunosupresia medicamentoasă. Pacienţii imunosupresaţi cronic în contextul transplantelor de organe au un risc de 20–50 de ori mai mare de dezvoltare a unei tumori maligne. Se pare că forma cea mai frecventă la aceşti pacienţi este limfomul (risc crescut de 35 de ori), urmat de carcinoame (risc crescut de 4 ori).

ALŢI FACTORI DE RISC

Există o multitudine de factori de risc în ceea ce priveşte apariţia patologiei maligne în general. Dintre aceştia, considerăm că sunt mai importanţi în contextul tumorilor maligne oro-maxilo-faciale:

– expunerea la radiaţii ionizante (în special pentru tumorile maligne ale oaselor maxilare); totodată trebuie avut în vedere faptul că radioterapia constituie un factor de risc pentru apariţia unei tumori secunde metacrone;

– expunerea la substanţe carcinogene (nichel, crom, asbest, arsenic, formaldehidă etc.).

ASPECTE CLINICE ŞI DIAGNOSTICUL TUMORILOR MALIGNE ORO-MAXILO-FACIALE

Având în vedere evoluţia rapidă, potenţialul agresiv de invazie locală şi metastazare, identificarea şi diagnosticul precoce al tumorilor maligne oro-maxilo-faciale este de maximă importanţă.

Identificarea precoce a tumorilor maligne oro-maxilo-faciale este relativ facilă, având în vedere posibilitatea examinării directe (şi chiar a autoexaminării) tegumentelor cervico-faciale şi mucoasei cavităţii orale. De asemenea, este de menţionat frecvenţa relativ mare a efectuării radiografiilor retroalveolare sau a ortopantomogramelor, în contextul tratamentelor stomatologice. Cu toate acestea, lipsa unei sensibilizări şi orientări a medicului în ceea ce priveşte examenul oncologic preventiv în teritoriul oro-maxilo-facial face de multe ori ca aceste tumori să fie identificate tardiv, atunci când prognosticul este rezervat.

O tumoră malignă oro-maxilo-facială poate fi identificată 1. pe baza unor motive de prezentare la medic, 2. în cadrul controlului oncologic preventiv, care ar trebui să fie parte integrantă a unui consult medical sau stomatologic periodic (în mod ideal), sau 3. întâmplător, în contextul unui consult şi tratament stomatologic sau de altă specialitate.

ANAMNEZA

Semnele sau simptomele care pot constitui motivele prezentării la medic ale unui pacient cu o tumoră malignă oro-maxilo-facială pot fi:

Subiectiv:

– algii persistente care nu se pot corela cu alte afecţiuni dento-parodontale sau de altă natură;

– odinofagie/disfagie persistentă;

– senzaţie persistentă de corp străin în cavitatea orală sau orofaringe.

Obiectiv:

– leziuni ale buzei sau tegumentelor cervico-faciale, fără tendinţă de vindecare;

– deformări ale contururilor cervico-faciale;

– leziuni ale mucoasei orale, fără tendinţă de vindecare;

– deformări ale structurilor cavităţii orale;

– imposibilitatea purtării protezelor (durere sau modificarea câmpului protetic);

– hemoragii minore persistente fără cauză evidentă la nivelul cavităţii orale;

– epistaxis minor unilateral, repetat, fără o cauză aparentă;

– mobilitate dentară nejustificată de afecţiuni dento-parodontale;

– adenopatia cervicală;

Semne asociate:

– sialoree reflexă persistentă;

– halenă fetidă persistentă;

– tulburări funcţionale (de mobilitate a limbii, deglutiţie, fonaţie);

– tulburări de sensibilitate în teritoriul n. infraorbital sau n. mentonier;

– trismus – pentru localizările posterioare;

– pierdere în greutate.

În contextul în care sunt prezente aceste modificări sugestive pentru o tumoră malignă orală, anamneza va viza obţinerea unor informaţii suplimentare:

Scanned with OKEN Scanner

– factori de risc oncologic generali (vârsta, statusul general, afecţiunile asociate);

– expunerea la factori de risc locali (fumat, alcool etc.) sau expunerea profesională/ocupaţională la alţi factori de risc (în special expunerea la radiaţii solare);

– momentul în care pacientul a constatat apariţia leziunii sau tulburărilor respective – în general câteva săptămâni sau luni, dar de cele mai multe ori pacientul minimalizează durata de evoluţie.

EXAMENUL CLINIC

În acest subcapitol vom insista doar asupra elementelor clinice relevante şi specifice în contextul tumorilor maligne oro-maxilo-faciale (de la nivelul cavităţii orale, buzelor, oaselor maxilare, tegumentelor cervico-faciale).

Controlul oncologic preventiv oro-maxilo-facial

Aşa cum am arătat, controlul oncologic preventiv constituie una dintre cele mai eficiente metode de identificare precoce a tumorilor maligne oro-maxilo-faciale. Recomandările UICC* subliniază pe bună reptate faptul că nu sunt necesare decât: o bună iluminare, o oglindă stomatologică (sau un *abaisse-langue*), mănuşi de consultaţie, tifon sau comprese şi cinci minute de examinare competentă.

Examenul clinic cervico-facial va include ca primă etapă inspecţia tegumentelor feţei şi ale gâtului, precum şi roşul buzelor, urmărind prezenţa unor leziuni ale acestora sau a unor deformaţii ale contururilor naturale. În contextul prezenţei unor astfel de leziuni sau deformaţii, palparea va aduce date suplimentare privind consistenţa şi extinderea bazei leziunii. Se palpează contururile osoase ale viscerocraniului, pentru a identifica eventuale deformări. Palparea grupelor ganglionare vizează identificarea unor eventuale adenopatii cervicale, elementele esenţiale fiind numărul, localizarea, dimensiunea, mobilitatea şi sensibilitatea ganglionilor (vezi „Adenopatia cervicală").

* UICC – *Union Internationale Contre le Cancer.*

Examenul clinic oral vizează identificarea oricăror modificări mucoasei orale care ridică suspiciuni. Zonele orale de maxim risc în apariţia tumorilor maligne sunt [8]:

- buza;
- mucoasa jugală;
- marginile laterale ale limbii;
- faţa ventrală a limbii;
- planşeul bucal;
- palatul moale;
- pilierul amigdalian anterior;
- plica glosoepiglotică;
- regiunea retromolară (comisura intermaxilară).

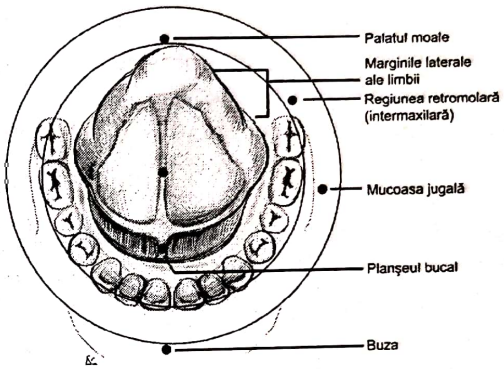

Figura 5.5. Reprezentarea schematică a zonelor de maxim risc oncologic la nivelul cavităţii orale.

Examinarea regiunii labiale urmăreşte eventuala prezenţă a unor leziuni sau modificări, atât la nivelul roşului de buză (localizarea preponderentă a tumorilor maligne ale buzei), cât şi la nivelul mucoasei labiale (unde poate fi prezentă o astfel de leziune, sau o leziune a roşului de buză se poate extinde la acest nivel). Este necesară palparea buzei în grosimea sa, pentru a identifica eventualele forme nodulare de debut.

Solicitând pacientului să menţină arcadele dentare întredeschise, se va inspecta mucoasa labială şi fundul de şanţ vestibular superior şi inferior, precum şi gingivomucoasa versantului vestibular al crestei alveolare.

Cu oglinda stomatologică sau *abaisse-langue*-ul se depărtează comisura labială şi obrazul întâi pe o parte, apoi pe cealaltă, urmărind să se examineze în întregime, mucoasa jugală, de la comisura labială până la comisura intermaxilară şi de la fundul de şanţ superior până la cel inferior.

Se examinează în continuare mucoasa crestei alveolare în întregime, pe versantul vestibular şi pe cel oral, atât la arcada superioară, cât şi la cea

Scanned with OKEN Scanner

inferioară. Pentru versantul lingual mandibular este necesară depărtarea spre lateral a limbii. Se verifică mobilitatea dinților.

Examinarea limbii se face în repaus, cu arcadele dentare întredeschise, inspectând mucoasa feței dorsale a acesteia apoi vârful limbii, marginile acesteia, precum și (cu ajutorul *abaisse-langue*-ului), treimea posterioară, post-sulcală pe fața ventrală. Cu o compresă se tracționează limba, pentru a examina treimea posterioară a marginilor limbii. Solicitând pacientului să ridice limba cu vârful în sus, se examinează și fața ventrală. Apoi se trece la palparea porțiunii orale a limbii, pentru a identifica eventualele formațiuni nodulare.

Tot cu limba ridicată, se examinează planșeul bucal anterior, bilateral (depărtând limba spre lateral), și porțiunea posterioară a planșeului bucal, bilateral. Palparea planșeului bucal se face bimanual, cu indexul în planșeul bucal, iar cu cealaltă mână palpând regiunea submandibulară. Manevra se efectuează bilateral, verificând dacă planșeul este suplu, mobil, nedureros, sau dacă prezintă modificări.

În timp ce pacientul menține gura larg deschisă, se va examina și palpa fibromucoasa palatului dur, apoi se va inspecta vălul palatin și istmul faringian, apăsând ușor pe limbă cu *abaisse-langue*-ul.

Examenul clinic oro-maxilo-facial poate identifica o serie de leziuni la nivelul cavității orale, oaselor maxilare, roșului buzelor, tegumentelor cervico-faciale, precum și prezența adenopatiei cervicale.

Cavitatea orală

Leziuni cu potențial de malignizare

Leziunile cu potențial de malignizare sunt acele leziuni care se asociază cu un risc crescut de transformare malignă, dar care au un caracter reversibil, neevoluând decât uneori către malignitate. Leziunile cu potențial de malignizare de la nivelul mucoasei cavității orale sunt:

Fibroza submucoasă orală. Principalul factor local implicat în etiologia acesteia este mestecatul tutunului. Se manifestă clinic subiectiv prin senzație de arsură (stomatopiroză) în special la contactul cu condimente, iar examenul obiectiv relevă prezența unor vezicule, peteșii, melanoză, sau chiar a unor zone ulcerative. Se asociază adesea cu xerostomia (uscăciunea gurii). Uneori este concomitentă cu leziuni leucoplazice.

Candidoza cronică hiperplazică („leucoplazia candidozică"). Factorul etiologic este infecția cu Candida albicans. S-a demonstrat că mecanismul patogenic prin care Candida catalizează producerea de nitrozamine endogene cu caracter carcinogene, care induc modificări displazice la nivelul mucoasei orale. Se manifestă clinic prin prezența de pete albicioasă care nu se pot îndepărta prin raclaj superficial. Se asociază adesea cu leucoplazia sau leucoplazia pătată, fiind totuși dificil de precizat dacă în fapt nu este vorba despre o leziune leucoplazică suprainfectată cu candida.

Disfagia sideropenică (Sd. Plummer-Vinson, Sd. Patterson-Kelly). Factorul etiologic este de ordin general, și anume anemia sideropenică (deficit de fier), mai frecventă la grupa de vârstă între 30 și 50 de ani. Pacienții prezintă o mucoasă lingual atrofică, depapilată, netedă, de culoare roșie. În fapt, întreaga mucoasă orală prezintă un grad de atrofie de acest tip, care induce și fenomene de stomatopiroză, precum și odinofagie sau/și disfagie. Se asociază și cu cheilită angulară (aspect de „zăbăluță", perleche).

Lichenul plan. Este o afecțiune a mucoasei orale cu etiologie incertă, adeseori fiind însă confundat cu leziunile alergice lichenoide, care sunt descrise în cazul anumitor terapii medicamentoase (arsenic, bismut, captopril, clorochine, cimetidin, săruri de aur, litiu, mercur, propranolol, streptomicină etc). Lichenul plan idiopatic se prezintă sub două forme: reticulată și erozivă, dintre care ultima este mai rară, dar are potențial de malignizare. Lichenul plan eroziv se manifestă clinic prin prezența unor leziuni eritematoase, atrofice extinse ale mucoasei orale (în special jugale), cu prezența unei zone centrale ulcerative și a unei zone periferice albicioase, cu aspect striat. Uneori se asociază cu gingivita descuamativă.

Glosita sifilitică. A existat de-a lungul timpului o controversă în ceea ce privește potențialul de malignizare al leziunilor linguale din luesul terțiar (factor etiologic Treponema pallidum). Unele studii clinico-statistice indică o incidență concomitentă a tumorilor maligne ale

Scanned with OKEN Scanner

limbii în 18,5–33% dintre cazuri. Glosita luetică atrofică se manifestă prin atrofia difuză a papilelor filiforme linguale, asociată cu senzație de xerostomie, stomatopiroză, parestezii sau durere la nivelul limbii. Se pare că această formă atrofică are potențial de malignizare. Totuși, această plasare a glositei luetice atrofice este considerată astăzi extrem de discutabilă, având în vedere faptul că se bazează pe studii clinico-statistice mai vechi, și având în vedere faptul că este posibil ca riscul de apariție a unei tumori maligne linguale să nu fie o consecință a infecției, ci mai degrabă a terapiilor medicamentoase antiluetice (sărurile metalelor grele sau arsenic) aplicate înainte de utilizarea pe scară largă a antibioterapiei.

Tabelul 5.3

Leziunile cu potențial de malignizare ale mucoasei orale și gradul de risc [9]

Leziunea	Risc de malignizare
Fibroza submucoasă orală	*****
Candidoza cronică hiperplazică	****
Leucoplazia omogenă *	**
Disfagia sideropenică	**
Lichenul plan eroziv	*
Glosita sifilitică **	* (?)

*Leucoplazia omogenă este considerată leziune cu potențial de malignizare, în timp ce leucoplazia verucoasă și eritroleucoplazia sunt considerate leziuni premaligne.

**Potențialul de malignizare al glositei sifilitice este incert și controversat.

Leziuni premaligne

Leziunile premaligne sunt acele leziuni care evoluează în mod cert spre malignitate, având caracter ireversibil.

Leucoplazia

Este definită ca fiind o pată sau placard alb, mai mare de 5 mm, care nu poate fi îndepărtată prin ștergere și care nu poate fi încadrată în nici o altă entitate patologică. Leucoplazia reprezintă în peste 90% dintre cazuri expresia clinică a displaziei mucoasei (de diferite grade), putându-se identifica uneori și focare de carcinom *in situ*. Factorii care favorizează apariția leucoplaziei se suprapun exact peste factorii de risc pentru transformarea malignă.

Leucoplazia omogenă este de cele mai multe ori expresia clinică a displaziei de gradul I sau II a mucoasei orale, cu caracter reversibil, deci fiind practic considerată leziune cu potențial de malignizare și nu premalignă. Se prezintă clinic ca o pată albă sidefie nereliefată, cu aspect neted, care la palpare nu prezintă niciun fel de rugozități. Aproximativ o treime dintre leucoplaziile reversibile se remit după îndepărtarea factorilor de risc (în special renunțarea totală la fumat).

Leucoplazia nodulară (granulară, verucoasă) se prezintă clinic ca un placard leucoplazic de mici dimensiuni, cu suprafață neregulată, papilară, veruciformă. este o formă rară, considerată de asemenea leziune cu potențial de malignizare, evoluția sa putând fi spre un carcinom verucos.

Leucoplazia verucoasă proliferativă este de cele mai multe ori expresia clinică a displaziei de gradul III a mucoasei orale, uneori fiind în asociere cu candidoza orală. Se prezintă clinic sub forma unor placarde leucoplazice multiple, slab delimitate, cu suprafață anfractuoasă, rugoasă și cu tendință de extindere progresivă (fig. 5.6). Evoluează lent spre carcinom verucos sau se grefează cu focare eritroplazice, situație în care evoluția este spre carcinom spinocelular.

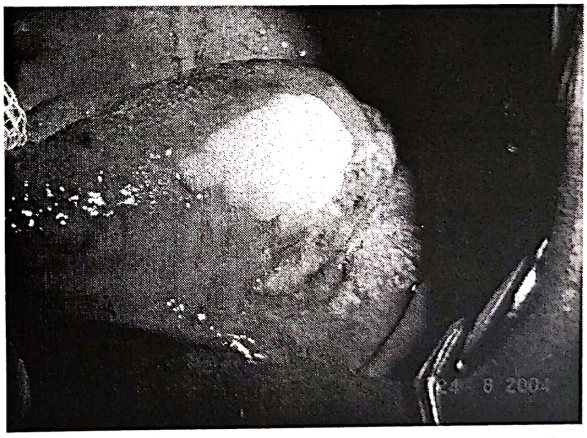

Figura 5.6. Leucoplazie verucoasă proliferativă localizată pe marginea laterală a limbii (cazuistica prof. dr. A. Bucur).

Eritroleucoplazia (leucoplazia pătată)

Este expresia clinică a displaziei de diferite grade, cu zone de displazie de gradul III pe care se grefează multiple focare de neoplazie intraepitelială (carcinom *in situ*). Se manifestă clinic sub forma placarde leucoplazice alternând cu pete

Scanned with OKEN Scanner

roşii de eritroplazie, practic petele albe reprezentând zonele displazice, iar cele roşii focarele de neoplazie intraepitelială (fig. 5.7).

Figura 5.7. Eritroleucoplazie localizată la nivelul marginii şi feţei dorsale a limbii (cazuistica prof. dr. A. Bucur).

Eritroplazia (Boala Bowen, eritroplazia Queirat)

Este definită clinic ca fiind o pată roşie, cu aspect catifelat, care care nu poste fi îndepărtată prin ştergere şi care nu poate fi încadrată în nici o altă entitate patologică. Clinic se prezintă rareori izolată, cel mai frecvent în asociere cu leucoplazia (fig. 5.8). Este în fapt expresia clinică a displaziei severe şi carcinomului *in situ* şi este considerată o formă de debut a tumorilor maligne ale mucoasei cavităţii orale.

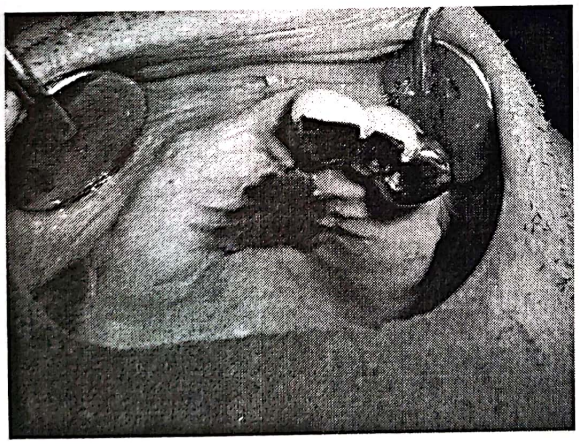

Figura 5.8. Eritroplazie la nivelul fibromucoasei palatului dur (cazuistica prof. dr. A. Bucur).

Forme anatomo-clinice de debut ale tumorilor maligne orale

Orice simptom fără o etiologie precisă sau prezenţa unei mici leziuni care nu se încadrează în tabloul clinic general normal constituie un semnal de alarmă ridicând suspiciunea de tumoră. Deşi există unele aspecte clinice sugestive pentru diagnosticul de tumoră malignă, foarte puţine tumori maligne urmează complet un astfel de tablou clinic.

Pete roşii şi pete albe hipertrofice

Adeseori, formele de debut ale tumorilor maligne ale mucoasei orale sunt constituite de pete roşii, placarde albe hipertrofice, sau aspectul de leucoplazie pătată. Acestea constituie răsunetul clinic al evoluţiei ultrastructurale de la leucoplazie spre eritro-leucoplazie, eritroplazie, carcinom în situ şi apoi, după ruperea membranei bazale, spre carcinom invaziv.

Forma ulcerativă

Este recunoscut faptul că, de obicei, tumorile maligne ale mucoasei orale debutează sub forma unor leziuni ulcerative, de mici dimensiuni, cel mai adesea pe un fond de leucoplazie, eritroplazie sau leuco-eritroplazie.

Elementele clinice ale ulceraţiei au următoarele caracteristici:

– fundul ulceraţiei are aspect granular şi este acoperit de sfacele necrotice sau cruste hemoragice;

– marginile ulceraţiei sunt rulate spre interior, având un versant extern neted, congestiv şi un versant intern anfractuos;

– baza ulceraţiei fiind mai extinsă în ţesuturile învecinate, având consistenţă fermă şi limite imprecise.

Un element util în orientarea diagnosticului îl constituie aspectul fundului ulceraţiei: un aspect granular constituie un semn de malignitate, ulceraţiile benigne tinzând să prezinte un aspect mai neted, dar aceste observaţii nu au un caracter absolut.

Leziunile sunt cel mai adesea nedureroase iniţial, durerea ulterioară fiind asociată cu suprainfectarea lor. Din acest motiv, prezentarea pacientului este relativ tardivă.

Forma vegetantă (exofitică)

În alte situaţii, leziunile sunt proeminente, burjonate, cu aspect conopidiform. Uneori sunt dificil de diferenţiat de masele polipoide benigne.

Suprafaţa leziunii este brăzdată de şanţuri cu aspect ulcerativ-fisural, alternând uneori cu zone ulcerative, acoperite de depozite fibrinoase, care sângerează spontan sau la palpare. Baza leziunii are consistenţă fermă, fără limite precise.

Scanned with OKEN Scanner

Forma infiltrativă, nodulară (endofitică)

Această formă caracterizează tumorile maligne orale cu debut la nivelul glandelor salivare mici. Se prezintă sub forma unui nodul ce se dezvoltă la nivelul submucoasei, mucoasa acoperitoare fiind inițial intactă. La palpare, formațiunea are o consistență fermă și limite imprecise în profunzime. Se constată o creștere predominant infiltrativă, care invadează țesuturile înconjurătoare, iar în forme mai avansate, datorită evoluției invazive, ulcerează mucoasa.

Atitudinea față de o leziune a mucoasei orale care ridică suspiciunea de formă de debut a unei tumori maligne

În cazul în care se identifică o leziune a mucoasei orale (de cele mai multe ori o ulcerație), se va încerca să se identifice un posibil factor cauzal traumatic și se va prescrie un colutoriu pe bază de antibiotic și antiinflamator, aplicat timp de 10–14 zile. Dacă după acest interval, leziunea se remite în totalitate, totuși este necesară dispensarizarea pacientului. Dacă însă leziunea nu se remite, există suspiciunea unei forme de debut a unei tumori maligne, fapt pentru care pacientul va fi îndrumat într-un serviciu de chirurgie oro-maxilo-facială pentru instituirea tratamentului specific.

Aceeași suspiciune va exista și dacă nu se identifică de la început niciun factor cauzal microtraumatic, sau dacă leziunea se remite dar reapare în același loc după un interval de timp.

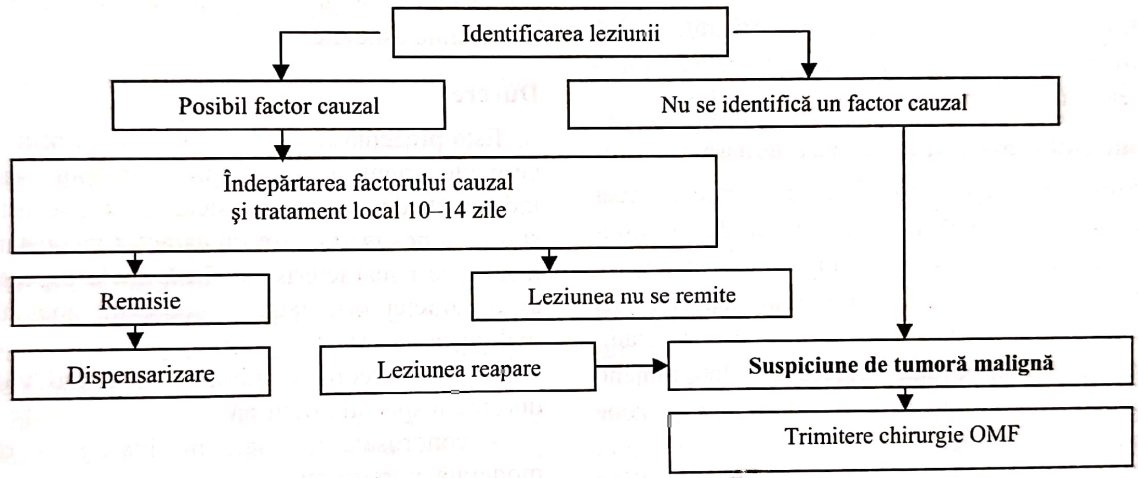

Figura 5.9. Atitudinea față de formele de debut ale tumorilor maligne orale.

Forme anatomo-clinice în perioada de stare ale tumorilor maligne orale

În perioada de stare, caracteristică pentru tumorile maligne ale părților moi orale este indurarea bazei leziunii, alături de infiltrarea difuză și fixarea formațiunii. Aria perilezională este congestivă și tumefiată.

Inițial durerea este de intensitate moderată și se declanșează doar odată cu mișcările funcționale. Ulterior durerea iradiază și se accentuează ca intensitate, mai ales în cazul tumorilor cu localizare posterioară, datorită invadării structurilor profunde. La nivelul leziunii tumorale apare hemoragie spontană sau în special provocată de actele funcționale.

Se descriu mai multe forme anatomo-clinice ale tumorilor maligne în perioada de stare, care sunt prezentate în continuare.

Forma ulcero-distructivă

Leziunea este de tip ulcerativ, cu margini neregulate, evazate și reliefate. Marginile ulcerației sunt rulate spre interior și prezintă un versant extern neted, congestiv, și un versant intern ulcerat, anfractuos. Fundul ulcerației este murdar, acoperit cu sfacele fibrino-leucocitare. Sub acestea se găsesc muguri cărnoși, unii dintre ei cu aspect hemoragic.

Din cauza suprainfecției, leziunea este fetidă și sângerează la cele mai mici traumatisme. Ulcerația este situată pe o bază tumorală de consistență

Scanned with OKEN Scanner

crescută, ce se întinde în profunzime, fără limite precise. Clinic, la nivelul leziunii, regiunea este tumefiată, infiltratul este mai mult sau mai puțin extins, iar bolnavul acuză dureri la presiune.

Durerile pot fi și spontane, accentuate în timpul actelor funcționale de masticație, deglutiție și fonație. În cazul tumorilor de limbă, pe parcursul evoluției, aceasta își pierde mobilitatea (în protracție și mișcările de lateralitate), având tendința de fixare.

Forma ulcero-vegetantă

Apare pe un fond ulcerativ o formațiune cu aspect vegetant, conopidiform, cu margini tumorale reliefate, sub forma unui burelet. Suprafața tumorală este brăzdată de șanțuri mai mult sau mai puțin adânci, acoperite parțial de depozite fibrino-leucocitare, murdare, fetide.

Baza de implantare este fermă, infiltrativă, fără limite precise, de obcei mai extinsă decât formațiunea tumorală aparentă la examenul clinic.

Forma infiltrativ-difuză și forma scleroasă

Sunt forme anatomo-clinice mai rare ce apar prin evoluția difuză a formelor cu debut intraparenchimatos, la nivelul limbii. Se caracterizează prin deformarea regiunii în totalitate, datorită unei evoluții infiltrativ-difuze, treptate și care în stadii avansate efracționează mucoasa, determinând apariția de zone ulcerative ce alternează cu zone tumorale infiltrative.

La palpare, are o consistență fermă, fiind prezentă o simptomatologie dureroasă, spontană și accentuată de actele funcționale, adesea dificil de efectuat.

Aspecte particulare ale tumorilor maligne ale cavității orale

„Versatilitatea" tumorilor maligne orale

Tumorile maligne orale invadează din aproape în aproape structurile adiacente. Astfel, în perioada de stare, este uneori dificil de stabilit punctul de plecare al tumorii. Acesta constituie caracterul de „versatilitate" al acestor tumori, caracteristic mai ales pentru formele ulcero-distructive pelvilinguale – versatilitate între fața ventrală a limbii și planșeul bucal, dar și raportat la mucoasa crestei alveolare mandibulare.

Concomitența tumorală în „câmp de cancerizare"

O problemă deosebită pe care o ridică mucoasa tractului aero-digestiv superior în general, și mucoasa orală în special, este apariția unor tumori secunde, simultane, sincrone sau metacrone în „câmpul de cancerizare".

Oasele maxilare

Tabloul clinic al tumorilor maligne ale oaselor maxilare este variabil, în funcție de localizarea topografică și de stadiul evolutiv al tumorii. În funcție de aceste două elemente, și simptomatologia este diferită de la caz la caz.

Având în vedere debutul endoosos, semnele clinice ale tumorilor maligne ale oaselor maxilare sunt indirecte, fiind în principal durerea, tumefacția și semnele dentare. În evoluție apar și alte semne asociate.

Durerea

Este prezentă în 80% din situații ca prim semn ce poate orienta medicul spre o afecțiune osoasă, indiferent de natura acesteia. Durerea este un simptom nespecific, are un caracter inconstant, cu localizare necaracteristică, însă unele aspecte pot avea caracter orientativ în contextul unei tumori maligne a oaselor maxilare:

– osteosarcom, condrom – cea mai violentă durere, în special nocturnă;

– condrosarcom, sarcom Ewing – durere moderată, persistentă;

– fibrosarcom – durere continuă și progresivă;

– limfosarcom – dureri variabile ca intensitate;

– metastaze osoase – durere la început intermitentă, care poate fi declanșată la efort; în timp devine continuă, violentă, cu paroxisme nocturne; cedează parțial la administrarea de aspirină.

Trebuie acordată o atenție deosebită durerilor apărute la copii și etichetate adesea drept „dureri de creștere". Acestea pot ascunde uneori o tumoră malignă în fază de debut.

Tumefacția

Însoțește durerea în aproape 90% din cazuri și trebuie subliniat însă că tumefacția nedureroasă, apărută sau descoperită întâmplător, este un fapt clinic ce nu trebuie neglijat niciodată. Evoluția tumefacției poate fi lentă, fără fenomene inflama-

Scanned with OKEN Scanner

torii, situații ce pot conduce ușor la erori de diagnostic, mai ales dacă tratamentul inițial cu antiinflamatorii și antibiotice a dus la diminuarea simptomatologiei pentru o anumită perioadă.

Semne dentare

Simptomatologia dentară se poate manifesta prin durere la nivelul unuia sau mai multor dinți, sau prin mobilitate dentară, fără a se putea identifica afecțiuni dento-parodontale care să le justifice.

Semne asociate

Pentru tumorile maligne ale maxilarului, alte semne indirecte sunt:

– epistaxis unilateral sau chiar rinoree sero-purulentă unilaterală;

– modificarea acuității vizuale, diplopie, exoftalmie, modificări de poziție ale deplasări ale globului ocular;

– anestezia în teritoriul n. infraorbital (senzație de „obraz de carton");

– semne de extensie a tumorilor de mezostructură în fosa pterigomaxilară:

– trismus;

– durere în teritoriul ramurilor trigeminale maxilar sau/și mandibular;

– edemul regional, până la fosa temporală.

Pentru tumorile maligne ale mandibulei, alte semne asociate sunt:

– hipoestezia sau anestezia în teritoriul de inervație al nervului alveolar inferior – anestezia hemibuzei inferioare (semnul Vincent d'Alger);

– trismus;

– tulburări funcționale în masticație, deglutiție și fonație.

În evoluție, tumorile maligne endoosoase ale oaselor maxilare deformează corticalele (cel mai frecvent pe cea vestibulară), invadează periostul și în final efracționează mucoasa adiacentă, devenind evidentă în cavitatea orală sub formă de burjoni tumorali caracteristici.

Buzele

Buza se definește din punct de vedere oncologic ca fiind regiunea delimitată anterior de joncțiunea între roșul buzei și tegument, și posterior cuprinzând până la contactul cu buza opusă, reprezentând în fapt roșul de buză (vermilion, zona de tranziție cutaneo-mucoasă). Se delimitează astfel strict patologia malignă a roșului buzei, excluzând tumorile maligne cu punct de plecare de la nivelul tegumentului adiacent (considerate tumori ale tegumentului), sau pe cele de la nivelul mucoasei labiale (considerate tumori ale mucoasei orale).

Leziuni cu potențial de malignizare

Cheilita actinică („buza fermierului", „buza marinarului"). Este analogul keratozei actinice de la nivelul tegumentului, ambele apărând în urma expunerii cronice și prelungite la radiațiile solare. Apare la persoane de peste 45 de ani, fiind mult mai frecventă la bărbați (M:F=10:1). Se localizează în special la buza inferioară și apare pe fondul unei atrofii variabile a roșului buzei, existând o delimitare incertă între tegument și roșul de buză. La nivelul vermilionului sunt grefate zone roșietice sau albicioase, sau alternanțe între acestea. Cheilita actinică are un potențial semnificativ de malignizare, apariția unor zone ulcerative pe fondul de cheilită actinică constituind de altfel semnul de evoluție spre tumoră malignă de tip carcinom spinocelular.

Forme anatomo-clinice de debut

Forma ulcerativă este cea mai frecventă și se caracterizează prin apariția unei mici ulcerații paramediene, la nivelul roșului de buză, uneori pe un fond de cheilită actinică.

Forma superficială este o formă de debut specifică buzei, care apare la început ca o zonă albicioasă, îngroșată, ce poate evolua fie spre o leziune cu aspect verucos, fie spre ulcerație ce se acoperă rapid de cruste hemoragice, fără tendință la vindecare.

Forma vegetantă are un aspect similar unei forme vegetante de debut de la nivelul mucoasei orale.

Forme anatomo-clinice în perioada de stare

Forma ulcero-distructivă îmbracă aspectul unei leziuni ulcerative crateriforme, cu toate caracterele tipice.

Forma ulcero-vegetantă se prezintă sub forma unei mase tumorale exofitice, situate pe o zonă ulcerativă, cu țesuturile adiacente infiltrate tumoral.

O formă avansată de tumoră malignă a buzei, care a evoluat lent, în special la persoanele în vârstă, și care s-a extins semnificativ, interesând buza și structurile adiacente, este denumită formă

Scanned with OKEN Scanner

terebrantă. Considerăm că aceasta nu este o formă anatomo-clinică aparte, ci expresia clinică a unei tumori maligne de buză în stadiu avansat.

Tegumentele cervico-faciale

Leziuni tegumentare cu potențial de malignizare

Există o serie de leziuni cu un potențial de malignizare la nivelul tegumentului, care trebuie să atragă atenția medicului în cadrul examenului clinic.

Keratoza actinică

Este o leziune premalignă cutanată rezultată în urma expunerii prelungite și agresive la soare, în special la persoanele cu ten de culoare deschisă. Apare în special după 40 de ani, afectând cel mai frecvent sexul masculin, localizându-se cel mai adesea pe tegumentele cervico-faciale, dar putând fi prezente și pe pielea scalpului la persoanele cu alopecie, sau pe tegumentul membrelor superioare. Leziunea se prezintă clinic sub forma unor placarde de dimensiuni variabile, acoperite cu cruste subțiri, foarte discret reliefate, de culoare albicioasă, gri sau maronie, pe un fond eritematos al țesuturilor adiacente. Uneori prezintă o zonă centrală keratinizată reliefată („cornul cutanat"). Analogul de la nivelul roșului buzei este cheilita actinică, având un aspect clinic specific, caracteristic.

Keratoacantomul

Este o leziune la limita între benign și malign, denumită și „pseudocarcinom" sau „carcinom cu vindecare spontană". Studiile ultrastructurale indică o etiologie virală (subtipuri de HPV), dar există și o predispoziție genetică. Apare mai frecvent la bărbați și pare a se asocia adesea aparent cu un traumatism local. Se caracterizează printr-o creștere rapidă, ajungând la dimensiuni de 1–2 cm în câteva săptămâni. Formațiunea are inițial consistență elastică, este netedă, rotundă, cu aspect de papulă sau maculă. În timp, centrul formațiunii se înfundă și se acoperă de cruste. Îndepărtarea crustelor de keratină evidențiază un crater acoperit de un strat cornos gros, cu un aspect asemănător unei veruci vulgare. Histologic, leziunea are aspectul unui carcinom spinocelular bine diferențiat. Evoluția sa poate fi însă spre remisie spontană, dând naștere unei cicatrici, sau se poate transforma malign într-un carcinom spinocelular.

Nevul melanocitic

Nevul melanocitic dobândit este o proliferare localizată a structurilor tegumentului, prezentă frecvent pe tegumentul cervico-facial, în special la sexul feminin. Se poate prezenta ca o leziune cu aspect macular, foarte discret reliefată, bine demarcată, cu dimensiuni mai mici de 1 cm, de culoare brună sau negricioasă, alteori nepigmentată. Un alt aspect clinic poate fi acela de formațiune reliefată, sesilă, având aceleași caractere de dimensiuni și culoare. În urma traumatizării repetate, cronice, există un potențial de transformare în melanom al acestora, dar care este extrem de redus.

Nevul melanocitic congenital este o leziune similară, dar care are caracter congenital. Poate avea dimensiuni mult mai mari și uneori în timp poate dezvolta hipertricoză localizată. Nevii melanocitici congenitali au un potențial de malignizare semnificativ (5–10%).

Forme tumorale maligne tegumentare

Carcinomul bazocelular

Este cel mai frecvent tip de tumoră malignă tegumentară și poate fi întâlnit sub patru forme clinice: superficială, nodulară, pigmentară și morphea.

Carcinomul spinocelular

Aspectul clinic specific al carcinoamelor spinocelulare cutanate este acela de nodul subcutanat, uneori ulcerat la tegument și adesea grefat pe un fond de keratoză actinică. Pe fondul keratozei actinice, se dezvoltă după o perioadă de timp o proliferare papilomatoasă cu margini infiltrative, formându-se apoi o ulcerație centrală. Ulcerația se acoperă de cruste și sângerează ușor. În general, orice ulcerație a tegumentului care sângerează ușor trebuie să constituie o suspiciune de tumoră malignă.

Melanomul

Este o tumoră malignă extrem de invazivă încă de la debut. Se poate prezenta sub formă nodulară, *superficială sau de tip lentigo maligna.*

Scanned with OKEN Scanner

Orice modificare recentă de culoare sau dimensiune a unui nev melanocitic, cu apariţia microhemoragiilor sau observarea unor focare satelite constituie elemente de suspiciune pentru apariţia unui melanom.

Adenopatia loco-regională

Sistemul limfatic este format din capilare limfatice, vase limfatice, trunchiuri colectoare şi ganglioni limfatici. Capilarele limfatice au un diametru mai mare decât capilarele sanguine (20–60 μ), un calibru neuniform şi prezintă numeroase anastomoze între ele, astfel că realizează o adevărată reţea limfatică. Acestea prezintă la interior valve semilunare, cu marginea liberă spre lumenul vasului. Vasele limfatice au un traiect neregulat curbiliniu şi pot fi situate în ţesutul subcutanat (vase superficiale), sub fascia superficială sau între organe şi muşchi (vase profunde).

Ganglionii limfatici sunt organe de dimensiuni reduse, interpuse pe traiectul vaselor limfatice. Ei pot fi izolaţi (solitari) sau situaţi în lanţuri sau grupe ganglionare.

În ganglion pătrunde un număr de vase aferente, iar din ganglion pleacă un singur vas eferent, de dimensiuni mai mari, care iese la nivelul hilului (pe unde intră în ganglion pediculul vascular ganglionar). Ganglionul limfatic prezintă următoarele elemente structurale: capsula conjunctivă, şi ariile corticală, paracorticală şi medulară.

Limfa trece din limfaticele aferente în sinusul subcapsular, apoi în sinusurile medulare şi în final prin vasul eferent de la nivelul hilului. Toate aceste căi sunt septate, asigurând funcţia de filtrare ganglionară.

Modificări ale ganglionilor limfatici în context oncologic

O agresiune asupra ganglionului, de natură inflamatorie sau tumorală malignă induce hiperplazie foliculară, hiperplazie corticală sau histiocitoză sinuzală (prezenţa a numeroase histiocite în sinusurile paracorticale.

În context oncologic, prezenţa histiocitozei sinuzale nu este echivalentă cu metastaza ganglionară (pN+), dar constituie un indiciu pentru străbaterea ganglionului de către clone tumorale. Un astfel de ganglion este considerat reactiv la tumoră (pN0), dar există suspiciunea unei metastaze ganglionare, fiind necesare teste de imunohistochimie pentru stabilirea pN+ sau pN0.

În cazul înlocuirii unor structuri ganglionare cu colonii tumorale, respectivul ganglion se consideră metastatic (pN+).

Factori care influenţează diseminarea metastatică a tumorii primare

Diseminarea metastatică a tumorilor maligne oro-maxilo-faciale este influenţată de o serie de factori legaţi de tumora primară.

Localizarea tumorii primare se corelează cu riscul metastatic pentru tumorile maligne ale cavităţii orale. Astfel, se consideră că în general tumorile cu localizare anterioară la nivelul cavităţii orale (în special la nivelul buzei) au un risc de diseminare metastatică mai mic decât cele cu localizare posterioară.

Dimensiunea tumorii primare se corelează cu riscul metastatic, dar în interdependenţă cu toţi ceilalţi factori legaţi de tumora primară. Totuşi, trebuie menţionat că nu întotdeauna stadiul T are relevanţă din punct de vedere al incidenţei metastazelor. De exemplu, unele tumori de bază de limbă, de tip carcinom spinocelular cu grad mic de diferenţiere, sunt extrem de limfofile, cu apariţia adenopatiei metastatice loco-regionale încă din T1.

Profunzimea invaziei este un factor de diseminare metastatică extrem de important, corelat cu stadiul T şi gradul de diferenţiere histologică. Pe baza datelor statistice din literatura de specialitate, putem afirma că limfofilia tumorilor maligne orale de tip carcinom spinocelular este direct influenţată de profunzimea tumorii. Astfel, majoritatea autorilor consideră tumorile cu profunzime de până la 2 mm mai puţin limfofile, iar tumorile cu o invazie în profunzime de peste 2 mm sunt considerate foarte limfofile. Acest lucru este justificat anatomo-patologic prin topografia capilarelor limfatice sau sanguine.

Forma histopatologică a tumorii primare este un factor de prognostic independent privind diseminarea metastatică pentru tumorile maligne orale.

Gradul de diferenţiere histologică este un alt factor cu valoare prognostică privind apariţia metastazelor ganglionare. Numeroase studii au indicat o incidenţă mai mare a metastazelor loco-regionale şi la distanţă pentru tumorile slab

Scanned with OKEN Scanner

diferențiate sau nediferențiate (G3 sau G4) față de cele bine sau moderat diferențiate (G1, G2).

Invazia perinervoasă este o caracteristică binecunoscută a unor tipuri de tumori oro-maxilo-faciale, cum ar fi carcinomul adenoid chistic și carcinomul spinocelular. Invazia acestor structuri constituie un factor independent de predicție în ceea ce privește recidiva locală și potențialul metastatic loco-regional. Un element important și insuficient studiat este mecanismul invaziei perinervoase, care este atât prin contiguitate, cât și prin embolizare discontinuă. Dacp acest mecanism se confirmă, invazia perinervoasă se corelează independent cu potențialul metastatic al respectivei tumori.

Topografia ganglionilor cervicali în context oncologic

A fost elaborat un sistem de standardizare topografică a limfonodulilor cervicali potențial invadați metastatic, în niveluri cervicale, sistem care a fost adoptat și de UICC (fig. 5.10).

În ceea ce privește delimitarea medială a nivelului cervical Ia, aceasta este considerată de cei mai mulți autori de specialitate linia mediană. Recomandăm extinderea nivelului Ia cervical până la nivelul pântecelui anterior al m. digastric controlateral, având în vedere imposibilitatea delimitării nete pe linia mediană a lojei submentoniere și topografia ganglionilor de la acest nivel, în imediata vecinătate a liniei mediene.

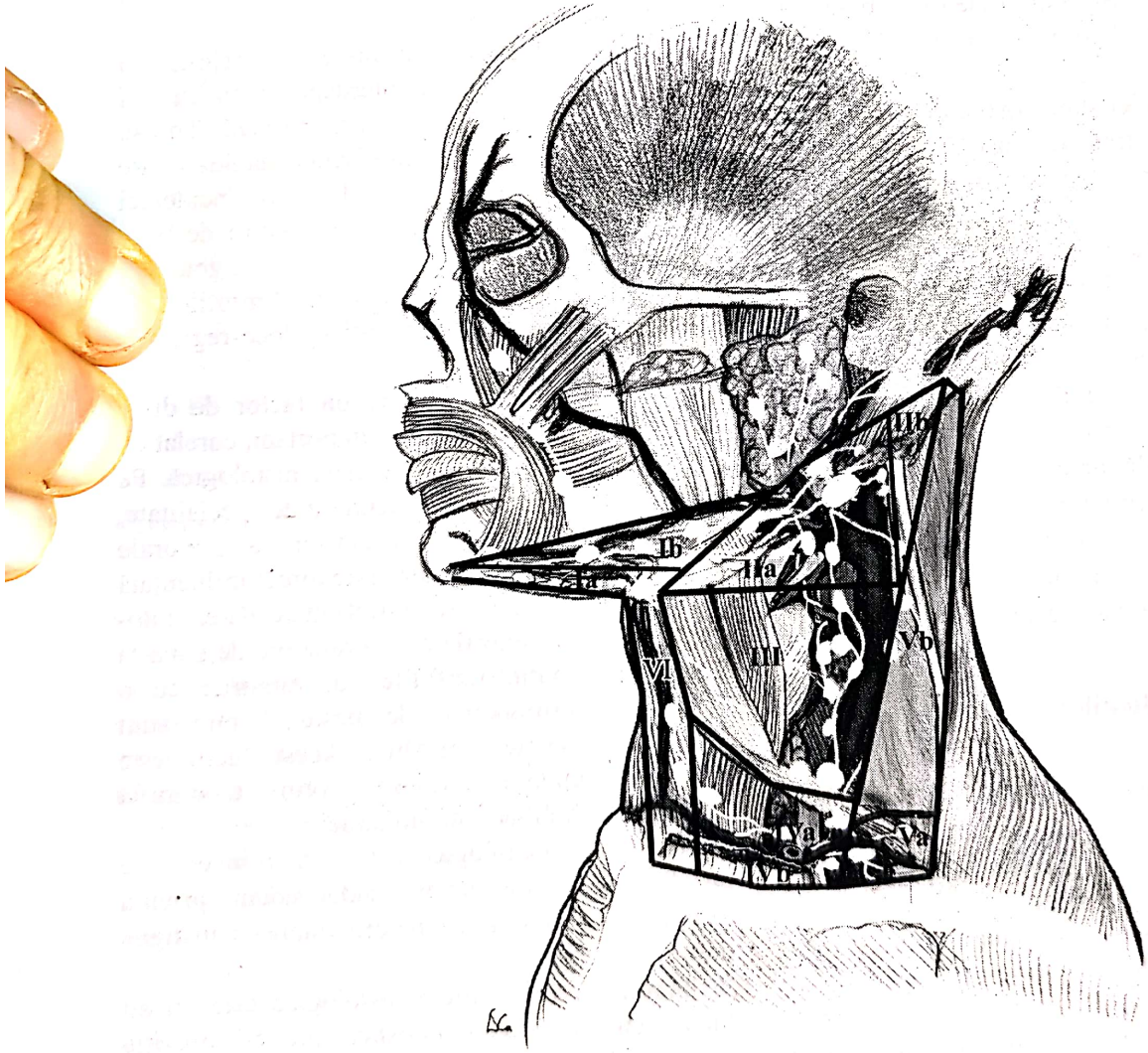

Figura 5.10. Reprezentarea schematică a nivelurilor ganglionare cervicale.

Scanned with OKEN Scanner

Se remarcă faptul că ganglionii situaţi de-a lungul v. jugulare interne (nivelurile IIa, III, IVa), împreună cu cei situaţi de-a lungul n. accesor (nivelurile IIb, Vb) şi cei situaţi de-a lungul vaselor transverse ale gâtului (nivelurile IVb, Va) reprezintă totalitatea ganglionilor cervicali profunzi (triunghiul lui Rouvière).

Prezenţa sau absenţa adenopatiei clinice cervicale

În general, ganglionii limfatici trebuie să atingă dimensiuni de cel puţin 1 cm diametru pentru a putea fi decelabil clinic, prin palpare.

Un ganglion cervical palpabil, în context oncologic, poate fi (1) ganglion reactiv sau (2) ganglion metastatic. Pentru a deveni palpabil, un ganglion metastatic poate conţine până la 10^9 celule tumorale.

În context oncologic, absenţa ganglionilor cervicali palpabili denotă 1. lipsa afectării metastatice, 2. ganglion reactiv de mici dimensiuni sau 3. microadenopatie metastatică.

Uneori, adenopatia cervicală este singura manifestare clinică a unei tumori maligne. Prezenţa adenopatiei cervicale în contextul unor factori de risc trebuie să ridice suspiciunea de tumoră malignă ocultă, fiind necesare investigaţii suplimentare pentru decelarea tumorii primare.

Dezvoltarea coloniei metastatice ganglionare va duce la invazia şi ruptura capsulei ganglionare, fixarea ganglionului şi invazia structurilor de vecinătate (vase, tegument, structuri osoase), ceea ce denotă un prognostic rezervat.

Tabelul 5.4

Nivelurile ganglionare cervicale

Nivelul	Limite	Conţinut
I Ia, Ib	Sup: marginea inf a mandibulei Inf: marginea inf a osului hioid Post: polul posterior al glandei submandibulare *Limita Ia-Ib: pântecele post al m. digastric*	Ia: ggl. submentali Ib: ggl. submandibulari; gl. submandibulară
II IIa, IIb	Sup: baza craniului Ant: polul post al glandei submandibulare Inf: osul hioid (clinic), bifurcaţia ACC (chirurgical) Post: marginea post a m. SCM *Limita IIa-IIb: n. accesor*	IIa: ggl. jugulari sup (grupul subdigastric); ggl. Küttner IIb: ggl. spinali sup (recesul submuscular)
III	Sup: osul hioid (clinic), bifurcaţia ACC (chirurgical) Ant: marginea lat a m. sternohioidian Inf: marg inf a m. omohioidian Post: marginea post a m. SCM	Ggl. jugulari mijlocii (inclusiv ggl. jugulo-omohioidian = Küttner II)
IV IVa, IVb	Sup: marginea inf a m. omohioidian Ant: marginea lat a m. sternohioidian Inf: clavicula Post: marginea post a m. SCM *Limita IVa-IVb: capetele m. SCM*	IVa: ggl. jugulari inf IVb: ggl. cervicali transverşi
V Va, Vb	Ant: marginea post a m. SCM Inf: clavicula Post: marginea ant a m. trapez *Limita Va-Vb: pântecele inf al m. omohioidian*	Va: ggl. cervicali transverşi Vb: ggl. spinali inf
VI	Sup: osul hioid Med: linia mediană Inf: incizura jugulară a sternului Lat: marginea post a m. sternohioidian	Ggl. peritraheali, perilaringieni

Diagnosticul diferenţial al adenopatiei metastatice cervicale

Diagnosticul diferenţial al metastazelor ganglionare cervicale consecutive tumorilor maligne oro-maxilo-faciale trebuie făcut cu:

1. tumori benigne cervicale
   - tumori chistice: chisturi sebacee, ranula suprahioidiană
   - tumori de glomus carotic şi neurogenice
   - tumori ale glandelor salivare

Scanned with OKEN Scanner

– tumori vasculare: hemangiom, limfangiom, malformație vasculară, anevrism
– tumori neurale: neurofibrom, schwannom etc.
– lipoame
– fibroame
2. tumori maligne cervicale neganglionare
– tumori maligne tiroidiene, paratiroidiene
– tumori maligne de glande salivare
– carcinoamele chistice ale canalului tireoglos
– angiosarcoame, neurosarcoame, miosarcoame
3. Adenopatii din hemopatii maligne
– limfoame (hodgkiniene, non-hodgkiniene, Burkitt)
– leucemia limfoidă cronică
– leucemia acută limfoblastică
– sarcoame ganglionare (limforeticulosarcoame)
– macroglobulinemia (B. Waldenstrom)
4. infecții ale regiunii cervicale
– abcese (abcesul spațiului laterofaringian, abcesul de lojă submandibulară)
– submaxilita litiazică
– limfadenite cervicale
– limfadenite acute
– limfadenite cronice
– nespecifice
– specifice : TBC, sifilis, actinomicoză
– limfadenite cronice din alte boli infecțioase:
  – bacteriene: bruceloza, tularemia, listerioza, lepra, histoplasmoza, sarcoidoza etc.
  – parazitare: toxoplasmoza, leishmanioza
  – micotice
  – virale: mononucleoza infecțioasă, limforeticuloza benignă de inoculare (Debré), rubeola
5. adenite inflamatorii şi/sau imunologice
– boala Kawasaki
– boala Raay-Darfman
– histiocitoza X
– sarcoidoza (boala Besnier-Boeck-Schaumann)
– HIV/SIDA
– boala serului
– lupusul eritematos diseminat
– limfadenite medicamentoase (penicilină, streptomicină, sulfonamide, meprobamat, heparină)
– tezaurismoza
6. afecțiuni congenitale
– chistul canalului tireoglos
– chistul branhial
– chistul dermoid
– teratomul
7. alte cauze
– diverticulul Zenker
– laringocelul
– amiloidoza
8. structuri normale: cornul mare al osului hioid, bulbul carotic, procesele transverse ale vertebrelor etc.

INVESTIGAȚII PARACLINICE

Există diferite metode complementare examenului clinic ce aduc date importante privind confirmarea diagnosticului de prezumție stabilit pe criterii clinice. Investigațiile paraclinice curente în contextul tumorilor maligne oro-maxilo-faciale sunt:

– Metode chirurgicale: biopsia, citologia exfoliativă.
– Metode de colorare vitală: coloraţia cu albastru de toluidină, acridină.
– Metode imagistice: radiografii, tomografia computerizată, rezonanța magnetică nucleară, metode ultrasonice, endoscopia triplă.
– Alte metode: flow-citometria, markeri tumorali.

Metode chirurgicale

Biopsia

Reprezintă examenul de certitudine prin care se stabileşte diagnosticul histopatologic al unei tumori. Sunt descrise numeroase tehnici de biopsie, dintre care ne vom referi la cele folosite în practica curentă.

Biopsia excizională

Este indicată în tumorile cu un diametru de până la maxim 1 cm, localizate superficial sau profund şi situate în părțile moi sau în structurile osoase.

Mai poartă denumirea de „exereză-biopsie", iar intervenția se practică de regulă sub anestezie locală.

Biopsia trebuie să includă zona lezională precum şi o porțiune de mucoasă adiacentă, normală, situată la minimum 5 mm de marginile leziunii. Profunzimea exerezei-biopsie va respecta acelaşi principiu şi se realizează în funcție de aspectul tumorii, urmărindu-se extirparea tumorală în limite de siguranță oncologică – margini libere negative (fig. 5.11).

Scanned with OKEN Scanner

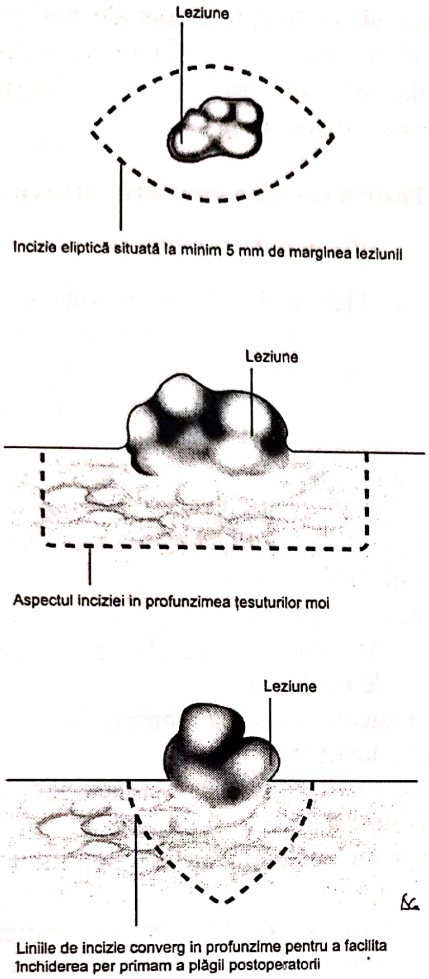

Figura 5.11. Biopsia excizională.

Biopsia incizională

Este indicată în cazul:

- leziunilor tumorale extinse (extirparea chirurgicală realizându-se ulterior);
- tumorilor inoperabile dar care beneficiază de tratament radio-chimioterapeutic;
- tumorilor la care se urmărește întâi reconversia tumorală și apoi tratamentul chirurgical;
- bolnavilor ce refuză intervenția chirurgicală, optând pentru radio-chimioterapie;
- tumorilor sau adenopatiilor inoperabile (risc vital) dar care beneficiază de tratament radio-chimioterapeutic;
- tumorilor sau adenopatiilor la care se urmărește reconversia tumorală urmată de tratamentul chirurgical;

În general, contraindicațiile biopsiei incizionale sunt date de:

- leziuni acute cu caracter inflamator;
- leziuni vasculare (hemangiom);
- tumori parotidiene – datorită riscului de lezare a n. facial sau a instalării unor fistule salivare;
- leziuni provocale de traumatisme recente;
- leziuni osoase radiotransparente (hemangiom osos, chisturi suprainfectate etc.);
- zone anatomice cu risc vital.

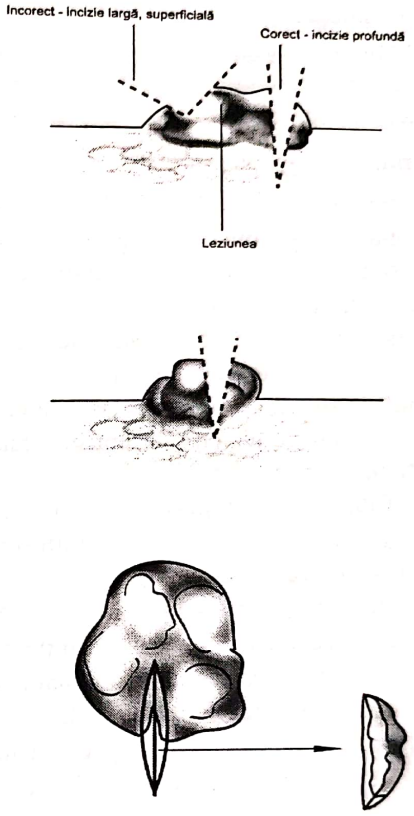

Figura 5.12. Biopsia incizională.

Biopsia incizională trebuie să fie profundă și să cuprindă zona cea mai suspicionată a leziunii, precum și o porțiune de mucoasă normală adiacentă (fig. 5.12). Zonele de necroză sau zonele suprainfectate trebuie evitate pentru a nu genera confuzii în privința diagnosticului.

Biopsia prin aspirație cu ac

Această tehnică este aplicabilă în special pentru mase prezumtiv tumorale cervicale și respectiv în cazul adenopatiei cervicale. Metoda constă în puncția transcutanată a formațiunii cu un ac fin și aspirația de material pentru examenul citologic. Metoda nu necesită echipamente speciale și este rapidă, foarte puțin dureroasă și fără complicații.

Scanned with OKEN Scanner

Succesul tehnicii depinde de două aspecte: puncția reușită a nodulului și transferul celulelor și stromei de pe ac pe lama de microscop. Frable [10] indică o acuratețe a rezultatelor de 94,5%. Biopsia prin aspirație cu ac pune la dispoziția medicului un diagnostic citologic ce permite clasificarea leziunilor în următoarele categorii:

a. infecțioase;
b. tumorale benigne;
c. tumorale maligne;
d. leziuni specifice.

Conceptul de ganglion santinelă

Ganglionul santinelă se definește ca fiind ganglionul sau grupul de ganglioni ce reprezintă prima stație de drenaj pentru celulele tumorale dintr-o anumită localizare [11].

Investigarea ganglionului santinelă se bazează pe una dintre următoarele metode:

– infiltrații peritumorale cu albastru de metilen și aspirație cu ac/biopsie ganglionară (specificitate sub 50%);

– infiltrații peritumorale cu albumină coloidală cu Technețiu-99 și limfoscintigrafie ganglionară (specificitate 95%);

– infiltrații peritumorale cu albumină coloidală cu Technețiu-99 + albastru de metilen și limfoscintigrafie + aspirație ganglionară cu ac sub control ecografic (specificitate 98%).

Valoarea diagnostică a acestei metode este controversată în literatura de specialitate.

Citologia exfoliativă

Este folosită ca metodă de diagnostic precoce a cancerului. Procedeul constă în raclarea unei porțiuni din mucoasa orală și colorarea frotiurilor prin tehnica May-Grünwald-Giemsa.

Stabilirea criteriilor de malignitate se face apreciind modificările componentelor celulare (nuclei, nucleoli, citoplasmă). În funcție de aceste modificări se stabilesc cele 5 grade Papanicolau:

– gradul I – absența celulelor atipice;
– gradul II – citologie anormală, dar fără semne de malignitate (sunt prezente mai ales modificări de tip inflamator);
– gradul III – citologie sugestivă, dar neconcludentă pentru malignitate;
– gradul IV – citologie foarte sugestivă pentru malignitate – pe frotiu apar celule atipice izolate sau în placard, alături de elemente inflamatorii;
– gradul V – caracter net de malignitate, cu celule atipice în număr mare, izolate sau în placard, care, prin dispoziția lor, realizează aspectul unei biopsii.

Teste bazate pe colorare intravitală

Testul cu albastru de toluidină

Richart [12] a descris o metodă de colorare vitală pentru identificarea leziunilor maligne și displazice ale colului uterin. Tehnica a fost aplicată ulterior și pentru leziunile mucoasei orale. Metoda constă în aplicarea unei soluții apoase de albastru de toluidină 1%, timp de 10 secunde. Se fac apoi irigații orale cu o soluție de acid acetic 1%. Albastrul de toluidină se leagă de ADN-ul din celulele superficiale și astfel rezistă decolorării cu acid acetic. Colorarea este proporțională cu cantitatea de ADN din celule și cu numărul și dimensiunile nucleilor.

Este indicată folosirea tehnicii doar cu caracter orientativ, pentru:

– leziuni care ridică suspiciunea unei forme de debut maligne a mucoasei orale;

– alegerea zonei de elecție pentru prelevarea unei biopsii;

– monitorizarea pacienților diagnosticați cu o leziune malignă la nivelul tractului aerodigestiv superior pentru diagnosticarea precoce a unei tumori secunde în câmpul de cancerizare.

Testul cu acridină

Roth și colab. [13] au descris o tehnică similară bazată pe acridină, prin care se putea evalua conținutul de ADN al celulelor descuamate din zona jugală, prin estimarea gradului de legare de acridină. S-a comparat cantitatea de acridină legată la pacienții cu tumori maligne și respectiv fără afectare malignă orală, remarcându-se diferențe semnificative între cele două loturi de pacienți.

Metode imagistice

Examenul radiologic uzual

Radiografiile obișnuite constituie un mijoc destul de limitat de investigare în cancerul oral. Pentru ca să se poată observa modificări radiologice la nivel osos, este necesară o demineralizare de cel puțin 50%. Ortopantomograma poate fi utilă în evaluarea afectării

Scanned with OKEN Scanner

mandibulei, iar radiografiile semiaxiale sau SAF sunt utile pentru tumorile maligne ale maxilarului.

Tomografia computerizată

Tomografia computerizată este indicată în determinarea invaziei osoase, în special în cazul tumorilor de maxilar sau mandibulă, cu posibilă extindere spre baza craniului. Explorarea CT permite evaluarea preterapeutică directă, neinvazivă, a țesuturilor submucoase și profunde, cervico-faciale.

Este, de asemenea, utilă în evaluarea preterapeutică a metastazelor ganglionilor limfatici cervicali și au fost elaborate criterii care asigură o delimitare destul de precisă a ganglionilor normali sau „reactivi" de cei metastatici:

- Ganglioni probabil „pozitivi" la examenul CT:
  - masă prost definită sau cu margini neregulate, care conține ganglion limfatic;
  - grupuri de trei sau mai mulți ganglioni cu diametrul între 0,6–1,5 cm, cu margini slab definite sau juxtapuse (suprapuse).
- Ganglioni probabil „negativi" la examenul CT:
  - masă discretă, precis delimitată, cu diametrul sub 1,5 cm;
  - planuri fasciale integre în jurul tecii carotidei.

Se poate face o determinare și mai precisă prin folosirea substanțelor de contrast și se pot obține informații de detaliu atât despre țesuturile moi cât și despre structurile osoase afectate malign. Tumorile maligne au contururi neregulate, imprecise, cu o densitate de țesuturi mai neomogenă în funcție de zonele de necroză existente sau de prezența calcificărilor intratumorale. Sunt ușor de evidențiat distrucțiile osoase, invaziile musculare, vasculare și cele nervoase.

Rezonanța magnetică

Rezoluția imaginii este mai bună decât în cazul CT, iar principalul avantaj este diferențierea superioară părților moi. Se consideră că are rate de sensibilitate și specificitate de peste 95% pentru investigarea afectării metastatice ganglionare cervicale.

Metode imagistice ultrasonice

Ecografia poate fi folosită în unele situații pentru depistarea adenopatiilor cervicale metastatice, dar din păcate structurile cervicale (în special m. sternocleidomastoidian) nu permit obținerea unor informații privind micropoliadenopatia. Ecografia este utilă în ghidarea biopsiei prin aspirație cu ac fin.

Endoscopia triplă

Endoscopia triplă constă în nazofaringoscopie, laringoscopie cu traheoscopie și esofagoscopie, metoda fiind utilă pentru:

- evidențierea prezenței și mărimii leziunii la nivelul căilor aeriene superioare, în special de la nivelul bazei limbii sau orofaringelui în general;
- decelarea unei tumori secunde în câmp de canerizare;
- decelarea tumorii primare în cazul unei adenopatii cervicale prezumtiv metastatice ca prim semn clinic de manifestare.

Alte investigații paraclinice

Alte investigații paraclinice relevante în contextul patologiei tumorale maligne oro-maxilo-faciale sunt:

- flow-citometria;
- evaluarea markerilor tumorali din țesuturile recoltate sau sânge periferic, cu relevanță în teritoriul oro-maxilo-facial: CEA (antigenul carcinoembrionic), CA 50, TA 4, Ki-67, PCNA, p53.

CLASIFICAREA TNM ȘI STADIALIZAREA TUMORILOR MALIGNE ORO-MAXILO-FACIALE

Stabilirea stadiului evolutiv al leziunilor maligne se face pe baza unor sisteme de clasificare stadială, recomandate de UICC* și AJCC** [14], care să permită includerea cazului într-un grup omogen, statistic echivalent, care prezintă aceeași severitate a bolii și, pentru care, prin același protocol terapeutic, se poate obține cea mai îndelungată perioadă de supraviețuire și cel mai bun rezultat postoperator. Încadrarea în stadii se realizează după ce s-a demonstrat clinic și histologic că tumora este malignă. Clasificarea stadială se realizează pe baza unor criterii legate de tumora primară (T), adenopatia loco-regională (N) și prezența sau absența metastazelor la distanță (M).

---

* *Union Internationale Contre le Cancer.*
** *American Joint Committee on Cancer.*

Scanned with OKEN Scanner

Pentru a putea înțelege criteriile de stadializare ale tumorilor maligne oro-maxilo-faciale, considerăm necesară definirea unor termeni:

– **Tumoră *in situ*** = tumoră malignă de tip carcinomatos care nu a rupt membrana bazală, prezentând toate caracterele de invazie locală și metastazare, dar pe care nu și le-a exercitat încă;

– **Tumoră primară** = tumora malignă cu toate caracterele specifice de invazie și metastazare;

– **Tumoră secundă** = a doua tumoră primară în câmp de cancerizare; nu denotă o recidivă sau o invazie secundară, ci este vorba despre un focar de transformare malignă independent;

– Tumoră/adenopatie/metastază la distanță **concomitentă** = prezentă în același timp cu tumora primară;

– Tumoră/adenopatie/metastază la distanță **sincronă** = prezentă la un interval de maximum 6 luni de la diagnosticarea tumorii primare;

– Tumoră/adenopatie/metastază la distanță **metacronă** = prezentă la un interval de peste 6 luni de la diagnosticarea tumorii primare.

INDICI DESCRIPTIVI PENTRU CLASIFICAREA TNM

– **cTNM** reprezintă clasificarea clinică (preterapeutică) se bazează pe datele obținute înaintea stabilirii sau inițierii unui tratament (examen clinic, investigații paraclinice);

– **pTNM** reprezintă clasificarea bazată pe confirmarea histopatologică post-chirurgicală;

– **rTNM** reprezintă indicele de reclasificare (clinică sau histopatologică) a recidivelor, după un interval asimptomatic.

CLASIFICAREA TNM A TUMORILOR MALIGNE ORO-MAXILO-FACIALE

Pentru simplitate, vom face în continuare referire la criteriile generale de clasificare TNM ale tumorilor maligne din teritoriul oro-maxilo-facial. O serie de tumori maligne (ale glandelor salivare mari, melanoame, tumori de maxilar) prezintă criterii de clasificare TNM specifice, care vor fi discutate în secțiunile respective.

„T" (tumora primară)

Tx: Tumora primară nu poate fi evaluată;

T0: Nu există dovezi despre prezența unei tumori primare;

Tis: Tumoră *in situ*;

T1: Tumoră de până la 2 cm în dimensiunea sa maximă;

T2: Tumoră între 2 cm și 4 cm în dimensiunea sa maximă;

T3: Tumoră mai mare de 4 cm în dimensiunea sa maximă;

T4: Tumoră care invadează structurile adiacente:

T4a: (operabilă) – tumora invadează structuri adiacente (corticală osoasă, musculatura extrinsecă a limbii (m. genioglos, hioglos, palatoglos, stiloglos, sinusul maxilar, tegumente)

T4b: (inoperabilă) – tumora invadează spațiul masticator, lamele apofizei pterigoide, baza craniului sau include a. carotidă internă.

„N" (ganglionii loco-regionali – „Nodes")

Nx: Ganglioni limfatici regionali ce nu pot fi evaluați;

N0: Nu există dovezi despre prezența adenopatiei metastatice cervicale;

N1: Un singur ganglion ipsilateral cu diametru mai mic de 3 cm;

N2: Unul sau mai mulți ganglioni, cu diametru între 3 și 6 cm:

N2a: Un singur ganglion ipsilateral între 3 cm și 6 cm;

N2b: Mai mulți ganglioni ipsilaterali mai mici de 6 cm;

N2c: Unul sau mai mulți ganglioni contralateral sau bilateral mai mici de 6 cm;

N3: Unul sau mai mulți ganglioni cu diametrul mai mare de 6 cm.

„M" (metastaze la distanță)

Mx: Prezența metastazelor la distanță nu poate fi evaluată;

M0: Metastaze la distanță absente;

M1: Metastaze la distanță prezente.

INDICATORI SUPLIMENTARI

Gradul de diferențiere a tumorii maligne (G)

Pe lângă tipul histopatologic de tumoră, gradul de diferențiere a tumorii maligne este considerat un indice suplimentar de stadializare și evaluare a prognosticului bolii:

Scanned with OKEN Scanner

Gx: Gradul de diferenţiere nu poate fi evaluat;
G1: Bine diferenţiată;
G2: Moderat diferenţiată;
G3: Slab diferenţiată;
G4: Nediferenţiată.

Este cunoscut faptul că o tumoră bine diferenţiată sau moderat diferenţiată (G1-G2) are un prognostic mai bun decât una slab diferenţiată sau nediferenţiată (G3-G4).

Indicele de tumoră reziduală (R)

Absenţa sau prezenţa tumorii reziduale după tratament este un indice suplimentar, care se suprapune într-o oarecare măsură peste clasificarea rTNM, dar care totuşi a fost menţinut:

Rx: Prezenţa tumorii reziduale nu poate fi evaluată;
R0: Tumoră reziduală absentă;
R1: Tumoră reziduală evidenţiabilă microscopic;
R2: Tumoră reziduală evidenţiabilă macroscopic.

OBSERVAŢII

Clasificarea TNM a tumorilor multiple

În cazul tumorilor multiple în câmp de cancerizare, se clasifică după dimensiunea maximă a celei mai mari tumori, iar numărul tumorilor se indică între paranteze.

De exemplu, prezenţa unei tumori a fibromucoasei palatului dur care invadează substratul osos subiacent şi a unei tumori a planşeului bucal anterior de 2 cm, cu prezenţa adenopatiei cervicale bilaterale se clasifică T4(2) N2c Mx.

Conceptul de „sistem dual"

Clasificarea pTNM se bazează pe datele de la cTNM, la care se adaugă informaţiile obţinute prin examenul anatomopatologic al piesei excizate. Deci, pTNM presupune, evident, un tratament chirurgical.

Este cunoscut conceptul de sistem dual în clasificarea TNM, conform căruia, ideal este ca aceeaşi clasificare clinică cTNM, preterapeutică, să corespundă cu clasificarea pTNM post-terapeutică: cTNM = pTNM. Acest lucru nu este din păcate posibil întotdeauna, având în vedere imposibilitatea evaluării clinice sau paraclinice preterapeutice a invaziei locale (în unele situaţii), dar mai ales a stării ganglionilor cervicali.

De exemplu, o situaţie frecventă este aceea în care cN0, care denotă absenţa ganglionilor cervicali palpabili sau evidenţiaţi imagistic, să nu corespundă cu situaţia pN+, certificată prin examenul histopatologic al piesei de evidare cervicală profilactică să evidenţieze micro-poliadenopatie metastatică.

De asemenea, cN+, deci prezenţa unor ganglioni palpabili, poate fi infirmat de examenul histopatologic care să evidenţieze prezenţa unor ganglioni reactivi, deci pN0.

Reclasificarea rTNM a recidivelor

Indicele de reclasificare „r" este definit doar pentru recidivele locale sau loco-regionale după un interval asimptomatic, şi deci nu pentru reevaluarea după un tratament paliativ. Reclasificarea se face pe aceleaşi criterii clinice sau/şi histopatologice privind tumora primară, adenopatia cervicală şi metastazele la distanţă.

De exemplu, o recidivă postoperatorie de dimensiuni mai mari de 4 cm, cu prezenţa unui singur ganglion cervical palpabil, de 2 cm, se clasifică rT3N1Mx.

Clasificarea TNM a adenopatiei cervicale metacrone

Se consideră că adenopatia metastatică metacronă este o manifestare a recidivei loco-regionale a bolii maligne după un inteval asimptomatic, datorită lipsei unei atitudini terapeutice active faţă de ganglionii cervicali (evidare cervicală profilactică), şi deci se clasifică folosind indicele „r".

De exemplu, la un pacient cu o tumoră de buză şi fără adenopatie cervicală clinic (cT2N0Mx), se practică extirparea tumorii primare cu margini libere şi se realizează o dispensarizare activă pentru ganglionii cervicali. Apariţia unui ganglion metastatic la nivel cervical, la un an de la intervenţia pentru tumora primară, chiar dacă nu sunt semne de recidivă la nivelul buzei, se consideră o recidivă loco-regională prin ne-eradicarea focarelor tumorale loco-regionale (prin evidare cervicală profilactică) şi se clasifică rT0N1Mx.

Scanned with OKEN Scanner

„Mx"

Considerăm că un pentru pacient care nu a fost investigat amănunţit la nivelul tuturor aparatelor şi sistemelor pentru infirmarea oricăror metastaze la distanţă, cea mai corectă încadrare în clasificarea TNM este Mx, şi nu M0.

STADIALIZAREA BOLII MALIGNE PENTRU TERITORIUL ORO-MAXILO-FACIAL

Pe baza clasificării TNM se face încadrarea standardizată în stadii evolutive ale bolii, după un sistem standardizat conform recomandărilor UICC şi AJCC.

Tabelul 5.5

Stadializarea tumorilor maligne oro-maxilo-faciale

Stadiu	T	N	M
0	Tis	N0	M0
I	T1	N0	M0
II	T2	N0	M0
III	T3	N0	M0
IV A	T1, T2, T3	N1	M0
	T4a	N0, N1	M0
IV B	T1, T2, T3, T4a	N2	M0
	T4b	Orice N	M0
	Orice T	N3	M0
IV C	Orice T	Orice N	M1

Pentru o mai uşoară înţelegere a stadializării, considerăm necesară şi următoarea prezentare schematică:

Tabelul 5.6

Schematizarea stadiilor bolii maligne pentru teritoriul oro-maxilo-facial

	T1	T2	T3	T4a	T4b
N0	I	II	III	IV A	IV B
N1	III	III	III	IV A	IV B
N2	IV A	IV A	IV A	IV A	IV B
N3	IV B	IV B	IV B	IV B	IV B
M1	IV C	IV C	IV C	IV C	IV C

PROGNOSTICUL TUMORILOR MALIGNE ORO-MAXILO-FACIALE

Prognosticul bolii maligne în teritoriul oro-maxilo-facial foloseşte ca indice **rata de supravieţuire la 5 ani**. Aceasta este egală cu procentul de pacienţi dintr-un lot studiat, echivalenţi statistic, care au supravieţuit un interval mai mare sau egal cu 5 ani de la diagnosticarea bolii. Se descrie şi o rată de supravieţuire asimptomatică la 5 ani („disease free survival rate"), care semnifică procentul de pacienţi dintr-un lot studiat, echivalenţi statistic, la care după un interval mai mare sau egal cu 5 ani nu poate fi dovedită prezenţa unor recidive sau metastaze loco-regionale sau la distanţă. Se pot realiza estimări ale ratei de supravieţuire sau ale ratei de supravieţuire asimptomatică la un alt interval de timp (1 an, 2 ani, 10 ani etc.). Estimarea **duratei de supravieţuire** pentru fiecare pacient în parte este dificilă şi cu o relevanţă scăzută, fapt pentru care este un indicator puţin folosit în cazul tumorilor maligne oro-maxilo-faciale. De asemenea, trebuie menţionat că nu există o corelaţie directă (de proporţionalitate) între rata de supravieţuire la 5 ani pentru un anumit lot de pacienţi şi durata de supravieţuire a fiecărui pacient în parte din acel lot.

Rata de supravieţuire la 5 ani (indicatorul standard de prognostic pentru pacienţii cu tumori maligne oro-maxilo-faciale) este influenţat de o multitudine de factori legaţi de statusul pacientului, de caracteristicile tumorii primare, de prezenţa şi caracteristicile adenopatiei loco-regionale şi de asemenea de metastazele la distanţă, precum şi de alţi indicatori obţinuţi pe baza examenelor paraclinice (markeri tumorali).

STATUSUL PACIENTULUI

Vârsta. Pacienţii la care o tumoră malignă apare o vârstă mai mică au un prognostic mai rezervat. Acest fapt se datorează în principiu vitezei mari de creştere tumorală şi potenţialului de metastazare la aceşti pacienţi, probabil pe fondul unui deficit imunologic sau genetic, de apărare antitumorală.

Afecţiunile generale. Trebuie avute în vedere bolile care afectează sistemul imunitar şi apărarea generală a organismului – imunosupresia pe fondul unor boli generale sau indusă medicamentos (pacenţi sub tratament imunosupresor după transplante de organe, pacienţi sub tratament cronic cortizonic etc.). Există numeroase astfel de afecţiuni care înrăutăţesc prognosticul bolii maligne.

Scanned with OKEN Scanner

TUMORA PRIMARĂ

Localizarea tumorii primare este un factor de prognostic pentru tumorile maligne ale cavității orale. Astfel, se consideră că în general tumorile cu localizare anterioară la nivelul cavității orale (în special la nivelul buzei) au un prognostic mai favorabil decât cele cu localizare posterioară.

Dimensiunea tumorii primare este un factor important de prognostic, acesta fiind însă corelat cu majoritatea celorlalți factori de prognostic legați de tumora primară. În general, tumorile în T4 au prognosticul cel mai rezervat.

Trebuie menționat că nu întotdeauna stadiul T este cel mai important factor de prognostic. De exemplu, unele tumori de bază de limbă, de tip carcinom spinocelular cu grad mic de diferențiere, sunt extrem de limfofile, cu apariția adenopatiei metastatice loco-regionale, încă din T1.

Profunzimea invaziei este un factor de prognostic extrem de semnificativ, corelat cu stadiul T și gradul de diferențiere histologică. Pe baza datelor statistice din literatura de specialitate, putem afirma că limfofilia tumorilor maligne orale de tip carcinom spinocelular este direct influențată de profunzimea tumorii. Astfel, majoritatea autorilor consideră tumorile cu profunzime de până la 2 mm mai puțin limfofile, iar tumorile cu o invazie în profunzime de peste 2 mm sunt considerate foarte limfofile. Invazia stromei pe mai puțin de 0,5 mm se asociază cu o rată de supraviețuire semnificativ mai bună.

Forma anatomo-clinică a tumorii primare este un alt factor de prognostic privind tumora primară. Dintre formele anatomo-clinice în perioada de stare, forma ulcero-distructivă este mai agresivă și cu un prognostic mai sever decât forma ulcero-vegetantă. Acest fapt de datorează tiparului de creștere tumorală, care la nivel microscopic este de invazie directă pentru forma ulcero-distructivă și respectiv de presiune pe țesuturile învecinate până la efracționarea acestora cu invazie ulterioară („pushing-pattern") pentru formele ulcero-vegetante. De asemenea, se consideră că foma infiltrativ difuză și cea schiroasă au o evoluție mai lentă, dar cu un prognostic extrem de rezervat.

Forma histopatologică a tumorii primare este un factor de prognostic independent pentru tumorile maligne orale. Majoritatea tumorilor maligne ale mucoasei orale sunt de tip carcinom spinocelular (peste 95%), fapt pentru care studiile statistice comparative din literatura de specialitate iau în calcul doar această formă histopatologică.

Gradul de diferențiere histologică este un alt factor cu valoare prognostică. Numeroase studii au indicat că supraviețuirea este mai redusă în cazul tumorilor nediferențiate, precum și o incidență mai mare a metastazelor cervicale și la distanță la acest grup de pacienți.

Invazia perinervoasă este o caracteristică binecunoscută a unor tipuri de tumori oro-maxilo-faciale, cum ar fi carcinomul adenoid chistic și carcinomul spinocelular. Invazia acestor structuri constituie un factor independent de predicție în ceea ce privește recidiva locală și potențialul metastatic loco-regional. Metastazele „în salturi" se asociază adesea cu creșterea tumorală peri-nervoasă și reprezintă un factor de prognostic rezervat. Studii recente indică o rată de metastazare loco-regională și la distanță ridicate pentru tumorile cu invazie perinervoasă.

ADENOPATIA CERVICALĂ

Prezența adenopatiei cervicale la consultul inițial este asociată cu un prognostic rezervat și cu eșecuri în asigurarea controlului loco-regional. Prezența adenopatiei cervicale reduce rata de supraviețuire la jumătate, pentru o aceeași formă T.

Factorii de prognostic rezervat legați de adeno-patia cervicală sunt:

– un număr crescut de ganglioni cervicali clinic pozitivi;

– prezența ganglionilor în nivele inferioare cervicale (în special în regiunea supraclaviculară);

– implicarea ganglionilor controlaterali sau bilaterali;

– ruptura capsulară și invadarea părților moi cervicale.

METASTAZELE LA DISTANȚĂ

În mod cert, prezența metastazelor sistemice rămâne un indicator de prognostic sever, indiferent de organul implicat. Localizările cele mai comune pentru metastazele la distanță ale tumorilor oro-maxilo-faciale sunt plămânii, oasele, ficatul și creierul. Pentru depistarea acestor

Scanned with OKEN Scanner

diseminări trebuie să se examineze de rutină aceste organe, să se evalueze funcţia hepatică, alături de radiografii toracice şi, dacă este posibil, investigarea markerilor tumorali în sângele periferic.

PRINCIPII GENERALE DE TRATAMENT MULTIMODAL ÎN TUMORILE MALIGNE ORO-MAXILO-FACIALE

La pacienţii cu tumori maligne oro-maxilo-faciale, conduita terapeutică se stabileşte şi se instituie prin colaborarea interdisciplinară între medicul chirurg oro-maxilo-facial şi medicul oncolog.

Obiectivele tratamentului multimodal sunt:

– **asigurarea „vindecării"** – supravieţuirea la 5 ani după terminarea tratamentului;

– **asigurarea calităţii vieţii** – pe baza reabilitării funcţionale, care să permită reintegrarea socială a pacientului.

Tratamentul este multimodal (complex) şi include tratamentul chirurgical sau/şi tratamentul asociat radio-chimioterapeutic. La acestea se adaugă imunoterapia şi tratamentele de susţinere. Secvenţialitatea acestor etape este determinată pe baza datelor clinice şi paraclinice, în funcţie de statusul general, situaţia clinică şi stadializare şi bineînţeles de acceptul informat al pacientului.

CONDUITA TERAPEUTICĂ ÎN FUNCŢIE DE STADIALIZARE

În stadiile I, II, III şi IV A, tratamentul multimodal are intenţie curativă şi constă într-un tratament chirurgical, urmat de radio-chimioterapia postoperatorie.

În stadiul IV B, de cele mai multe ori tratamentul are intenţie paliativă şi constă în tratament radio-chimioterapeutic, şi uneori, la solicitarea pacientului, într-o intervenţie chirurgicală cu caracter paliativ. Tot în acest stadiu, se poate opta pentru un tratament cu intenţie curativă, care constă în radio-chimioterapie de reconversie tumorală (micşorarea volumului tumoral pentru a putea deveni operabil), iar dacă aceasta se obţine, este urmată de intervenţia chirurgicală radicală (curativă) şi apoi de radio-chimioterapia postoperatorie.

În stadiul IV C, de cele mai multe ori tratamentul are intenţie paliativă şi constă în radio-chimioterapie.

Trebuie avut în vedere faptul că acest algoritm principial va fi adaptat fiecărui caz în parte, stabilindu-se de la început criteriile de operabilitate sau inoperabilitate.

TRATAMENTUL CHIRURGICAL

Principiile generale ale tratamentului chirurgical cu intenţie curativă au fost sintetizate de către Langdon [15] astfel:

1. Intervenţia chirurgicală cuprinde trei etape şi anume:
   – Extirparea tumorii primare cu margini libere;
   – Plastia reconstructivă a defectului postoperator;
   – Conduita terapeutică cervicală.
2. Metoda de reconstrucţie se alege înainte de extirparea tumorii, deoarece influenţează tiparul extirpării.
3. Se preferă reconstrucţia imediată, pentru a iniţia cât mai repede posibil radioterapia postoperatorie şi pentru a putea asigura de la început o calitate a vieţii postoperatorii cât mai bună.
4. Nu se fac compromisuri excizionale în favoarea plastiei reconstructive.

Principii generale privind extirparea tumorii primare

Extirparea curativă

Scopul principal al extirpării tumorii primare este îndepărtarea în totalitate, monobloc, a tumorii primare, cu margini libere. Definim marginile libere ca fiind ţesutul de aspect clinic normal situat peritumoral (şi nu la marginea piesei excizate!) în care este posibil să existe focare maligne la nivel microscopic. Extirparea este considerată radicală, curativă, atunci când marginile libere sunt negative, prin confirmarea histopatologică a absenţei oricăror focare de transformare malignă (fig. 5.13).

Asigurarea marginilor libere negative la nivelul părţilor moi se face în primul rând pe baza criteriilor clinice legate de tumoră:

– Dimensiunea tumorii
  – Pentru tumorile în T1: margini libere la cel puţin 1 cm;
  – Pentru tumorile în T2: margini libere la cel puţin 2 cm;
  – Pentru tumorile în T3: margini libere la cel puţin 3 cm;

Scanned with OKEN Scanner

– Localizarea tumorii
  – Pentru T1 situate anterior în cavitatea orală: margini libere la cel puţin 1 cm;
  – Tumori situate posterior în cavitatea orală: margini libere mai extinse;
– Tiparul macroscopic al tumorii
  – Pentru tumori ulcero-vegetante: margini libere la cel puţin 1 cm;
  – Pentru tumori ulcero-distructive/infiltrative: margini libere la cel puţin 2 cm.

Confirmarea marginilor libere negative se poate face pe baza examenului histopatologic extemporaneu.

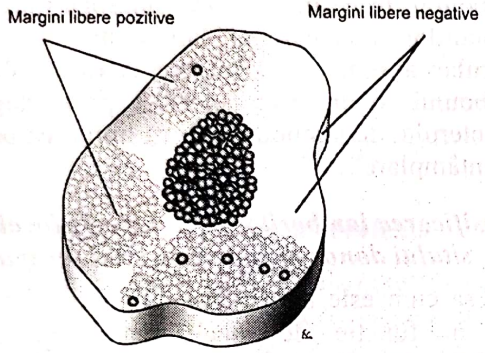

Figura 5.13. Margini libere pozitive şi margini libere negative.

Extirparea paliativă

Obiectivul chirurgiei paliative este îmbunătăţirea calităţii vieţii, prin:
– Diminuarea durerii;
– Reducerea dimensiunilor tumorii şi implicit a tulburărilor funcţionale pe care le induce;
– Limitarea creşterii exofitice;
– Începerea tratamentului radio-chimioterapeutic.

Reducerea dimensiunilor tumorale printr-o intervenţie chirurgicală este indicată mai ales în cazul în care tumora comprimă structuri vitale. Prin scăderea volumului tumorii se va facilita totodată tratamentul radio- şi/sau chimioterapic.

Diminuarea durerii se obţine fie direct prin excizia tumorală cu suprimarea inervaţiei, fie prin decompresia chirurgicală a masei tumorale în creştere. Intervenţia chirurgicală poate include ablaţia nervoasă, în special a nervului trigemen şi ramurilor sale când se impune acest lucru.

Principii generale de plastie reconstructivă a defectului postexcizional

Principalul obiectiv al chirurgiei reconstructive este refacerea calitativă şi cantitativă a defectului postoperator. Refacerea defectelor de părţi moi este dificilă, având în vedere faptul că ţesuturile moi sunt înalt specializate. Reconstrucţia zonelor tegumentare cervico-faciale este la fel de dificilă, având în vedere funcţiile specifice ale diferitelor zone, precum şi datorită diferenţelor de culoare şi consistenţă. Reconstrucţia defectelor părţilor moi nu se face cu ţesuturi de acelaşi fel şi nici de aceeaşi consistenţă, astfel că trebuie acordată multă atenţie cantităţii de ţesut necesar refacerii unui defect.

Un al doilea obiectiv major al chirurgiei reconstructive este ca ţesuturile să fie bine vascularizate, pentru a permite o vindecare per primam. Vindecarea primară a ţesuturilor moi şi osoase este esenţială în vederea obţinerii unor cicatrici acceptabile estetic, dar şi pentru a evita eventuale fistule, suprainfectări şi dehiscenţe. Această vindecare primară bună, fără complicaţii, permite instituirea cât mai precoce a tratamentului radiant.

Clasificarea lambourilor folosite în chirurgia oro-maxilo-facială

Având în vedere marea diversitate a defectelor şi a tipurilor de lambouri ce pot fi folosite, se poate totuşi realiza o clasificare generală a lambourilor, după mai multe criterii: vascularizaţie, raportul sitului donor cu cel receptor, mod de transfer şi după momentul şi numărul timpilor operatori implicaţi în reconstrucţie.

Clasificarea lamborilor în funcţie de tipul de vascularizaţie

Cea mai utilizată clasificare se bazează pe vascularizaţia lambourilor, deoarece aceasta este esenţială pentru viabilitatea lor.

Lambourile cutanate „la întâmplare"

Vascularizaţia unui astfel de lambou derivă din arterele musculocutanate de la baza lui, implicând plexul subdermic. Aceste lambouri locale pot fi rotate, translate, avansate sau tunelizate.

Raportul lungime/lăţime variază în funcţie de localizarea anatomică, dar are caracter orientativ. Un lambou mai lat nu implică neapărat o viabilitate mai mare.

Lambourile arteriale

Lambourile arteriale (lambourile axiale) au o viabilitate mai mare decât cele „la întâmplare". Avantajul este oferit de irigaţia printr-o arteră septocutanată situată în lungul lamboului. Lamboul insular este un lambou cutanat arterial cu

Scanned with OKEN Scanner

pedicul, dar fără tegumentul acoperitor. Acesta are avantajul unei mai mari flexibilități și versatilități.

Utilizarea lambourilor cutanate arteriale este limitată de anatomia vasculară. În teritoriul cervico-facial, exemple de lambouri cutanate arteriale sunt cel delto-pectoral, irigat aa. Perforante ale de a. mamare interne, sau cel frontal median, bazat pe vasele supratrohleare.

Viabilitatea lambourilor este influențată direct de lungimea arterelor septocutanate. Distal de traseul acestora, lamboul este practic unul „la întâmplare". S-a observat că necroza lambourilor cutanate arteriale apare doar în această porțiune, sau, doar dacă pediculul arterial a fost lezat, în întreg lamboul.

Lambourile miocutanate și fasciocutanate

Lambourile miocutanate reprezintă o modificare suplimentară pentru creșterea viabilității. Se bazează pe vasele distale perforante sau cutanate intacte, ceea ce implică includerea mușchiului în lambou. Lambourile miocutanate se denumesc după mușchiul donor (pectoral – ramul pectoral din a. toracoacromială; *latissimus dorsi* – a. toracodorsală).

Irigația superioară permite utilizarea acestor lambouri pentru acoperirea defectelor contaminate sau infectate, cu rezultate net superioare față de lambourile „la întâmplare".

De asemenea, este posibil ca porțiunea distală a lamboului să fie „la întâmplare", aceasta având însă risc crescut de necroză.

Lambourile fasciocutanate folosesc arterele septocutanate, cu ramuri ce se desprind la nivelul fasciei profunde, formând un plex care irigă plexul subdermic. Dimensiunile acestor lambouri nu sunt atât de restrictive, datorită tipului de vascularizație. Viabilitatea lambourilor fasciocutanate se bazează mai degrabă pe vasele subcutanate. Exemple de lambouri fasciocutanate: lamboul parascapular, lamboul radial.

Lambourile liber vascularizate

Dezvoltarea tehnicilor microchirurgicale, în paralel cu aprofundarea datelor de anatomie și accent pe tipurile de vascularizație ale diferitelor regiuni, au permis imaginarea unei multitudini de lambouri, practic în toate regiunile anatomice. Structura lor poate fi diferită, ele putând fi simple (dacă conțin un singur tip de țesut) sau compozite (dacă în componenta lor intra mai multe tipuri de țesuturi). Imaginarea lor a fost făcută pentru a le putea utiliza în reconstrucția morfologică sau funcțională a diferitelor regiuni corporale sau unități morfofunctionale.

Din această diversitate de necesități a luat treptat naștere o diversitate foarte mare de lambouri, cu localizări, structuri, dimensiuni diferite – toate având însă ca numitor comun posibilitatea de a fi axializate pe un pedicul vascular compus dintr-o artera și una sau două artere satelite.

Acestea au o serie de avantaje față de lambourile regionale: situl donor poate fi în orice zonă anatomică; sunt asigurate atât fluxul arterial cât și cel venos; lamboul are dimensiuni adaptate defectului. După transferul liber de țesuturi în situl receptor, se realizează o revascularizare a lamboului prin anastomoză microchirurgicală a pediculilor vasculari ai lamboului la pediculii vasculari ai regiunii receptoare. Astfel, viabilitatea lamboului liber este sporită, prin asigurarea caracterului de lambou axial, cu limitarea porțiunii „la întâmplare".

Clasificarea lamborilor în funcție de localizarea sitului donor în raport cu situl receptor

Așa cum este bine cunoscut, pentru un defect dat, în funcție de localizarea, amploarea și configurația sa și de structurile care au fost îndepărtate, opțiunile de închidere a defectului operator sunt:

1. **închiderea primară;**
2. **grefe de piele;**
3. **reconstrucția cu lambouri;**
4. **vindecarea dirijată per secundam.**

Soluția optimă de reconstrucție este folosirea unor lambouri locale, regionale sau de la distanță, (pediculate sau liber vascularizate), în funcție de resursele de țesuturi – legate de localizarea defectului și de condițiile anatmomice specifice pacientului.

Lamboul local se definește ca fiind un lambou localizat în apropierea plăgii, adiacente defectului operator, tegumentul rămânând atașat la un capăt astfel încât vascularizația să fie intactă.

Lamboul regional este acel lambou care utilizează un segment de țesut din regiuni învecinate, fiind atașat printr-un pedicul vascularizat sau „la întâmplare" specific zonei.

Lamboul la distanță este un lambou care utilizează un segment de țesut din regiuni situate la distanță, fiind atașat printr-un pedicul vascular, care poate fi parte a pediculului lamboului (**lambourile pediculate**), sau poate fi reanastomozat la nivelul vaselor regiunii receptoare, prin tehnici de transfer liber microvascular (**lambourile liber vascularizate**).

Scanned with OKEN Scanner

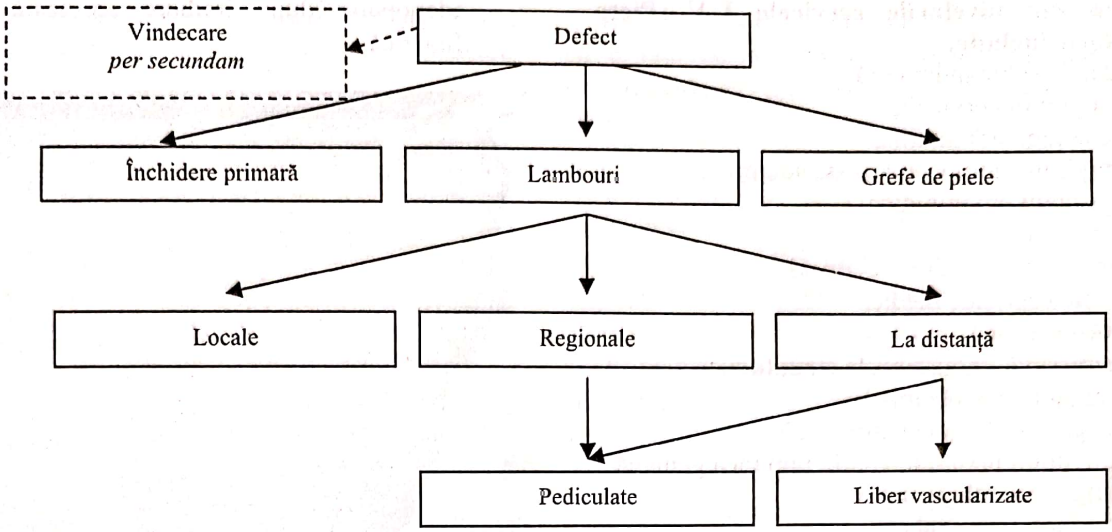

Figura 5.14. Posibilități de închidere a defectelor oro-maxilo-faciale.

Conduita terapeutică cervicală

În orice intervenție chirurgicală curativă pentru tumorile din regiunea oro-maxilo-facială, trebuie să se ia în considerație adenopatia regională. În stabilirea atitudinii terapeutice la nivel cervical după cancere oro-maxilo-faciale, Langdon [15] consideră că trebuie să se găsească răspunsul la următoarele întrebări:

1. Este indicată evidarea cervicală?
2. Evidarea cervicală se va practica în aceeași etapă cu extirparea tumorii primare sau într-o a doua etapă?
3. Evidarea trebuie realizată uni- sau bilateral?
4. Ce tip de evidare cervicală oferă cele mai mari șanse de „vindecare" pentru bolnav?
5. Care sunt consecințele intervenției chirurgicale?
6. Regiunea cervicală trebuie tratată chirurgical sau/și prin radio-chimioterapie?

Terminologie

Ganglioni cervicali clinic pozitivi (cN+) denotă prezența de ganglioni palpabili cervicali, prezumtiv metastatici. Ganglioni cervicali clinic negativi (cN0 sau cN–) denotă lipsa ganglionilor palpabili cervicali.

Limfadenectomia este intervenția chirurgicală practicată în cazul adenopatiilor cervicale preponderent specifice (tuberculoză, mononucleoză etc.) și constă strict în extirparea ganglionilor limfatici afectați.

Evidarea cervicală se practică în cazul adenopatiilor metastatice și constă în extirparea ganglionilor, alături de glanda submandibulară, fascie cervicală superficială și mijlocie, mușchi, vase, țesut celulo-adipos etc.

Clasificarea evidărilor cervicale în funcție de amploarea intervenției

Această clasificare a fost standardizată de *Academy's Committee for Head and Neck Surgery and Oncology*, fiind publicată în 1991 [16] și revizuită în 2002 [17].

Clasificarea evidărilor cervicale în funcție de amploarea intervențiilor este următoarea:

1. evidare cervicală radicală
2. evidare cervicală radicală modificată
   - tipul I
   - tipul II
   - tipul III
3. evidări cervicale selective
   - evidarea cervicală supraomohioidiană
   - evidarea cervicală laterală
   - evidarea cervicală postero-laterală
   - evidarea cervicală anterioară (a regiunii centrale)
4. evidarea cervicală radicală/selectivă extinsă

Evidarea cervicală radicală

A fost descrisă pentru prima dată de Crile în 1906 [18] și reprezintă și în prezent standardul de aur în **evidarea terapeutică (cN+)**.

Evidarea cervicală radicală implică îndepărtarea tuturor grupelor ganglionare și a altor

Scanned with OKEN Scanner

structuri din **nivelurile cervicale I–V. Piesa operatorie include:**

– glanda submandibulară;
– ganglionii cervicali;
– vena jugulară internă;
– muşchiul sternocleidomastoidian;
– muşchiul omohioidian;
– nervul accesor;
– ţesutul celulo-adipos cervical;
– fascia cervicală medie;
– teaca carotică.

Se conservă următoarele structuri:

– ganglionii suboccipitali;
– ganglionii din loja parotidiană;
– ganglionii juxta-faciali din regiunea geniană;
– ganglionii retrofaringieni;
– ganglionii paratraheali.

Este o evidare cervicală cu caracter terapeutic (în cN+).

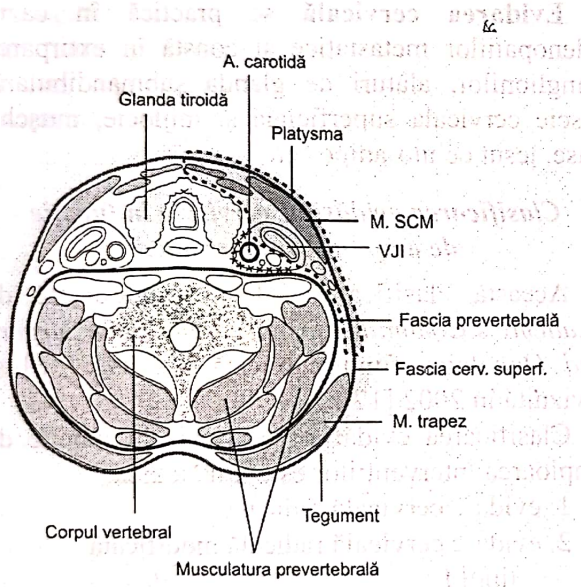

Figura 5.15. Reprezentarea schematică în plan transversal a structurilor interesate în evidarea cervicală radicală.

Indicaţiile evidării cervicale radicale sunt următoarele:

– unul sau mai mulţi ganglioni cervicali palpabili (în special în nivelul V);
– mase cervicale metastatice mai mari de 3 cm, indiferent de localizare;
– ganglioni limfatici clinic pozitivi după realizarea unei evidări cervicale radicale modificate sau selective;
– ganglioni limfatici fixaţi care devin mobili după radioterapie, chimioterapie sau după radio-chimioterapie;
– adenopatie după iradiere cervicală profilactică.

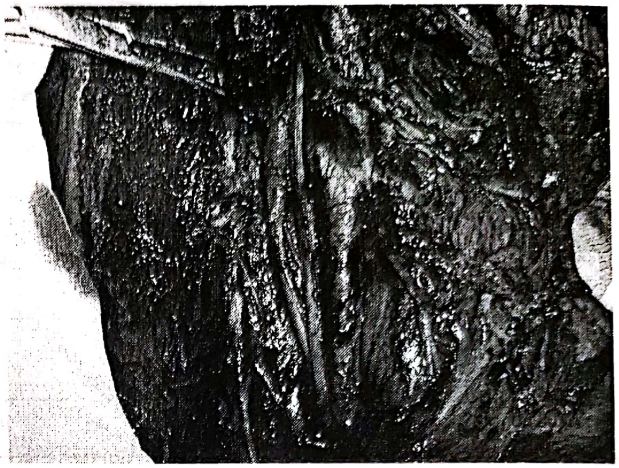

Figura 5.16. Aspect intraoperator de evidare cervicală radicală (cazuistica prof. dr. A. Bucur).

Contraindicaţiile evidării cervicale radicale sunt următoarele:

– prezenţa metastazelor la distanţă;
– limfonoduli fixaţi chiar după radioterapie sau chimioterapie;
– pacienţi în stadiu terminal;
– imposibilitatea asigurării controlului tumorii primare.

Evidarea cervicală radicală modificată

A fost descrisă de Bocca în 1975 [19] şi este o variantă a evidării cervicale radicale. Piesa operatorie include aceleaşi structuri ca în cazul evidării cervicale radicale, dar se conservă suplimentar una sau mai multe dintre structurile nelimfatice.

Medina subclasifică evidarea cervicală radicală modificată în trei tipuri: I, II şi III.

Evidarea cervicală radicală modificată tip I

Este o evidare cervicală cu **caracter terapeutic (în cN+).**

Diferenţa faţă de evidarea cervicală radicală este faptul că **se conservă n. accesor.**

Indicaţiile evidării cervicale radicale modificate tip I sunt următoarele:

– unul sau mai mulţi ganglioni cervicali palpabili, fără interesarea ganglionilor situaţi de-a lungul n. accesor;
– decizie intraoperatorie: dacă în cadrul evidării cervicale radicale la care explorarea n. accesor nu evidenţiază prezenţa ganglionilor

Scanned with OKEN Scanner

prezumtiv metastatici de-a lungul acestuia, intervenţia se transformă în evidare cervicală radicală modificată tip I.

Rezultatele acestui tip de intervenţie sunt bune, comparabile cu cele pentru evidarea cervicală radicală, pentru toate stadiile N, inclusiv în caz de ruptură capsulară, dar fără localizare de-a lungul n. accesor.

Evidarea cervicală radicală modificată tip II

Este o evidare cervicală cu **caracter terapeutic (în cN+).**

Diferenţa faţă de evidarea cervicală radicală este faptul că se conservă se **conservă n. accesor şi v. jugulară internă.**

Indicaţia evidării cervicale radicale modificate tip II este legată de situaţia în care intraoperator se constată că metastastaza ganglionară aderă de m. SCM, dar este la distanţă de VJI şi n. accesor.

Evidarea cervicală radicală modificată tip III

A fost descrisă de Bocca şi Pignataro în 1975 sub denumirea de evidare cervicală funcţională. Este o evidare cervicală **cu caracter terapeutic (în cN+) sau profilactic (în cN0)** – vezi indicaţiile intervenţiei.

Diferenţa faţă de evidarea cervicală radicală este faptul că se conservă **se conservă n. accesor, v. jugulară internă şi m. sternocleidomastoidian.**

Indicaţiile evidării cervicale radicale modificate tip III sunt următoarele:

– N0 – intervenţie de stadializare mai ales pentru tumorile laringiene şi hipofaringiene;

– N1 – ganglioni mobili* [20];

– N2c – ECRM tip III controlaterală asociată cu ECR omolaterală.

Avantajele acestei intervenţii sunt următoarele:

– morbiditate minimă/absentă a centurii scapulare;

– se menţine conturul cervical;

– pierderea sensibilităţii este minimă, deoarece nervii auricular mare şi supraclavicular sunt, în mod normal, conservaţi;

– edem postoperator redus;

– posibilitatea unei evidări cervicale bilaterale în N2c.

* Singura situaţie în care pentru N+ se acceptă ECRM tip III.

Rezultatele acestui tip de intervenţie sunt bune, cu o rată de supravieţuire comparabilă cu cea pentru evidarea cervicală radicală tip I, dacă VJI şi SCM nu sunt interesate tumoral.

Evidările cervicale selective

Conceptul a fost descris de Robbins, în 1991 şi se referă la evidări cervicale limitate, îndepărtându-se doar grupele ganglionare implicate specific, în funcţie de localizarea tumorii primare.

Principala indicaţie o constituie cN0, pentru tumori cu risc mai mare de 20% de metastazare ganglionară ocultă. Sunt deci evidări cervicale profilactice, cu câteva excepţii (vezi în continuare).

Argumentele în favoarea practicării evidărilor cervicale selective sunt următoarele:

– incidenţa crescută a micrometastazelor ganglionare oculte în cN0;

– variabilitatea relativ scăzută a drenajului limfatic permite identificarea nivelurilor cervicale cu risc de metastazare ganglionară pentru o tumoră primară cu o localizare dată: pentru cavitatea orală: nivelurile I, II, III; pentru orofaringe, hipoaringe, laringe: nivelurile II, III, IV;

– evidarea cervicală selectivă asociată cu radioterapia postoperatorie are rezultate similare cu cele ale pentru evidarea cervicală radicală modificată tip III, dar cu o morbiditate mult scăzută.

Evidarea cervicală supraomohioidiană

Este o evidare cervicală care interesează strict **nivelurile cervicale I, II, III** (fig. 5.17, 5.18).

Indicaţiile evidării cervicale supraomohioidiene sunt următoarele:

– tumori primare cu localizare la nivelul cavităţii orale;

– cN0* [17];

– excepţie: N1 în nivelul I, ganglion mobil – în asociere cu radioterapie postoperatorie.

Având în vedere aceste considerente, trebuie subliniat care sunt **structurile care se îndepărtează în evidarea cervicală supraomohioidiană**:

* Singura situaţie în care pentru N+ se acceptă EC-SOH.

Scanned with OKEN Scanner

- nivelul I:
  - țesutul celulo-adipos și limfoganglionar submental (Ia) și submandibular (Ib);
  - glanda submandibulară;
- nivelul II:
  - țesutul celulo-adipos și limfoganglionar jugular superior;
  - ganglionul jugulodigastric (Kütner) (IIa);
  - ganglionii spinali superiori (recesul submuscular) (IIb);
  - teaca carotică;
- nivelul III:
  - țesutul celulo-adipos și limfoganglionar cervical mijlociu (ggl. supraomohioidian);
  - teaca carotică.

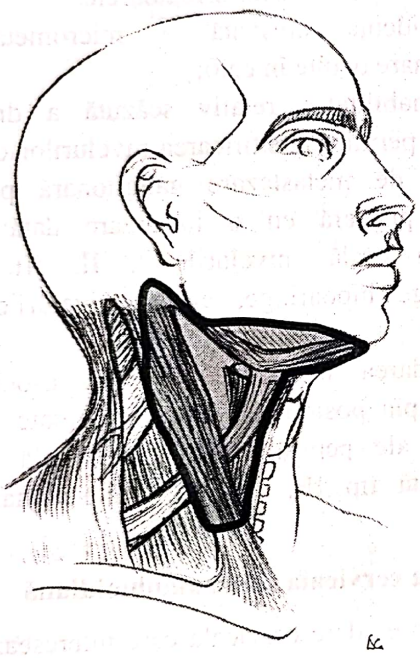

Figura 5.17. Evidarea cervicală supraomohioidiană (nivelurile cervicale I, II, III).

Figura 5.18. Aspect intraoperator de evidare cervicală supraomohioidiană (cazuistica prof. dr. A. Bucur).

Evidarea cervicală laterală

Este o evidare cervicală care interesează strict **nivelurile cervicale II, III, IV** (fig. 5.19).

Indicațiile evidării cervicale laterale sunt următoarele:

- tumori primare cu localizare la nivelul orofaringelui, hipofaringelui, laringelui;
- cN0;
- excepție: N1 în nivelul II, ganglion mobil – în asociere cu radioterapie postoperatorie.

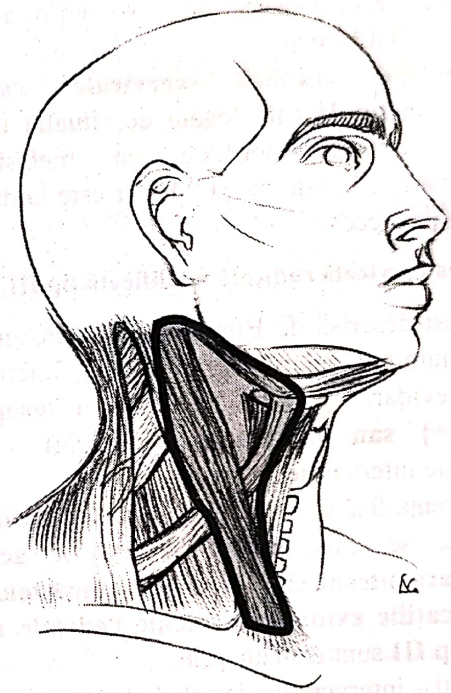

Figura 5.19. Evidarea cervicală laterală (nivelurile cervicale II, III, IV).

Evidarea cervicală postero-laterală

Este o evidare cervicală care interesează nivelurile **II, III, IV, V și ganglionii sub-occipitali, retro-auriculari și din trigonul cervical posterior** (fig. 5.20).

Indicațiile evidării cervicale postero-laterale sunt următoarele:

- tumori primare cu localizare la nivelul scalpului regiunii posterioare a capului;
- cN0.

Evidarea cervicală postero-laterală este subclasificiată în tipurile I, II și III, pe criterii similare celor pentru evidarea cervicală radicală.

Scanned with OKEN Scanner

Figura 5.20. Evidarea cervicală postero-laterală (nivelurile cervicale II, III, IV, V).

Evidarea cervicală anterioară

Este o evidare cervicală care interesează **nivelul cervical VI** (ganglionii prelaringieni şi pretraheali, din regiunea tiroidiană şi din regiunea tractului traheoesofagian) (fig. 5.21).

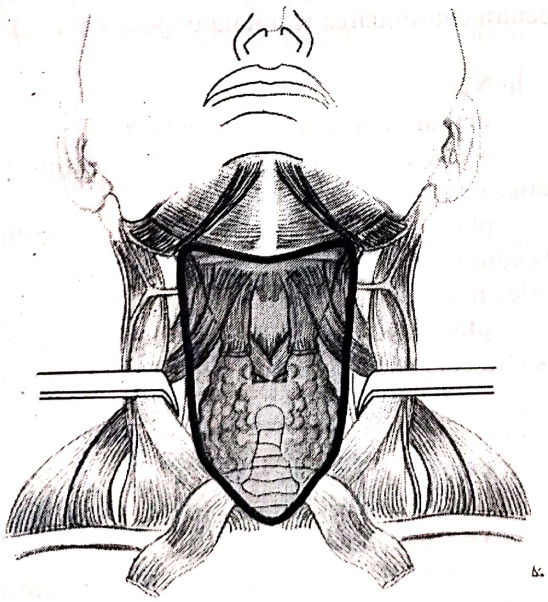

Figura 5.21. Evidarea cervicală anterioară (nivelul cervical VI).

Indicaţiile evidării cervicale anterioare sunt următoarele:

- tumori primare tiroidiene;
- cN0.

Dacă în timpul practicării unei evidări cervicale selective sau radicale modificate, metastazele cervicale sunt multiple, iar la examenul histopatologic extemporaneu ganglionii sunt metastatici, se recomandă transformarea intervenţiei într-o evidare cervicală radicală clasică!

Observaţii

Aprecierea corectă histopatologică trebuie să se realizeze pe ganglioni limfatici cu capsula perfect conservată, mai ales sinusul marginal (sediu de elecţie pentru metastazele oculte). Pentru acurateţe, examinarea ganglionilor trebuie facuta seriat (nu pe o singura secţiune ecuatorială prin ganglion), iar în cazurile în care apar modificări sugestive pentru drenajul de antigene tumorale (histiocitoză sinusală), se impune examinarea prin tehnici de imunohistochimie.

Teaca carotica reprezintă un element de siguranţă oncologică sporită. Îndepărtarea monobloc a piesei operatorii: 1. asigură coerenţa de material biologic ce poate fi examinat histopatologic, 2. constituie un element de orientare a piesei pentru înregistrarea corectă topografică a rezultatului histopatologic şi 3. constituie un suport de lucru (structură densă) pentru ganglion (nu se pierde periferia).

Evidarea cervicală radicală (modificată) extinsă

Reprezintă o modificare a unei evidări cervicale radicale, indicată în cazul rupturii capsulei ganglionare şi invaziei structurilor adiacente.

Constă în includerea suplimentară în piesa operatorie a altor structuri cervicale suplimentare:

- structuri nervoase;
- structuri vasculare (a. carotidă externă);
- structuri osoase (bazilara mandibulară);
- alte grupe ganglionare (ganglioni retrofaringieni, ganglioni dispuşi de-a lungul nervului recurent).

Evidarea cervicală selectivă extinsă

Reprezintă modificări ale evidării cervicale selective, indicate în cazul în care intraoperator se constată prezenţa microadenopatiei metastatice

Scanned with OKEN Scanner

cervicale (confirmate prin examen histopatologic extemporaneu) într-unul dintre nivelurile cervicale incluse în acel tip de evidare cervicală selectivă [21].

Vor fi discutate în continuare câteva astfel de situații pentru evidarea cervicală supraomohioidiană, indicată pentru tumorile maligne oro-maxilo-faciale:

– microadenopatie metastatică în nivelul IIa → extinderea evidării cervicale selective în nivelul IVa (datorită probabilității drenajului clonelor tumorale şi la acest nivel);

– microadenopatie metastatică în nivelul IIb → extinderea evidării cervicale selective în nivelul Va (datorită probabilității extinderii procesului metastatic de-a lungul n. accesor);

– microadenopatie metastatică în nivelul III → extinderea evidării cervicale selective în nivelul IVa (datorită probabilității extinderii procesului metastatic de-a lungul v. jugulare interne).

Algoritmul terapeutic cervical în funcție de forma N pentru tumorile maligne oro-maxilo-faciale

Evidările cervicale se clasifică în funcție de prezența (N+) sau absența (N–) adenopatiei clinice, astfel:

– **evidare cervicală terapeutică** – în cazul prezenței adenopatiei clinice (cN+): evidare cervicală radicală, evidare cervicală radicală modificată, evidare cervicală selectivă în situațiile descrise anterior;

– **evidare cervicală profilactică** – în absența adenopatiei clinice (N–): evidare cervicală selectivă (pentru nivelurile specific implicate în raport cu localizarea tumorii primare), evidare cervicală radicală modificată tip III.

În **N0:**

– **evidare cervicală profilactică:**

– evidare cervicală supraomohioidiană

– evidare cervicală radicală modificată tip III

avantaje: cel mai bun control loco-regional pentru N0

sau:

– **radioterapie cervicală profilactică**

Avantaje: rezultate comparabile cu evidarea cervicală profilactică

Dezavantaje: în anumite cazuri recidive ganglionare cervicale inoperabile

sau:

– **dispensarizare activă**

– lunară în primul an, o dată la două luni în al doilea an

Dezavantaje: N+ metacrone la 40% dintre pacienți în primul an şi la aproape toți pacienții la 2 ani! (Langdon).

În **N1:**

– **evidare cervicală terapeutică:**

– evidare cervicală radicală modificată tip I, II, III – în funcție de aspectul intraoperator al ganglionilor situați de-a lungul VJI, m. SCM, n. accesor

– evidare cervicală supraomohioidiană – pentru N1 în nivelul I, mobil

– **plus radioterapie cervicală postoperatorie** (pentru consolidarea rezultatului postoperator) – dacă se confirmă pN+

sau:

– **radioterapie cervicală terapeutică**

rezultate mai slabe decât pentru evidarea cervicală terapeutică.

În **N2a, N2b:**

– **evidare cervicală terapeutică:**

– evidare cervicală radicală

– evidare cervicală radicală modificată tip I – în funcție de aspectul intraoperator al ganglionilor situați de-a lungul VJI, m. SCM, n. accesor

– **plus radioterapie cervicală postoperatorie** (pentru consolidarea rezultatului postoperator).

În **N2c:**

– **evidare cervicală terapeutică:**

– evidare cervicală radicală (±extinsă) de partea cea mai afectată

plus evidare cervicală radicală modificată (±extinsă) obligatoriu cu conservarea VJI – de partea mai puțin afectată

– **plus radioterapie cervicală postoperatorie** (pentru consolidarea rezultatului postoperator).

În **N3:**

– **evidare cervicală terapeutică:**

– evidare cervicală radicală (±extinsă) de partea cea mai afectată

– evidare cervicală radicală modificată (±extinsă) obligatoriu cu conservarea VJI – de partea mai puțin afectată.

Scanned with OKEN Scanner

– **plus radioterapie cervicală postoperatorie** (pentru consolidarea rezultatului postoperator)
sau:
tratament „în sandwich":
– radio-chimioterapie de reconversie
plus evidare cervicală radicală
plus radio-chimioterapie postoperatorie

Metastaze ganglionare cervicale inoperabile tratament „în sandwich":
– radio-chimioterapie de reconversie
plus evidare cervicală radicală
plus radio-chimioterapie postoperatorie
sau:
– radio-chimioterapie cervicală paliativă

Alegerea momentului intervenției de evidare cervicală

În ceea ce privește momentul realizării evidării cervicale în aceeași ședință sau într-o ședință următoare după extirparea tumorii primare, indicațiile sunt următoarele:

În aceeași ședință atunci când:
– se impune un abord cervical pentru tumora primară;
– pacienții sunt tineri și pot suporta o intervenție chirurgicală de lungă durată;
– adenopatiile sunt voluminoase și pot deveni inoperabile prin temporizare.
În a doua ședință în următoarele situații:
– profilactic;
– la pacienți în vârstă sau cu stare generală compromisă;
– adenopatii de dimensiuni reduse (N1, ganglion mobil);
– adenopatii fixate, ca intervenție seriată, dacă adenopatia devine mobilă după radio-chimioterapie.

Conduita Clinicii de Chirurgie Oro-Maxilo-Facială din București [22] recomandă **practicarea evidării cervicale într-o a doua etapă,** deoarece aceasta prezintă o serie de **avantaje:**
– se evită asocierea unui timp septic (oral) cu un timp aseptic (cervical);
– durată operatorie mai mică;
– în N0: obținerea rezultatului histopatologic – indicația EC profilactice în funcție de caracteristicile tumorii primare;
– în N+: permite remisia adenopatiei de tip reactiv.

TRATAMENTUL RADIO-CHIMIOTERAPEUTIC

În tratamentul tumorilor maligne oro-maxilo-faciale, se poate recurge la radioterapie ca singur mijloc terapeutic, sau în asociere cu alte modalități de tratament. Iradierea cu scop strict curativ se numește radioterapie radicală. În acest caz, scopul este eradicarea tumorii, adică sterilizarea completă a țesutului tumoral prin iradiere, fapt ce necesită distrugerea tuturor celulelor maligne, cu capacitate nelimitată de a se divide; în același timp trebuie avută în vedere menținerea dozelor de radiații în limitele de toleranță pentru țesuturile normale. Reușita acestui tip de tratament depinde de radiosensibilitatea țesuturior, dimensiunile tumorii, oxigenarea locală și localizarea tumorii.

Variante ale conduitei radioterapeutice în tumorile maligne oro-maxilo-faciale

Radioterapia paliativă

Scopul principal al radioterapiei paliative este de a diminua severitatea simptomatologiei bolii în cazul tumorilor inoperabile. Are rolul de a limita sângerarea sau presiunea exercitată de masa tumorală, reducând durerea sau obstrucția.

Se administrează o doză moderată de radiații pe o perioadă scurtă de timp; de exemplu, 20 Gy pe durata a 5 zile. Doza este suficientă pentru a reduce volumul tumorii, cu diminuarea simptomatologiei.

Această abordare terapeutică este utilă în special în cazul metastazelor osoase, cerebrale sau cutanate. Nu se obțin rezultate semnificative în cazul tumorii primare în formă avansată, sau pentru metastazele limfonodulare. În oncologia oro-maxilo-facială, practic doar tratamentul curativ duce la o ameliorare semnificativă a simptomelor, astfel că radioterapia paliativă este de multe ori nerecomandabilă.

Radioterapia preoperatorie

Termenul definește radioterapia ca primă etapă în tratamentul multimodal complex al cancerului. Scopul radioterapiei preoperatorii este de a crește șansele de vindecare chirurgicală, pornind de la prezumția că pot apărea recidive sau metastaze prin diseminarea intraoperatorie a celulelor

Scanned with OKEN Scanner

maligne de la periferia activă a tumorii. Aceste celule sunt bine irigate, bine oxigenate şi deci sunt radiosensibile. O doză moderată de radiaţii este suficientă pentru a steriliza majoritatea acestor celule periferice, fără apariţia de reacţii acute severe şi fără afectarea capacităţii de vindecare. Celulele slab oxigenate, radiorezistente, care se pot steriliza doar prin doze mari de radiaţii, şi care sunt situate spre centrul tumorii, vor fi eliminate de intervenţia chirurgicală fără risc de diseminare.

Studiile clinico-statistice efectuate pe tema radioterapiei preoperatorii s-au bazat pe două mari concepte: doze mici şi respectiv doze mari de radiaţii.

Tehnica de iradiere în doză mică constă în administrarea unei cantităţi relativ reduse de radiaţii în câteva fracţiuni pe durata câtorva zile, intervenţia chirurgicală urmând a se efectua imediat înaintea apariţiei fenomenelor de vasodilataţie asociate reacţiei acute la iradiere. Această metodă nu face practic cu nimic mai dificilă intervenţia chirurgicală şi nici nu are o morbiditate postoperatorie mai mare; pe de altă parte, nu apare nici o regresie tumorală care să uşureze intervenţia chirurgicală. Se obţine o reducere semnificativă a ratei de recidivă locală, dar fără creşteri semnificative ale ratei de supravieţuire.

Tehnica de iradiere în doză mare constă în aplicarea unui tratament radiant oarecum convenţional, cu administrarea zilnică timp de 4–5 săptămâni a 70–80% din doza pentru radioterapia radicală, adică cca 40–50 Gy. Aceasta duce la apariţia unei reacţii acute a ţesuturilor normale, cu hiperemie, astfel că intervenţia chirurgicală se practică după 3–4 săptămâni de la terminarea radioterapiei, odată cu remisia fenomenelor acute. Specialiştii care preferă această metodă susţin că astfel se distruge un număr mai mare de celule tumorale, cu şanse mai mari de vindecare; de asemenea, apare o regresie tumorală uneori semnificativă, intervenţia chirurgicală fiind mai eficientă. În acest context însă, apar o serie de dificultăţi de ordin practic, în special la pacienţii la care tumora regresează considerabil după iradiere. Apare astfel întrebarea: intervenţia chirurgicală poate avea în vedere o abordare mai puţin radicală? În general se consideră că trebuie excizate toate ţesuturile care au fost iniţial implicate malign, pentru a evita la maximum apariţia recidivei. Pentru aceasta, se poate recurge la tatuarea limitelor iniţiale ale leziunii. Se poate întâmpla ca rezultatele radioterapiei să fie atât de spectaculoase, încât fie pacientul, fie medicul să nu mai fie convinşi de utilitatea intervenţiei chirurgicale, astfel că radioterapeutul va fi confruntat cu problema transformării unei radioterapii preoperatorii într-una radicală, la un interval de câteva săptămâni, fapt ce reduce şansele vindecării doar prin tratamentul exclusiv radiant.

Radioterapia postoperatorie

Radioterapia postoperatorie are drept scop distrugerea unor mici focare maligne după excizia radicală, fie diseminate în plaga operatorie, fie situate la marginea profundă a exciziei, focare ce pot dezvolta ulterior recidive. Imediat după intervenţia chirurgicală, celulele reziduale sunt puţine şi pot fi sterilizate cu ajutorul unei doze mici de radiaţii.

Focarele reziduale sunt în general slab vascularizate, deci mai radiorezistente. Studiile clinice însă sugerează faptul că în oncologia oro-maxilo-facială radioterapia postoperatorie este importantă în prevenirea recidivelor locale la bolnavii cu suspiciune sau certitudine de tumoră reziduală. Efectul cel mai vizibil este atunci când marginile libere de excizie sunt considerate pozitive; ratele de recidivă indicate în cadrul unui studiu efectuat de Silverman şi Langdon au fost de 78% în cazul marginilor libere pozitive la care nu s-a practicat radioterapia postoperatorie şi de 11,5% în cazul marginilor libere pozitive la care s-a instituit radioterapia postoperatorie. Se consideră că tratamentul radiant trebuie început în mai puţin de 6 săptămâni de la intervenţia chirurgicală, cu administrarea de 50 Gy în 25 fracţiuni. Dacă începerea radioterapiei este amânată mai mult de 6 săptămâni, se vor administra 60 Gy în 30 fracţiuni.

Chimioterapia pentru tumorile maligne oro-maxilo-faciale

În cadrul primelor studii legate de chimioterapia oro-maxilo-facială s-a folosit perfuzia intraarterială, cu scopul de a concentra substanţele citotoxice în regiunea afectată. S-au efectuat o serie de studii în care se propunea chimioterapia intraarterială cu agent unic (de cele mai multe ori methotrexat, fluorouracil sau bleomycin). În timp a devenit evident faptul că tehnica perfuzării intraarteriale este complicată şi periculoasă, şi în plus

Scanned with OKEN Scanner

are dezavantajul că nu se poate aplica în tratamentul metastazelor limfonodulare cervicale. Considerându-se că administrarea de chimioterapice pe cale generală este cel puţin la fel de eficientă, chimioterapia intraarterială a fost folosită pe scară tot mai restrânsă.

TUMORILE MALIGNE ALE BUZELOR

EPIDEMIOLOGIE

Tumorile maligne ale roşului de buză este predominant la bărbaţi. Raportul bărbaţi/femei variază în funcţie de studiu, dar este în general de 30:1 (95–98%). Apar cel mai frecvent în a 6-a decadă de viaţă, limitele fiind situate între 50 şi 70 ani. Deşi sunt situaţii mai rare, au fost identificate cancere de buză la pacienţi sub 30 ani, ceva mai rar sub 20 ani şi excepţional sub 10 ani.

Localizarea la buza inferioară este mult mai frecventă, reprezentând 88–98% din cazuri. Localizarea la nivelul comisurii este rară (sub 1%), expunerea la soare fiind redusă în această zonă anatomică.

FACTORI DE RISC

Cel mai important factor este expunerea prelungită la radiaţii ultraviolete. Prin poziţia lor anatomică, buzele primesc o doză mai mare de radiaţii solare decât alte regiuni ale corpului. Roşul buzei inferioare este proiectat în afară şi în sus, buza fiind expusă la soare, la iritaţii mecanice cronice sau la microtraumatisme. Se consideră că acesta este motivul pentru care majoritatea cancerelor de buză (88–89%) apar la buza inferioară.

Ceilalţi factori de risc specifici apariţiei tumorilor maligne ale buzelor sunt: fumatul, iritaţiile mecanice cronice (inclusiv agresiunile termice prin menţinerea pipei în contact prelungit cu roşul de buză), alcoolul, igiena orală deficitară.

FORME HISTOPATOLOGICE

Roşul de buză este o porţiune mucoasă care este adaptată expunerii la mediul extern. Este alcătuit din epiteliu pavimentos stratificat nekeratinizat. Stratul submucos nu conţine foliculi piloşi şi nici structuri glandulare, ceea ce permite roşului de buză să se menţină fin şi uscat. Culoarea roz sau roşie este dată de o reţea papilară foarte accentuată situată între epiteliu şi corion. Tumorile maligne de buză pot îmbrăca o multitudine de forme histopatologice, fiecare cu răsunet clinic propriu.

Carcinomul spinocelular

Carcinomul spinocelular reprezintă peste 95% din totalul tumorilor maligne de buză. Din acest motiv, cei mai mulţi autori se referă doar la acest tip de tumoră în cazul cancerului de buză. Uneori este imposibilă o diferenţiere clinică între un carcinom spinocelular incipient şi o cheilită actinică, dacă aceasta se asociază cu zone ulcerative, deoarece majoritatea formelor de cheilită actinică se localizează aproape de joncţiunea cutaneo-mucoasă.

Carcinomul verucos

Este o formă aparte de carcinom spinocelular. Apare ca o leziune reliefată, albă sau roz, cu o suprafaţă neregulată. Baza de implantare este largă. În general are o creştere lentă. Uneori creşterea lentă este urmată brusc de o evoluţie rapidă.

Microscopic, se prezintă ca un carcinom spinocelular bine diferenţiat, cu puţine caractere de malignitate, dar cu tendinţă invazivă. Se observă insule de celule normale care înconjoară zone proliferative, cu celule keratinizate.

Mitozele sunt rare şi se observă un număr foarte mic de celule în fază S. La suprafaţă, există hiperkeratoză şi parakeratoză. Specifică pentru carcinomul verucos este proliferarea microscopică prin presiune la nivelul marginilor tumorii. O caracteristică aparte este integritatea membranei bazale, pe aproape toată întinderea masei tumorale, chiar şi în cazul unor tumori cu invazie profundă.

Este o formă extrem de invazivă, dar mai puţin metastazantă. Se localizează la nivelul mucoaselor, rareori la tegument. Se asociază adesea cu leucoplazia preexistentă.

Carcinomul cu celule fuziforme

Este o variantă de carcinom spinocelular, cu celule de aspect fuziform, asemănătoare celor din sarcom. Se poate localiza la nivelul roşului de

Scanned with OKEN Scanner

buză, dar poate interesa şi alte regiuni. Oral, interesează cel mai frecvent buza inferioară, limba şi mucoasa crestei alveolare. De cele mai multe ori clinic se prezintă ca o masă polipoasă; alteori are aspect ulcerativ. Aspectul histologic este bifazic, de carcinom spinocelular, în alternanţă cu stromă cu celule fuziforme. Adesea coexistă toate gradele de diferenţiere histologică pe aceeaşi secţiune în piesa biopsică.

Această formă este în general foarte agresivă, cu o mortalitate între 42% şi 61%, dar localizarea la nivelul buzei are un prognostic relativ mai bun faţă de localizările orale, unde această variantă histopatologică are un prognostic rezervat.

Carcinomul bazocelular

Există o controversă în ceea ce priveşte incidenţa şi chiar existenţa carcinomului bazocelular cu localizare la nivelul roşului buzei.

Se consideră că marea majoritate a carcinoamelor bazocelulare au ca punct de plecare limita cutaneo-mucoasă, interesând de fapt tegumentul de la acest nivel, cu invazie ulterioară la nivelul roşului de buză.

Tumorile diagnosticate drept carcinom bazocelular la nivelul buzei reprezintă mai puţin de 1% din totalul cancerelor localizate la acest nivel. Apar cu egală frecvenţă la buza superioară şi cea inferioară, dar incidenţa relativă este mai mare la buza superioară.

Melanomul

Melanocitele sunt în mod normal prezente la nivelul tegumentului buzei, roşului de buză şi porţiunii orale a acesteia, fapt pentru care melanomul poate apărea în oricare din aceste zone. Melanomul mucoasei orale se localizează însă mai frecvent la nivelul mucoasei palatului sau gingivo-mucoasei alveolare, şi mai rar pe faţa orală a buzei sau pe vermillon.

Aspectul este de nodul submucos moale, negricios sau albăstrui, acoperit de o mucoasă subţire, intactă macroscopic.

Carcinoamele glandelor salivare mici

Pe faţa orală a buzelor se găsesc numeroase glande salivare mici. De remarcat este faptul că aceste structuri lipsesc la nivelul roşului de buză.

Au fost descrise tumori maligne ale glandelor salivare mici la nivelul buzelor, acestea prezentându-se de obicei ca noduli de consistenţă fermă cu creştere lentă, situaţi sub mucoasă. Aceste tumori sunt considerate în fapt ale mucoasei labiale (parte a mucoasei orale), punctul de plecare fiind glandele salivare mici.

Cel mai frecvent tip de tumoră malignă al glandelor salivare mici de la acest nivel este carcinomul adenoid chistic, urmat în ordine ca frecvenţă de carcinomul mucoepidermoid. O oarecare incidenţă, controversată de altfel, o are adenocarcinomul. S-a observat o incidenţă mai mare a acestor carcinoame ale glandelor salivare mici la buza superioară, fără a se putea da o explicaţie certă în acest sens.

PARTICULARITĂŢI CLINICE, DIAGNOSTIC DIFERENŢIAL, EVOLUŢIE

Debutul are loc de cele mai multe ori sub formă ***ulcerativă*** (fig. 5.22), ***superficială*** (fig. 5.23) sau forma ***nodulară*** în grosimea buzei. În aceste stadii de debut, elementul ce orientează diagnosticul prezumtiv este localizarea paramediană a tumorii.

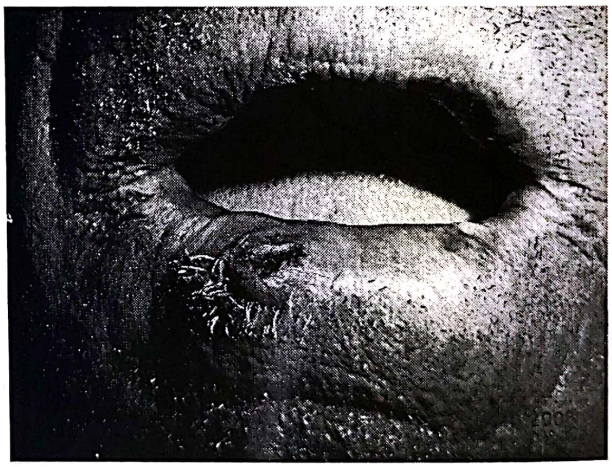

Figura 5.22. Formă de debut ulcerativă a unei tumori maligne a buzei inferioare (cazuistica prof. dr. A. Bucur).

În perioada de stare, **tumorile maligne de buză poate îmbrăca două forme clinice:** *forma ulcero-distructivă* (fig. 5.24), *forma ulcero-vegetantă (exofitică)* (fig. 5.25).

Scanned with OKEN Scanner

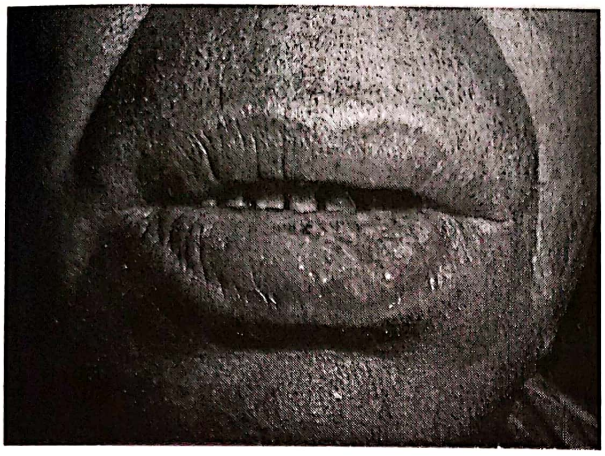

Figura 5.23. Formă de debut superficială a unei tumori maligne a buzei inferioare (cazuistica prof. dr. A. Bucur).

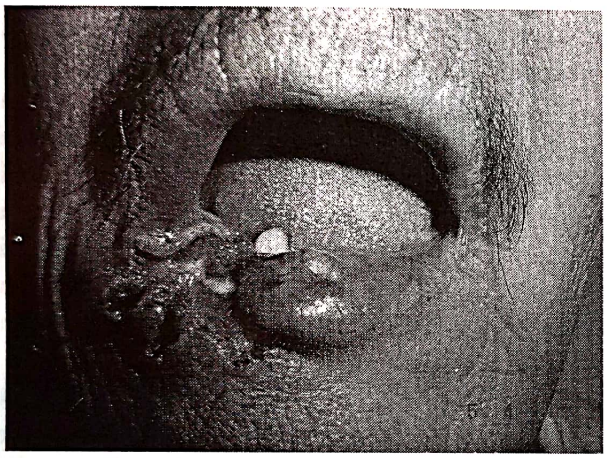

Figura 5.24. Forma ulcero-distructivă a tumorilor maligne de buză inferioară (cazuistica prof. dr. A. Bucur).

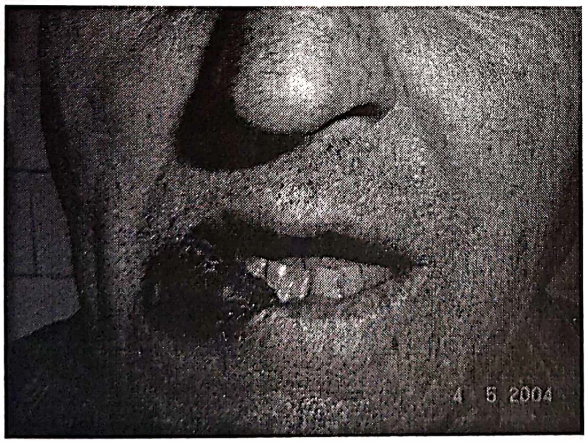

Figura 5.25. Forma ulcero-vegetantă a tumorilor maligne de buză inferioară (cazuistica prof. dr. A. Bucur).

O formă avansată de tumoră malignă a buzei, care a evoluat lent, în special la persoanele în vârstă, şi care s-a extins semnificativ, interesând buza şi structurile adiacente, este denumită formă terebrantă (fig. 5.26). Considerăm că aceasta nu este o formă anatomo-clinică aparte, ci expresia clinică a unei tumori maligne de buză în stadiu avansat.

Figura 5.26. Formă avansată a unei tumori maligne a buzei inferioare, aşa numita formă „terebrantă" (cazuistica prof. dr. A. Bucur).

Diagnosticul diferenţial se poate face cu:

- ***ulceraţii mecanice*** provocate mai ales de leziuni odontale cu margini anfractuoase;
- ***leziuni datorate unor arsuri;***
- ***ulceraţii herpetice,*** care însă sunt precedate de erupţii veziculoase cu margini suple, ulceraţii ce se remit în cel mult 14 zile;
- ***ulceraţii tuberculoase – acestea sunt însă*** suple, acoperite de depozite murdare, iar perilezional se găsesc granulaţii gălbui (Trélat);
- ***şancrul primar*** – ulceraţie cu bază indurată, cartonată, fundul ulceraţiei fiind de culoare roşie intensă;
- ***cheilitele microbiene sau chimice*** se pot confunda cu formele infiltrative, dar examenul histopatologic precizează diagnosticul.
- ***tumori benigne ale buzelor: adenomul*** glandelor salivare mici, papilomul, botriomicomul, chistul mucoid, hemangiomul, limfangiomul, fibroangiomul, fibromul etc.

Evoluţia tumorilor maligne ale buzelor este în general lentă, dar odată depăşită etapa locală, apar adenopatia metastatică loco-regională, afectarea osoasă de vecinătate şi metastazele la distanţă. Starea generală nu este afectată decât în stadiile tardive de invazie tumorală.

Scanned with OKEN Scanner

Datorită evoluției prin contiguitate, tumorile maligne ale buzelor se extind, invadând părțile moi labio-geniene, vestibulul bucal și ulterior arcul osos mentonier. Afectarea osoasă mandibulară are loc în special în cazul evoluției tumorii pe fața mucozală a buzei și se realizează pe două căi:

– directă – prin invazia osului din aproape în aproape cu extensie ulterioară de-a lungul canalului mandibular, cu implicarea pachetului vasculo-nervos.

– indirectă – prin adenopatia submandibulară secundară, fixată, ce va efracționa la început periostul și apoi va invada corticala osoasă.

Afectarea metastatică a limfonodulilor locoregionali este relativ tardivă. Prezența ganglionilor cervicali palpabili la primul consult are o incidență de 10–15%, fiind interesat în special nivelul I cervical.

Cu toate acestea, prin dispensarizare activă, s-a observat prezența metastazelor cervicale în primul an de la diagnosticarea tumorii de buză în aproximativ 25% din cazuri, iar în decursul a doi ani la aproape toți pacienții [23]. În cazul recidivelor tumorii primare, incidența metastazelor ganglionare cervicale crește până la 30%.

CONDUITA TERAPEUTICĂ CHIRURGICALĂ

De regulă, tumorile maligne ale buzelor în stadii incipiente necesită margini libere negative de cel puțin 5 mm față de tumora decelabilă clinic. În perioada de stare, marginile libere vor fi situate la minim 10 mm. Deși rata de metastazare ganglionară este ceva mai scăzută, totuși recomandăm ca atitudine terapeutică cervicală evidarea cervicală profilactică bilaterală în N0 și cea terapeutică în N+. Alternative la această conduită sunt radioterapia cervicală profilactică în N0 sau dispensarizarea activă, care rămâne însă opțiunea cea mai de ultimă alegere.

Pentru plastia defectelor rezultate, cel mai adesea se optează pentru lambouri locale, folosind diferite tehnici de reconstrucție, cu rezultate bune, care au devenit oarecum „standardizate" în plastia reconstructivă a defectelor de buză. Lambourile de la distanță sunt mai rar folosite în plastia reconstructivă a buzei, de obicei pentru defecte de mare amploare.

De-a lungul anilor, au fost descrise diverse metode de extirpare și plastie reconstructivă a buzei. Dieffenbach a fost unul dintre primii autori care a descris o tehnică de reconstrucție, în 1834. Tehnica se baza pe translarea spre anterior a țesuturilor din regiunea obrazului, unilateral sau bilateral în funcție de mărimea defectului. Se realizau două incizii orizontale la nivelul obrazului, în toată grosimea acestuia, paracomisural, acestea permițând alunecarea lamboului spre anterior. Tehnica a fost modificată ulterior de Burow (1855), Szymanowsky (1858) și May (1946). O abordare similară a fost descrisă de Bernard în 1852, autorul propunând translarea spre anterior a țesuturilor, după excizarea unor zone triunghiulare tegumentare rămase în exces și situate deasupra și dedesubtul zonei de translare.

În 1859, von Bruns descrie pentru prima data lamboul nazo-labial cu grosime totală, pentru reconstrucția buzei. Această metodă a fost însă rapid abandonată, deoarece implica denervarea mușchilor buzei superioare. În 1957, Gillies și Millard descriu așa-numitul „*fan-flap*", iar în 1974, Johanson și colab. descriu tehnica „în treaptă" de reconstrucție a buzei inferioare.

O serie de specialiști în domeniu au modificat tehnicile de bază, ceea ce a permis lărgirea ariilor de indicații, alături de o refacere funcțională și fizionomică superioară.

Încă din 1920, principiile plastiei reconstructive a defectelor postexcizionale ale buzelor au fost formulate de Sir Harold Delf Gillies [24]: „Reconstrucția se realizează dinăuntru în afară, primul fir de sutură fiind trecut la linia cutaneo-mucoasă. Se refac apoi structurile din profunzime și ulterior tegumentul".

În plastia reconstructivă a buzei se va ține cont de parametrii normali ai acesteia, și anume: distanța intercomisurală, deschiderea maximă a gurii (măsurată la nivelul părților moi), adâncimea șanțului vestibular, sensibilitatea buzei și tonicitatea musculaturii periorale.

Reconstrucția defectului va urmări refacerea fantei labiale, acoperirea arcadelor dentare, obținerea unei fizionomii și fonații acceptabile, cât și o deschidere în limite funcționale a cavității orale.

Scanned with OKEN Scanner

Excizia şi reconstrucţia roşului de buză

În cazul unei tumori maligne în stadiu de debut la nivelul roşului de buză, sau pentru leziuni cu potenţial de malignizare, fără extindere în profunzime (cheilită actinică), se foloseşte în mod curent vermilionectomia, urmată de reconstrucţie prin translarea mucoasei labiale spre în afară, pentru a acoperi defectul (fig. 5.27, 5.28).

Trebuie menţionat că poate apărea o hipoestezie la nivelul buzei. Pentru a afecta cât mai puţin sensibilitatea, trebuie ca lamboul mucozal să fie delimitat într-un plan situat între submucoasă şi m. orbicular al buzelor, reducând gradual profunzimea disecţiei pe măsură ce lamboul este mobilizat lateral [25].

Defecte de până la 1/3 din buză

Sunt de obicei rezultatul unei excizii simple în „V" sau „W", fără a rezulta un defect major din punct de vedere estetic sau funcţional. Sutura se va face în trei planuri, strat cu strat, pentru a reda continuitatea m. orbicularis oris (fig. 5.29, 5.30).

În cazul unei tumori care nu depăşeşte 1–1,5 cm, plastia va fi mai uşor de realizat dacă laturile „W"-ului sunt mai verticale.

Din punct de vedere fizionomic, situaţia este mai favorabilă în cazul în care defectul rezultat nu este situat pe linia mediană sau atunci când defectul este strict limitat la regiunea labială (nu depăşeşte şanţul labio-mentonier, şanţul nazo-labial sau baza nasului).

DEFECTE ÎNTRE 1/3 ŞI 1/2 DIN BUZĂ

Plastia reconstructivă a acestor defecte se realizează utilizând ţesuturi de vecinătate (tehnicile „*lip sharing*"). Rezultatele sunt bune atât fizionomic cât şi funcţional. Vom descrie în continuare câteva din cele mai utilizate metode de plastie reconstructivă a buzei.

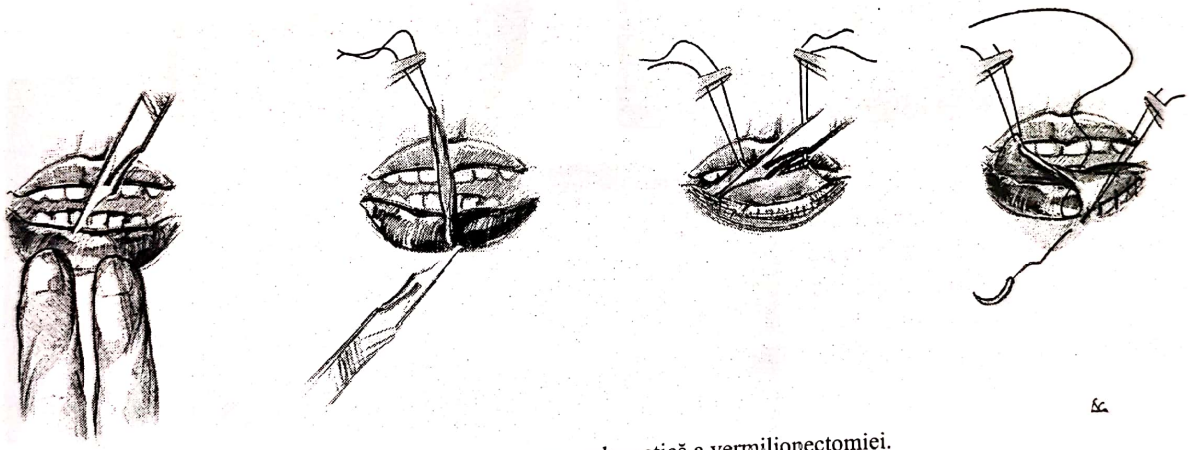

Figura 5.27. Reprezentarea schematică a vermilionectomiei.

Figura 5.28. Cheilită actinică a buzei inferioare. S-a practicat vermilionectomie şi plastia defectului cu lambou mucozal labial inferior (cazuistica prof. dr. A. Bucur).

Scanned with OKEN Scanner

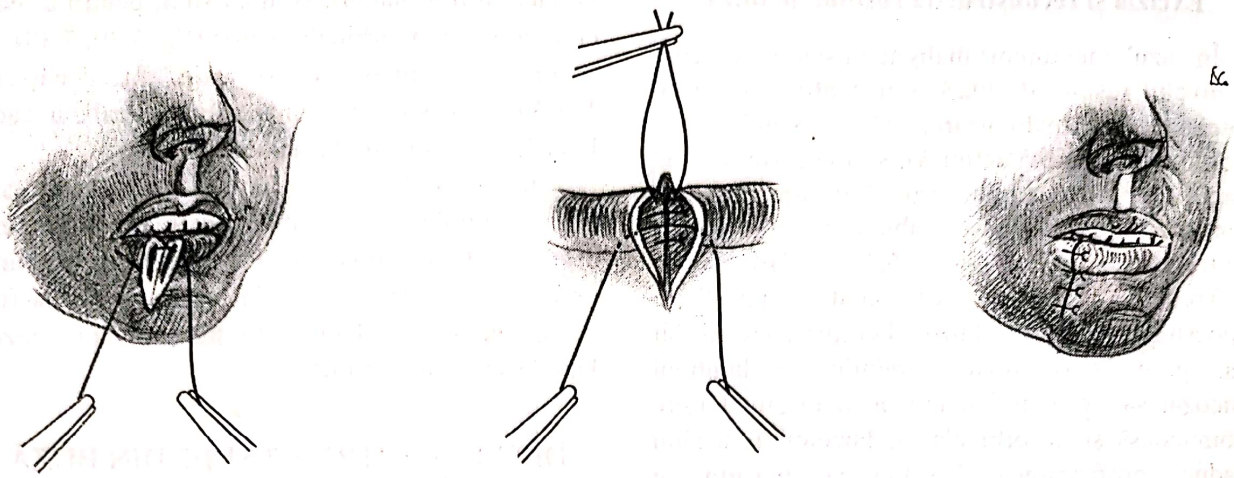

Figura 5.29. Reconstrucția defectelor de până la 1/3 din buză folosind plastia în „V".

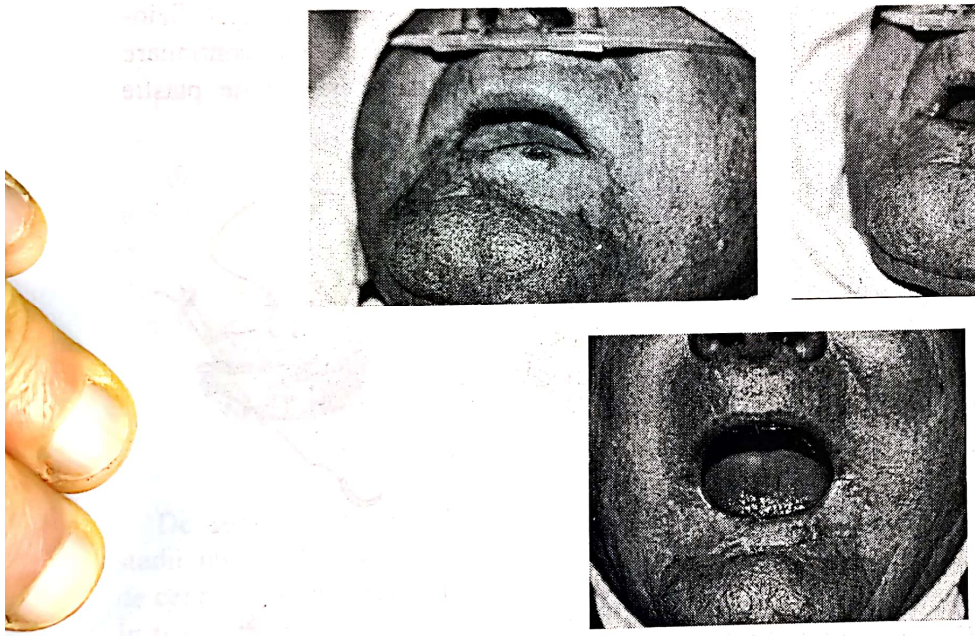

Figura 5.30. Plastia în „V": Tumoră ulcerativă de mici dimensiuni a buzei inferioare; aspect clinic și postoperator imediat și la 30 de zile (cazuistica prof. dr. A. Bucur).

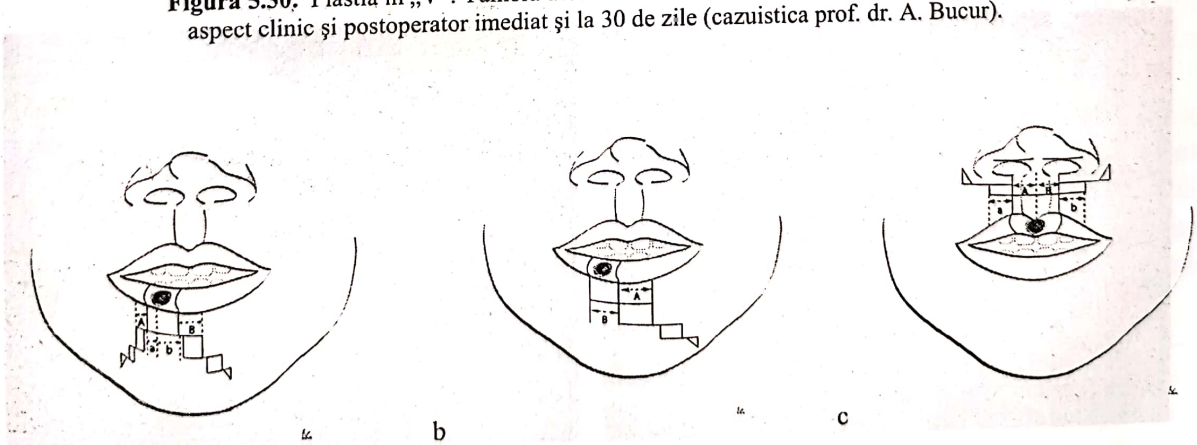

a b c

Figura 5.31. Tehnica în treaptă Johanson:
a – bilaterală, b – unilaterală, c – unilaterală pentru buza superioară.

Scanned with OKEN Scanner

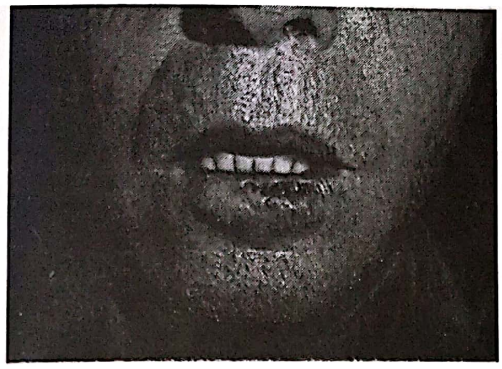

a

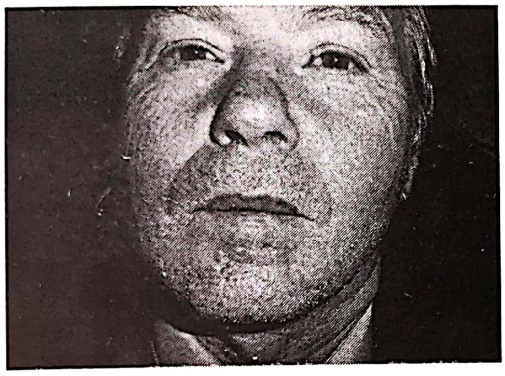

b

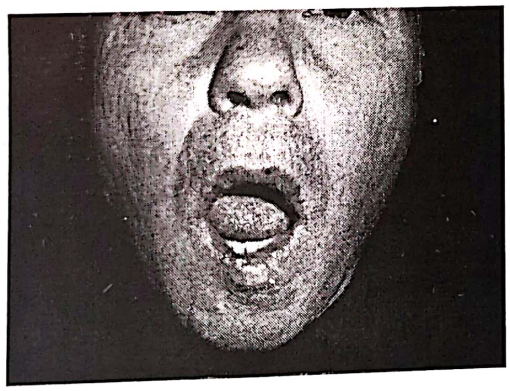

c

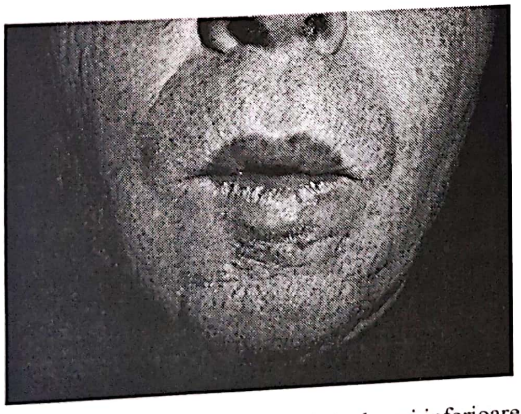

d

Figura 5.32. Plastia reconstructivă a buzei inferioare prin tehnica „în treaptă" Johanson: a – aspect clinic preoperator; b, c, d – aspect clinic postoperator în repaus și în timpul funcționalității buzei inferioare (cazuistica prof. dr. A. Bucur).

Tehnica „în treaptă" (Johanson)

În 1974, Johanson și colab. [26] descriu tehnica „în treaptă" de reconstrucție a buzei inferioare. În cadrul acestei tehnici, refacerea funcțională musculară se face prin realinierea fibrelor musculare (fig. 5.31, 5.32).

Defectele mari situate spre linia mediană, sau defectele importante, care cuprind întreaga hemibuză, necesită o reconstrucție prin tehnică bilaterală „în treaptă". Această metodă poate fi asociată cu vermilionectomia.

Pentru defecte situate paramedian se poate recurge la o tehnică „în treaptă" asimetrică. În cazul defectelor situate aproape de comisură, se poate aplica o tehnică „în treaptă" unilaterală, median de defectul postoperator. Rezultatele sunt foarte bune în cazul în care defectul nu depășește jumătate de buză. În cazul unor defecte mai mari, apare inevitabil microstomia.

Defectul postexcizional, de formă rectangulară, este reconstruit prin translarea unor mici lambouri cu grosime totală din buza inferioară. Translarea este facilitată datorită exciziei „în trepte" a tegumentului și țesutului subcutanat.

Metoda Karapandzic

Metoda a fost descrisă în 1974 [27] și este o modificare a tehnicii descrise de von Bruns în 1857. Poate fi aplicată atât pentru buza superioară, cât și pentru cea inferioară. Se bazează pe realizarea bilaterală a unor lambouri irigate de ramurile arterei faciale (fig. 5.33, 5.34).

Lambourile Abbe-Estlander

Tehnica descrisă de Abbe [28] realizează un transfer de țesut de la buza indemnă la cea cu defectul postexcizional. Baza lamboului conține artera labială a buzei indemne. Tehnica Estlander este indicată pentru defecte din imediata vecinătate a comisurii, transferul realizându-se în acest caz într-o singură etapă (fig. 5.35).

Tehnica este indicată în cazul defectelor de până la 1/2 din buză. În cazul unor defecte mai mari, aplicarea ei duce la microstomie. Rezultatele postoperatorii sunt bune la nivelul sitului receptor, dar având în vedere morbiditatea indusă la nivelul buzei superioare, această tehnică este relativ rar folosită.

Scanned with OKEN Scanner

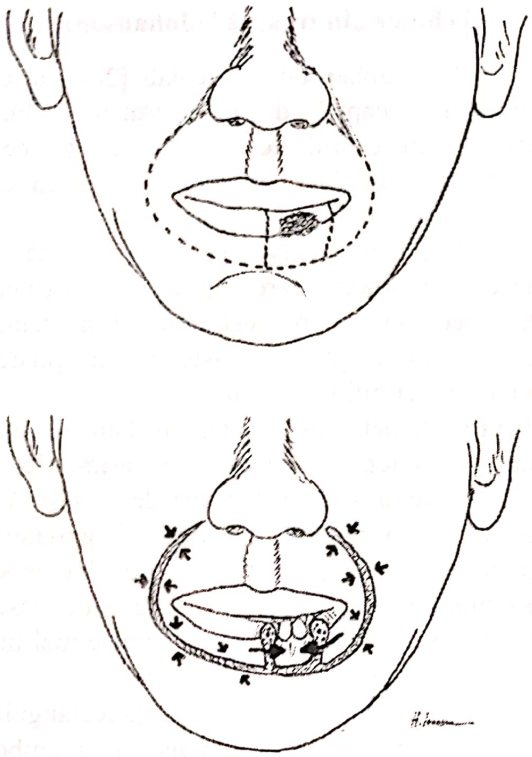

Figura 5.33. Reprezentarea schematică a tehnicii Karapandzic.

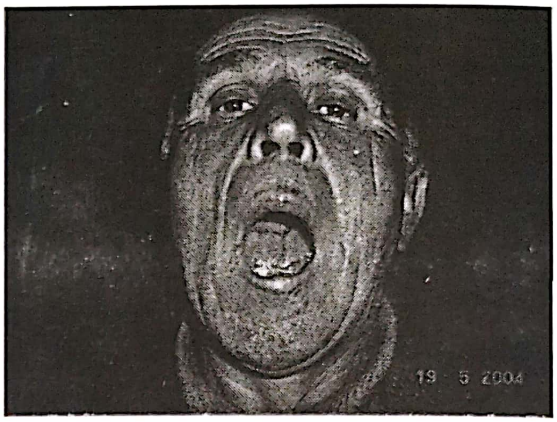

c

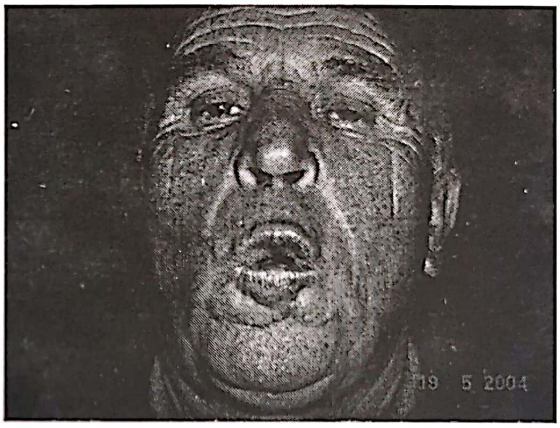

d

Figura 5.34. Plastia reconstructivă a unui defect de buză inferioară prin tehnica Karapandzic: a – imagine clinică preoperatorie; b, c, d – aspect clinic postoperator în repaus și în funcționalitate (cazuistica prof. dr. A. Bucur).

a

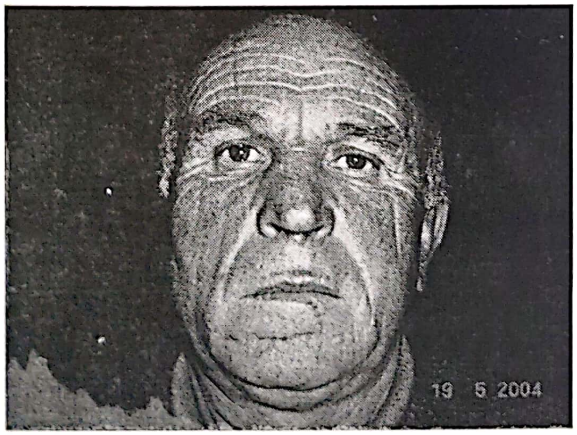

b

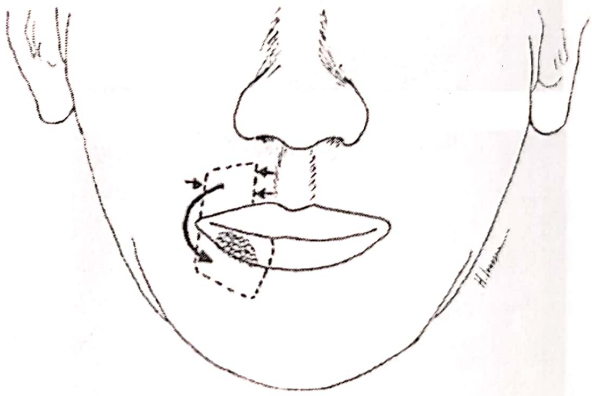

Figura 5.35. Reprezentarea schematică a tehnicii Abbe-Estlander.

Defecte mai mari de 1/2 de buză

În majoritatea acestor cazuri, țesuturile locale sunt insuficiente pentru reconstrucția defectului. Se utilizează în aceste cazuri țesuturi din regiuni

Scanned with OKEN Scanner

învecinate sau de la distanţă. Indiferent de tehnica aleasă, rezultatele fizionomice şi funcţionale sunt relativ bune.

Plastia reconstructivă folosind ţesut din regiunea genianã

Tehnica de reconstrucţie Camille Bernard

Bazându-se pe tehnicile propuse de Szymanowsky, pe principiul triunghiurilor de descărcare Burow şi pe principiul „*fan-flap*", Bernard [29] (1852) foloseşte această tehnică indicată în defectele întinse subtotale sau totale ale buzei inferioare. Utilizează principiul glisării lambourilor şi permite o refacere optimă a fantei bucale şi a roşului de buză. Avansarea lambourilor este posibilă datorită exciziilor triunghiulare tegumentare practicate în şanţurile labio-geniene (tip Burow).

Pornind de la tehnica iniţială şi ţinând cont de modificările anterioare, am realizat o modificare a tehnicii iniţiale, astfel încât să permită extinderea indicaţiilor pentru defecte care interesează comisura labială [30]. Astfel, deşi în mod uzual tehnica are indicaţie pentru defecte mai mari de 1/2 din buză, aceasta se poate aplica şi pentru defecte de mică amploare, dar care interesează comisura labială. Tehnica poate fi aplicată unilateral sau bilateral (fig. 5.36, 5.37).

Aceste îmbunătăţiri de tehnică, se pot realiza cu succes în cazul unui pacient dentat. În cazul pacienţilor edentaţi frontal inferior este obligatorie realizarea preoperator a unei şine linguale cu val de ocluzie (ca primă etapă chirurgical-protetică) care să menţină şi să conformeze lamboul nou creat. Altfel, lamboul nou creat al buzei inferioare va fi retropoziţionat prin tracţiunile musculare şi cicatriceale postoperatorii.

Avantajele ce decurg din aplicarea acestei tehnici în refacerea imediată a buzei inferioare constau în:

– cicatrici postoperatorii plasate în pliuri naturale, rezultatul fizionomic şi funcţional fiind bun;

– deformarea fantei orale este minimă, ceea ce permite ca mişcările funcţionale mandibulare să se menţină în limite fiziologice;

– refacerea roşului de buză şi a comisurilor labiale se realizează în condiţii fizionomice acceptabile;

– irigaţia lamboului este bogată, vena şi artera facială fiind păstrate în lambou;

– efectul fizionomic este net superior, retracţia lamboului fiind aproape absentă, iar faţa internă a acestuia nu trebuie căptuşită cu mucoasă orală translată sau alunecată din vecinătate.

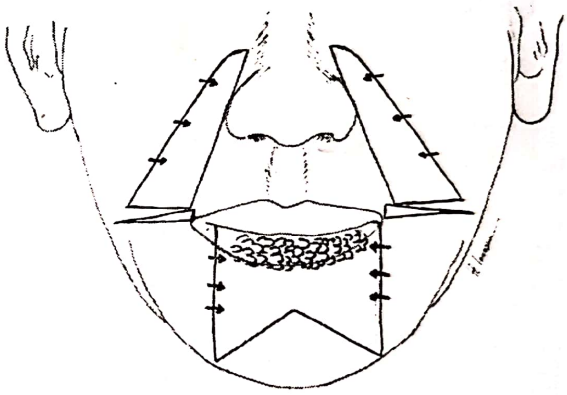

Figura 5.36. Reprezentarea schematică a tehnicii Camille Bernard modificată.

Tehnica de reconstrucţie „în turlă"

Această tehnică poate fi aplicată doar pentru buza inferioară. Se pot realiza reconstrucţii ale unor defecte de până la 3/4 din buză, fără apariţia microstomiei sau a unei denervări motorii semnificative (fig. 5.38). Defectele care implică buza în totalitate necesită lambouri bilaterale.

Deşi aspectul buzei este foarte bun, fără microstomie şi cu un tonus muscular satisfăcător, există o hipoestezie marcată. Principalul dezavantaj al metodei, pe lângă lipsa sensibilităţii, este edemul rezidual care persistă mult timp postoperator la nivelul buzei. Din aceste motive, tehnica nu este aplicată în mod uzual.

Scanned with OKEN Scanner

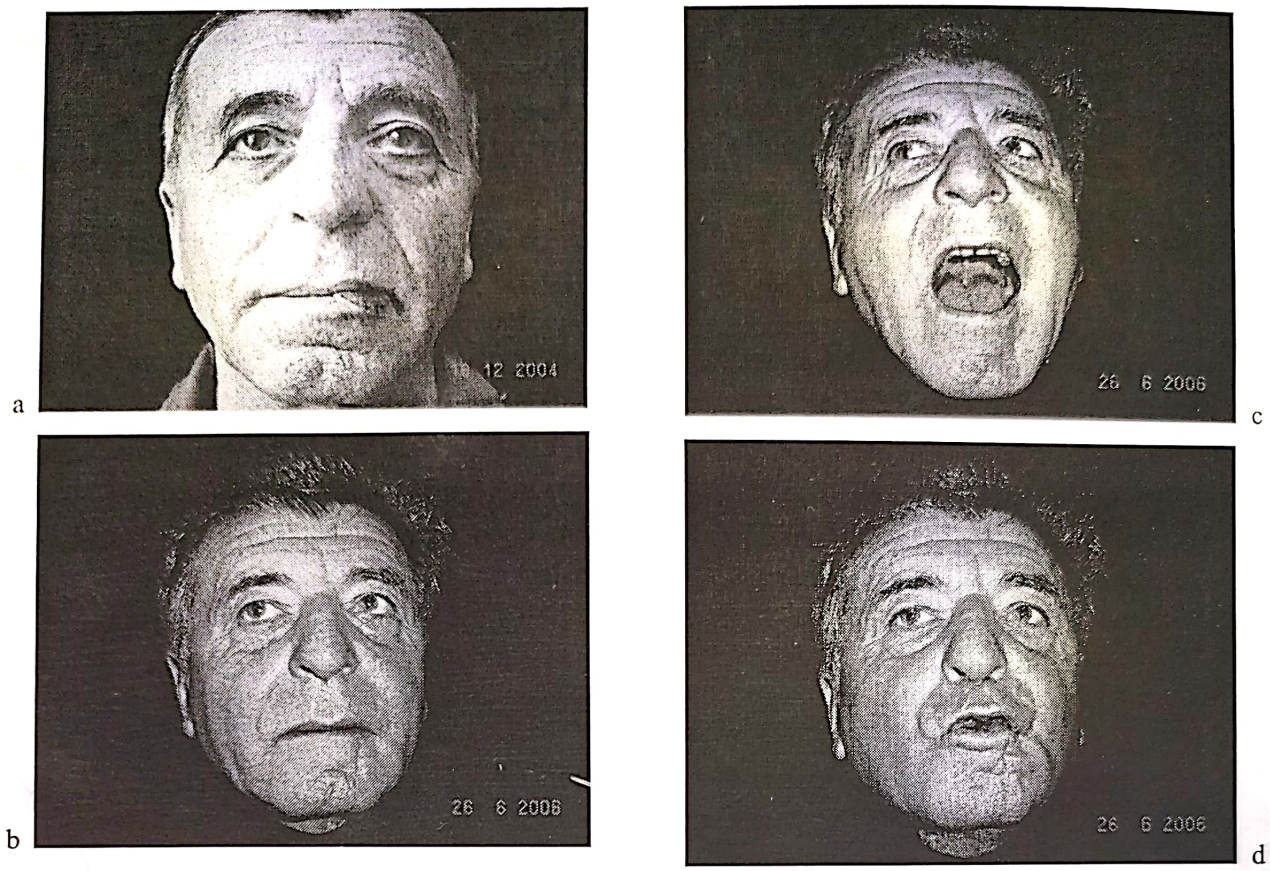

Figura 5.37. Plastia reconstructivă a unui defect mai mic de 1/2 din buza inferioară, interesând comisura labială, prin metoda Camille Bernard: a – aspect clinic preoperator; b, c, d – aspect clinic postoperator în repaus şi în timpul funcţionalităţii buzei inferioare (cazuistica prof. dr. A. Bucur).

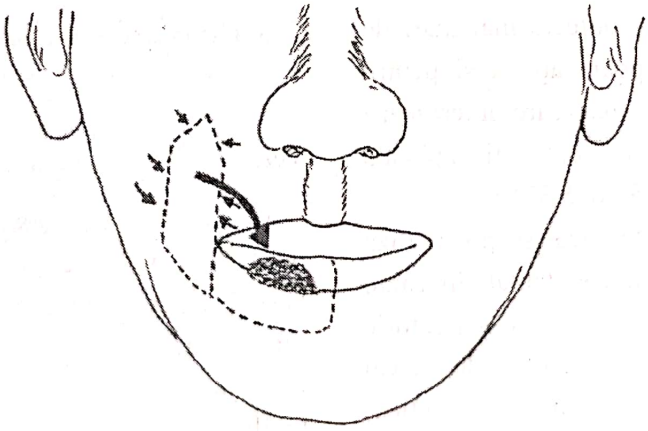

Figura 5.38. Reprezentarea schematică a lamboului „în turlă".

Lambouri miocutanate regionale pediculate

Lamboul din muşchiul sternocleidomastoidian

Lamboul miocutanat sternocleidomastoidian constă în avansarea sau rotarea acestui lambou musculocutanat (m. sternocleidomastoidian împreună cu o arie tegumentară) în defectul labial. După integrarea la nivelul sitului receptor, se secţionează pedicului muscular intermediar şi se repoziţionează (fig. 5.39, 5.40).

Scanned with OKEN Scanner

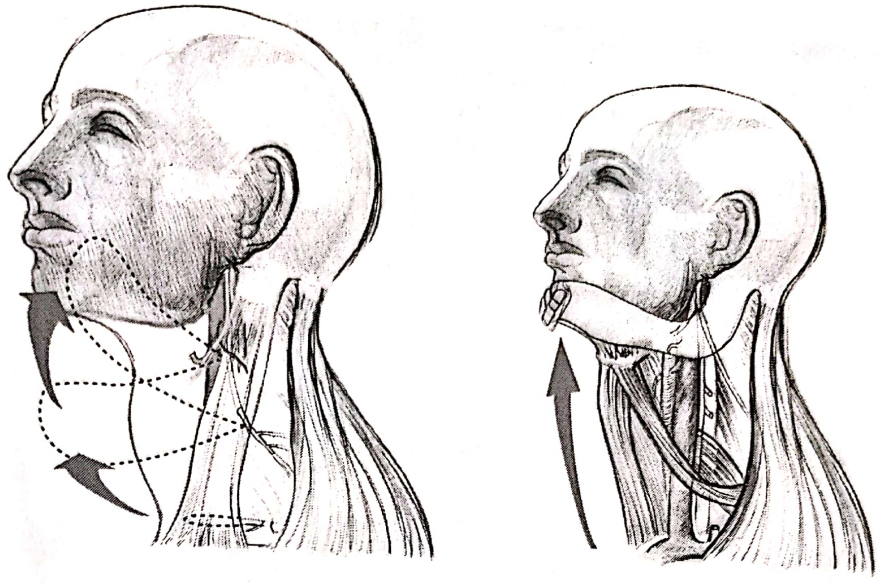

Figura 5.39. Lamboul musculocutanat sternocleidomastoidian.

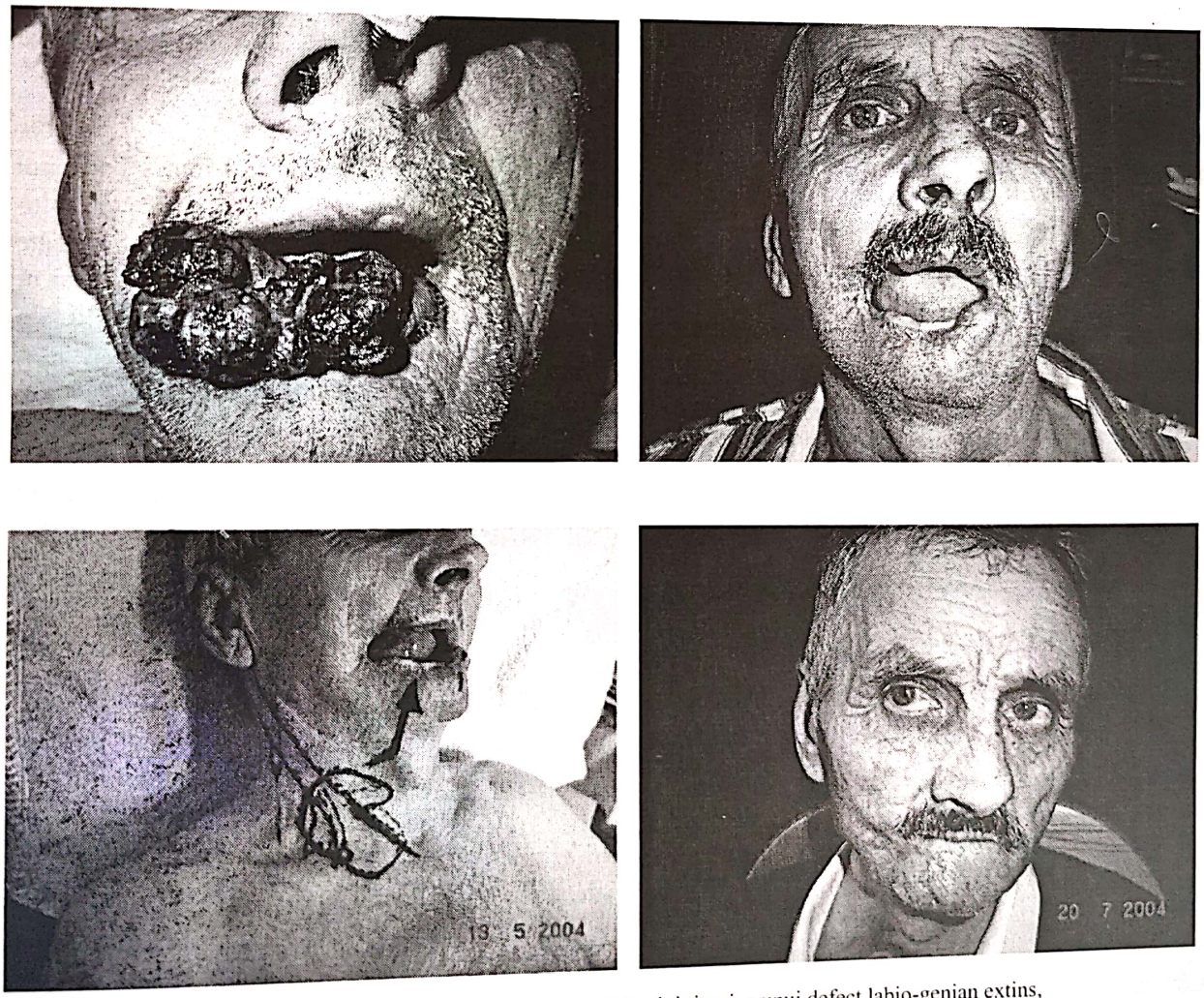

Figura 5.40. Plastia reconstructivă secundară, în doi timpi, a unui defect labio-genian extins, cu ajutorul unui lambou mio-cutanat SCM cu pedicul superior (cazuistica prof. dr. A. Bucur).

Scanned with OKEN Scanner

Lamboul bitemporal („în vizieră")

A fost descris de McGregor [31] ca lambou unilateral. Este un lambou „în doi timpi", care permite reconstrucția buzei superioare cu țesuturi din regiunea frontală. Este indicat pentru defecte ample ale buzei superioare, fără interesarea comisurii.

După integrarea țesuturilor la nivelul sitului receptor (la 2–3 săptămâni), se secționează și se repoziționează pediculii, bilateral.

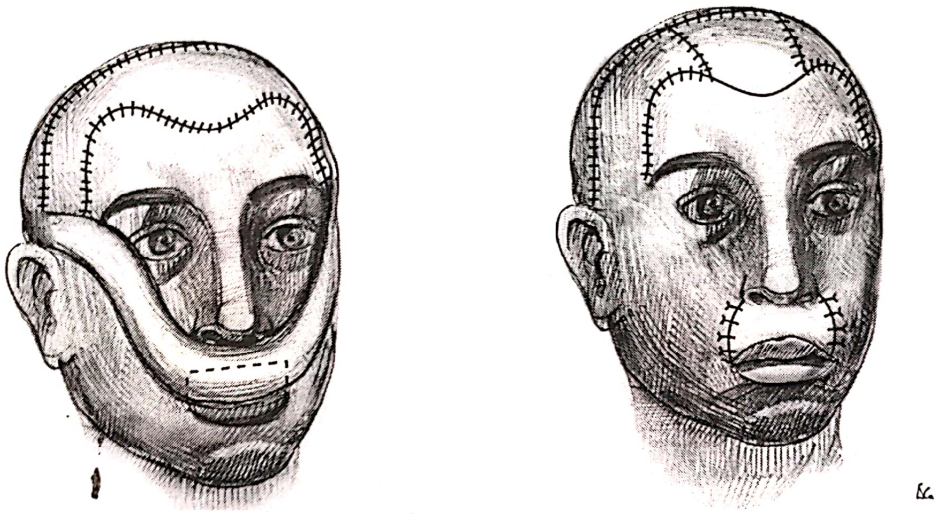

Figura 5.41. Lamboul bitemporal pentru reconstrucția defectelor buzei superioare.

Reconstrucția cu lambouri liber vascularizate

În cazul unor defecte labio-geniene importante, sau care interesează buza în totalitate, se poate folosi pentru reconstrucția defectului un lambou liber vascularizat radial (fig. 5.42).

Acesta se bazează pe irigația din artera radială și pe întoarcerea venoasă prin venele superficiale și cele comitante profunde. Acest lambou este de tip fascio-cutanat (tegumentul feței anterioare a antebrațului și planul fascial superficial format în principal din tendonul m. palmar lung). Tendonul m. palmar lung va contribui la aspectul volumetric și tonicitatea buzei inferioare. Se poate realiza și microanastomoza între n. median și n. mentonier, pentru refacerea sensibilității la nivelul buzei.

Acest tip de lambou liber vascularizat este cel mai indicat pentru refacerea defectelor labio-geniene, având în vedere faptul că de tip fascio-cutanat, subțire, pliabil, permițând astfel o refacere optimă din punct de vedere volumetric a defectului.

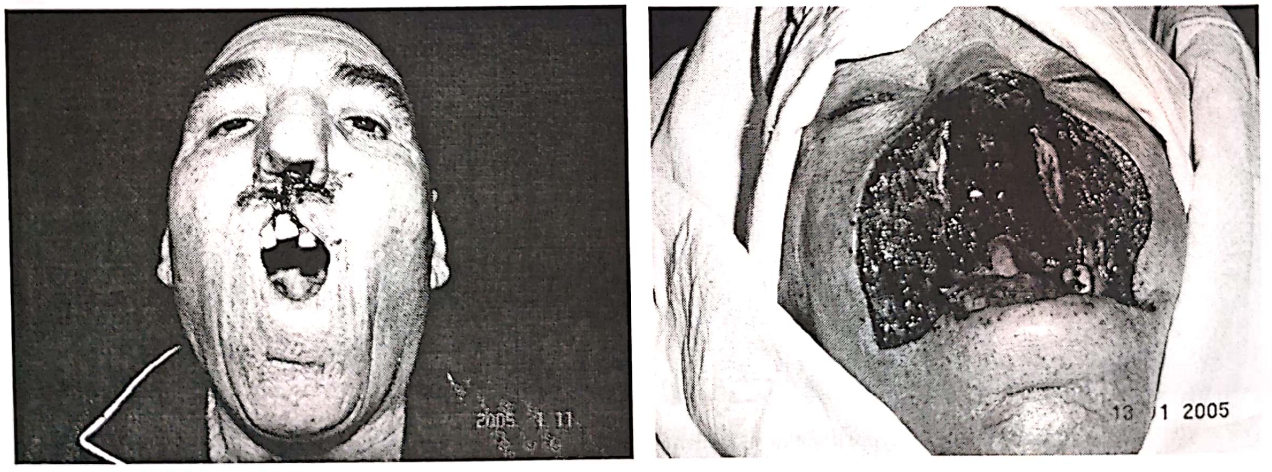

a b

Scanned with OKEN Scanner

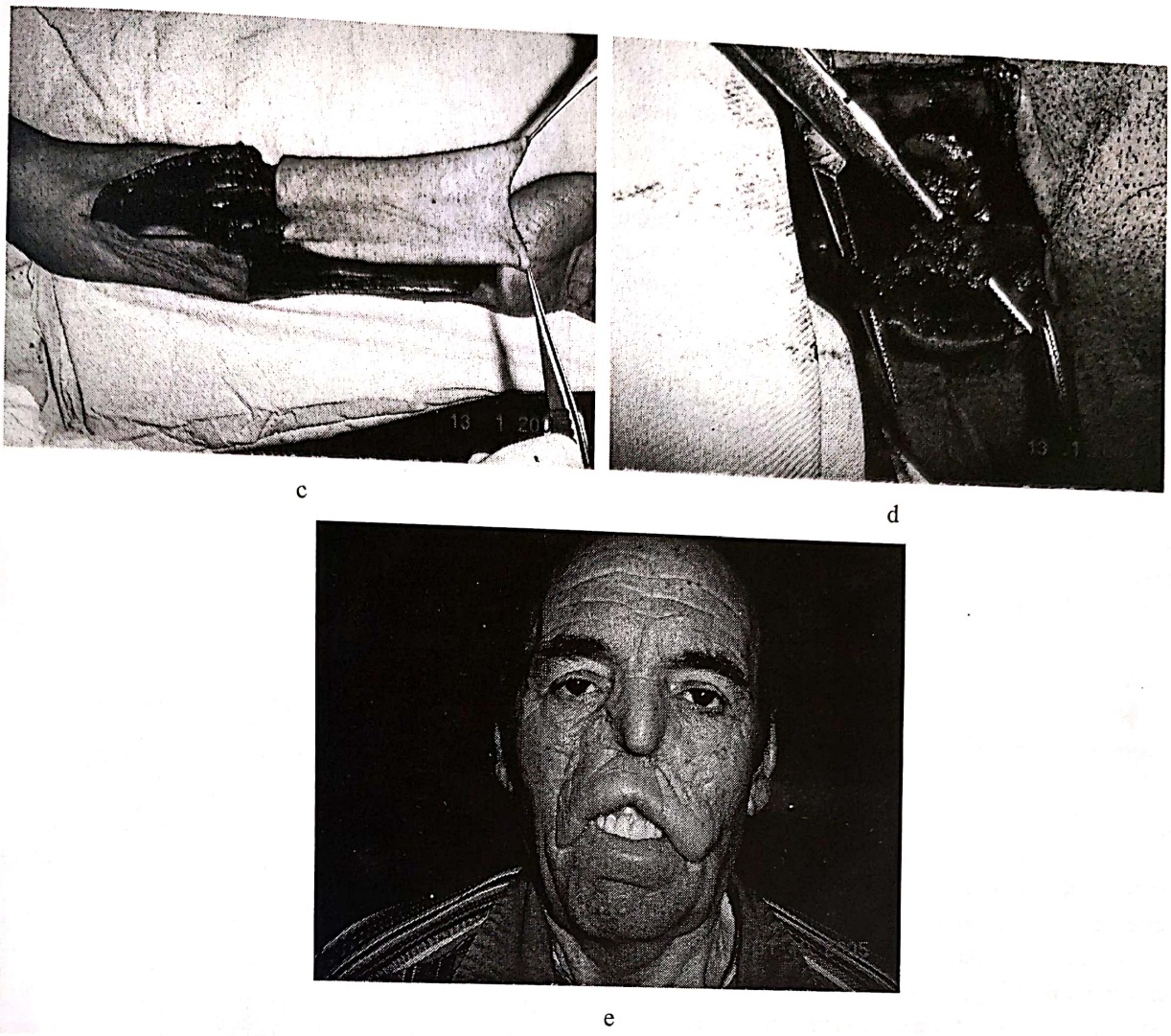

c d e

Figura 5.42. Reconstrucția cu lambou liber vascularizat fascio-cutan radial a unui defect de buză superioară, 1/3 inferioară a piramidei nazale și 1/3 anterioară a maxilarului, după extirparea unei tumori maligne localizată la acest nivel: a – aspect clinic preoperator; b – imagine intraoperatorie a defectului rezultat în urma extirpării cu margini libere; c – recoltarea lamboului radial cu evidențierea pediculilor vasculari; d – microanastomozele vasculare la nivelul a. și v. faciale; e – aspect postoperator cu refacerea etajului mijlociu al feței (cazuistica prof. dr. A. Bucur).

TUMORILE MALIGNE ALE PORȚIUNII ORALE A LIMBII ȘI ALE PLANȘEULUI BUCAL

EPIDEMIOLOGIE ȘI FACTORI DE RISC

Limba și planșeul bucal sunt cele mai frecvente localizări ale tumorilor maligne orale. Practic mai mult de jumătate dintre tumorile maligne ale mucoasei cavității orale au localizare la nivelul limbii sau/și planșeului bucal. Incidența este mult mai crescută la sexul masculin, probabil și datorită expunerii la factori de risc locali (fumat, consum cronic de alcool, igienă orală deficitară). În plus, trebuie menționat faptul că planșeul bucal constituie un „rezervor decliv", în care stagnează diverși produși carcinogeni solubili.

FORME HISTOPATOLOGICE

Într-un studiu retrospectiv [32] realizat pe 668 pacienți prezentați în Clinica de Chirurgie Oro-Maxilo-Facială din București, pentru tumori de limbă, am constatat că cea mai mare incidență o

Scanned with OKEN Scanner

prezintă carcinomul spinocelular diferenţiat (94,31%), urmat de carcinomul nediferenţiat (3,5%), adenocarcinomul – în special în baza limbii (0,59%), sarcomul fibroblastic (0,44%), carcinomul adenoid chistic (0,44%), rabdomiosarcomul (0,43%), sarcomul fuzocelular (0,29%).

PARTICULARITĂŢI CLINICE, DIAGNOSTIC DIFERENŢIAL, EVOLUŢIE

Tumorile maligne ale limbii şi planşeului bucal au o evoluţie relativ asimptomatică în fazele de debut, dar sunt forme extrem de invazive şi cu caracter limfofil marcat, pacienţii prezentând destul de frecvent adenopatii cervicale metastatice la primul consult.

Debutul tumorilor maligne ale limbii şi planşeului bucal se prezintă sub forma unor ***leziuni ulcerative*** (fig. 5.43), prezente de cele mai multe ori pe un fond leucoplazic. Iniţial acestea sunt nedureroase, iar durerea ce apare ulterior este asociată cu suprainfectarea leziunii. Ulceraţiile limbii pot fi asociate uneori factori iritativi reprezentaţi de cu obturaţiile rugoase, cu margini tăioase sau neregulate. O altă formă de debut este cea ***vegetantă*** (fig. 5.44). La nivelul limbii debutul poate fi şi sub ***formă nodulară***, intraparenchimatoasă, de obicei în contextul în care tumora îşi are originea la nivelul glandelor salivare mici. În evoluţie, forma nodulară efracţionează mucoasa (fig. 5.45).

Formele de debut la nivelul limbii se localizează cel mai frecvent la nivelul marginii laterale a acesteia, pe faţa ventrală şi în şanţul pelvilingual, şi mai rar pe vârful limbii sau pe faţa dorsală a acesteia.

La nivelul planşeului bucal, majoritatea tumorilor maligne sunt situate paramedian în porţiunea anterioară a acestuia, sub forma de leziune ulcerativă sau mai rar proliferativă (fig. 5.46, 5.47). În multe cazuri, un element care orientează diagnosticul este prezenţa leziunii pe un fond leucoplazic.

Localizările posterioare situează leziunea spre şanţul amigdaloglos şi au un prognostic mult mai rezervat.

Figura 5.43. Formă de debut ulcerativă la nivelul treimii posterioare a marginii limbii (cazuistica prof. dr. A. Bucur).

Figura 5.44. Formă de debut exofitică a unei tumori secunde la nivelul treimii posterioare a marginii limbii, de partea opusă, la acelaşi pacient (cazuistica prof. dr. A. Bucur).

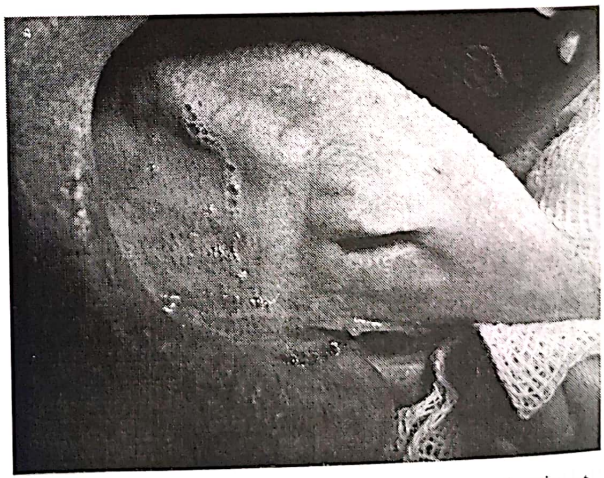

Figura 5.45. Nodul carcinomatos lingual care a efracţionat mucoasa linguală (cazuistica prof. dr. A. Bucur).

Scanned with OKEN Scanner

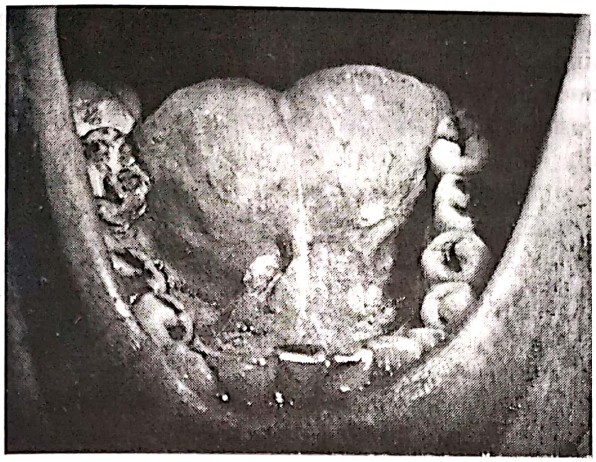

Figura 5.46. Formă de debut ulcerativă la nivelul planşeului bucal, pe fond de leucoplazie (cazuistica prof. dr. A. Bucur).

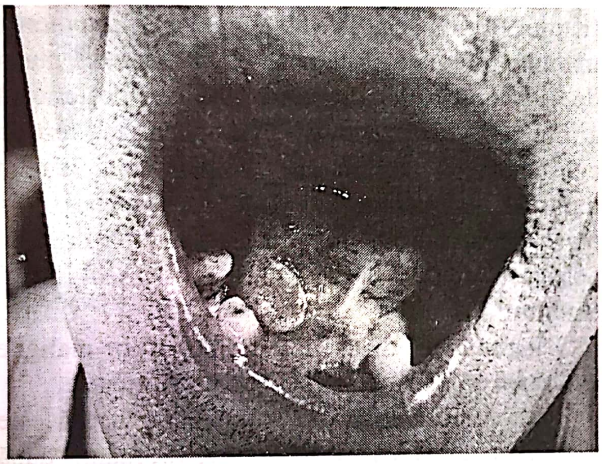

Figura 5.47. Formă de debut vegetantă la nivelul planşeului bucal (cazuistica prof. dr. A. Bucur).

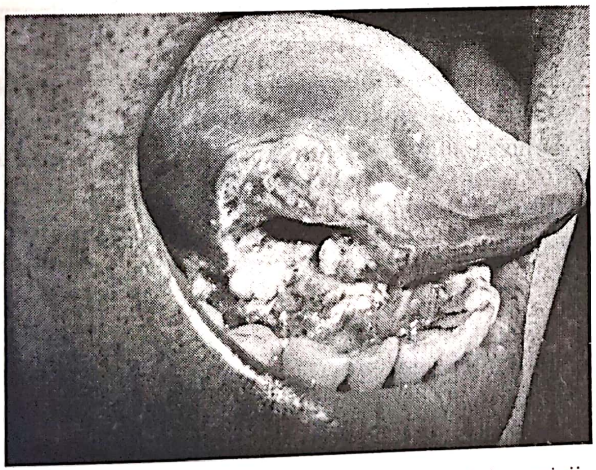

Figura 5.48. Formă ulcero-distructivă la nivelul marginii laterale a limbii (cazuistica prof. dr. A. Bucur).

În perioada de stare, tumorile maligne ale limbii şi planşeului bucal se prezintă de cele mai multe ori sub ***formă ulcero-distructivă*** (fig. 5.48). Aceasta poate interesa doar limba (de obicei atunci când este localizată la nivelul marginii libere a acesteia) şi mai rar doar planşeul bucal.

Atunci când tumora este localizată în planşeul bucal şi extinsă la nivelul feţei ventrale a limbii (sau invers), este dificil de stabilit punctul de plecare, având în vedere caracterul de „versatilitate", fapt pentru care este considerată o tumoră pelvilinguală. În aceste situaţii, leziunea are aspectul unei „cărţi deschise" (numită şi „în foaie de carte") (fig. 5.49).

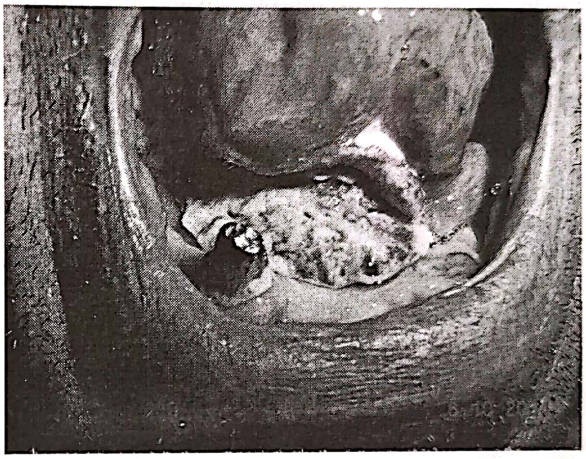

Figura 5.49. Formă ulcero-distructivă pelvilinguală „în carte deschisă" (cazuistica prof. dr. A. Bucur).

Forma ulcero-vegetantă este mai adeseori prezentă în localizările de la nivelul limbii şi mai rar în planşeul bucal (fig. 5.50).

Figura 5.50. Formă ulcero-vegetantă la nivelul marginii laterale a limbii (cazuistica prof. dr. A. Bucur).

Forma infiltrativă, scleroasă (schiroasă) a tumorilor maligne orale este caracteristică doar

Scanned with OKEN Scanner

localizărilor intraparenchimatoase linguale. Este o formă cu evoluție lentă, infiltrând difuz întreg parenchimul lingual, cu un prognostic rezervat (fig. 5.51).

Studiile clinico-statistice arată că 75% dintre tumorile maligne linguale afectează cele 2/3 anterioare şi numai 25% dintre ele interesează porțiunea limbii situată înapoia „V"-ului lingual.

În localizările anterioare, aceiaşi autori demonstrează, pe baze statistice, că 50% dintre tumori afectează marginile limbii (localizări laterale), urmând în ordine: localizările pe fața ventrală a limbii, vârful limbii, tumorile cu evoluție intraparenchimatoasă şi, mai rar, localizările pe fața dorsală a limbii.

Figura 5.51. Forma infiltrativă, scleroasă a unei tumori maligne linguale (cazuistica prof. dr. A. Bucur).

Sunt tumori cu pregnant caracter limfofil, iar în ceea ce priveşte incidența metastazelor cervicale, majoritatea studiilor arată că incidența acestora este direct influențată de dimensiunile şi localizarea tumorii primare. Într-un studiu efectuat în Clinica de Chirurgie Maxilo-Facială din Bucureşti, pe un lot de 320 pacienți cu tumori maligne ale limbii şi planşeului bucal, 2/3 dintre aceştia prezentau adenopatie cervicală la primul consult de specialitate.

Tumorile porțiunii post-sulcale a limbii constituie o formă clinică aparte o, care manifestă particularități de debut, evoluție dar şi de algoritm terapeutic. Debutul acestor tumori este insidios şi, de obicei, sunt diagnosticate tardiv, în stadii avansate de evoluție. Manifestările clinice subiective sunt jena în deglutiție, iar într-o fază mai avansată, alături de disfagie, apare durerea, accentuată de actele funcționale la care participă şi limba. Examenul clinic, mai dificil de efectuat, poate pune în evidență creşterea de volum a 1/3 posterioare a limbii, arie ce devine dureroasă la presiune.

În aceste cazuri se impune şi examenul ORL, deoarece prin mijloacele complementare tehnice de examinare se poate evidenția prezența unor deformații sau chiar a unor leziuni ulcerative localizate în porțiunea verticală a limbii. Acest tip de localizare are, de cele mai multe ori, un grad mare de malignitate pe plan local, tumorile evoluează rapid, metastazarea este precoce, iar posibilitățile de tratament sunt mai reduse.

Din datele prezentate mai sus reiese o implicare constantă a ganglionului retrodigastric (Kuttner I), ce pare a fi patognomonic în tumorile maligne de limbă şi planşeu bucal, care din punct de vedere anatomic drenează porțiunea posterioară a limbii. Autorii americani însă subliniază prezența constantă a ganglionului supraomohioidian în tumorile maligne de limbă şi planşeu bucal, din punct de vedere anatomic acest ganglion drenând porțiunea anterioară a limbii şi planşeul bucal anterior.

Diagnosticul diferențial al tumorilor maligne ale limbii şi planşeului bucal poate face cu:

- ***ulcerațiile traumatice,*** ale căror cauză este uşor de identificat, ele retrocedând după suprimarea acesteia;
- ***aftele bucale – ulcerație de mici dimensiuni, extrem de dureroasă spontan şi la*** palpare; se remite în 7–10 zile;
- ***ulcerația tuberculoasă (şancru primar),*** frecvent situată pe fața dorsală a limbii; perilezional se remarcă granulațiile gălbui ale lui Trélat; este dureroasă spontan, iar baza este suplă la palpare;
- ***sifilisul primar*** – se prezintă sub forma unei ulcerații cu fundul neted, curat, iar baza are o indurație limitată;
- ***tumori benigne*** – în special pentru formele nodulare; leziunea este în general bine delimitată şi nu infiltrează difuz structurile adiacente;
- ***chisturi ale planşeului bucal*** – evoluție îndelungată, consistență moale;
- ***litiaza canalului Wharton*** – colică salivară în legătură cu orarul meselor, aspect inflamator al papilei canalului Wharton, la

Scanned with OKEN Scanner

presiune pe glanda submandibulară se elimină o cantitate de puroi;

– ***abcesul limbii, abcesul lojei sublinguale, abcesul lojei submandibulare cu evoluție în recessus, flegmonul planșeului bucal*** – semne de supurație, stare generală alterată.

Evoluția tumorilor maligne ale limbii și planșeului bucal este de regulă rapidă, cu invazia țesuturilor din aproape în aproape și extinderea către amigdale, vălul palatin, formele cu evoluție pelvi-lingual putându-se extinde ulterior și la nivelul mandibulei. Apariția durerii este precoce și se accentuează pe măsura creșterii și invaziei tumorale, prin invazia nervului lingual și uneori a nervului glosofaringian – din acest motiv sunt limitate actele funcționale (masticație, deglutiție, fonație), putându-se ajunge la o formă gravă de „anchiloză pelvi-lingual" cu afectare funcțională majoră.

Adenopatia în tumorile maligne ale limbii și planșeului bucal apare precoce fiind în general dependentă mai degrabă de și nu este obligatoriu dependentă de localizarea, profunzimea invaziei și gradul de diferențiere al tumorii, decât de dimensiunile tumorii.

CONDUITA TERAPEUTICĂ CHIRURGICALĂ

Conduita terapeutică pentru tumorile maligne ale limbii și planșeului bucal este corelată cu localizarea tumorii, dimensiunile acesteia, forma anatomo-clinică și interesarea structurilor adiacente. Extirparea tumorii primare se va face respectând criteriile privitoare la marginile libere, după tehnici standardizate în raport cu aceste criterii. Având în vedere caracterul extrem de limfofil al acestor tumori, se recomandă tratamentul chirurgical cervical în majoritatea situațiilor.

Tumorile maligne ale porțiunii presulcale a limbii, în T1, T2, fără interesarea planșeului bucal

Pentru tumori în T1 de până la 0,5 cm, se va practica **exereza-biopsie,** marginile libere fiind situate la aproximativ 1 cm (fig. 5.52, 5.53).

Pentru tumori în T1 și T2, se va practica **glosectomie parțială,** cu margini libere în suprafață și profunzime (fig. 5.54, 5.55).

Închiderea defectului se va realiza prin **sutură primară** în mai multe planuri, pentru a limita spațiul mort chirurgical de la nivelul parenchimului lingual.

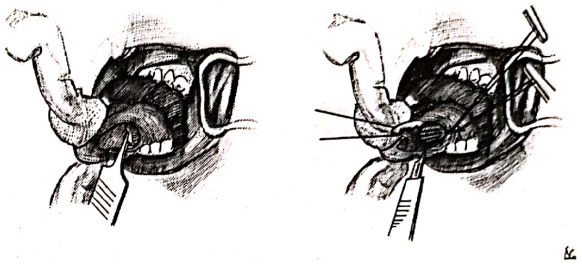

Figura 5.52. Reprezentarea schematică a glosectomiei parțiale pentru tumori maligne ale limbii în T1.

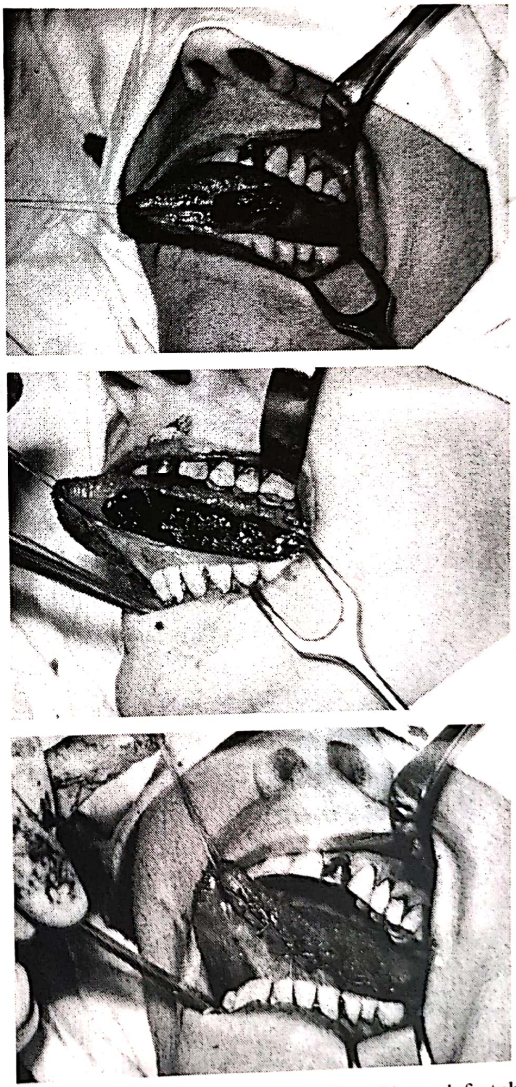

Figura 5.53. Glosectomie parțială și închiderea defectului prin sutură primară, pentru o tumoră malignă în T1 a marginii laterale a limbii (cazuistica prof. dr. A. Bucur).

Scanned with OKEN Scanner

Tiparul de glosectomie parţială se va adapta în funcţie de localizarea tumorii primare.

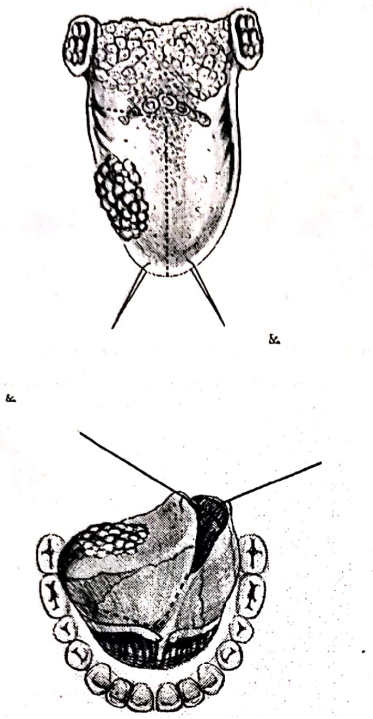

Figura 5.54. Tiparul de glosectomie parţială cu margini libere tridimensionale pentru tumori maligne ale limbii în T2, localizate pe marginea laterală a limbii.

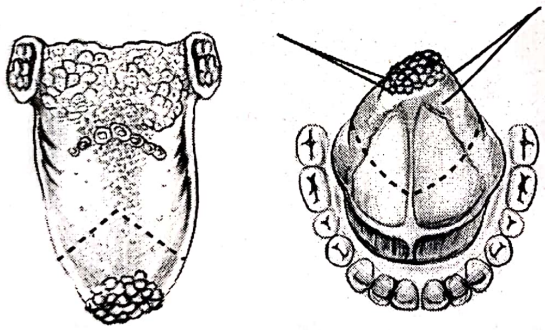

Figura 5.55. Tiparul de glosectomie parţială cu margini libere tridimensionale pentru tumori maligne ale limbii în T2, localizate la nivelul vârfului limbii.

Tumorile maligne ale planşeului bucal, în T1, fără interesarea limbii sau a mucoasei versantului lingual al mandibulei

Pentru tumorile maligne în T1, fără interesarea limbii sau a mucoasei versantului lingual al mandibulei, se indică **pelvectomia simplă,** cu margini libere situate la cel puţin 2 cm în suprafaţă şi profunzime, până la nivelul planului m. milo-hioidian.

Închiderea defectului se face prin cicatrizare *per secundam*, nefiind necesară folosirea unor lambouri, şi în plus permiţând un control local cu depistarea precoce a unor eventuale recidive.

Tumorile maligne pelvilinguale în T2

În cazul **tumorilor maligne pelvilinguale în T2, fără interesarea periostului mandibular,** se practică **glosopelvectomie parţială,** cu margini libere tridimensionale.

Închiderea defectului se poate realiza prin mai multe metode:

– **închidere *per primam* la nivelul limbii,** prin sutură margino-marginală şi respectiv **vindecare *per secundam* a defectului de la nivelul planşeului bucal;**

– **închidere *per primam* la nivelul limbii,** prin sutură margino-marginală şi respectiv aplicarea unei **grefe libere despicate de piele** la nivelul **defectului planşeului bucal;**

– **grefă liberă despicată de piele pentru defectul pelvilingual în întregime;**

În cazul tumorilor maligne pelvilinguale în T2 situate anterior, cu interesarea periostului versantului lingual al simfizei mentoniere, se practică **glosopelvectomie parţială anterioară cu rezecţie osoasă marginală (simfizectomie marginală).**

Reconstrucţia defectului se poate face folosind un lambou de mucoasă labială inferioară care acoperă tranşa osoasă restantă şi parţial defectul planşeului anterior (aşa-numita **„cheilo-plastie cu retro-poziţionare”**) (fig. 5.56, 5.57). Defectul feţei ventrale a limbii se închide prin sutură *per primam*.

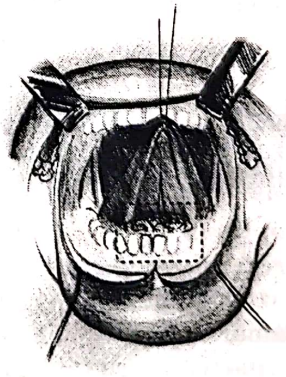

a

Scanned with OKEN Scanner

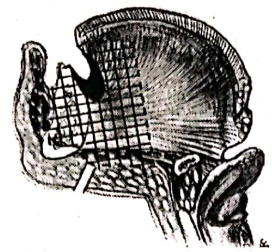

b

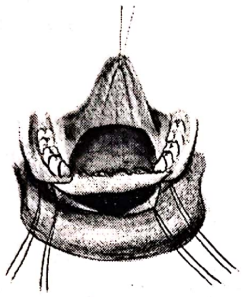

c

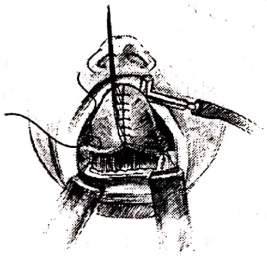

d

Figura 5.56a,b,c,d. Reprezentarea schematică a glosopelvectomiei parţiale anterioare cu simfizectomie marginală.

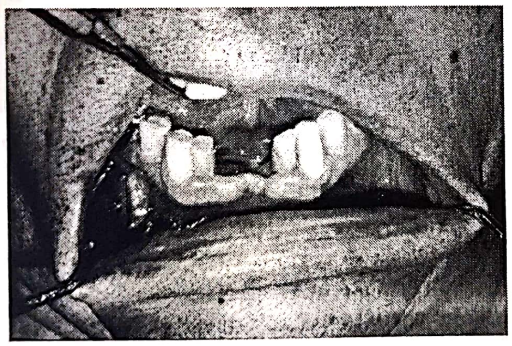

a

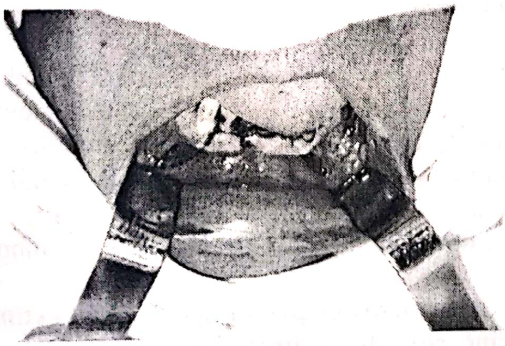

b

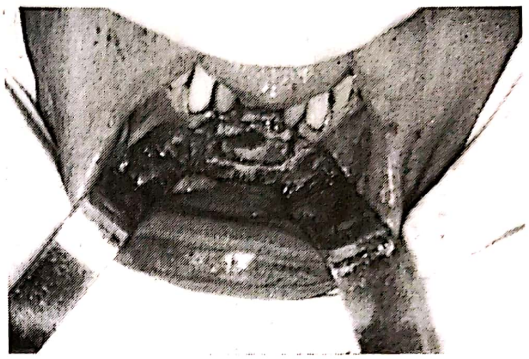

c

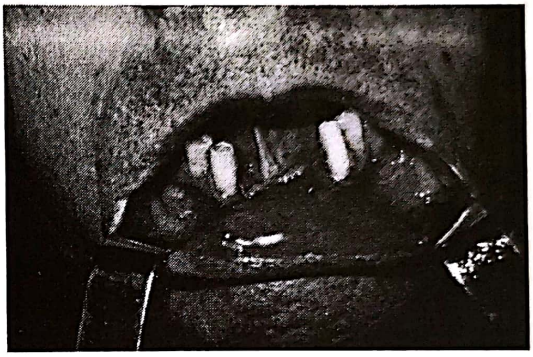

d

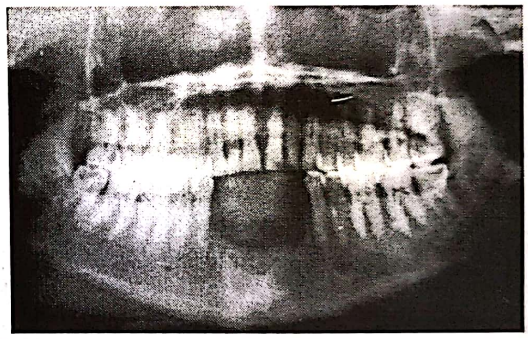

e

Figura 5.57a,b,c,d,e. Glosopelvectomie parţială anterioară şi „cheiloplastie cu retropoziţionare" (cazuistica prof. dr. A. Bucur).

În cazul **tumorilor maligne pelvilinguale în T2 situate lateral, cu interesarea periostului versantului lingual mandibular,** se practică **glosopelvectomie parţială cu rezecţie osoasă marginală** (fig. 5.58, 5.59).

Reconstrucţia defectului se poate face folosind un **lambou de mucoasă jugală şi un lambou lingual**, suturate peste defect.

Pentru toate aceste situaţii, se preferă efectuarea evidării cervicale profilactice sau terapeutice (în funcţie de situaţie – N0 sau N+) într-o a doua şedinţă. Pentru localizările anterioare sau cele din apropierea liniei mediene, se recomandă evidarea cervicală bilaterală.

Scanned with OKEN Scanner

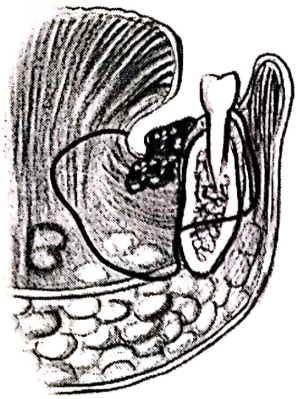

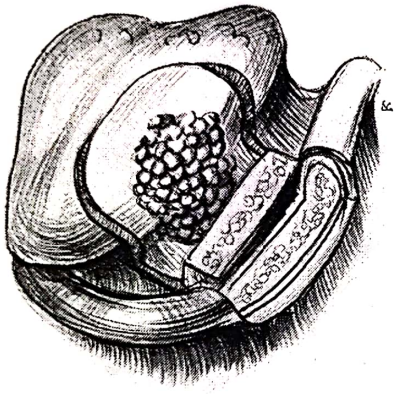

Figura 5.58. Reprezentarea schematică a glosopelvectomiei parțiale cu rezecție osoasă marginală.

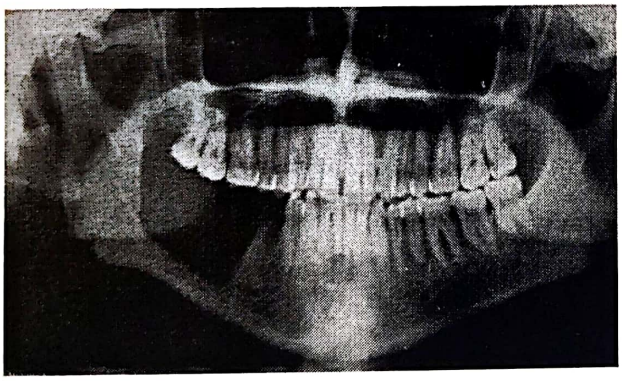

Figura 5.59. Aspectul radiologic post-rezecție osoasă marginală pentru o tumoră malignă pelvilinguală laterală cu interesarea periostului mandibular (cazuistica prof. dr. A. Bucur).

TRATAMENTUL CHIRURGICAL AL TUMORILOR PELVILINGUALE ÎN T3, T4

În cazul **tumorilor pelvilinguale în T3, fără interesarea periostului versantului lingual mandibular** (fig. 5.60), se recomandă **hemiglosopelvectomia fără rezecție osoasă, în aceeași etapă cu evidarea cervicală.**

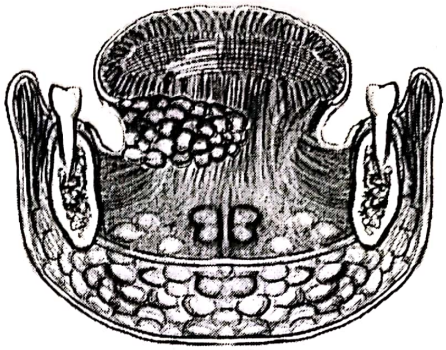

Figura 5.60. Tumoră malignă pelvilinguală în T3, fără interesarea periostului versantului lingual al mandibulei.

Se va practica un abord mixt, cervical și oral, care să permită extirparea tumorii cu margini libere, monobloc cu piesa de evidare cervicală. Abordul chirurgical este de jos în sus și dinapoi înainte, începându-se cu evidarea cervicală și continuând cu hemiglosopelvectomia fără rezecție osoasă. Acest tip de intervenție poartă denumirea de „*pull-through*" (fig. 5.61).

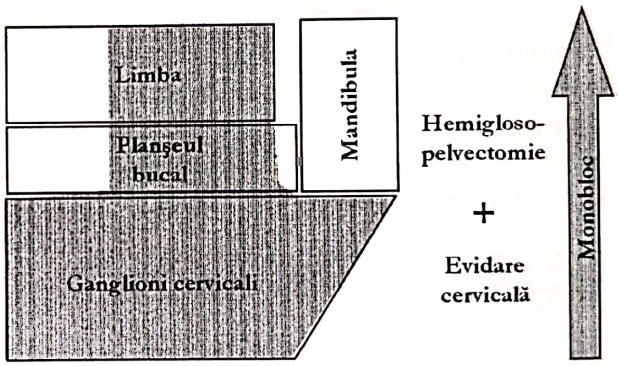

Figura 5.61. Reprezentarea schematică a intervenției de tip hemiglosopelvectomie monobloc cu evidarea cervicală („*pull-through*").

Reconstrucția defectului oral rezultat se poate realiza printr-una dintre următoarele metode:

– **lambouri locale** (lambou de limbă și lambou jugal);

– **lambouri pediculate regionale** (lambou temporo-frontal, lambou mio-cutanat sternocleido-mastoidian, lambou mio-cutanat din platysma);

– **lambouri pediculate la distanță** (lamboul mio-cutanat delto-pectoral sau pectoral mare);

– **lambouri liber vascularizate** (lamboul radial).

În cazul **tumorilor pelvilinguale în T3 extinse posterior spre baza limbii,** în porțiunea post-

Scanned with OKEN Scanner

sulcală şi uneori spre pilierul amigdalian anterior, dar fără interesarea periostului sau osului mandibular, extirparea formaţiunii tumorale monobloc cu piesa de evidare cervicală presupune, pentru abord, osteotomia laterală a corpului mandibular (fig. 5.62, 5.63).

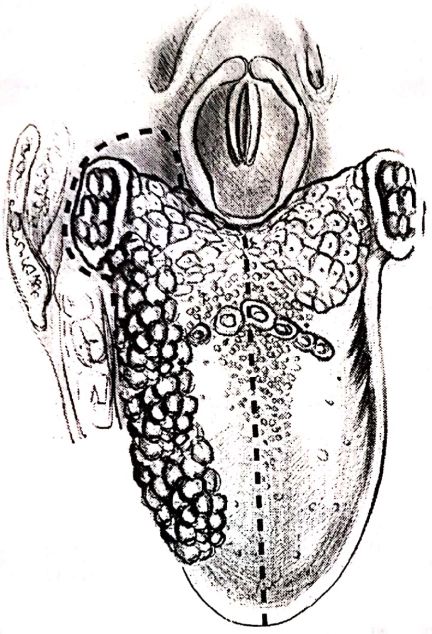

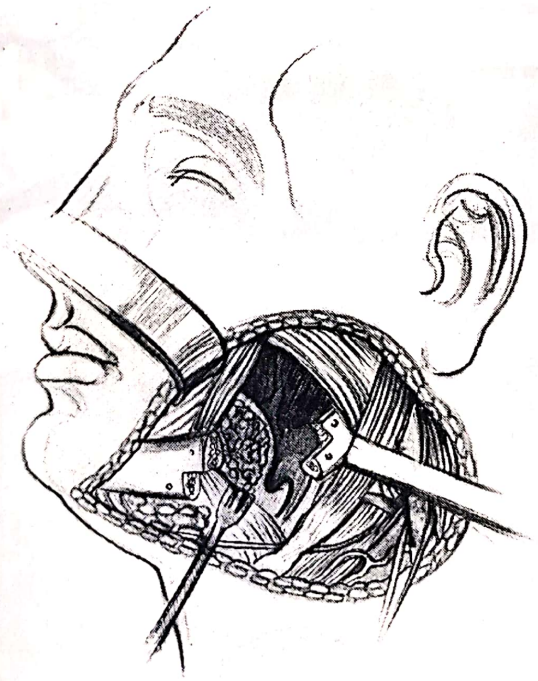

Figura 5.62. Reprezentarea schematică a limitelor de extirpare pentru tumorile extinse spre baza limbii şi abordul prin osteotomie laterală „în treaptă".

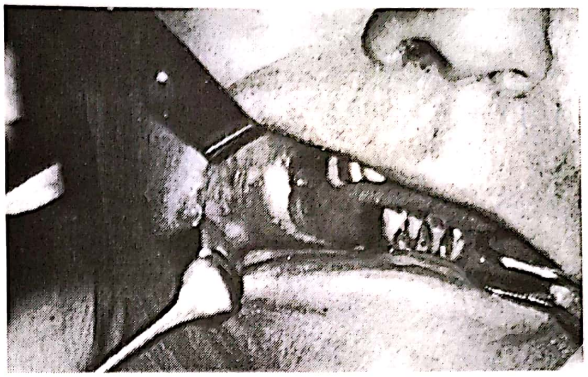

a

b

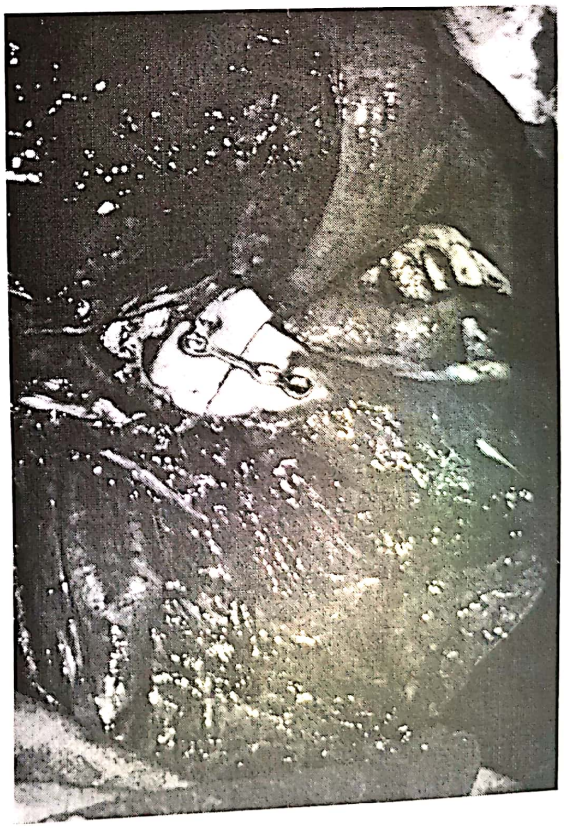

c

Scanned with OKEN Scanner

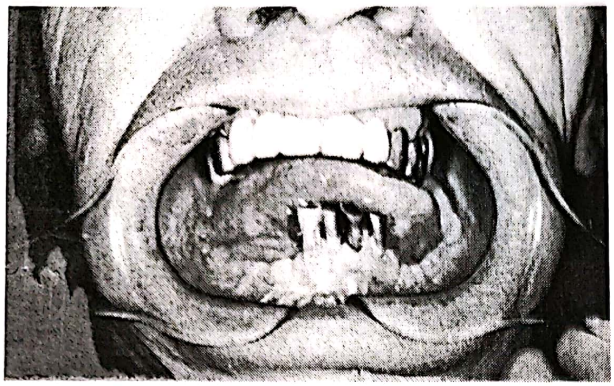

d

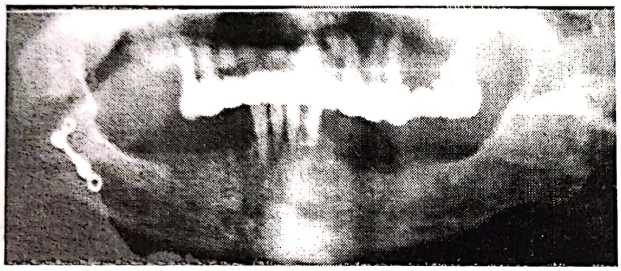

e

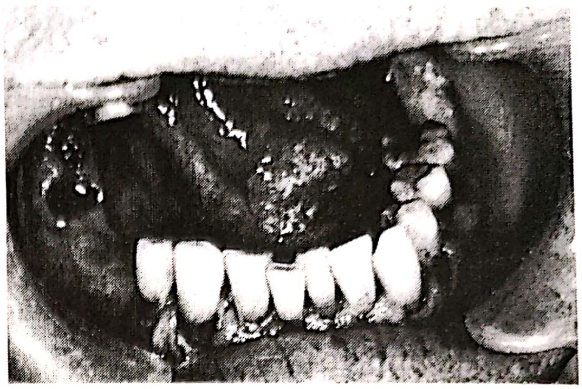

a

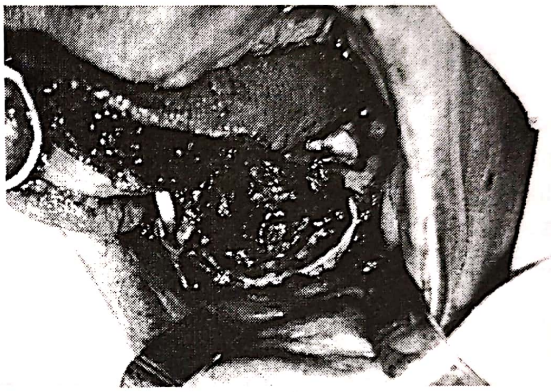

b

Figura 5.63a,b,c,d,e. Intervenție de tip „*pull-through*" a unei tumori maligne a marginii linguale în 1/3 posterioară, cu extensie spre baza limbii și abord prin osteotomie laterală (cazuistica prof. dr. A. Bucur).

În cazul **tumorilor pelvilinguale în T3, cu interesarea periostului versantului lingual mandibular,** se recomandă **hemiglosopelvectomie cu rezecție marginală mandibulară, în aceeași etapă cu evidarea cervicală.** Se va realiza extirparea monobloc cu piesa de evidare cervicală. Acest tip de intervenție poartă denumirea de *pull-through* **modificat** (fig. 5.64, 5.65).

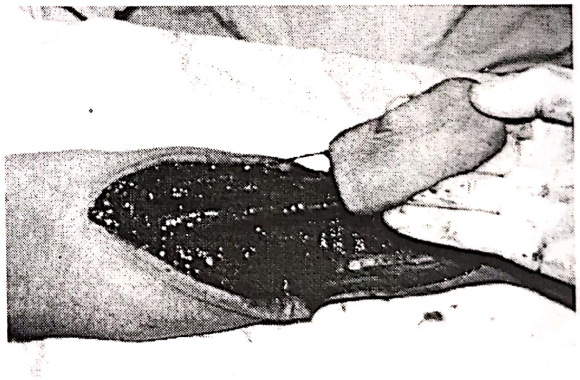

c

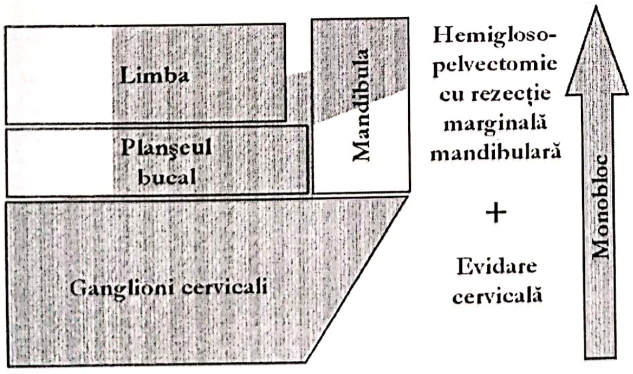

Figura 5.64. Reprezentarea schematică a intervenției de tip hemiglosopelvectomie cu rezecție osoasă marginală, monobloc cu evidarea cervicală („*pull-through*" modificat).

d

Scanned with OKEN Scanner

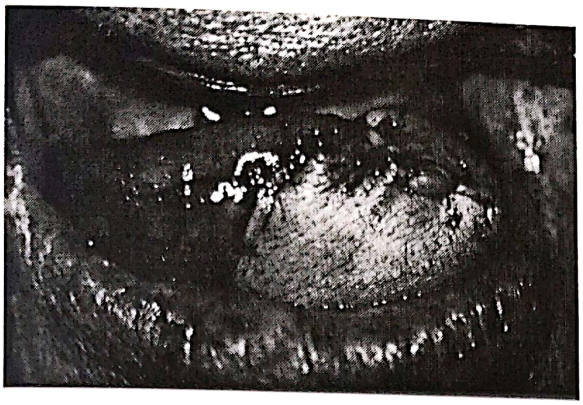

e

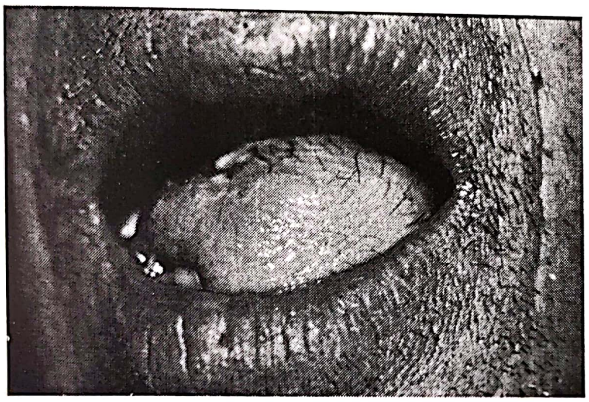

f

Figura 5.65. Intervenție de tip „*pull-through*" modificat și reconstrucția defectului cu lambou liber vascularizat radial:
a – aspect clinic oral, preoperator;
b – defectul oral rezultat după hemiglosopelvectomie cu rezecție marginală mandibulară;
c,d – recoltarea lamboului radial cu evidențierea pediculilor vasculari și microanastomozele vasculare;
e, f – imagine orală postoperatorie la 7 zile și respectiv 3 luni de la intervenție (cazuistica prof. dr. A. Bucur).

Reconstrucția defectului oral rezultat se poate realiza prin aceleași metode ca și în cazul în care nu s-a practicat rezecția osoasă marginală, având în vedere faptul că mandibula are continuitatea păstrată.

În cazul **tumorilor pelvilinguale în T4, cu interesarea versantului lingual mandibular,** se recomandă **hemiglosopelvectomie cu rezecție segmentară mandibulară, în aceeași etapă cu evidarea cervicală.** Se va realiza extirparea monobloc cu piesa de evidare cervicală (fig. 5.66, 5.67).

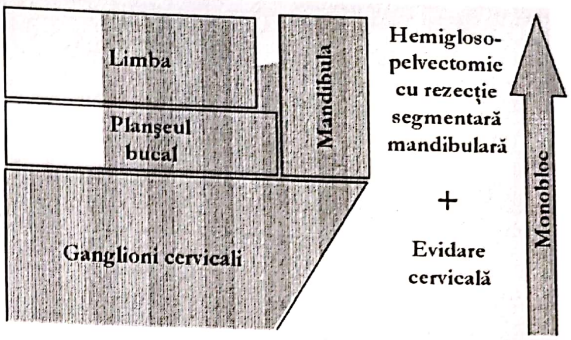

Figura 5.66. Reprezentarea schematică a intervenției de tip hemiglosopelvectomie cu rezecție osoasă segmentară, monobloc cu evidarea cervicală.

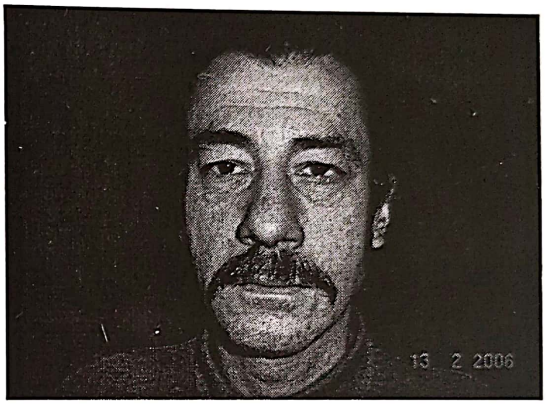

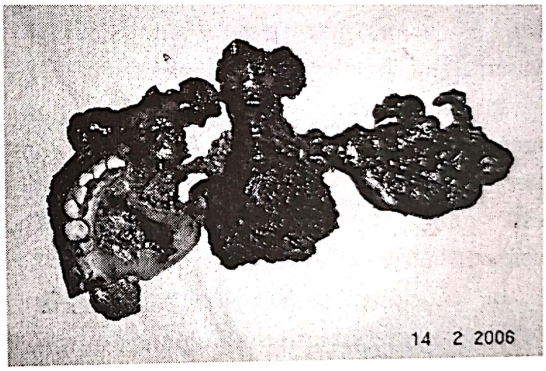

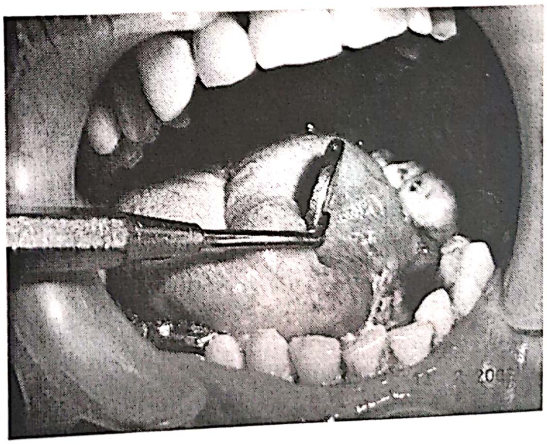

Scanned with OKEN Scanner

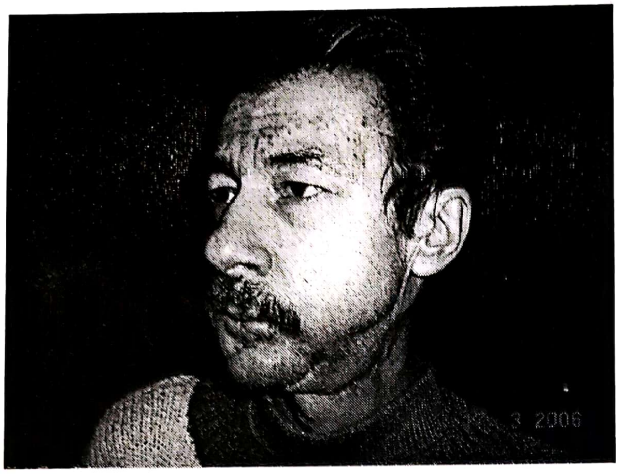

Figura 5.67. Intervenție de tip hemiglosopelvectomie cu rezecție segmentară mandibulară, monobloc cu evidare cervicală radicală (cazuistica prof. dr. A. Bucur).

Reconstrucția defectului rezultat se poate realiza prin aceleaşi metode descrise mai sus, la care se adaugă refacerea continuității mandibulei. Aceasta se realizează cu placă de reconstrucție primară, la care se poate asocia grefă osoasă liber vascularizată fibulară sau de creastă iliacă. Se poate realiza reconstrucția părților moi şi a celor osoase separat, prin combinarea acestor metode, sau se poate opta pentru un lambou liber vascularizat compozit osteo-mio-cutanat.

În cazul rezecției segmentare a porțiunii anterioare a mandibulei (simfizectomiei segmentare), refacerea primară a continuității mandibulei este obligatorie, ținând cont de necesitatea asigurării inserțiilor anterioare ale limbii.

În cazul **tumorilor pelvilinguale în T4, extinse în hemimandibula de partea respectivă,** o problemă majoră este invazia n. alveolar inferior. În aceste situații, asigurarea marginilor libere se poate obține doar practicând **hemiglosopelvimandibulectomie monobloc cu evidarea cervicală** (intervenția de tip „comando"). Rezecția osoasă presupune:

– ***hemirezecția de mandibulă fără dezarticulare,*** care interesează un segment de mandibulă dinaintea găurii mentoniere şi până posterior de spina Spix, astfel încât traseul intraosos al n. alveolar inferior să rămână în piesa de rezecție (fig. 5.68);

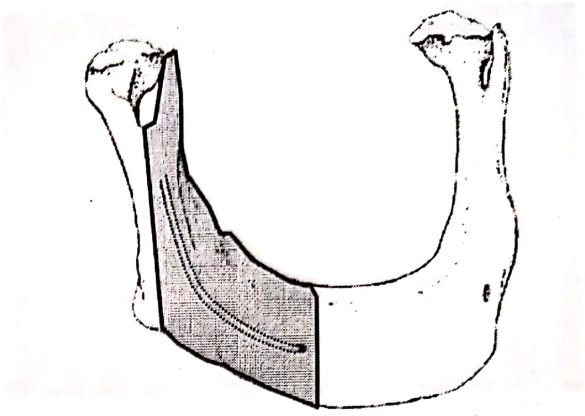

Figura 5.68. Reprezentarea schematică a hemirezecției de mandibulă fără dezarticulare.

– ***hemirezecția de mandibulă cu dezarticulare,*** atunci când ramul vertical este interesat tumoral şi dincolo de spina Spix (fig. 5.69).

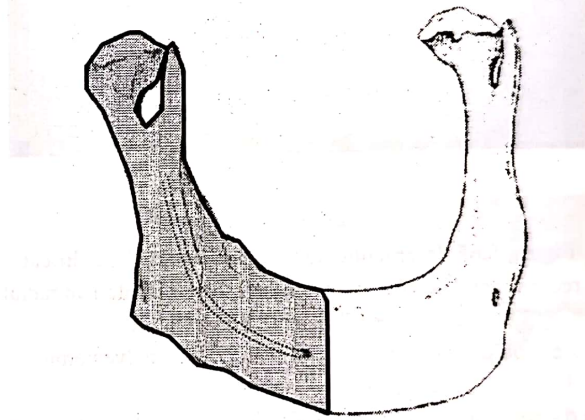

Figura 5.69. Reprezentarea schematică a hemirezecției de mandibulă cu dezarticulare.

Reconstrucția defectului rezultat vizează refacerea continuității osoase şi a defectului de la nivelul părților moi orale.

Refacerea continuității osoase se realizează folosind o placă de reconstrucție primară, cu sau fără proteză de condil, în funcție de tipul de hemirezecție (cu sau fără dezarticulare). Aceasta se asociază sau nu cu o grefă osoasă liber vascularizată fibulară sau din creasta iliacă. Reconstrucția defectului de părți moi se poate face prin oricare dintre metodele descrise mai sus, sau se poate asocia refacerea părților moi şi osoase prin reconstrucția cu un lambou liber vascularizat compozit osteo-mio-cutanat (fig. 5.70).

Scanned with OKEN Scanner

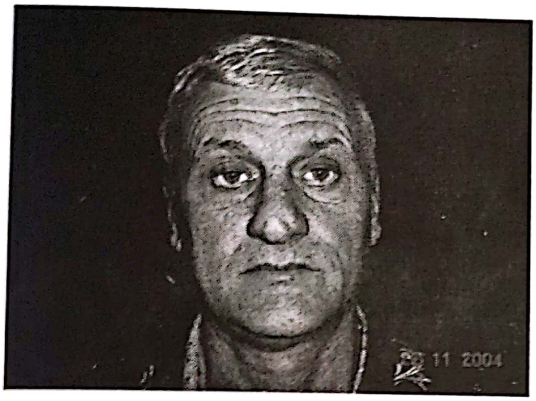

a

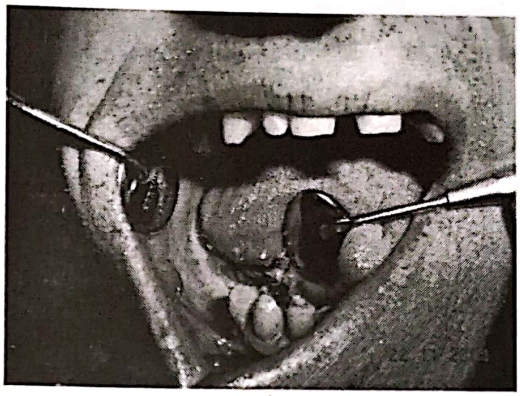

b

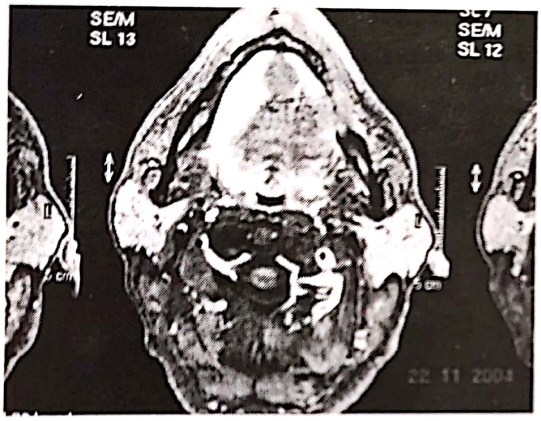

c

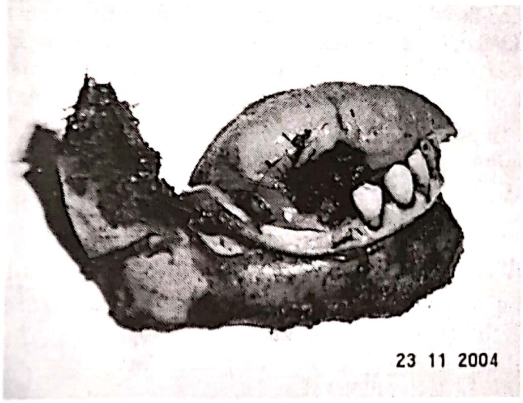

d

e

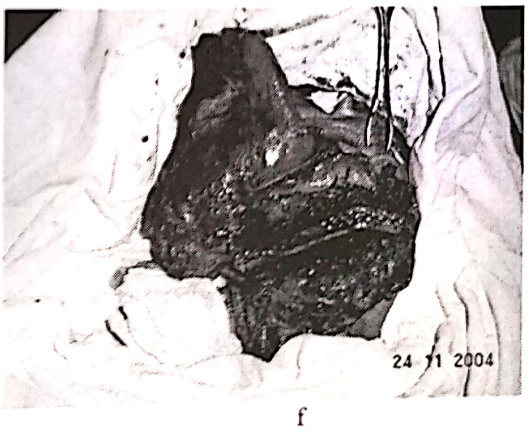

f



g

Scanned with OKEN Scanner

h

Figura 5.70. Hemiglosopelvectomie cu hemirezecție de mandibulă fără dezarticulare și evidare cervicală radicală modificată tip III. Reconstrucția defectului s-a realizat cu un lambou compozit osteo-mio-cutanat fibular: a,b – aspect clinic cervico-facial și oral, preoperator; c – imagine IRM cu evidențierea extinderii tumorale la nivelul osteoperiostului capului mandibular; d – aspect macroscopic al piesei de rezecție; e – recoltarea și modelarea lamboului compozit osteo-mio-cutanat fibular la nivelul situsului donor; f – reconstrucția defectului postoperator și microanastomazele vasculare; g,h – aspect clinic și radiologic postoperator la 6 luni de la intervenție (cazuistica prof. dr. A. Bucur).

Tratamentul chirurgical al tumorilor bazei limbii

Pentru tumorile situate în baza limbii, cel mai folosit abord este cel labio-mandibular și trans-lingual median (abordul Trotter). Acest tip de abord este indicat pentru tumorile de bază de limbă, localizate pe linia mediană (fig. 5.71).

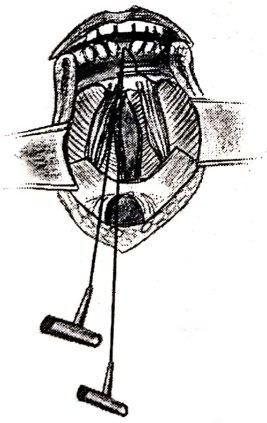

a

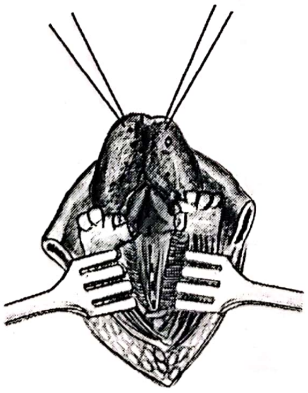

b

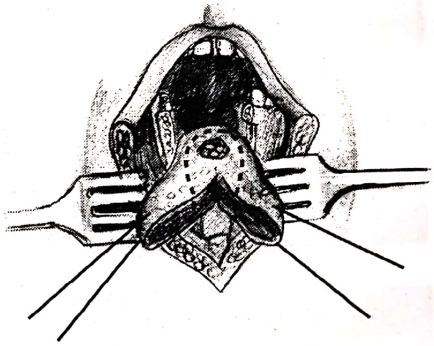

c

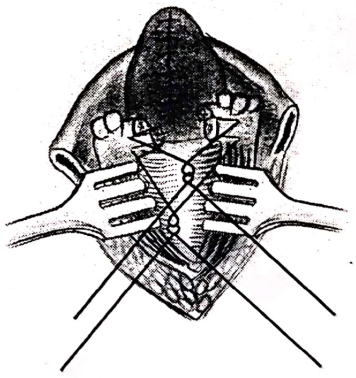

d

e

Figura 5.71. Reprezentarea schematică a abordului Trotter pentru tumorile bazei limbii.

După secționarea buzei pe linia mediană, se realizează mandibulotomia anterioară, cu secționarea planșeului bucal anterior, rafeului median al m. milohioidian și limbii pe linia mediană spre posterior, cu identificarea limitelor tumorii în parenchimul lingual. Se practică extirparea tumorală, iar defectul se închide prin sutură primară.

Scanned with OKEN Scanner

TUMORILE MALIGNE ALE MUCOASEI JUGALE

EPIDEMIOLOGIE ŞI FACTORI DE RISC

Tumorile maligne ale mucoasei jugale reprezintă 8–12% dintre tumorile maligne cu evoluţie orală. O incidenţă crescută a tumorilor maligne ale mucoasei jugale este corelată cu „mestecatul de betel", obicei practicat în special în India. Un alt factor de risc pentru apariţia tumorilor maligne jugale este microtraumatizarea cronică a mucoasei pe „linia albă", la nivelul planului de ocluzie. Toţi ceilalţi factori de risc locali şi generali pot fi implicaţi în apariţia tumorilor maligne jugale.

FORME HISTOPATOLOGICE

Punctul de plecare al tumorilor maligne jugale este constituit din epiteliul mucoasei jugale şi, mai rar, de la nivelul glandelor salivare accesorii din submucoasa jugală. În majoritatea cazurilor, este vorba de carcinoame bine diferenţiate sau moderat diferenţiate şi uneori forme nediferenţiate. Trebuie însă menţionat faptul că la nivelul mucoasei jugale, carcinomul verucos are o incidenţă semnificativă, de obicei pe fond leucoplazic.

PARTICULARITĂŢI CLINICE, DIAGNOSTIC DIFERENŢIAL, EVOLUŢIE

Tumorile mucoasei jugale debutează în general pe „linia albă" ocluzală, între comisura labială şi trigonul retromolar, de cele mai multe ori pe fondul unor leziuni leucoplazice preexistente.

Debutul poate fi sub ***formă ulcerativă*** confundându-se adesea cu o leziune banală (fig. 5.72).

Alteori debutul poate fi sub forma unei ***formaţiuni vegetante*** difuze pe fondul unei leucoplazii verucoase, care în general evoluează spre un carcinom verucos.

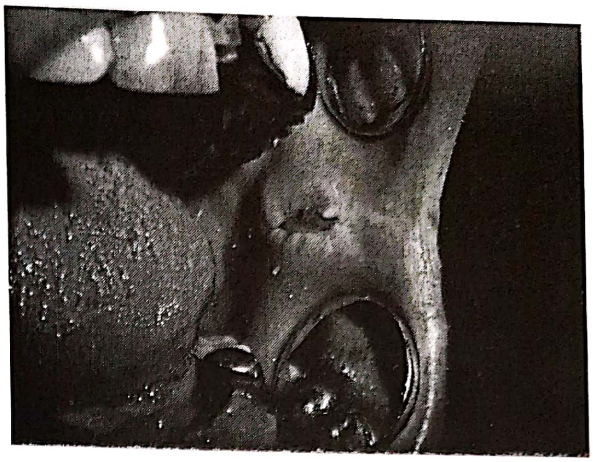

Figura 5.72. Tumoră malignă a mucoasei jugale cu debut ulcerativ, pe fond leucoplazic (cazuistica prof. dr. A. Bucur).

Forma vegetantă poate avea aspect pseudopapilomatos, fiind uşor de confundat cu o formaţiune tumorală benignă (papilom, botriomicom etc.).

Figura 5.73. Tumoră malignă a mucoasei jugale cu aspect pseudopapilomatos (cazuistica prof. dr. A. Bucur).

Forma nodulară este mai rară şi apare în cazul tumorilor cu debut la nivelul glandelor salivare accesorii.

În perioada de stare, tumorile maligne ale mucoasei jugale se poate prezenta sub ***forma ulcerativă***, cel mai frecvent ulceraţia având un caracter infiltrativ.

Forma vegetantă este o formă exofitică ce se extinde în suprafaţă şi profunzime, masa tumorală îmbrăcând un aspect conopidiform, verucos. Formaţiunea tumorală se interpune adesea între arcadele dentare, fiind permanent traumatizată de relieful dinţilor.

Scanned with OKEN Scanner

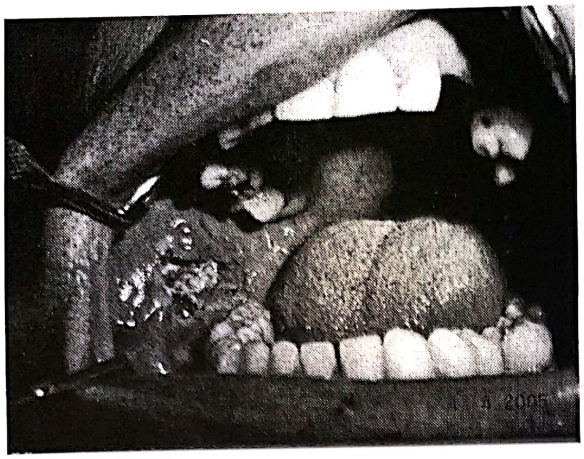

Figura 5.74. Tumoră malignă ulcero-distructivă a mucoasei jugale (cazuistica prof. dr. A. Bucur).

Figura 5.75. Tumoră malignă ulcero-vegetantă, verucoasă, a mucoasei jugale (cazuistica prof. dr. A. Bucur).

Extensia tumorii în profunzime duce la infiltrarea m. buccinator şi a tegumentelor, ce devin aderente şi iau aspectul caracteristic în „coajă de portocală", ulterior ajungând să ulcereze la tegument.

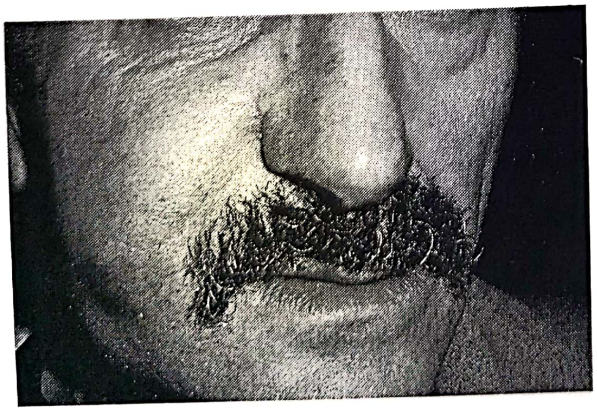

Figura 5.76. Tumoră malignă ulcero-distructivă a mucoasei jugale, care a infiltrat tegumentul genian, cu aspectul caracteristic de „coajă de portocală" (cazuistica prof. dr. A. Bucur).

Diagnosticul diferenţial al tumorilor maligne ale limbii şi planşeului bucal poate face cu:

- ***ulceraţiile traumatice*** – cu margini netede, baza suplă, fundul ulceraţiei acoperit de depozite fibrinice;
- ***aftele bucale*** – ulceraţie de mici dimensiuni, extrem de dureroasă spontan şi la palpare; se remite în 7–10 zile;
- ***ulceraţia tuberculoasă (şancru primar)*** – bază indurată, fund murdar, uneori cazeos; înconjurată de granulaţii gălbui – „perlele Trélat"; dureroase spontan şi la palpare;
- ***ulceraţiile sifilitice*** – sunt superficiale, au margini uşor reliefate dar neindurate;
- ***tumori benigne*** – dificil de diferenţiat de papilom, botriomicom, fibrom, pentru formele de debut vegetante;
- ***litiaza canalului Stenon*** – colică salivară în legătură cu orarul meselor, aspect inflamator al papilei canalului Stenon, la presiune pe glanda parotidă se elimină o cantitate de puroi;
- ***abcesul genian, adenita genianã*** – în special pentru formele nodulare; semne de supuraţie, stare generală alterată.

În evoluţie apare durerea, iar trismusul se instalează când tumora infiltrează m. maseter şi mm. pterigoidieni. Masticaţia se realizează cu dificultate, este dureroasă, iar de la nivelul mugurilor tumorali apare o hemoragie minoră cu fiecare act masticator.

Adenopatia apare precoce, tumorile maligne ale mucoasei jugale fiind extrem de limfofil. Adenopatia cervicală la primul consult este prezentă în 50% dintre cazuri. Se consideră şi în acest caz că principalul factor de prognostic este profunzimea tumorii. Astfel, pacienţii cu tumori ale mucoasei jugale mai mici de 6 mm în profunzime au prezentat o rată de supravieţuire semnificativ mai mare decât cei cu tumori mai mari de 6 mm în profunzime, indiferent de stadializarea bolii.

CONDUITA TERAPEUTICĂ CHIRURGICALĂ

Tratamentul chirurgical al tumorilor maligne ale mucoasei jugale impun o extirpare largă,

Scanned with OKEN Scanner

pentru asigurarea marginilor libere negative tridimensionale.

În formele limitate, care nu au infiltrat straturile profunde ale obrazului, abordul este oral. Extirparea chirurgicală va depăşi de cele mai multe ori în profunzime muşchiul buccinator, iar în defect se va aplica o meşă iodoformată de protecţie, vindecarea plăgii urmând a se face *per secundam* (fig. 5.77). Cicatricea orală rezultată are un caracter retractil şi limitează într-o oarecare măsură deschiderea gurii, fapt pentru care este necesară începerea mecanoterapiei la 7–10 zile de la intervenţie.

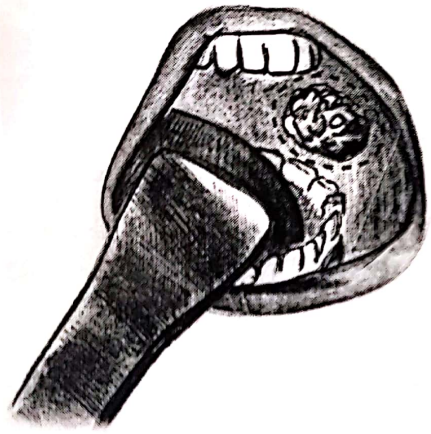

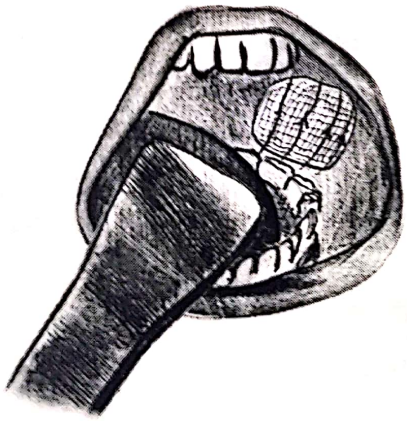

Figura 5.77. Extirparea pe cale orală, cu margini libere, a unei tumori jugale limitate, cu vindecarea *per secundam* a defectului operator.

O alternativă pentru acoperirea defectului postexcizional este aplicarea unei grefe libere despicate de piele, rezultatele fiind comparabile cu vindecarea *per secundam*.

În situaţiile în care localizarea posterioară sau extinderea tumorii nu permit un acces chirurgical adecvat prin abordul oral, se va alege un abord facial, folosind una dintre următoarele tipuri de incizii:

- incizia Liston-Nélaton sau Weber-Ferguson, similară abordului pentru hemirezecţia de maxilar (fig. 5.78);
- incizia Truffert, cu abord transgenian (fig. 5.79, fig. 5.83);
- incizie tip „*lip split*" extinsă mentonier paramedian şi submandibular, similară abordului pentru hemirezecţia de mandibulă (fig. 5.80, fig. 5.84).

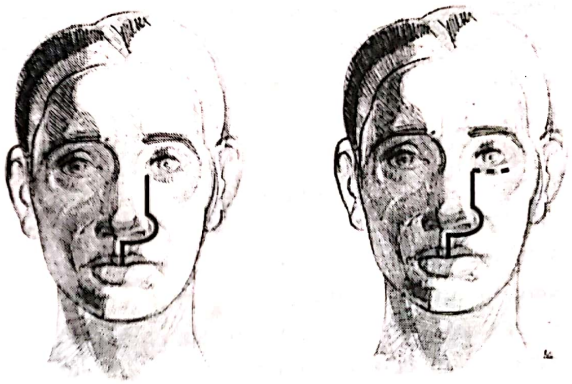

Figura 5.78. Inciziile tip Liston-Nélaton şi respectiv Weber-Ferguson pentru abordul facial al tumorilor maligne jugale extinse.

Figura 5.79. Incizie tip Truffert pentru abordul transgenian al tumorilor maligne jugale extinse.

Scanned with OKEN Scanner

Figura 5.80. Incizie tip *„lip split"* extinsă cervical pentru abordul tumorilor maligne jugale extinse.

În cazul extinderii procesului tumoral către fundul de sac vestibular superior sau inferior, cu interesarea periostului sau structurilor osoase adiacente, pentru asigurarea marginilor libere apare necesitatea rezecției segmentului osos interesat. Astfel, în cazul în care tumora se extinde superior, invadând fundul de sac vestibular sau creasta alveolară, este necesară rezecția trans-sinuzală a maxilarului (fig. 5.81), iar în cazul în care tumora se extinde inferior, invadând fundul de sac vestibular sau creasta alveolară, este necesară rezecția marginală sau chiar segmentară a mandibulei (fig. 5.82).

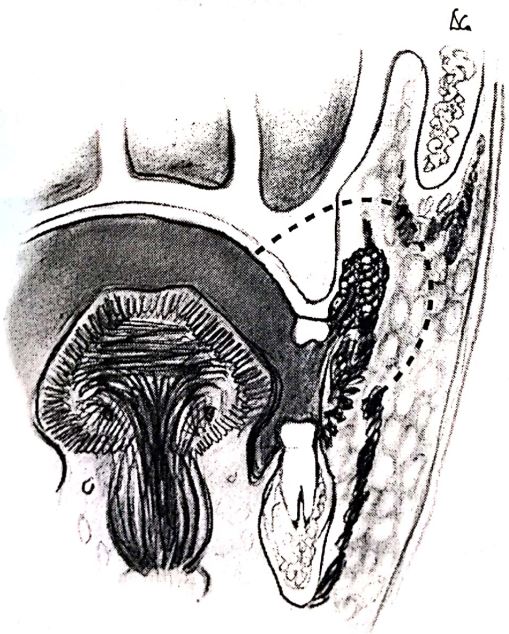

Figura 5.81. Tiparul de extirpare pentru tumori maligne jugale care au invadat procesul alveolar superior.

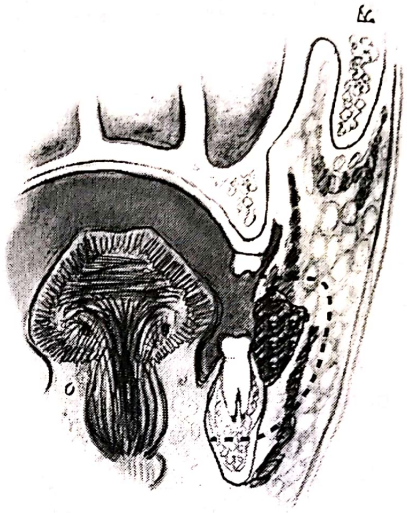

Figura 5.82. Tiparul de extirpare cu rezecție marginală mandibulară pentru tumori maligne jugale care au invadat procesul alveolar inferior.

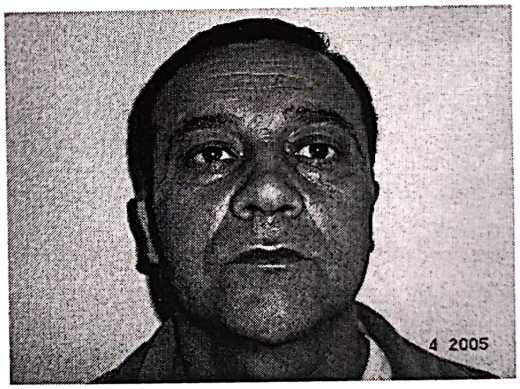

a

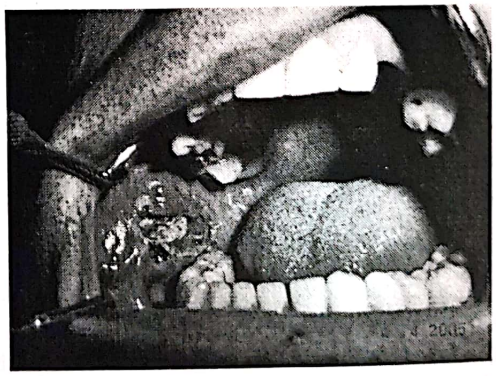

b

Scanned with OKEN Scanner

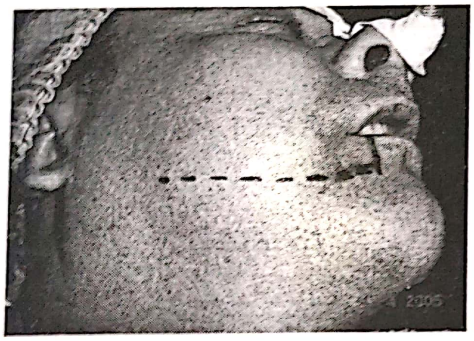

c

d

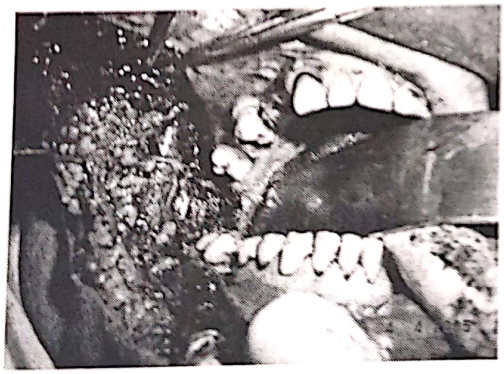

e

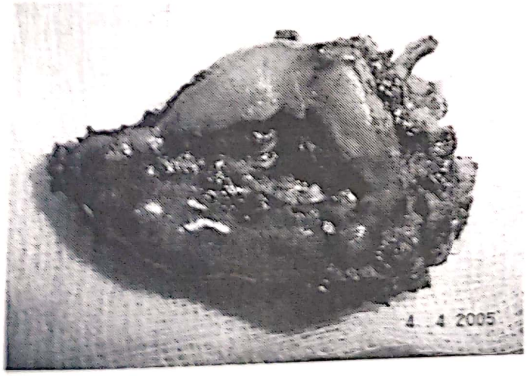

f

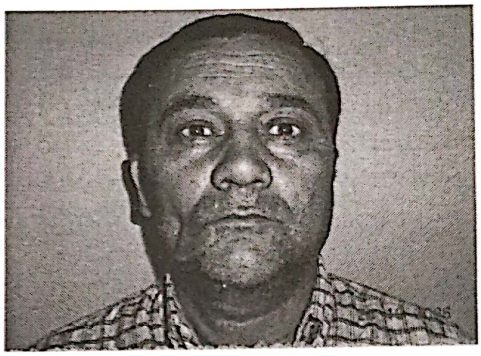

g

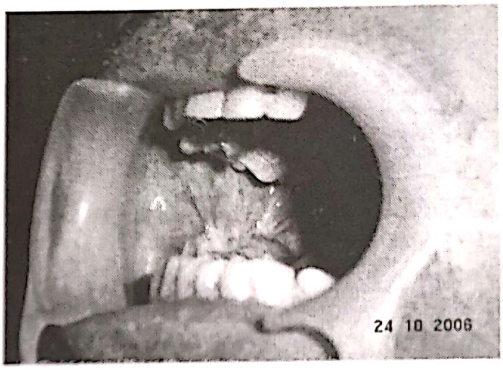

h

Figura 5.83. Abord transgenian tip Truffert pentru o tumoră jugală situată posterior: a, b – aspect clinic cervico-facial şi oral, preoperator; c – plasarea liniei de incizie pentru abordul transgenian; d – aspect intraoperator cu facilitarea accesului la nivelul formaţiei tumorale prin acest tip de abord; e – extinderea limitelor defectului după extirparea cu margini libere (cazuistica prof. dr. A. Bucur).

Atunci când tumora a invadat în profunzime straturile regiunii geniene, se preferă conservarea tegumentului, dacă principiul asigurării marginilor libere o permit.

Plastia defectului jugal rezultat necesită folosirea unor lambouri pediculate locale sau la distanță, cum ar fi:

– lamboul temporo-parietal/temporo-frontal (McGregor);

– lamboul de platysma (fig. 5.84);

Pentru defectele jugale extinse, se poate opta în unele situații și pentru reconstrucția cu un lambou liber vascularizat, cel mai adesea radial sau, mai rar, jejunal sau omental.

Scanned with OKEN Scanner

În cazurile în care extirparea tumorii cu margini libere implică îndepărtarea tegumentului genian, rezultă un defect care interesează întreaga grosime a obrazului.

Reconstrucția acestor defecte se poate realiza cu:

– lamboul temporo-parietal/temporo-frontal (McGregor) (fig. 5.85);
– lambou pectoral mare;
– lambou deltopectoral;
– lambouri liber vascularizate: radial (fig. 5.86), *latissimus dorsi* etc.

a

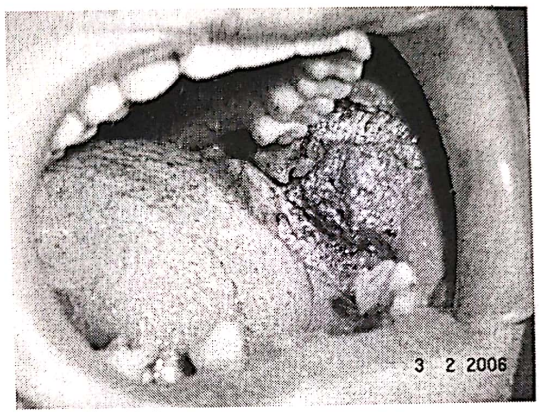

b

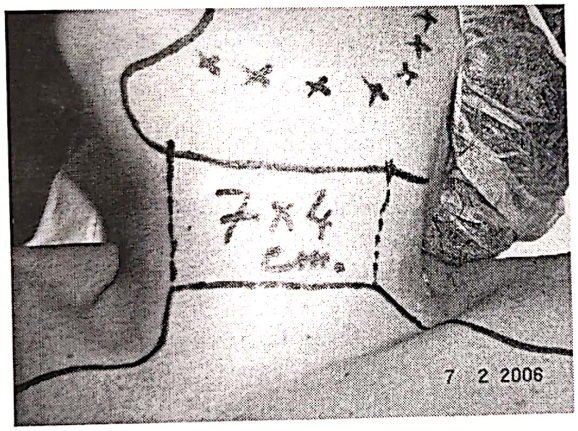

c

d

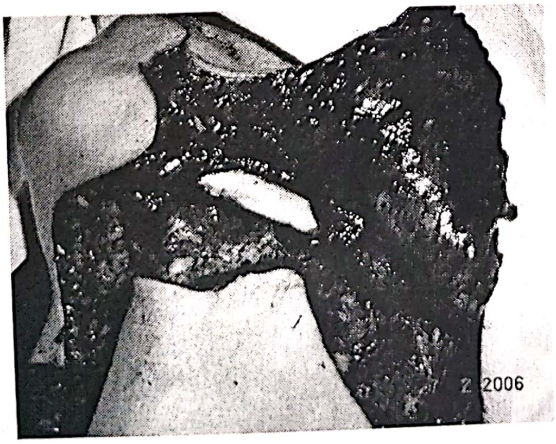

e

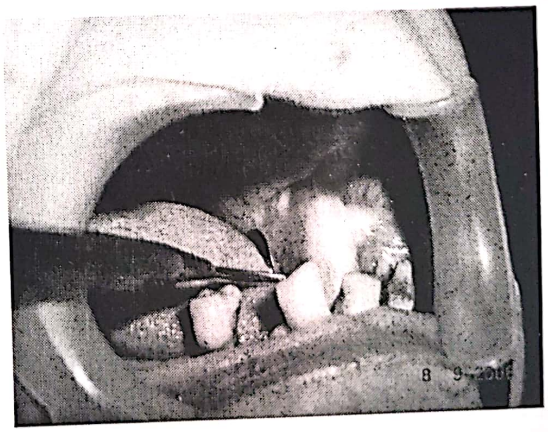
f

Scanned with OKEN Scanner



g

h

Figura 5.84. Abord de tip *„lip-split"* extins cervical pentru extirparea unei tumori maligne jugale, cu rezecție marginală mandibulară și evidare cervicală radicală modificată tip III, în aceeași etapă. Plastia defectului s-a realizat cu un lambou mio-cutanat de platysma avansat în defect: a, b – aspect clinic cervico-facial și oral, preoperator; c – planul de abord tip *„lip-split"* concomitent cu poziționarea și stabilirea dimensiunilor lamboului mio-cutanat de platysmă; d – aspect macroscopic al presei de rezecție; e – imagine intraoperatorie cu avansarea lamboului de platysma la nivelul defectului jugal; f, g – aspect clinic oral și cervicofacial, postoperator; h – imagine radiologică postoperatorie cu evidențierea limitelor de rezecție osoasă marginală (cazuistica prof. dr. A. Bucur).

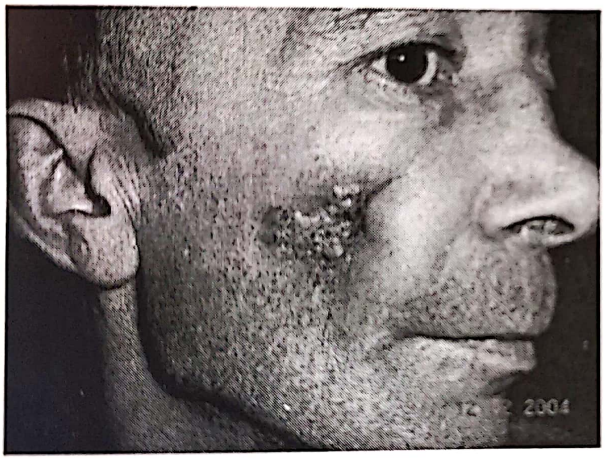

a

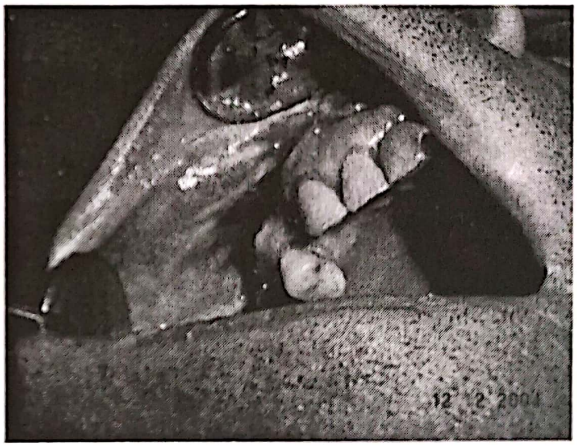

b

c

Scanned with OKEN Scanner

d

e

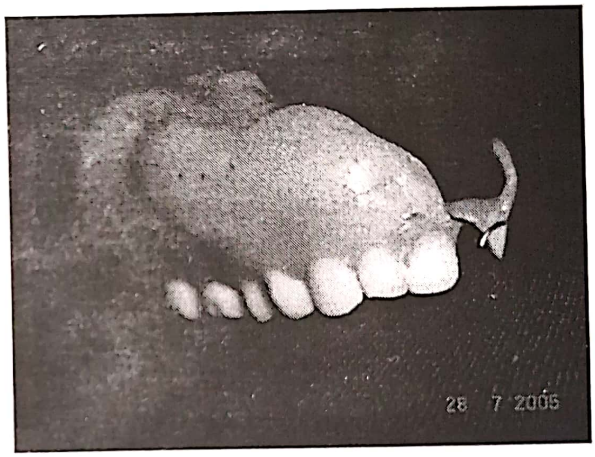

f

Figura 5.85a–f. Tumoră malignă a mucoasei jugale cu extensie la nivelul fundului de sac vestibular superior și a osului maxilar, cu interesare cutanată.
Se practică un abord de tip Liston-Nelaton cu hemirezecție de maxilar, monobloc cu extirparea tumorii jugale.
Reconstrucția defectului genian s-a realizat folosind un lambou temporo-parietal.
Pentru defectul osos s-a confecționat o proteză cu obturator.
Evidarea cervicală radicală s-a practicat într-o a doua etapă (cazuistica prof. dr. A. Bucur).

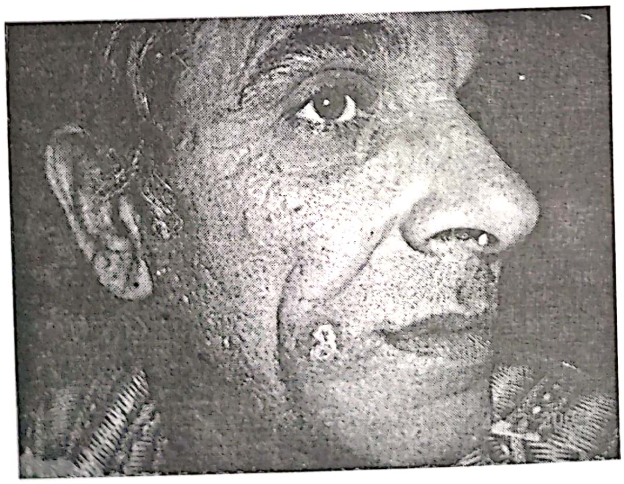

a

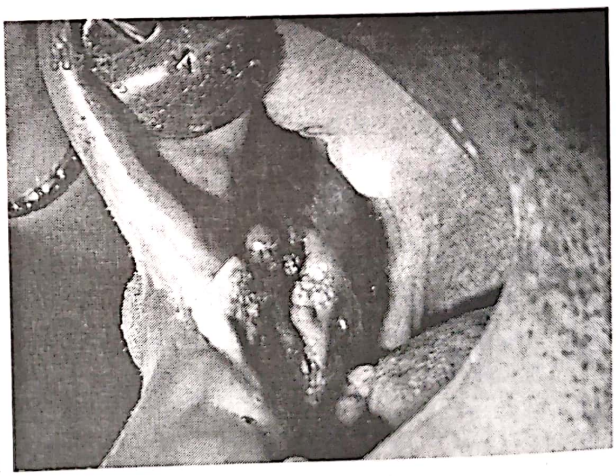

b

Scanned with OKEN Scanner

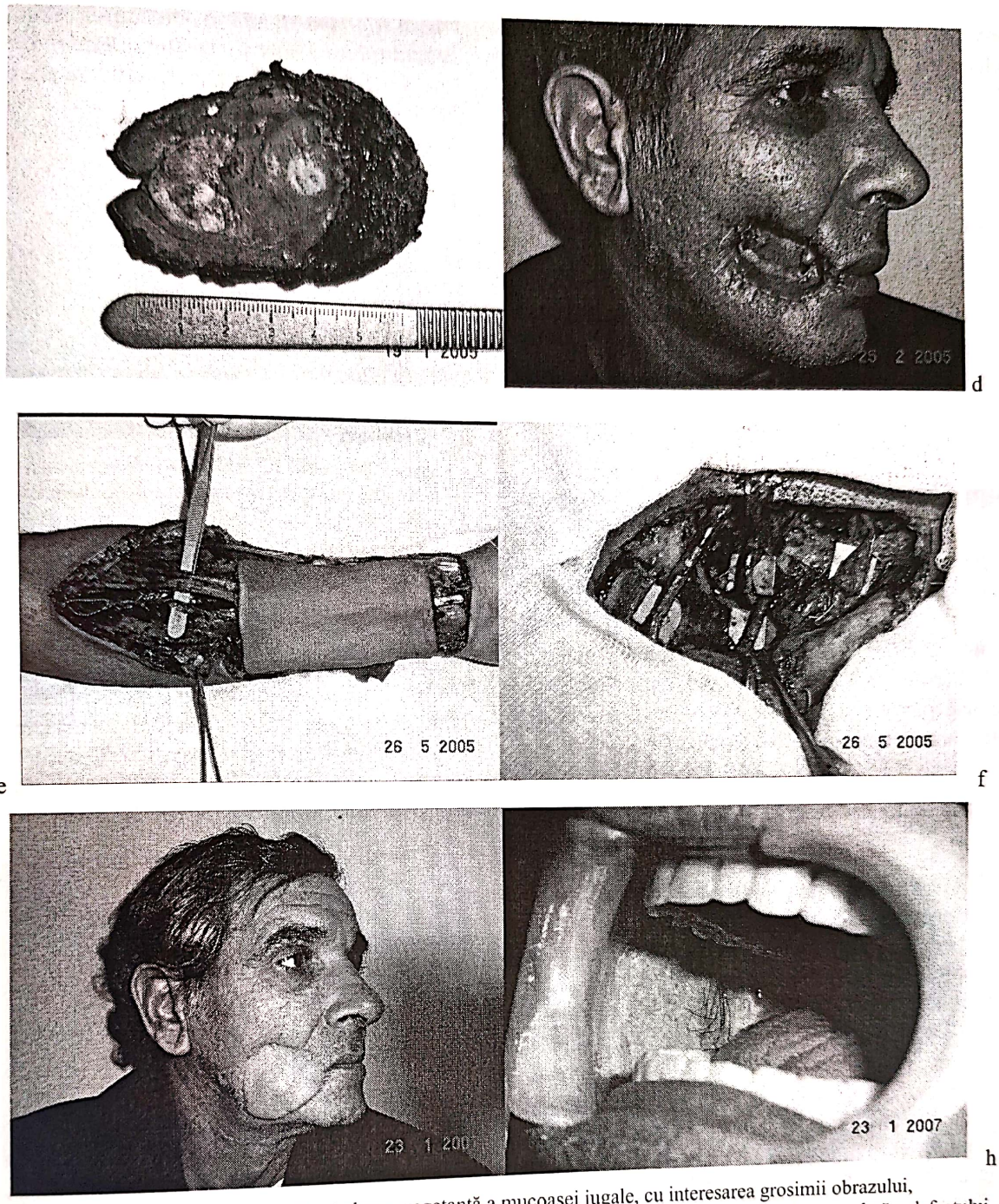

Figura 5.86. Tumoră malignă ulcero-vegetantă a mucoasei jugale, cu interesarea grosimii obrazului, inclusiv a tegumentului. S-a practicat extirparea tumorii primare cu margini libere. Reconstrucția secundară a defectului s-a realizat cu un lambou liber vascularizat radial, în aceeași etapă cu evidarea cervicală radicală modificată tip III:
a, b – aspect cervico-facial și oral, preoperator;
c – aspect macroscopic al piesei de extirpare;
d – defectul postoperator rezultat în urma suturii margino-marginale;
e – recoltarea lamboului radial cu evidențierea pediculilor vasculari;
f – microanastamozele vasculare; aspect clinic cervico-facial și oral la 1 an și 7 luni de la intervenție (cazuistica prof. dr. A. Bucur).

Conduita chirurgicală cervicală implică practicarea unei evidări cervicale profilactice în N0 sau a unei evidări cervicale terapeutice în N+.

Alegerea momentului evidării cervicale este în principiu în funcție de tipul de abord. Astfel, în cazul oricărui abord cervical, se preferă practicarea evidării

Scanned with OKEN Scanner

cervicale în aceeaşi etapă chirurgicală. Pentru celelalte tipuri de abord, evidarea cervicală se poate efectua într-o a doua etapă.

TUMORILE MALIGNE ALE COMISURII INTERMAXILARE (TRIGONUL RETROMOLAR)

Comisura intermaxilară este reprezentată de mucoasa ce tapetează aria triunghiulară cuprinsă între spaţiul retrotuberozitar, ramul mandibulei şi faţa distală a molarului trei inferior.

EPIDEMIOLOGIE ŞI FACTORI DE RISC

Factorii de risc incriminaţi în etiologia bolii sunt aceiaşi ca şi pentru celelalte forme tumorale maligne ale cavităţii orale: fumatul, consumul cronic de alcool distilat, traumatismele cronice datorate molarilor de minte cu distrucţii coronare sau aflaţi în incluzie parţial mucoasă în poziţii vicioase ce pot determina leziuni ulcerative cronice etc.

FORME HISTOPATOLOGICE

Tumorile maligne ale comisurii intermaxilare pot fi primare, provenind din epiteliul de înveliş sau din glandele salivare accesorii situate în submucoasa spaţiului retromolar. În majoritatea cazurilor, tumorile maligne de la acest nivel sunt de tip carcinom spinocelular. Pentru formele cu punct de plecare la nivelul glandelor salivare accesorii, predomină carcinomul mucoepidermoid sau adenocarcinomul.

Tumorile maligne prin extensie secundară la nivelul comisurii intermaxilare îşi pot avea originea la nivelul mucoasei jugale, gingivo-mucoasei crestei alveolare superioare sau inferioare, pilierului amigdalian anterior sau de la nivelul oaselor maxilare.

PARTICULARITĂŢI CLINICE, DIAGNOSTIC DIFERENŢIAL, EVOLUŢIE

Debutul tumorilor maligne ale comisurii intermaxilare poate fi sub formă de mică ***ulceraţie*** (fig. 5.87) sau fisură a mucoasei, sau mai rar ***vegetantă*** sau sub forma unui ***nodul interstiţial*** (cu punct de plecare glandele salivare mici).

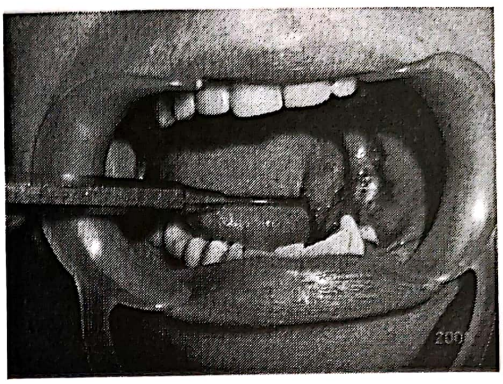

Figura 5.87. Formă de debut ulcerativă la nivelul comisurii intermaxilare (cazuistica prof. dr. A. Bucur).

În **perioada de stare**, forma cea mai frecventă este cea ***ulcero-distructivă*** (fig. 5.88), şi mai rar ***forma ulcero-vegetantă***, cu aspect exofitic, lobulat, adesea cu zone ulcerative întinse.

Tulburările asociate sunt precoce şi importante, cel mai important semn fiind prezenţa trismusului care denotă infiltrarea muşchilor maseter sau/şi pterigoidian intern. De asemenea, sunt prezente durerea, tulburările în masticaţie şi deglutiţie, hipersalivaţia reflexă şi halena fetidă.

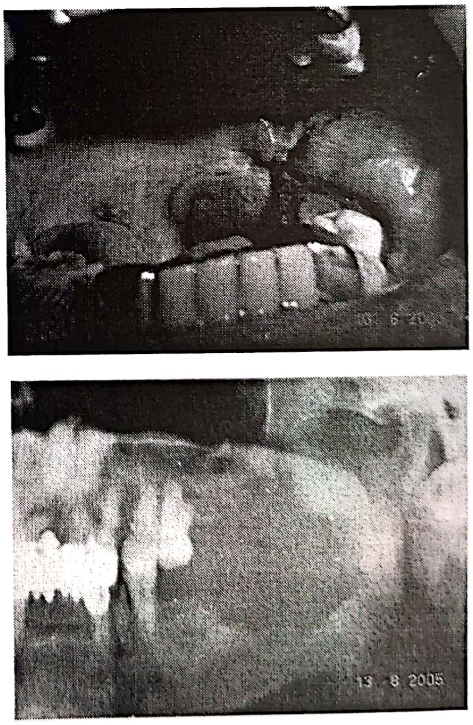

Figura 5.88. Formă ulcero-distructivă a unei tumori maligne a comisurii intermaxilare, cu invazia corpului şi ramului mandibular (cazuistica prof. dr. A. Bucur).

Scanned with OKEN Scanner

Adenopatia cervicală este precoce, având în vedere caracterul extrem de limfofil al localizărilor posterioare ale tumorilor maligne orale.

Diagnosticul diferențial se face cu ***ulcerații traumatice, leziuni specifice, tumori benigne, abcesul maseterin***.

Evoluția și prognosticul acestor tumori este rezervat, având în vedere evoluția rapidă cu extensia procesului tumoral spre regiunea amigdaliană, spațiul pterigomandibular, ramul mandibulei, precum și caracterul metastazant loco-regional.

CONDUITA TERAPEUTICĂ CHIRURGICALĂ

Pentru tumorile de mici dimensiuni, care nu invadează structurile adiacente, se poate practica extirparea pe cale orală, iar plastia defectului se realizează prin sutură margino-marginală, prin grefă liberă de piele sau prin cicatrizare per secundam. În aceste situații, evidarea cervicală se poate efectua în a doua etapă.

În cazul tumorilor de dimensiuni mari, care invadează structurile adiacente, este necesar un abord de tip „lip split" extins cervical, pentru extirparea monobloc cu pilierul amigdalian, vălul palatin, mucoasa jugală, procesul alveolar maxilar, ramul mandibular, și de asemenea cu piesa de evidare cervicală. Așadar este necesară adeseori o rezecție marginală sau segmentară a mandibulei, sau chiar hemirezecția de mandibulă, sau respectiv o rezecție transsinuzală sau o hemirezecție de maxilar.

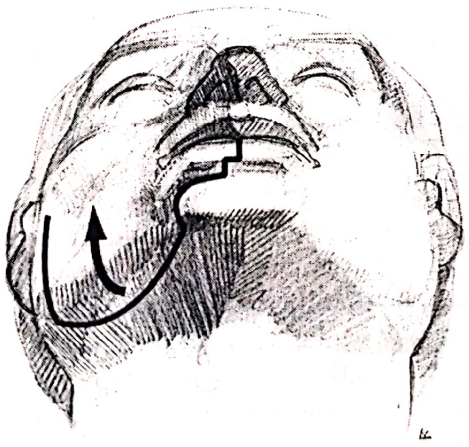

a

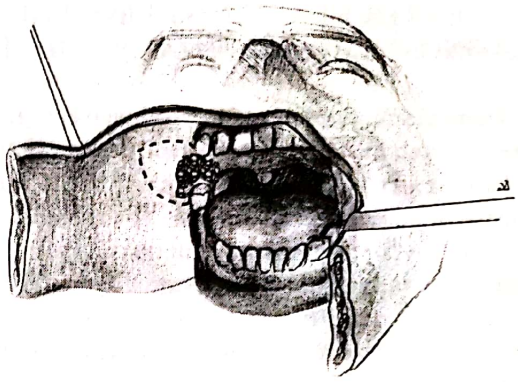

b

Figura 5.89a,b. Tipul de abord cervico-facial pentru tumorile maligne ale comisurii intermaxilare.

În funcție de amploarea defectului și de structurile interesate, reconstrucția se va realiza printr-una dintre metodele descrise pentru tumorile maligne ale mucoasei jugale și de asemenea va viza refacerea continuității mandibulei în cazul rezecțiilor segmentare sau a hemirezecțiilor de mandibulă (placă de reconstrucție primară, grefe osoase liber vascularizate, lambouri liber vascularizate compozite etc.).

TUMORILE MALIGNE ALE MUCOASEI GINGIVALE

Tumorile maligne ale mucoasei gingivale sunt localizate predominant în regiunea premolară sau molară, atât la maxilar cât și la mandibulă.

EPIDEMIOLOGIE ȘI FACTORI DE RISC

Tumorile maligne ale mucoasei gingivale reprezintă aproximativ 5–10% din totalul tumorilor maligne orale. Aceiași factori de risc locali și generali sunt implicați în etiologia acestor tumori: fumatul, alcoolul, sepsisul dentar, deficiențele nutritive și imune etc.

FORME HISTOPATOLOGICE

Formele cu localizare primară la nivelul gingivomucoasei sunt de cele mai multe ori de tip carcinom spinocelular moderat sau bine diferențiat și extrem de rar de tip adenocarcinom cu punct de plecare la nivelul glandelor salivare mici situate în submucoasă.

Scanned with OKEN Scanner

PARTICULARITĂȚI CLINICE, DIAGNOSTIC DIFERENȚIAL, EVOLUȚIE

Tumorile maligne primare ale mucoasei gingivale sunt relativ rare, de cele mai multe ori fiind vorba de extensia secundară la acest nivel a unui proces tumoral de vecinătate (planşeu bucal, mucoasă jugală, comisură intermaxilară, fibromucoasă palatină, tumori endoosoase în faza de exteriorizare etc). În continuare ne vom referi strict la localizările primare la nivelul gingivomucoasei.

Formele de debut ale tumorilor maligne ale mucoasei gingivale sunt: ***forma ulcerativă*** (fig. 5.90) şi ***forma vegetantă*** (fig. 5.91) (cel mai adesea cu aspect papilomatos).

La pacientul dentat, forma vegetantă papilomatoasă apare în legătură cu o papilă interdentară, tumora având o bază mică de implantare. Treptat, ea se măreşte şi devine infiltrativă, fixată de substratul osos. În acest caz, se pretează adesea la confuzii cu epulisul, gingivita hiperplazică sau leziuni fibro-epiteliale sesile. Se asociază în evoluție cu mobilizarea dinților adiacenți, datorită proliferării tumorale de-a lungul ligamentului parodontal, putând fi uşor confundată cu un epulis sau cu o o afecțiune parodontală.

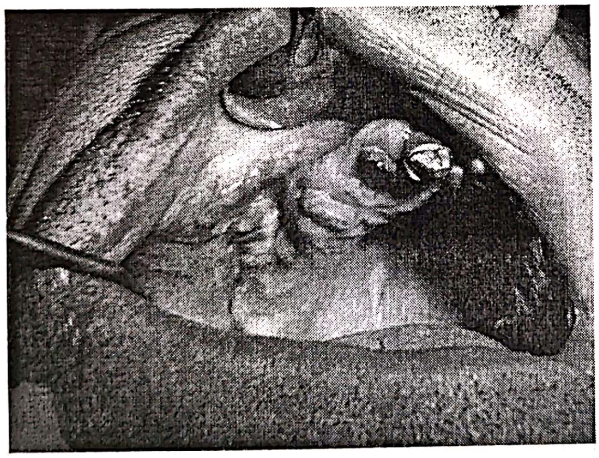

Figura 5.90. Tumoră malignă a mucoasei gingivale a crestei alveolare superioare, cu debut ulcerativ (cazuistica prof. dr. A. Bucur).

La pacientul edentat, tumora poate debuta sub forma unei ulcerații superficiale nedureroase sau discret dureroase, asemănătoare leziunilor de decubit datorate protezelor dentare, însă formele maligne sunt adesea adiacente sau inclavate într-o arie leucoplazică (fig. 5.92). Forma vegetantă de debut la nivelul crestei alveolare edentate deformează creasta alveolară şi induce instabilitatea protezelor dentare.

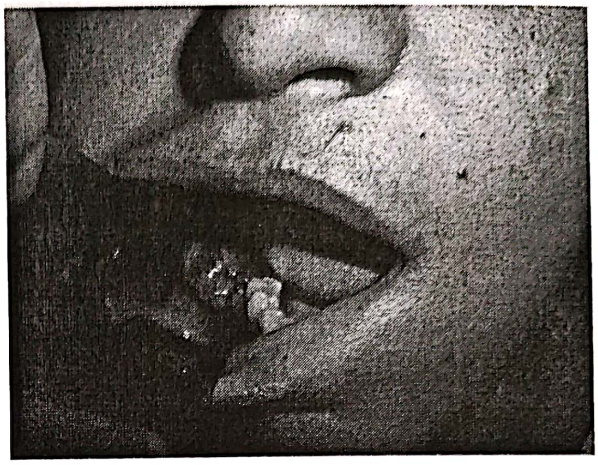

Figura 5.91. Tumoră malignă a mucoasei gingivale a crestei alveolare inferioare, cu debut vegetant, papilomatos (cazuistica prof. dr. A. Bucur).

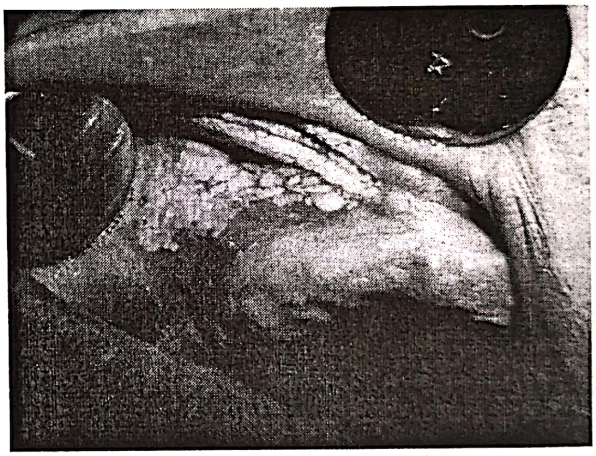

Figura 5.92. Tumoră malignă a mucoasei gingivale, pe fondul unei leucoplazii pătate (cazuistica prof. dr. A. Bucur).

În perioada de stare, tumora poate evolua sub două forme clinice: forma ***ulcero-distructivă*** şi ***forma ulcero-vegetantă***. În forma ulcero-distructivă, extensia procesului tumoral este rapidă, atât în suprafață cât şi în profunzime, invadând osul subiacent, de cele mai multe ori prin spațiul parodontal. Osteoliza secundară ia aspect crateriform, ce poate fi acoperit de un țesut granulativ, sau osul rămâne denudat. Forma ulcero-vegetantă are un aspect exofitic, conopidiform, dar distrucția osoasă subiacentă este prezentă.

Scanned with OKEN Scanner

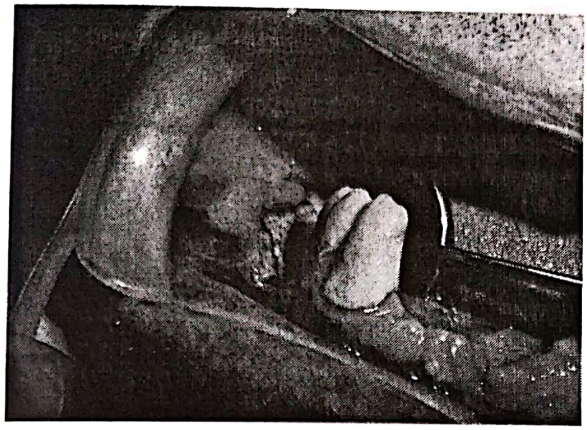

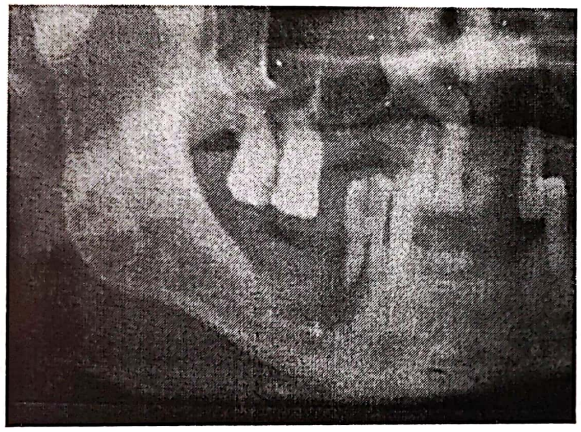

Figura 5.93. Tumoră malignă a gingivo-mucoasei crestei alveolare inferioare, forma ulcero-distructivă, cu invazia substratului osos subiacent (cazuistica prof. dr. A. Bucur).

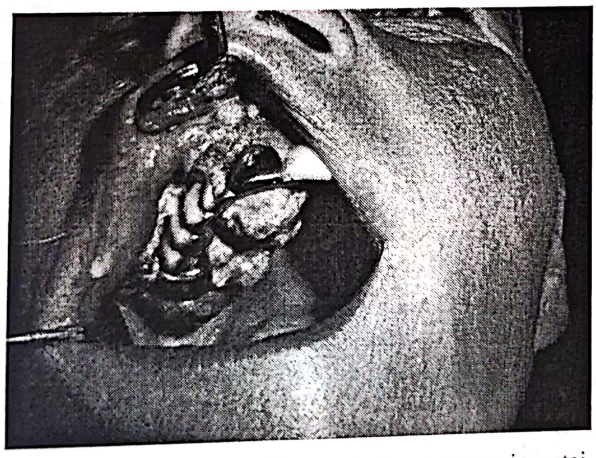

Figura 5.94. Tumoră malignă a gingivo-mucoasei crestei alveolare superioare, forma ulcero-vegetantă (cazuistica prof. dr. A. Bucur).

Atât în perioada debut, cât şi în cea de stare, bolnavii se confruntă cu mobilitate dentară accentuată fără cauze odonto-parodontale, instabilitate sau/şi disconfort la purtarea protezelor mobile, dificultăți de masticație și fonație.

Diagnosticul diferențial se poate face cu:
- *ulcerații mecanice, herpetice sau aftoase*;
- *ulcerații specifice*;
- *tumori de granulație nespecifice: epulide*;
- *tumori benigne ale mucoasei crestei alveolare*;
- *tumori benigne sau maligne cu debut endoosos*.

Evoluția tumorilor maligne ale gingivo-mucoasei implică invazia osului crestei alveolare subiacente (maxilare sau mandibulare). Tumorile gingivo-mucoasei crestei alveolare mandibulare sunt mult mai limfofile decât cele de la nivelul maxilarului, prognosticul fiind de asemenea mai rezervat.

CONDUITA TERAPEUTICĂ CHIRURGICALĂ

Pentru această localizare tumorală, alegerea conduitei terapeutice chirurgicale trebuie să aibă în vedere faptul că invazia precoce a periostului şi ulterior a osului este practic o regulă, excepție făcând doar carcinomul in situ.

Pentru tumorile de mici dimensiuni, în general este necesar un abord oral pentru extirparea tumorii primare.

Pentru localizările mandibulare, în cazul în care este implicat tumoral doar periostul subiacent (sau dacă există o discretă amprentă tumorală a corticalei osoase), pentru asigurarea marginilor libere, extirparea tumorală presupune o extirpare monobloc cu rezecție osoasă marginală.

Dacă osul mandibular subiacent este infiltrat tumoral, se va practica obligatoriu o rezecție osoasă segmentară.

Pentru localizările la nivelul crestei alveolare superioare, se va practica extirparea monobloc cu rezecția transsinuzală a platoului palato-alveolar.

Conduita terapeutică cervicală este corelată cu localizarea tumorii primare. Astfel, pentru localizările la nivelul gingivomucoasei crestei alveolare mandibulare, se recomandă evidarea cervicală profilactică în N0 şi respectiv cea terapeutică în N+, care se vor efectua în general în a doua etapă chirurgicală. Pentru localizările la nivelul gingivo-mucoasei crestei alveolare maxilare, se poate opta şi pentru dispensarizarea activă, având în vedere incidența mai scăzută a metastazării loco-regionale.

Scanned with OKEN Scanner

TUMORILE MALIGNE ALE FIBROMUCOASEI PALATULUI DUR

EPIDEMIOLOGIE ŞI FACTORI DE RISC

Localizarea tumorilor maligne la nivelul fibromucoasei palatului dur este relativ rară şi poate apărea la persoane mai tinere.

În cadrul factorilor de risc comuni în apariţia tumorilor maligne orale, fumatul „invers", asociat cu consumul cronic de alcool induce o incidenţă crescută a tumorilor fibromucoasei palatului dur.

FORME HISTOPATOLOGICE

Tumorile maligne ale fibromucoasei palatului dur îşi au de cele mai multe ori originea în glandele salivare accesorii. Carcinomul adenoid chistic (de carcinom al epiteliului glandular) este cea mai frecventă formă de carcinom al glandelor salivare mici şi se localizează frecvent la acest nivel. Are un caracter specific de invazie perinervoasă şi totodată şi un potenţial metastazant mai crescut. De asemenea, tumorile maligne pot deriva din nivelul epiteliul de acoperire al mucoasei palatine (carcinom spinocelular). Fibromucoasa palatului dur poate fi afectată malign şi prin invazia secundară a tumorilor maligne osoase, de la nivelul infrastructurii maxilarului.

În ultimii ani, odată cu creşterea incidenţei SIDA, s-a mărit mult incidenţa sarcomului Kaposi la nivelul mucoasei palatului dur.

PARTICULARITĂŢI CLINICE, DIAGNOSTIC DIFERENŢIAL, EVOLUŢIE

Debutul acestor tumori maligne poate fi sub formă de:

- ***nodul interstiţial***, de cele mai multe ori atunci când provine din glandele salivare accesorii; este situat cel mai adesea paramedian, în treimea posterioară a palatului dur (fig. 5.95);
- ***eroziune sau ulceraţie superficială,*** atunci când provine din epiteliul fibromucoasei palatului dur; se situează de multe ori pe un fond leucoplazic;
- ***formă vegetantă, verucoasă*** de culoare gri-albicioasă, atunci când este expresia clinică a carcinomului verucos.

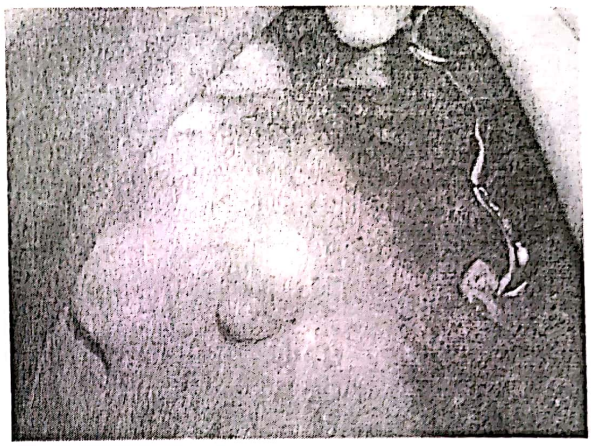

Figura 5.95. Formă de debut nodular al unei tumori maligne a fibromucoasei palatului dur (cazuistica prof. dr. A. Bucur).

În perioada de stare formele anatomo-clinice sunt cele comune tumorilor maligne orale:

Forma ulcero-distructivă se extinde în suprafaţă şi profunzime, invadând sinusul maxilar, fosele nazale sau vălul moale. Evoluţia extensivă durează de la câteva săptămâni până la câţiva ani.

Forma ulcero-vegetantă are la origine debutul nodular caracteristic carcinoamelor glandulare. Ulterior, datorită creşterii în volum, tumora se ulcerează, invadează structurile adiacente, apărând invazia osoasă şi perinervoasă (fig. 5.96).

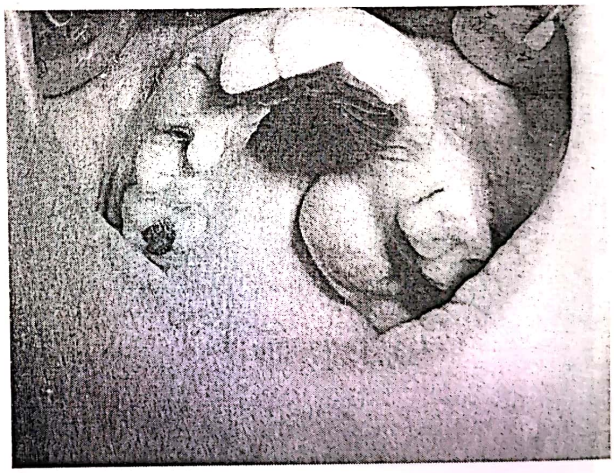

Figura 5.96. În perioada de stare, apare ulceraţia mucoasei, ulterior având aspectul de tumoră ulcero-vegetantă (cazuistica prof. dr. A. Bucur).

Datorită extensiei procesului tumoral apar o serie de semne clinice asociate, în concordanţă cu structurile afectate:

- semne dentare – odontalgii şi mobilitate datorită extensiei tumorale la nivelul procesului alveolar;

Scanned with OKEN Scanner

– semne sinuzale – rinoree sero-purulentă, expistaxis, tulburări de sensibilitate la nivelul n. infraorbitar prin invazia sinusului maxilar şi foselor nazale.

Diagnosticul diferenţial se poate face cu următoarele entităţi clinice:

Pentru formele ulcerative:

– ***ulceraţii traumatice, termice etc.***;
– ***ulceraţii specifice***;
– ***afte bucale***;
– ***sarcomul Kaposi***;

Pentru formele nodulare sau vegetante:

– ***abcesul palatinal*** – frecvente confuzii de diagnostic!;
– ***tumori benigne ale mucoasei palatului dur***;
– ***tumori benigne ale glandelor salivare mici***;
– ***torusul palatinal.***

În evoluţie, extensia în fosa pterigomaxilară prin distrugerea peretelui posterior al sinusului determină apariţia unor dureri asemănătoare celor din sinuzitele maxilo-etmoido-frontale. Sunt prezente tulburările de fonaţie şi masticaţie determinate de volumul masei tumorale.

Incidenţa metastazelor ganglionare este variabilă în funcţie de forma histopatologică. Totuşi, localizarea la nivelul fibromucoasei palatului dur se asociază cu o limfofilie relativ scăzută.

Prognosticul carcinomalelor mucoasei palatului dur este mult mai bun comparativ cu celelalte tumori maligne ale părţilor moi orale.

CONDUITA TERAPEUTICĂ CHIRURGICALĂ

Tratamentul chirurgical va urmări două direcţii distincte, în funcţie de aderenţa sau neaderenţa tumorii la substratul osos. Tehnica este mult simplificată în cazul neaderenţei la planul osos, excizia interesând însă toată grosimea ţesuturilor (fig. 5.97).

În cazul unor forme sugestive pentru un carcinom adenoid chistic, se recomandă o excizie largă, monobloc cu rezecţia osoasă a palatului dur subiacent. Pentru tumorile de mici dimensiuni, se poate practica o extirpare cu rezecţie în fereastă palatinală. În cazul tumorilor de dimensiuni mai mari, se preferă o rezecţie segmentară trans-sinusală sau hemirezecţia de maxilar.

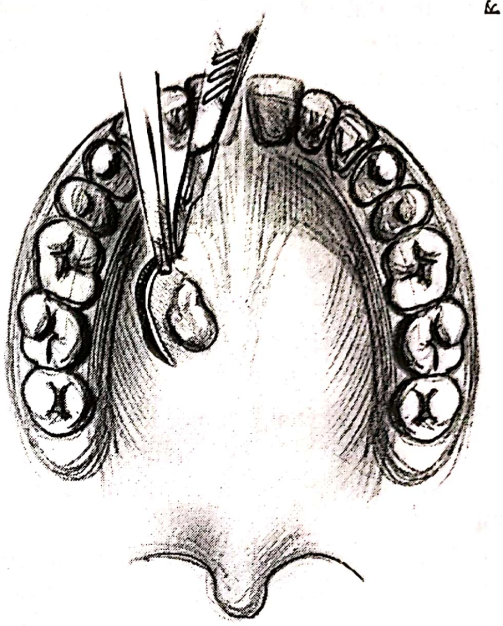

Figura 5.97. Excizia unei tumori maligne a fibromucoasei palatului dur, care nu interesează substratul osos.

Dacă se constată că tumora infiltrează n. palatin dincolo de marginile libere ale exciziei, se impune obligatoriu abordarea fosei pterigo-maxilare cu rezecţia apofizelor pterigoide şi a osului palatin (având în vedere tropismul perinervos al carcinomului adenoid chistic).

Atunci când substratul osos nu a fost îndepărtat, plastia defectului postoperator se poate realiza prin: granulaţie *per secundam* (sub protecţia unui pansament iodoformat menţinut prin intermediul unei plăci palatinale de protecţie), sau prin acoperirea defectului cu grefă liberă de piele sau lambouri locale, din palat. Defectele postoperatorii cu deschiderea sinusului maxilar pot fi protezate cu proteze palatinale acrilice cu obturator.

TUMORILE MALIGNE ALE VĂLULUI PALATIN

EPIDEMIOLOGIE ŞI FACTORI DE RISC

Tumorile maligne ale vălului palatin au o frecvenţă relativ redusă, fiind întâlnite într-o proporţie de aproximativ 1% din totalul tumorilor maligne orale.

Scanned with OKEN Scanner

Apar în jurul vârstei de 60 ani, predominant la sexul masculin, dar cu tendințe actuale de creștere a incidenței la femei.

Factori de risc cel mai frecvent implicați sunt „fumatul invers", consumul cronic de alcool, deficiențele imune și nutriționale, igiena orală deficitară, alături de existența unor leziuni premaligne cum ar fi leucoplazia sau eritroplazia.

FORME HISTOPATOLOGICE

Cel mai frecvent, tumorile maligne ale palatului moale apar pe fața orală a acestuia, fața nazală fiind extrem de rar implicată în debutul tumoral malign.

Studiile clinico-statistice atribuie primul loc ca frecvență carcinoamelor spinocelulare, pe locul al doilea situându-se carcinoamele glandulare; mai rare sunt cazurile de sarcom, sub diferite forme histologice compuse.

PARTICULARITĂȚI CLINICE, DIAGNOSTIC DIFERENȚIAL, EVOLUȚIE

Formele anatomo-clinice localizate pe fața orală a vălului palatin prezintă unele aspecte clinice caracteristice.

Debutul este de obicei sub forma unor ***leziuni ulcerative*** întinse în suprafață sau sub forma unui nodul ce nu modifică inițial mucoasa supraiacentă, dar o denivelează datorită unei creșteri lente, greu decelabile la un control de rutină (fig. 5.98). Adeseori un element care atrage atenția este prezența leucoplaziei sau eritroleucoplaziei. ***Forma nodulară*** apare de obicei în contextul unui carcinom adenoid chistic, tumora fiind situată de regulă paramedian, cu un relief mamelonat, bine conturată și cu o bază largă de implantare. ***Forma vegetantă*** de debut este mai rară și de obicei apare în contextul ulcerării unei forme nodulare.

În perioada de stare, putem întâlni una dintre următoarele forme clinice:

– ***Forma ulcero-distructivă*** – situată de obicei la jumătatea vălului palatin, formă ce îmbracă toate caracterele ulcerațiilor maligne.

– ***Forma ulcero-vegetantă*** – situată pe o bază largă de implantare, cu aspect conopidiform.

– ***Forma infiltrativă*** – cu aspectul unei infiltrații difuze a palatului moale (fig. 5.99).

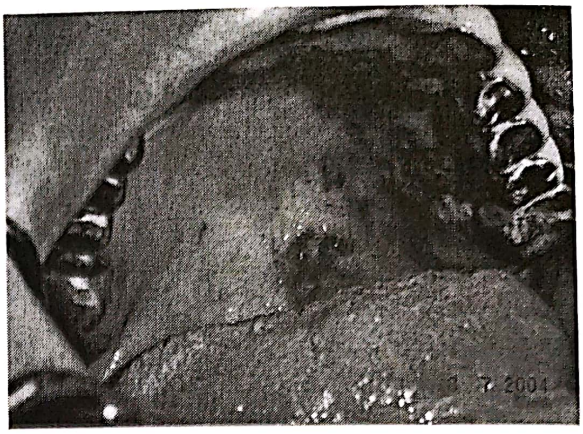

Figura 5.98. Formă de debut ulcerativă a unei tumori maligne a vălului palatin, pe un fond eritroplazic (cazuistica prof. dr. A. Bucur).

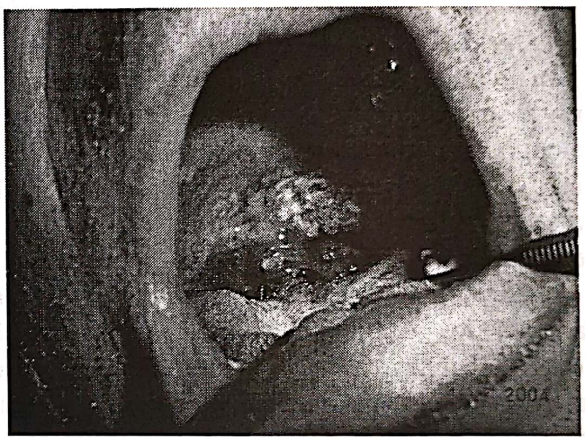

Figura 5.99. Formă infiltrativă difuză a unei tumori maligne a vălului palatin (cazuistica prof. dr. A. Bucur).

Afectarea funcțională apare în special în perioada de stare, fiind prezente: durerea, sialoreea reflexă, odinofagia, reflux oro-nazal prin pierderea flexibilității palatului moale, rinolalia, halena fetidă.

Afectarea ganglionilor locoregionali este precoce, uneori adenopatia fiind prima manifestare clinică. Aproximativ 30–45% din pacienți prezintă adenopatie cervicală la primul consult.

Având în vedere faptul că tumorile maligne ale vălului palatin sunt adeseori diagnosticate tardiv, în forme avansate, precum și caracterul invaziv difuz și metastazant loco-regional și la distanță, prognosticul acestor tumori este rezervat.

CONDUITA TERAPEUTICĂ CHIRURGICALĂ

Indicația de tratament chirurgical este limitată în funcție de mărimea tumorii, localizare,

Scanned with OKEN Scanner

caracterul infiltrativ al tumorii, precum şi de starea generală a bolnavului şi opţiunea sa de tratament.

Pentru formele limitate, se poate recurge la extirparea tumorii primare cu margini libere la mare distanţă de tumoră (fig. 5.100). Defectul se poate închide *per secundam* prin vindecare dirijată sub protecţia unei meşe iodoformate, sau se poate realiza reconstrucţia defectului cu lambouri de vecinătate. Deficitul funcţional postoperator (în special în fonaţie) este semnificativ. Având în vedere caracterul limfofil al acestor tumori, este necesară practicarea evidării cervicale bilaterale, de obicei într-o a doua etapă chirurgicală.

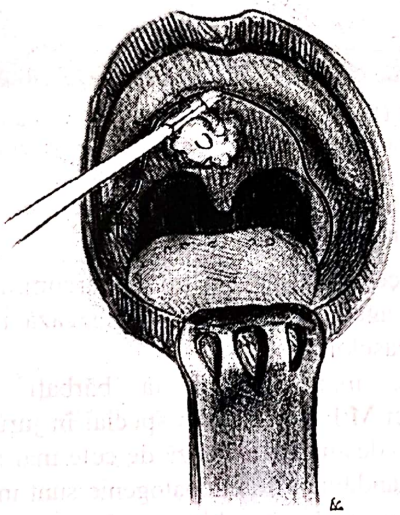

Figura 5.100. Extirparea tumorilor maligne ale vălului palatin, cu margini libere la distanţă.

TUMORILE MALIGNE ALE MANDIBULEI

Tumorile maligne mandibulare ocupă un loc important în patologia oncologică oro-maxilo-facială. Majoritatea tumorilor maligne mandibulare sunt rezultatul evoluţiei unor leziuni maligne ale părţilor moi orale sau periorale, care ajung în contact cu osul şi apoi îl invadează tumoral. Tumorile maligne endoosoase ale mandibulei sunt mai rare, dar ridică o serie de dificultăţi de diagnostic precoce şi tratament.

EPIDEMIOLOGIE ŞI FACTORI DE RISC

Dezvoltarea endoosoasă a tumorilor maligne primare mandibulare este destul de rar întâlnită. Variantele histologice sunt în principal diferite tipuri de carcinoame sau sarcoame. Carcinoamele cu debut endoosos îşi au originea la nivelul structurilor endoosoase de natură epitelială: incluziuni epiteliale, transformarea malignă a membranei chisturilor odontogene sau neodontogene sau a ameloblastoamelor.

Cea mai mare parte însă a tumorilor maligne ale mandibulei apar prin invazie de vecinătate a tumorilor maligne de părţi moi (fibromucoasa crestei alveolare, limbă, planşeu bucal, mucoasă jugală, comisură intermaxilară etc.) sau prin fixarea la bazilara mandibulei a adenopatiei metastatice cu ruptură capsulară în nivelul cervical I.

Incidenţa acestor tumori este mai crescută la sexul masculin (aproximativ 3:1) şi la grupa de vârstă între 51 şi 60 de ani.

În cazul tumorilor maligne mandibulare dezvoltate în urma invaziei locale de vecinătate, în etiopatogenie sunt incriminaţi factorii de risc general valabili pentru tumorile maligne orale.

Factorii de risc implicaţi în apariţia tumorilor maligne endoosoase se referă la: iradiere, boala Paget, diplazia fibroasă şi virusul Epstein-Barr. Osul afectat de boala Paget este mult mai susceptibil la transformarea sarcomatoasă, afectând mai ales sexul masculin. În cazul limfomului Burkitt, principalul agent etiologic suspectat este virusul Epstein-Barr, ce favorizează translocaţii cromozomiale cu deprimarea consecutivă a răspunsului imun.

FORME HISTOPATOLOGICE ŞI ASPECTE CLINICE

Tumori maligne endoosoase

Deşi tabloul clinic este asemănător pentru diversele forme anatomo-patologice ale tumorilor maligne ale oaselor maxilare, există totuşi diferenţe clinice care pot sugera o anumită formă anatomo-patologică, fapt important pentru orientarea diagnosticului preliminar şi a factorilor de prognostic.

Formele histopatologice ale tumorilor maligne endoosoase sunt sistematizate astfel:

Tumori maligne primare de origine mezenchimală:

- osteosarcomul;
- sarcomul Ewing;
- sarcomul periostal;

Scanned with OKEN Scanner

- condrosarcomul;
- condrosarcomul mezenchimal;
- angiosarcomul;
- fibrosarcomul;

Tumori maligne primare odontogene:
- carcinomul odontogen;
- sarcomul odontogen;
- carcinosarcomul odontogen;

Tumori maligne multifocale:
- limfomul osos non-hodgkinian;
- limfomul Burkitt;

Metastaze la nivelul oaselor maxilare.

Tumori maligne primare de tip sarcom

Tumorile maligne primare de tip sarcomatos la nivelul mandibulei prezintă în general câteva trăsături comune ale tabloului clinic.

În stadiul de debut apar dureri nevralgiforme şi mobilitate dentară, fără semne de implicare odonto-parodontală. Pot să apară de asemenea tulburări de sensibilitate pe traiectul n. alveolar inferior.

În perioada de stare, apare o deformare a corticalei vestibulare (cel mai frecvent), aceasta prezentând o suprafaţă neregulată, de consistenţă variabilă. După efracţionarea corticalei şi a periostului, tumora se extinde în părţile moi de vecinătate, iar la nivelul cavităţii orale se observă o masă tumorală cu aspect vegetant, conopidiform, care ocupă vestibulul sau şanţul mandibulolingual. Tumora sângerează spontan şi/sau la cele mai mici traumatisme şi provoacă tulburări funcţionale în masticaţie, deglutiţie, fonaţie. Durerile sunt de mare intensitate şi iradiate în hemicraniu. În cazul în care însă tumora nu s-a exteriorizat în părţile moi, dar se practică extracţia dentară în focarul tumoral (datorită prezentării pacientului la medicul stomatolog pentru durere şi mobilitate dentară), prin alveolă se vor exterioriza burjoni tumorali cărnoşi, care sângerează uşor (fig. 5.101).

Examenul radiologic prezintă aspecte diverse în funcţie de forma histopatologică şi caracterul osteolitic sau osteogen al tumorii. În procesele distructive osteolitice, imaginea radiologică evidenţiază o ştergere a desenului trabecular cu apariţia unor zone de radiotransparenţă difuză, conturul osos este deformat, iar corticala este distrusă pe arii importante. În procesele distructive osteogene (de exemplu, osteosarcomul) apar imagini de radioopacitate neomogenă cu caracter neregulat – aspect denumit „arici", „pernă cu ace" sau „os pieptănat".

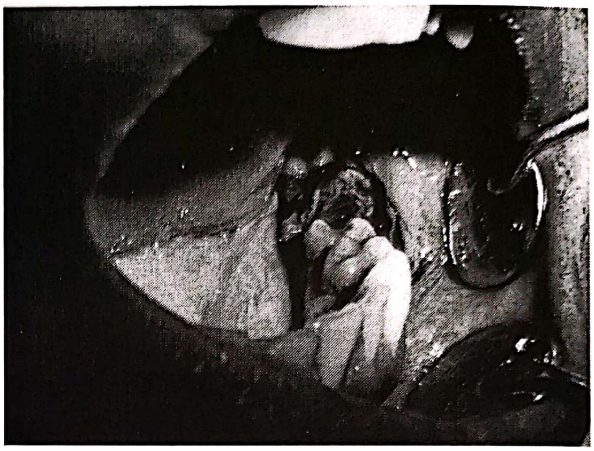

Figura 5.101. Tumoră malignă endoosoasă – după extracţia dentară, prin alveolă proliferează o masă tumorală (cazuistica prof. dr. A. Bucur).

Osteosarcomul

Este cel mai frecvent tip de sarcom, având un caracter agresiv şi care se localizează rareori la nivelul oaselor maxilare.

Apare mai frecvent la bărbaţi (raportul incidenţei M:F = 1,5:1), în special în jurul vârstei de 25–30 de ani şi afectează de cele mai multe ori corpul mandibulei. În etiopatogenie sunt incriminaţi factori cum ar fi retinoblastomul (risc de 7% de a dezvolta un osteosarcom), iradierea sau complicaţiile survenite în cadrul bolii Paget.

Osteosarcomul este o tumoră agresivă, caracteristică fiind neoformarea de ţesut osteoid. Originea tumorii este în zona medulară centrală, invadând ulterior celelalte porţiuni de os, precum şi ţesuturile periosoase.

Tabloul clinic constă în apariţia unei deformări de consistenţă dură, care creşte rapid în câteva luni şi se asociază cu dureri spontane, în episoade relativ scurte. Mucoasa acoperitoare este subţiată, lucioasă, cu un desen vascular accentuat. Ulterior apare mobilitate dentară însoţită de parestezii sau hipoestezii pe traiectul n. alveolar inferior.

Radiologic, se constată o distrucţie osoasă neregulată, cu aspect în „raze de soare" sau „triunghiurile lui Codman". Această imagine se datorează împingerii periostului şi formării de spiculi de ţesut osos *de novo* cu orientare radiară, aspecte radiologice nespecifice însă osteosar-

Scanned with OKEN Scanner

comului de mandibulă. La aceşti pacienţi, nivelul seric al fosfatazei alcaline este crescut în peste 50% din cazuri.

Din punct de vedere histopatologic, este caracteristică asocierea de plaje celulare sarcomatoase fuziforme cu neoformarea de ţesut osos şi matrice osteoidă. În funcţie de tipul celular predominant, se descriu cinci forme histologice de osteosarcom: osteoblastic (45% din cazuri), condroblastic (27%), anaplastic (17%), fibroblastic (9%) şi teleangiectazic (1%).

Evoluţia bolii este rapidă, având o incidenţă crescută de metastază în alte structuri osoase sau la nivel pulmonar. Factori importanţi de prognostic sunt forma histologică şi gradul de diferenţiere. Tratamentul de elecţie este cel chirurgical asociat cu chimioterapie adjuvantă pre- sau postoperatorie.

Sarcomul Ewing

Sarcomul Ewing este o tumoră rară care afectează predominant oasele membrelor inferioare sau pelvisul. La nivelul oaselor maxilare, este localizat cu predilecţie la nivelul corpului mandibulei. Reprezintă aproximativ 10–14% din totalul tumorilor primare osoase. Grupa de vârstă cel mai frecvent afectată este cuprinsă între 5 şi 30 ani, incidenţa fiind dublă la bărbaţi faţă de femei.

Simptomele sunt nespecifice şi cuprind deformarea osoasă, asociată adesea cu durere, evoluţia fiind rapidă, în câteva luni. Poate apărea mobilitate dentară prin distrucţie osoasă, iar mucoasa acoperitoare se poate ulcera.

Imaginea radiologică este specifică, denumită „în foi de ceapă", datorată reacţiei periostale. Febra, leucocitoza, VSH crescut şi anemia sunt semne de prognostic rezervat.

Din punct de vedere histopatologic, se observă insule de celule tumorale mici, delimitate prin septuri fibroase. Coloraţia PAS evidenţiază cantităţi crescute de glicogen.

Sarcomul Ewing poate metastaza la distanţă, în special în plămâni sau la nivelul vertebrelor. Tratamentul multimodal dă rezultate bune în cazul formelor localizate, rata de supravieţuire pe termen lung fiind de aproximativ 60%. Se va asocia tratamentul chirurgical cu radiochimioterapia concomitentă. În mai mult de un sfert din cazuri, se obţin rate de control ridicate în ceea ce priveşte metastazele la distanţă.

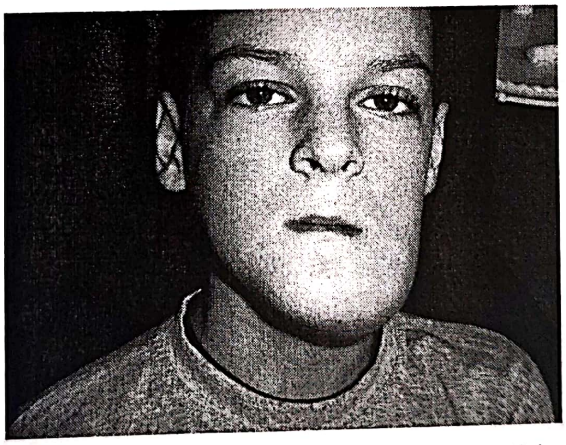

Figura 5.102. Osteosarcom de mandibulă – aspect clinic.

Tabelul 5.7

Diferenţe clinice şi terapeutice de diferenţiere între osteosarcom şi sarcomul Ewing

Osteosarcomul	Sarcomul Ewing
Afectează de regulă metafizele	Afectează de regulă diafizele
Afectează de regulă oasele lungi	Afectează de regulă oasele scurte
Radiografic: Triunghiurile Codman	Radiografic: „foi de ceapă"
De regulă radiorezistent	De regulă radiosensibil
Se asociază cu alte tumori (de exemplu, retinoblastom)	–

Scanned with OKEN Scanner

Sarcomul periostal

Este o varietate anatomo-patologică relativ rară (reprezintă 3–4% din totalul osteosarcoamelor). Afectează de obicei mandibula, cu o frecvenţă mai mare la sexul feminin.

Clinic se prezintă ca o masă tumorală cu creştere lentă, ce poate fi localizată la suprafaţa osului sau în structurile imediat învecinate, are de obicei formă rotundă, fiind grefată pe o bază tumorală largă.

Radiologic, sarcomul periostal prezintă o bază mai radioopacă şi o porţiune superficială mai radiotransparentă. Pe imaginea radiologică se va face diagnosticul diferenţial cu osteocondromul şi miozita osifiantă.

Condrosarcomul

Este un sarcom cu neoformare de ţesut cartilaginos. Dintre tipurile de sarcoame, condrosarcomuul este este pe locul doi ca frecvenţă, după ososteosarcom. Se localizează la nivelul oaselor maxilare în 9% din cazuri. Afectează mai frecvent maxilarul (60% din cazuri), în special în regiunea anterioară. Riscul de apariţie creşte odată cu vârsta. Poate debuta în os sănătos sau se poate grefa pe leziuni benigne osoase, în special encondroame. Alţi factori de risc implicaţi în apariţia bolii sunt iradierea şi boala Paget.

Tabloul clinic include durere, deformare şi mobilitate dentară. În forme avansate are loc invazia părţilor moi, prin exteriorizarea tumorii. Macroscopic se prezintă sub forma unor tumori voluminoase, netede sau lobulate, constituite din arii cu caracter cartilaginos asociate adesea cu zone mixomatoase, zone de calcificare şi zone de osificare.

Radiologic, imaginea arată o radiotransparenţă largă, cu pereţi groşi, cu zonă centrală de calcifiere „în pernă de ace". Distrucţia corticală apare tardiv, când tumora evoluează expansiv spre exteriorizare.

La examenul histopatologic se evidenţiază celule multinucleate, cu nuclei voluminoşi, hipercromatici, cu atipii frecvente mitoze atipice.

Acest tip de tumoră are o incidenţă crescută de recidivă locală, mai ales în cazul formelor slab diferenţiate (mult mai agresive). Tratamentul constă, în principal, în rezecţie radicală, în special în cazul tumorilor bine diferenţiate, deoarece condrosarcomul este rezistent la radiochimioterapie.

Condrosarcomul mezenchimal

Este o variantă tumorală caracterizată prin predominanţa zonelor compacte constituite din celule mici, nediferenţiate, poliedrice sau fuziforme, cu citoplasmă clară şi nuclei mici hipercromi. Se constată prezenţa de zone cu diferenţiere stromală condroidă.

Condrosacomul mezenchimal are o incidenţă de 15–35% în regiunea craniofacială, existând însă şi forme care se dezvoltă la nivelul părţilor moi.

Se manifestă clinic la cele mai diverse vârste şi nu are semne sau simptome specifice. Tipice sunt totuşi creşterea rapidă şi apariţia bruscă a durerii, precum şi mobilitatea dentară.

Radiologic, se observă o zonă de radiotransparenţă, cu mici focare de calcificare. Leziunea este doar parţial delimitată şi nu prezintă scleroză periferică. Există şi o variantă tumorală unde se pot recunoaşte doar mici insule de celule ce se organizează ca ţesut cartilaginos.

Angiosarcomul

Angiosarcomul osos este un neoplasm extrem de rar la nivelul mandibulei. Examenul histologic evidenţiază o proliferare vasculară cu componentă sarcomatoasă, într-o stromă conjunctivă laxă. Angiosarcomul osos este mai puţin agresiv decât cel localizat la nivelul părţilor moi.

Fibrosarcomul

Fibrosarcoamele sunt tumori cu localizare rară la nivelul mandibulei. Apare mai ales la copii, în primul an de viaţă. Histopatologic, se observă celule fuziforme cu activitate mitotică, intensă celularitate şi producţie de colagen variabilă.

Tumori maligne primare odontogene

Carcinoame odontogene

Sunt definite ca fiind „carcinoame spinocelulare cu debut endoosos, care iniţial nu sunt în conexiune cu mucoasa orală, şi care provin probabil din resturile epiteliului odontogen" (definiţia OMS).

Carcinoamele odontogene se pot dezvolta prin:

– transformarea malignă a unui ameloblastom;

Scanned with OKEN Scanner

– direct din resturile epiteliului odontogen, după dezvoltarea structurilor dentare (aşa-numitele carcinoame endoosoase primare);

– din membrana epitelială a chisturilor odontogene.

Indiferent de originea tumorală, carcinoamele odontogene au caractere similare din punct de vedere anatomo-clinic. Apar mai frecvent la sexul masculin, în decadele a 5-a şi a 6-a de viaţă, dar poate apărea de multe ori şi la vârste tinere (sub 30 ani).

Adesea tumora malignă este precedată de o tumoră benignă odontogenă. Semnele clinice de malignizare sunt nespecifice şi oligosimptomatice pe o perioadă îndelungată de timp.

Examenul radiologic are cea mai mare valoare în depistarea carcinoamelor odontogene, deşi tumora prezintă numeroase variaţii în ceea ce priveşte mărimea, forma şi aspectul marginilor zonei de radiotransparenţă. În formele cu evoluţie lentă, radiotransparenţa este relativ bine delimitată, în timp ce în formele cu evoluţie rapidă, radiotransparenţa este difuză, cu margini zimţate, neregulate.

Sarcoame odontogene

Prezintă următoarele forme: **sarcomul ameloblastic, fibrodentinosarcomul ameloblastic şi fibroodontosarcomul ameloblastic.**

Sarcomul ameloblastic este un neoplasm cu o structură similară fibromului ameloblastic, dar în care componenta mezenchimală prezintă caracteristici de sarcom.

Fibrodentinosarcomul ameloblastic şi fibroodontosarcomul ameloblastic sunt forme similare fibrosarcomului ameloblastic, în care se formează cantităţi limitate de dentină displazică sau, în a doua formă, dentină şi smalţ displazic.

Carcinosarcomul odontogen

Acesta este o tumoră rară, similară ca tipar cu fibrosarcomul ameloblastic, dar în care, atât componenta epitelială, cât şi cea ectomezenchimală, prezintă caracteristici citologice de malignitate.

Tumori multifocale

Limfomul osos non-Hodgkinian

Reprezintă cca 1% din tumorile maligne osoase. Localizarea cea mai frecventă este mandibula şi sinusul maxilar, incidenţa fiind maximă la 50–60 ani.

Clinic, se manifestă prin durere, urmată de deformaţie, parestezie şi mobilitate dentară. La examenul radiologic se evidenţiază zone osteolitice. Erodarea corticalei şi extinderea în părţile moi apare destul de rar.

Limfomul Burkitt

Această tumoră, observată în principal la copiii africani, constă în deformaţii osoase, mase tumorale abdominale şi deseori paraplegie. Este asociat cu virusul Epstein-Barr. Cel mai frecvent interesat este osul maxilar, dar apare cu o frecvenţă comparabilă şi la mandibulă.

Imaginea radiologică arată o radiotransparenţă extinsă, cu întreruperea corticalei osoase. Tumora evoluează extrem de rapid.

Metastaze la nivelul oaselor maxilare

Cele mai frecvente localizări pentru tumorile primare care metastazează în această regiune sunt plămânii, sânul, rinichii şi medulosuprarenalele.

Tabloul clinic este asemănător cu cel pentru o tumoră primară de la acest nivel. Simptomele iniţiale ale leziunilor metastatice includ deformarea, durerea, parestezia, trismusul, mobilitatea dentară, lipsa vindecării în urma extracţiilor dentare. Tumorile metastatice sunt adesea greşit diagnosticate deoarece pot mima patologia dentară, în special alveolita post-extracţională.

Invazia secundară a mandibulei prin extensia tumorilor maligne ale părţilor moi orale

Invazia tumorală a mandibulei se poate face secundar prin extensia locală a tumorilor maligne situate la nivelul părţilor moi orale sau oro-faringiene.

În mod frecvent, mandibula poate fi afectată prin invazia tumorală de la nivelul planşeului bucal, limbii, gingivo-mucoasei crestei alveolare, buzei, trigonului retromolar, mucoasei jugale, sau prin adenopatiile metastatice submandibulare cu ruptură capsulară şi fixarea şi invazia bazilarei mandibulei.

Tiparul invaziei osoase depinde de prezenţa sau absenţa dinţilor şi de existenţa sau nu a iradierii în antecedente. În cazul osului edentat, faza incipientă de invazie tumorală debutează la nivelul defectelor osoase ale suprafeţei crestei

Scanned with OKEN Scanner

edentate. Tiparul extensiei tumorale la mandibula dentată nu este complet elucidat, dar există dovezi histologice ce sugerează că invazia tumorală se realizează de-a lungul ligamentelor parodontale.

De regulă, tumorile maligne ale părților moi de vecinătate erodează periostul și corticala și se extind în profunzime, producând defecte osoase crateriforme. Treptat, părțile moi înconjurătoare sunt infiltrate tumoral, se indurează, își pierd elasticitatea, iar în stadii mai avansate se ulcerează.

Prin invazia osoasă distructivă, implantarea unor dinți este compromisă, aceștia devenind mobili și dureroși. Dacă se recurge la extracția dentară (examen clinic superficial) se observă că din alveolă proemină muguri cărnoși, ce sângerează ușor, iar alveola nu are tendință de vindecare.

Durerile sunt prezente atât în perioada de debut, cât mai ales în perioada de stare, când îmbracă un caracter violent, sunt iradiate și cedează parțial la antialgice. Prin invazia n. alveolar inferior, apar tulburări de sensibilitate cu hipoestezie sau anestezie în teritoriul aferent.

Examenul radiologic în formele de debut pun în evidență o zonă de radiotransparență cu limite imprecise și contur neregulat, denumită „os mușcat". În perioada de stare, osteoliza progresează și apar imagini de radiotransparență, denumite „os ciuruit" sau „os mâncat de molii" (fig. 5.103).

În aceste cazuri, adenopatia apare precoce, fiind interesate nivelele cervicale I, II, III. Metastazele la distanță apar în formele avansate și afectează mai frecvent plămânii și mai rar ficatul.

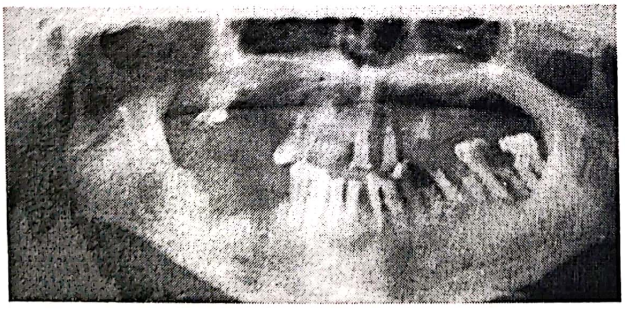

Figura 5.103. Radiografie panoramică care pune în evidență zone de radiotransparență cu aspect de „os mâncat de molii", în cazul unei tumori maligne a mucoasei crestei alveolare care a invadat secundar mandibula (cazuistica prof. dr. A. Bucur).

CONDUITA TERAPEUTICĂ CHIRURGICALĂ

Tumorile maligne primare ale mandibulei sunt rare, afectarea malignă fiind de cele mai multe ori rezultatul extinderii locale a unui proces tumoral de tip de la nivelul părților moi orale.

Tiparul de rezecție osoasă a mandibulei pentru tumori maligne orale extinse la nivelul mandibulei

Din punct de vedere al extinderii și tiparului rezecției osoase, există două alternative: rezecția marginală și rezecția segmentară (care poate fi de la un segment al corpului mandibular până la hemirezecția de mandibulă). Scopul principal este obținerea marginilor libere negative.

Rezecția osoasă marginală

Se definește ca fiind rezecția osoasă a procesului alveolar cu păstrarea bazilarei corpului mandibular (fig. 5.104, 5.105). Este o rezecție osoasă fără întreruperea continuității mandibulei. În porțiunea anterioară, simfizară, a corpului mandibular, rezecția marginală a mandibulei poartă numele de simfizectomie marginală.

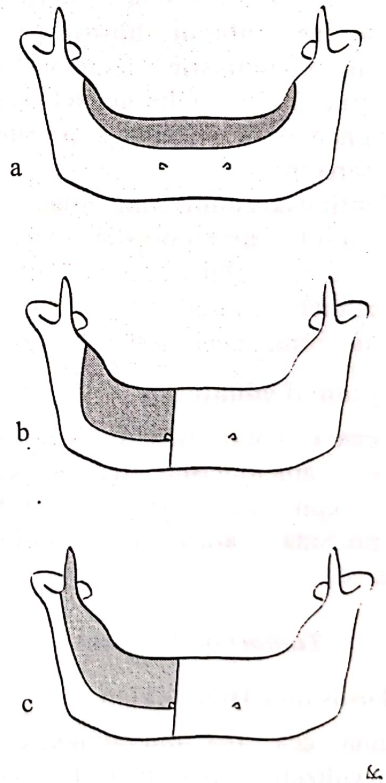

Figura 5.104a,b,c. Variante de rezecție marginală a mandibulei.

Scanned with OKEN Scanner

În general, rezecția marginală a mandibulei este indicată în cazul tumorilor maligne ale părților moi orale cu invazia periostului mandibular.

Invazia periostului se manifestă prin fixarea acestuia de osul subiacent, neputând fi decolat. Modificările radiologice sunt practic inexistente în aceste forme incipiente ale invaziei osoase.

Din aceste motive este recomandabil să se pornească de la premisa că există invazie osoasă superficială, fiind deci necesară o rezecție osoasă marginală.

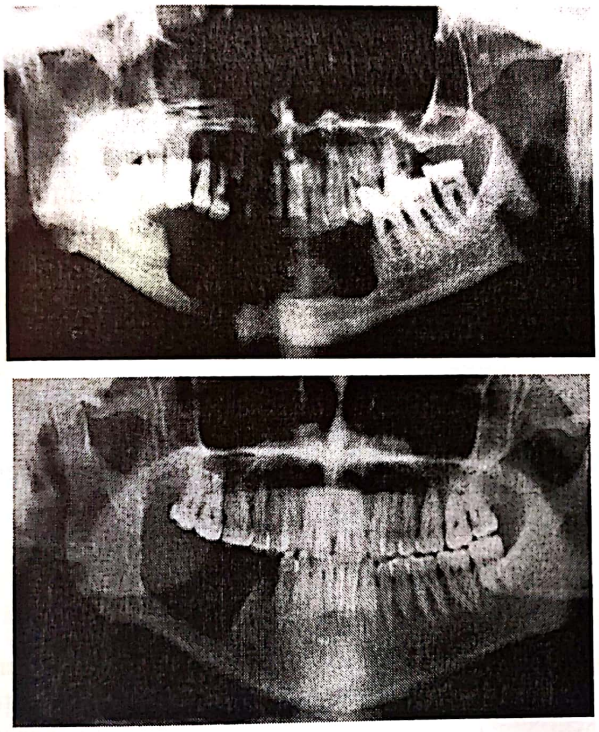

Figura 5.105. Imagini radiologice ale diferitelor tipare de rezecție marginală mandibulară (cazuistica prof. dr. A. Bucur).

Rezecția marginală și extirparea tumorii de părți moi orale se va face întotdeauna monobloc.

Având în vedere păstrarea continuității osoase, de cele mai multe ori nu este necesară reconstrucția imediată a unui astfel de defect, dar este obligatorie acoperirea substratului osos denudat prin sutura primară a părților moi supraiacente cu ajutorul diferitelor tipuri de lambouri, în funcție de situația clinică și de amploarea defectului de părți moi.

Rezecția osoasă segmentară

În cazul tumorilor maligne orale care lasă amprentă osoasă care denotă invazia mandibulei, se recomandă rezecția osoasă segmentară, care constă în secționarea și îndepărtarea unui segment de mandibulă, ceea ce presupune întreruperea continuității osoase. O serie de aspecte legate de rezecția osoasă segmentară au fost de altfel prezentate în cadrul tratamentului chirurgical al tumorilor maligne ale limbii și planșeului bucal.

În funcție de localizarea și extinderea tumorii, variantele de rezecție osoasă segmentară sunt următoarele:

– ***simfizectomia segmentară,*** care interesează porțiunea anterioară, simfizară a mandibulei, situată între cele două găuri mentoniere (interforaminal); în aceste situații se pierd inserțiile anterioare ale limbii, reconstrucția primară fiind obligatorie (fig. 5.106);

– ***rezecția segmentară a corpului mandibular,*** care interesează un segment al corpului mandibular, de amploare variabilă, în funcție de necesitatea asigurării marginilor libere osoase (fig. 5.107, fig. 5.108);

– ***hemirezecția de mandibulă fără dezarticulare,*** care interesează un segment de mandibulă dinaintea găurii mentoniere și până posterior de spina Spix, astfel încât traseul intraosos al n. alveolar inferior să rămână în piesa de rezecție (fig. 5.109);

– ***hemirezecția de mandibulă cu dezarticulare,*** atunci când ramul vertical este interesat tumoral și dincolo de spina Spix (fig. 5.110).

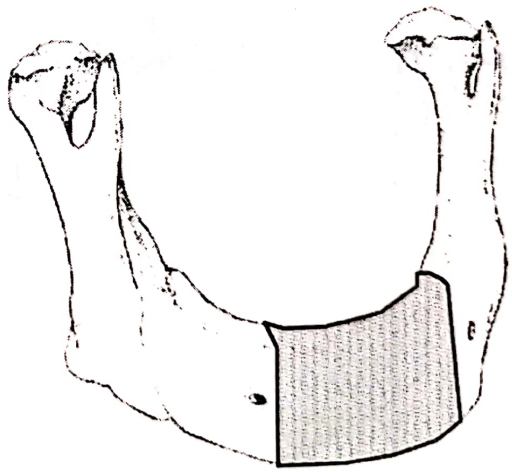

Figura 5.106. Reprezentarea schematică a simfizectomiei segmentare.

Scanned with OKEN Scanner

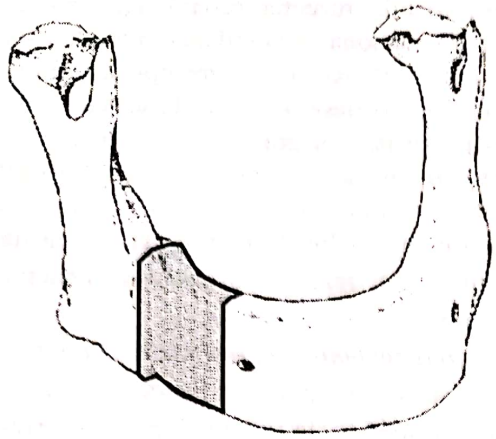

Figura 5.107. Reprezentarea schematică a rezecției segmentare a corpului mandibular.

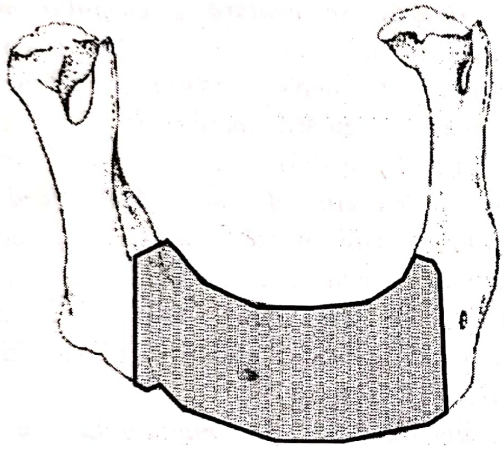

Figura 5.108. Reprezentarea schematică a rezecției segmentare a corpului mandibular care interesează simfiza mentonieră şi corpul mandibular lateral.

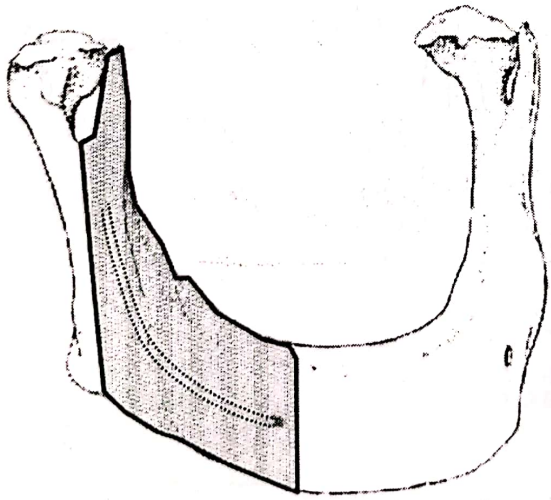

Figura 5.109. Reprezentarea schematică a hemirezecției de mandibulă fără dezarticulare.

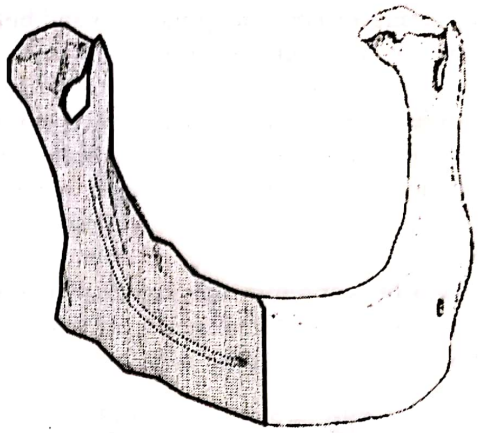

Figura 5.110. Reprezentarea schematică a hemirezecției de mandibulă cu dezarticulare.

În cazul tumorilor maligne orale care au invadat mandibula, extensia tumorală se produce în general de-a lungul conținutului canalului mandibular (în special prin invazia perinervoasă a n. alveolar inferior. Din acest motiv, în acete cazuri, hemirezecția de mandibulă cu dezarticulare este rareori necesară, considerându-se că hemirezecția fără dezarticulare, cu osteotomie verticală posterior de spina Spix (retrospingiană) este suficientă pentru asiguarea marginilor libere osoase.

Tiparul de rezecție osoasă a mandibulei pentru tumori maligne endoosoase

Pentru tumorile mandibulare endoosoase care nu au invadat părțile moi, este necesară rezecția segmentară cu asigurarea marginilor libere osoase, respectând tiparele prezentate mai sus. În mod evident, rezecția marginală în cazul acestor tumori nu are sens.

Pentru tumorile endoosoase care au invadat părțile moi, este necesară rezecția osoasă segmentară, monobloc cu extirparea cu margini libere negative la nivelul părților moi.

Clasificarea defectelor mandibulare cu lipsă de continuitate

Jewer şi colab. [33] au descris o metodă de clasificare a defectelor mandibulare. Această clasificare împarte mandibula într-un segment central (C), care include şi caninii inferiori, un segment lateral (L), care nu include condilul şi un segment lateral (H) care include şi condilul. Acest sistem HCL de clasificare a defectelor mandibulare,

Scanned with OKEN Scanner

deşi util, nu oferă suficiente informaţii în stabilirea reconstrucţiei postoperatorii.

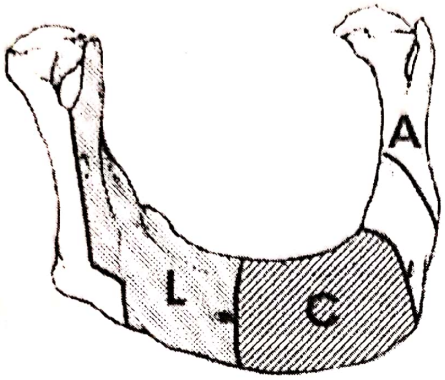

Figura 5.111. Clasificarea defectelor mandibulare după Soutar.

Soutar [34] a modificat clasificarea iniţială a lui Jewer după cum urmează (fig. 5.111):

– C = segmentul central cuprins între cele două găuri mentoniere – cuprinde Cl pentru stânga şi Cr pentru dreapta;

– L = segmentul lateral cuprins între gaura mentonieră şi spina Spix, cu conservarea condilului şi a marginii posterioare a ramului ascendent;

– A = ramul ascendent mandibular.

Reconstrucţia defectelor osoase mandibulare cu lipsă de continuitate

În funcţie de amploarea defectului osos, dar şi de starea generală a pacientului, opţiunile de reconstrucţie sunt diverse. Ca principiu general, se recomandă reconstrucţia primară a defectelor mandibulare cu lipsă de continuitate, care permit iniţierea precoce a tratamentului asociat şi asigurarea calităţii vieţii postoperatorii.

Reconstrucţia cu materiale aloplastice

Se realizează cu ajutorul unei plăci de reconstrucţie primară din titan (fig. 5.112). Deşi prezintă avantajul simplităţii, prezintă o serie de inconveniente, legate de dificultăţile de reinserţie a părţilor moi la nivelul segmentului reconstruit, alături de riscul major de dehiscenţă şi suprainfectare a plăgii, precum şi imposibilitatea fixării unor implanturi dentare.

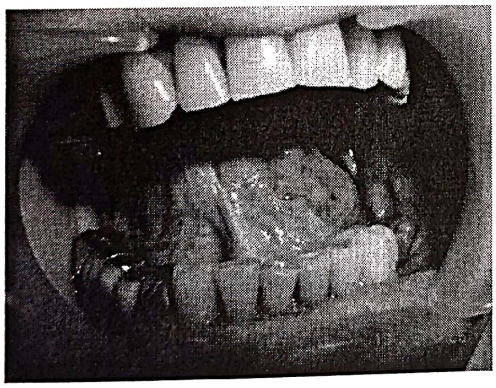

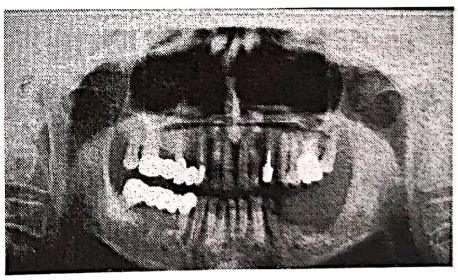

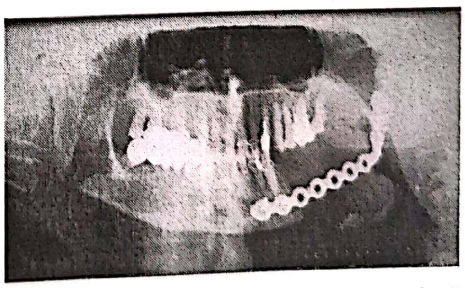

Figura 5.112. Tumoră malignă a gingivomucoasei crestei alveolare cu invazie în hemimandibula stângă. S-a practicat hemirezecţia de mandibulă fără dezarticulare monobloc cu evidarea cervicală radicală şi reconstrucţia cu placă primară din titan (cazuistica prof. dr. A. Bucur).

Scanned with OKEN Scanner

Reconstrucția cu grefă osoasă nevascularizată

Asocierea plăcii de reconstrucție primară din titan cu o grefă osoasă nevascularizată are rezultate superioare. Cel mai frecvent în acest scop se folosește grefa osoasă nevascularizată din creasta iliacă (fig. 5.113), aceasta prezentând o serie de avantaje:

- recoltarea grefei nu ridică dificultăți deosebite;
- conformația osului permite o adaptare facilă la nivelul sitului receptor, fără a necesita în general osteotomii modelante;
- spongioasa este bine reprezentată, prezentând de asemenea suficient os compact cortical pentru asigurarea rezistenței
- dimensiunile grefei sunt suficiente pentru refacerea unor defecte după rezecții segmentare ale corpului mandibular.

Din aceste motive, creasta iliacă este consi derată ca fiind situl donor de elecție pentru grefele osoase nevascularizate folosite în reconstrucția mandibulei. Alte tipuri de grefe osoase nevascularizate donoare sunt tibia, coasta și creasta iliacă. Prezintă avantajul unei integrări relativ bune în condițiile acoperirii complete a grefei cu periost sau părți moi restante și permite o reabilitare orală postoperatorie prin inserarea unor implanturi osteointegrate care să susțină o proteză ce va reface fizionomia și masticația.

Grefele osoase libere nevascularizate prezintă însă o serie de dezavantaje tocmai prin lipsa aportului vascular propriu: realizarea unor rezecții modelante prezintă un risc crescut de necroză a fragmentelor grefonului, iar pe termen lung prezintă o resorbție osoasă mult mai accentuată.

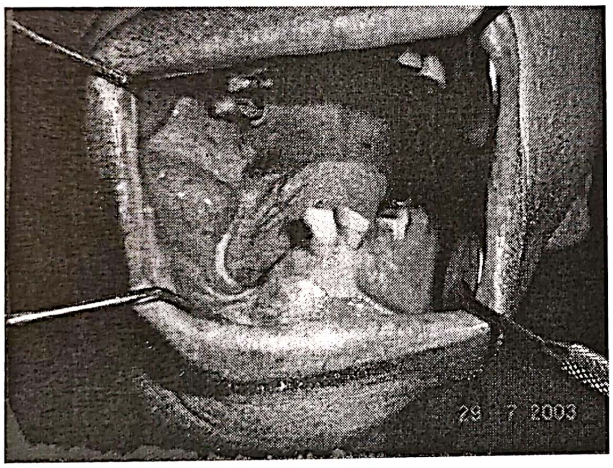

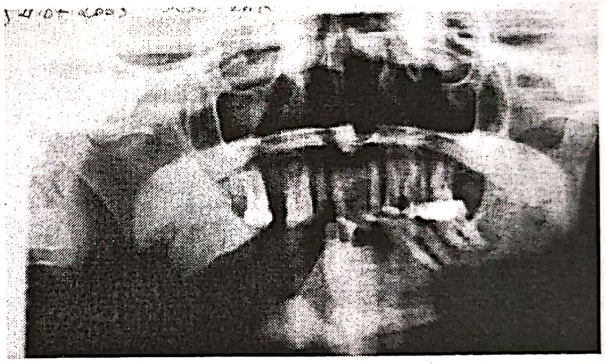



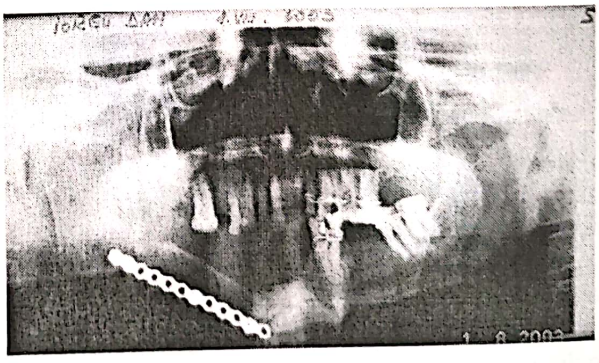

Scanned with OKEN Scanner

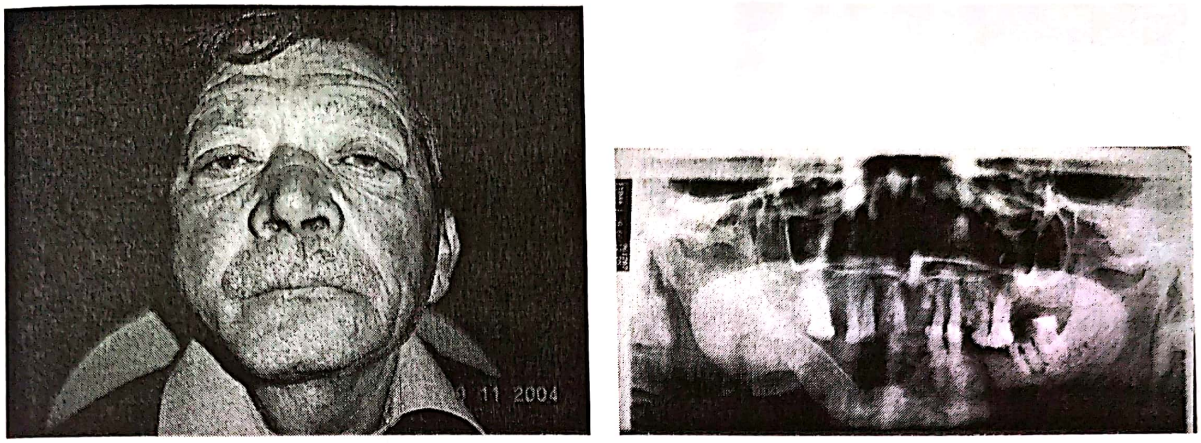

Figura 5.113. Tumoră malignă a mucoasei crestei alveolare cu invazia secundară a hemimandibulei drepte. S-a practicat rezecția segmentară a corpului mandibular monobloc cu evidarea cervicală radicală și reconstrucția cu placă primară din titan și grefă osoasă nevascularizată din creasta iliacă (cazuistica prof. dr. A. Bucur).

Reconstrucția cu grefe osoase liber vascularizate

Grefele și lambourile compozite liber vascularizate sunt folosite pe scară largă, fiind considerate în prezent metode standard de reconstrucție a defectelor oro-maxilo-faciale. Transferul liber de țesuturi are o serie de avantaje față de alte tipuri de reconstrucție – în primul rând, există o mare varietate a țesuturilor ce se pot preleva, pentru o adaptare optimă la defectul postoperator. Lamboul poate fi adaptat perfect la defect, cu cele mai bune rezultate funcționale și estetice. Folosirea grefelor osoase liber vascularizate este o opțiune pentru toate tipurile de defecte mandibulare, dar reconstrucția defectelor ce includ simfiza mentonieră constituie o indicație majoră. Grefele osoase liber vascularizate frecvent utilizate sunt cele de fibulă, fiind însă ultilizate și cele de creastă iliacă, scapulă sau radius.

Grefa liber vascularizată fibulară se bazează pe artera peronieră și venele comitante. Prezintă o serie de avantaje, cum ar fi: posibilitatea recoltării unui os lung, rezistent; morbiditate scăzută la situl donor; posibilitatea intervenției simultane la situl donor și cel receptor; periostul bine reprezentat permite o modelare corespunzătoare a osului; posibilitatea introducerii de implanturi osteointegrate (fig. 5.114).

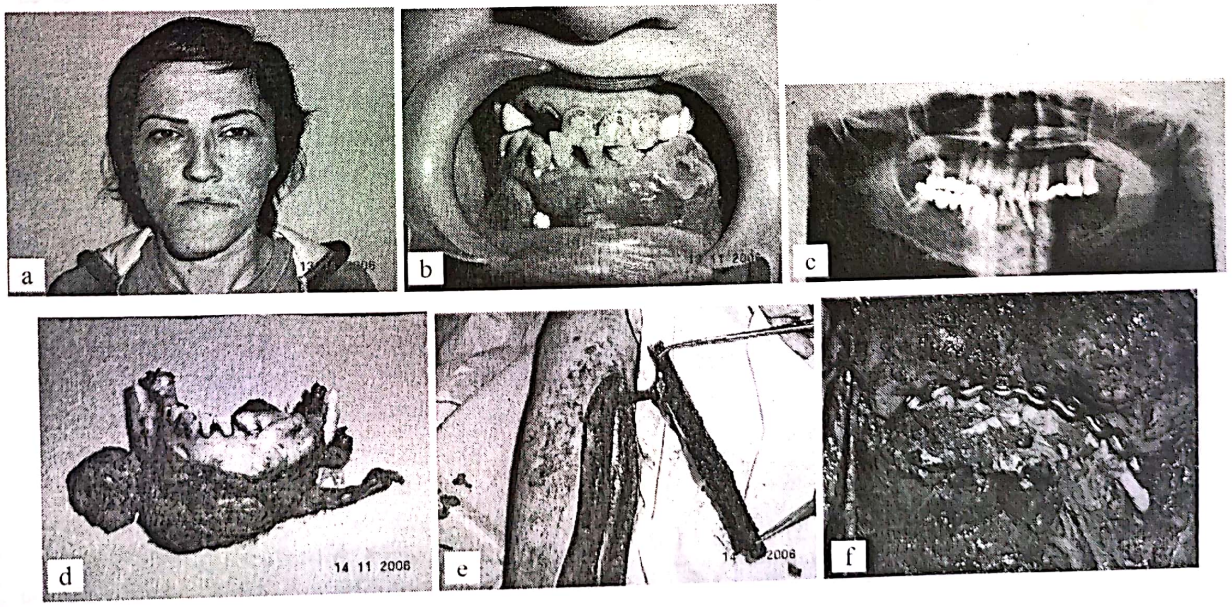

Scanned with OKEN Scanner

Figura 5.114. Tumoră malignă de tip osteosarcom interesând în totalitate corpul mandibular. S-a practicat rezecția segmentară a corpului mandibular monobloc şi reconstrucția cu placă primară din titan şi grefă liber vascularizată fibulară: a – imagine cervico-facială preoperatorie cu deformarea etajului inferior al feței; b – aspect clinic oral cu extinderea tumorii la nivelul părților moi ale gingivo-mucoasei vestibulare; c – imaginea radiologică evidențiază limitele formațiunii tumorale care cuprinde întreg capul mandibular; d – aspect macroscopic al capului mandibular rezecat; e -- recoltarea lamboului osos fibular şi evidențierea pedicului vascular; f – modelarea grefonului osos şi fixarea acestuia la nivelul defectului cu placă primară de reconstrucție; g – microanastomozele vasculare; h – aspect radiologic postoperator; i, j – aspect clinic cervico-facial şi oral postoperator cu refacerea continuității mandibulare (cazuistica prof. dr. A. Bucur).

Reconstrucția defectelor după hemirezecție de mandibulă cu dezarticulare

Există o mare varietate de tehnici de hemiartroplastie inferioară a articulației temporo-mandibulare în literatura de specialitate. Principalele opțiuni sunt autografele şi protezele aloplastice.

Pentru reconstrucția ATM au fost folosite diferite tipuri de **autografe**: costocondrale [35], sternoclaviculare [36], metatarsiene (introduse încă din 1906 [37] şi apoi folosite ca grefe liber vascularizate [38]), creastă iliacă [39] etc. Există o serie de avantaje ale grefelor autogene ATM [40]: biocompatibilitate, adaptabilitate şi versatilitate, risc scăzut de infecție, potențial de creştere la copii. Totuşi, în contextul unor defecte mandibulare ample, folosirea autografelor în combinație cu grefele fibulare complică intervenția prin morbiditatea a două situri donoare, dar şi riscul de fractură a grefei, resorbție imprevizibilă, risc de anchiloză, dificultăți de planificare preoperatorie a metodei de osteosinteză a grefei şi mobilizare şi reabilitare funcțională tardive.

O opțiune distinctă în reconstrucția ATM este refacerea mandibulei cu o grefă liber vascularizată fibulară şi **folosirea unuia din capetele grefei ca şi condil**, cu sau fără modelare intraoperatorie [41]. Dezavantajele majore ale acestei tehnici sunt legate de resorbția imprevizibilă pe termen lung, modificări degenerative şi alterări morfologice pe termen lung.

Reconstrucția aloplastică trebuie considerată ca primă opțiune în contextul reconstrucției defectelor mandibulare care includ articulația temporo-mandibulară. Avantajele principale sunt legate de o mai bună predictibilitate preoperatorie a adaptării protezei în glenă şi a metodei de osteosinteză, lipsa riscului de anchiloză, lipsa riscului de resorbție imprevizibilă şi reabilitare funcțională precoce. În trecut, se considera că aceste proteze au o serie de dezavantaje: adaptare minimă sau inexistentă a acestora în dimensiunile sau geometria fosei articulare, uzura excesivă şi riscul de fractură, diseminarea microparticulelor în părțile moi adiacente, cu reacție osteoclastică, limitarea mişcărilor mandibulare etc. În plus, există o controversă în literatura de specialitate, unii autori considerând necesară protezarea totală a articulației temporo-mandibulare (atât condil, cât şi

Scanned with OKEN Scanner

glenă), pentru a nu exista riscul de erodare a fosei şi de formare de os heterotopic. Pe baza experienţei clinice din ultimii ani, odată cu apariţia unor dispozitive protetice condiliene de înaltă calitate, atât din punct de vedere al materialelor, cât şi al designului, pe lângă o bună tehnică chirurgicală, duc la obţinerea unor rezultate optime [42].

Considerăm ***hemiartroplastia temporo-mandibulară inferioară cu proteză de titan, în asociere cu placă primară de reconstrucţie şi grefă liber vascularizată fibulară*** opţiunea de elecţie în reconstrucţia acestor defecte. Aceste trei elemente constituie o unitate compactă care conferă o bună stabilitate funcţională şi o modelare anatomică optimă (fig. 5.115).

Conduita terapeutică cervicală

În toate situaţiile descrise, **conduita terapeutică cervicală** va fi adaptată situaţiei clinice, precum şi tipului de abord (cervical sau oral) al tumorii şi va viza evidarea cervicală, în aceeaşi etapă sau într-o a doua etapă chirurgicală, având în vedere caracterul limfofil al tumorilor maligne ale mandibulei, şi în special a celor de tip carcinom spinocelular al mucoasei orale cu invazie secundară în mandibulă.

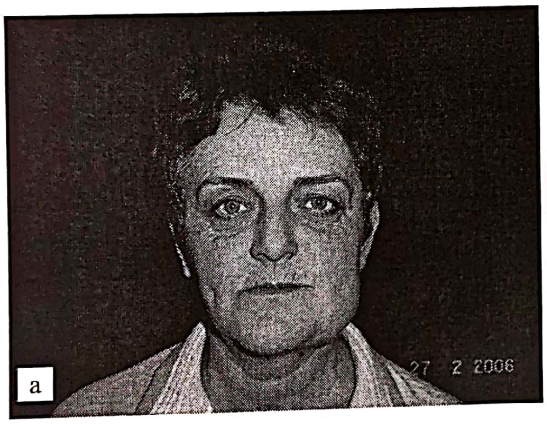

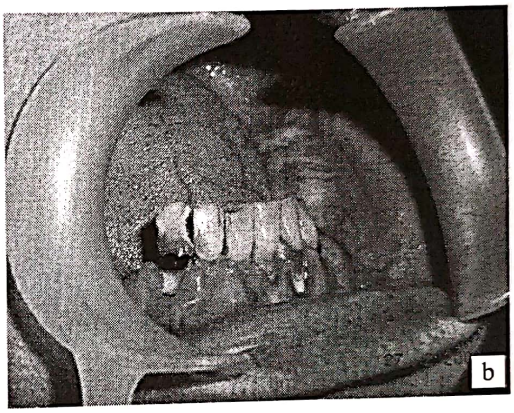

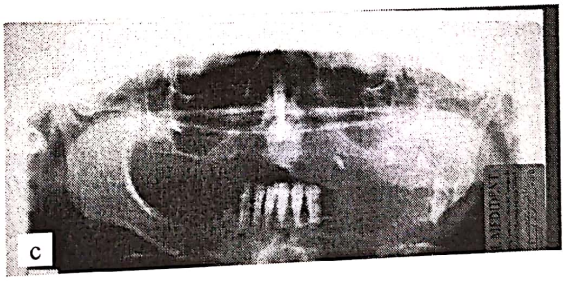

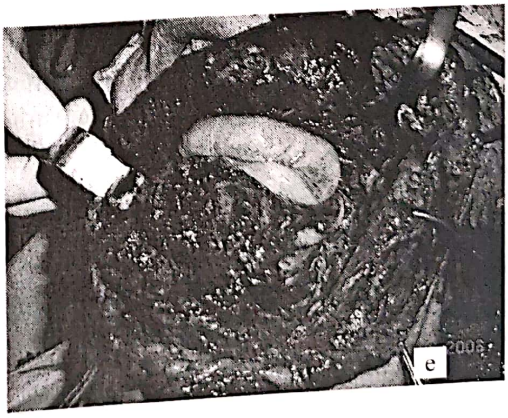

Scanned with OKEN Scanner

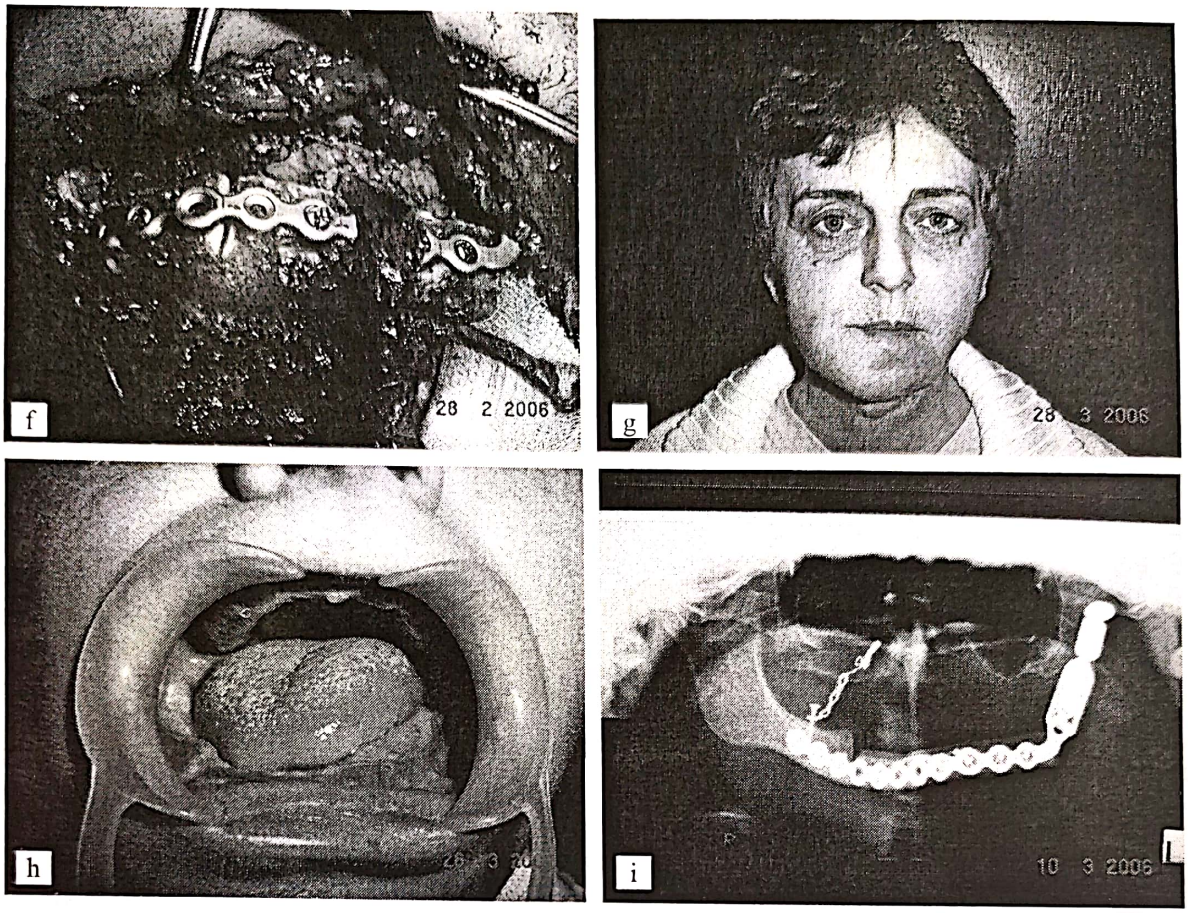

Figura 5.115. Ameloblastom mandibular malignizat, interesând hemimandibula stângă în totalitate, în iminență de fractură în os patologic. S-a practicat hemirezecția de mandibulă cu dezarticulare și reconstrucția mandibulei cu lambou liber fibular și placă de reconstrucție primară și hemiartroplastia temporo-mandibulară inferioară cu proteză de condil tip Stryker ancorată la placa de reconstrucție: a – aspect clinic cervico-facial și oral, preoperator, cu deformarea etajului inferior al feței; b – imagine radiologică preoperatorie cu distrucție osoasă la nivelul capului și ramului mandibular stâng, cu extindere și la nivelul arcului mentonier; d – aspect macroscopic al piesei de hemirezecție; e – imagine intraoperatorie cu defectul osos rezultat în urma hemirezecției extinse; f – fixarea la nivelul defectului a ansamblului de reconstrucție format din grefa osoasă fibulară, placa de reconstrucție primară și proteza de condil; g, h – aspect clinic cervico-facial și oral postoperator, cu refacerea continuității mandibulei; i – imagine radiologică postoperatorie cu evidențierea unității reconstructive (*SINGLE COMPACT UNIT* – lambou osos fibular, placă de reconstrucție, proteză de condil) (cazuistica prof. dr. A. Bucur).

TUMORILE MALIGNE ALE MAXILARULUI

În funcție de punctul de plecare, tumorile maligne ale maxilarului pot fi primare, secundare sau metastatice.

Formele primare sunt rare și își au originea fie în degenerescența malignă a resturilor epiteliale Malassez sau a tumorilor chistice netratate sau extirpate incomplet, fie în țesuturile mezenchimale.

Formele secundare provin din invazia oaselor maxilare de la tumori maligne de vecinătate, punctul de plecare fiind mucoasa sinusului maxilar, etmoidal sau a foselor nazale, gingivo-mucoasa crestei alveolare, fibromucoasa palatului sau tegumentele feței.

Formele metastatice sunt foarte rare, punctul de plecare fiind tumorile maligne ale tractului aero-digestiv, sân, tiroidiene, pulmonare, osoase etc.

EPIDEMIOLOGIE ȘI FACTORI DE RISC

Studiile clinico-statistice despre tumorile maligne ale oaselor maxilare includ aceste tumori fie în cadrul formelor osoase, fie în cadrul tumorilor maligne ale cavității orale, astfel încât

Scanned with OKEN Scanner

epidemiologia acestor tumori oferă informaţii incomplete.

S-a observat o incidenţă mai mare la bărbaţi, între 52–65%. Vârsta cea mai afectată este cuprinsă între 50–60 ani, dar nu de puţine ori boala afectează şi tineri sub 30 ani.

Factorii de risc pentru formele secundare cu invazia maxilarului sunt cei general valabili pentru tumorile maligne orale. Factorii de risc implicaţi în apariţia tumorilor maligne maxilare primare, endoosoase se referă la: iradiere, boala Paget, diplazia fibroasă şi virusul Epstein-Barr.

ANATOMIE PATOLOGICĂ

Clinico-statistic, s-a constatat că frecvenţa cea mai mare o deţine carcinomul spinocelular, acesta fiind prezent în peste 80% din cazuri.

Tumorile primare osoase de tip sarcom sau tumorile primare maligne odontogene sunt mult mai rare şi sunt reprezentate de: osteosarcom, sarcomul Ewing, sarcomul odontogen şi carcinosarcomul odonotgen. Aceste forme anatomo-patologice au fost descrise la cancerul de mandibulă. Faptul că 80% din totalul formelor anatomo-patologice sunt carcinoame spinocelulare atestă faptul că frecvenţa cea mai mare în afectarea malignă a oaselor maxilare se datorează extensiei proceselor tumorale de vecinătate.

FORME ANATOMO-CLINICE

Luând în considerare evoluţia procesului tumoral, considerăm deosebit de utilă şi în prezent clasificarea anatomo-clinică a lui Sebileau [43]:

- tumori maligne de infrastructură (platoul palato-alveolar);
- tumori maligne de mezostructură (endo-sinuzale);
- tumori maligne de suprastuctură (etmoido-maxilare sau etmoido-maxilo-orbitale).

Tumorile maligne de infrastructură

Platoul palato-alveolar poate fi afectat tumoral malign atât de formele de tip carcinomatos, cât şi formele de tip sarcomatos.

Tumorile maligne de tip carcinom

În cazul carcinomului de infrastructură, cel mai frecvent se realizează o invazie din mucoasa gingivală în substratul osos şi extrem de rar au fost citate cazuri cu debut endoosos la nivelul platoului palato-alveolar.

De obicei, întâlnim în **perioada de debut** o ulceraţie a gingivo-mucoasei crestei alveolare, situată frecvent pe versantul vestibular. Această ulceraţie, ce evoluează în **perioada de stare** sub formă ulcero-vegetantă sau ulcero-distructivă, produce defecte osoase crateriforme, iar uneori această invazie agresivă perforează podeaua sinusului maxilar (fig. 5.116). Durerile sunt prezente mai ales în perioada de stare, iar odată cu invazia structurilor profunde, devin violente şi iradiate în hemicraniu. Dinţii devin mobili, fără cauză odonto-parodontală.

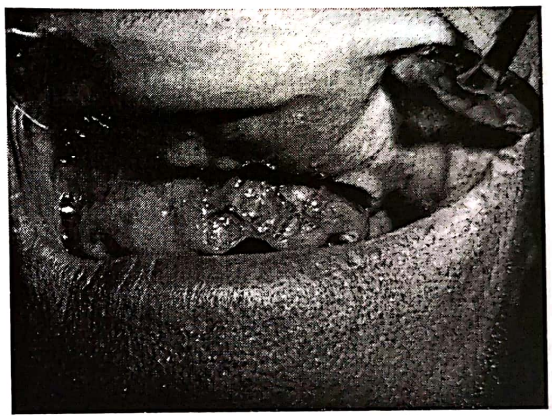

Figura 5.116. Carcinom de infrastructură cu debut ulcerativ la nivelul mucoasei versantului vestibular (cazuistica prof. dr. A. Bucur).

Când punctul de plecare este un carcinom adenoid chistic, acesta se prezintă iniţial sub forma unui nodul bine delimitat situat în 1/3 posterioară a palatului dur, cel mai frecvent în şanţul palatin la nivelul molarilor superiori. Creşterea este lentă, progresivă, fără acuze dureroase. Prin evoluţie se extinde invadând osul şi chiar sinusul maxilar.

Radiologic, în perioada de debut se observă o zonă de demineralizare neomogenă, iar în perioada de stare o distrucţie osoasă cu margini neregulate, zimţate, în care dinţii par a fi suspendaţi.

Tumori maligne de tip sarcom

Perioada de debut este nespecifică şi oligosimptomatică. Apar dureri nevralgiforme, odontalgii şi mobilitate dentară.

În perioada de stare, apare asimetrie facială datorată unei deformări osoase. Prin evoluţie,

Scanned with OKEN Scanner

tumora efracționează corticala și se exteriorizează în vestibul sau în palat. Formațiunea tumorală are o evoluție rapidă, un caracter vegetant, polilobat, acoperind dinții și sângerând la cele mai mici traumatisme.

Diagnosticul diferențial se face cu epulisul, tumora cu mieloplaxe, osteodistrofiile etc. Evoluția rapidă și examenul anatomo-patologic stabilesc diagnosticul.

Tumorile maligne de mezostructură

Tumorile maligne de tip carcinom

Tumorile maligne de mezostructură au ca punct de plecare:

- mucoasa sinusului maxilar;
- extinderea proceselor tumorale maligne din infrastructură;
- extinderea unui proces tumoral malign al tegumentelor etajului mijlociu al feței.

Pentru carcinoamele primare de mezostructură, **debutul** este nespecific, primele semne care constituie un semnal de alarmă sunt secrețiile serosanguinolente sau seropurulente pe una din narine, însoțite de dureri și mobilitate dentară. Extracția dinților mobili este contraindicată, deoarece dacă aceasta se practică, alveola postextracțională nu se vindecă, ci se umple cu muguri tumorali ce sângerează spontan sau la cele mai mici traumatisme.

În perioada de stare, tumora erodează pereții osoși ai sinusului maxilar invadând vestibulul, mucoasa palatinală sau jugală. Formațiunea tumorală îmbracă un aspect ulcero-vegetant, cu tendință de invazie progresivă spre fosele nazale, orbită, spațiul pterigomaxilar sau baza craniului. Rinoscopia anterioară evidențiază prezența de muguri cărnoși tumorali în meatul mijlociu. Un semn caracteristic în perioada de stare este hipoestezia n. infraorbitar, ca urmare a tropismului perineural al tumorii.

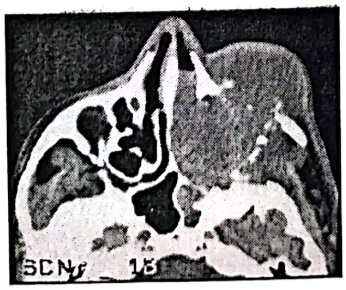

Figura 5.117. CT care evidențiază prezența unei tumori primare de mezostructură (cazuistica prof. dr. A. Bucur).

Examenul radiologic evidențiază voalarea omogenă a sinusului maxilar, cu interesarea pereților osoși unde sunt prezente distrucții osoase cu contur neregulat, zimțat, fără limite precise. Tomografia computerizată oferă cele mai bune date în legătură cu extensia procesului tumoral în zonele de vecinătate (fig. 5.117).

Diagnosticul diferențial se face cu sinuzita odontogenă, osteita sau osteomielita maxilarului superior, tumora cu mieloplaxe, sarcoame etc.

Clasificarea TNM a tumorilor maligne de mezostructură

Având în vedere caracteristicile specifice ale evoluției tumorilor maligne de mezostructură cu punct de plecare din mucoasa sinusului maxilar, a fost definit un sistem de clasificare TNM separat pentru aceste tumori, după cum urmează:

- Tx: Tumora primară nu poate fi evaluată;
- T0: Nu există dovezi despre prezența unei tumori primare;
- Tis: Tumoră in situ;
- T1: Tumoră limitată la mucoasa sinusului maxilar, fără infiltrarea structurilor osoase;
- T2: Tumoră care erodează sau distruge pereții osoși (inclusiv podeaua sau peretele medial al sinusului maxilar), dar nu interesează peretele posterior sinuzal;
- T3: Tumoră care invadează peretele posterior sinuzal, țesutul subcutanat sau tegumentul obrazului, podeaua sau peretele medial al orbitei, fosa infratemporală, lamele apofizelor pterigoide, sinusurile etmoidale;
- T4: Tumoră care invadează structuri dincolo de podeaua sau peretele medial al sinusului maxilar sau/și lama cribriformă, baza craniului, rinofaringele, sinusul sfenoidal, sinusul frontal.

Clasificările N și M sunt aceleași ca pentru toate tumorile maligne din teritoriul oro-maxilo-facial.

Tumorile maligne de tip sarcom

În sarcoamele cu **debut** la nivelul mezostructurii, primele semne care atrag atenția sunt cele sinuzale, marcate de scurgeri serosanguinolente unilaterale, fetide. Apare mobilitatea dentară, asociată cu dureri iradiate în hemicraniu.

În perioada de stare, apare o asimetrie facială datorată evoluției extensive a procesului tumoral.

Scanned with OKEN Scanner

Invazia țesuturilor de vecinătate duce la apariția unor semne oculare (edem palpebral, chemosis, nevralgii de tip oftalmic), alături de fenomene de obstrucție nazală, epistaxis și deformări ale piramidei nazale.

Prin extensie, tegumentele sunt infiltrate tumoral, devin aderente de planul osos și au culoare roșie-violacee. Tumora se exteriorizează în cavitatea orală sub forma unei tumori vegetante, evoluția este rapidă, iar boala are un prognostic sever.

Examenul radiologic este mai puțin concludent, relevând opacifierea sinusului cu distrucția pereților osoși.

Tumorile maligne de suprastructură

Tumorile maligne de tip carcinom

Carcinoamele de suprastructură debutează cel mai frecvent în unghiul supero-intern al sinusului maxilar sau în celulele etmoidale anterioare. Datorită caracterului invaziv, afectează orbita, sinusul maxilar și fosa nazală unilateral.

Semnele de debut pot fi sinuzale, oculare sau asociate. În perioada de debut, semnele sinuzale nu diferă de cele descrise anterior, la cancerul de mezostructură. Semnele oculare devin însă mai evidente și apar diplopie, exoftalmie, diminuarea acuității vizuale sau chiar amauroză.

În perioada de stare, tumora se exteriorizează la nivelul pleoapelor și în unghiul intern al orbitei. Tegumentele devin roșii-violacee și se ulcerează, iar tumora are o evoluție extensivă, rapidă către baza craniului, la nivelul lamei ciuruite a etmoidului (fig. 5.118).

Figura 5.118. Carcinom de suprastructură exteriorizat la nivelul orbitei și tegumentelor periorbitare (cazuistica prof. dr. A. Bucur).

Examenul radiologic pune în evidență o demineralizare difuză a conturului orbitar, opacifierea porțiunii supero-interne a sinusului maxilar, distrucția pereților orbito-etmoido-sinuzali, ce prezintă un contur crenelat fără limite precise. Interesarea limfonodulilor este precoce și afectează în principal nivelele cervicale I și II.

Tumorile maligne de tip sarcom

Sunt forme rare și prezintă în stadiile de debut aceleași semne indirecte. În evoluție erodează în întregime osul și invadează părțile moi.

Adenopatia metastatică

Adenopatia metastatică apare relativ târziu și este mai puțin frecventă decât în carcinoamele de infrastructură.

CONDUITA TERAPEUTICĂ CHIRURGICALĂ

Rezecția tumorală monobloc cu margini libere la nivelul maxilarului implică necesitatea efectuării unei maxilectomii. În funcție de amploarea acesteia în plan vertical și transversal, dar și a structurilor interesate, s-a definit o serie de tipare de maxilectomie.

Clasificarea tiparelor de maxilectomie și a defectelor rezultate

În funcție de tiparul de rezecție și de extinderea superioară a liniei de osteotomie, este general acceptată în prezent clasificarea lui Brown și colab. [44] a maxilectomiilor și defectelor rezultate, astfel:

- Clasa 1: maxilectomie fără comunicare oro-sinuzală;
- Clasa a 2-a: defecte după maxilectomie joasă (care nu include podeaua sau conținutul orbitei);
- Clasa a 3-a: defecte maxilectomie înaltă (interesând conținutul orbitei);
- Clasa a 4-a: maxilectomie radicală (inclusiv cu exenterație de orbită).

În funcție de amploarea intervenției în plan transversal, la nivelul palatului, clasele 2, 3 și 4 prezintă următoarele subdiviziuni:

- Subclasa a: maxilectomie unilaterală;
- Subclasa b: maxilectomie care depășește linia mediană;
- Subclasa c: maxilectomie totală.

Scanned with OKEN Scanner

Invazia țesuturilor de vecinătate duce la apariția unor semne oculare (edem palpebral, chemosis, nevralgii de tip oftalmic), alături de fenomene de obstrucție nazală, epistaxis și deformări ale piramidei nazale.

Prin extensie, tegumentele sunt infiltrate tumoral, devin aderente de planul osos și au culoare roșie-violacee. Tumora se exteriorizează în cavitatea orală sub forma unei tumori vegetante, evoluția este rapidă, iar boala are un prognostic sever.

Examenul radiologic este mai puțin concludent, relevând opacifierea sinusului cu distrucția pereților osoși.

Tumorile maligne de suprastructură

Tumorile maligne de tip carcinom

Carcinoamele de suprastructură debutează cel mai frecvent în unghiul supero-intern al sinusului maxilar sau în celulele etmoidale anterioare. Datorită caracterului invaziv, afectează orbita, sinusul maxilar și fosa nazală unilateral.

Semnele de debut pot fi sinuzale, oculare sau asociate. În perioada de debut, semnele sinuzale nu diferă de cele descrise anterior, la cancerul de mezostructură. Semnele oculare devin însă mai evidente și apar diplopie, exoftalmie, diminuarea acuității vizuale sau chiar amauroză.

În perioada de stare, tumora se exteriorizează la nivelul pleoapelor și în unghiul intern al orbitei. Tegumentele devin roșii-violacee și se ulcerează, iar tumora are o evoluție extensivă, rapidă către baza craniului, la nivelul lamei ciuruite a etmoidului (fig. 5.118).

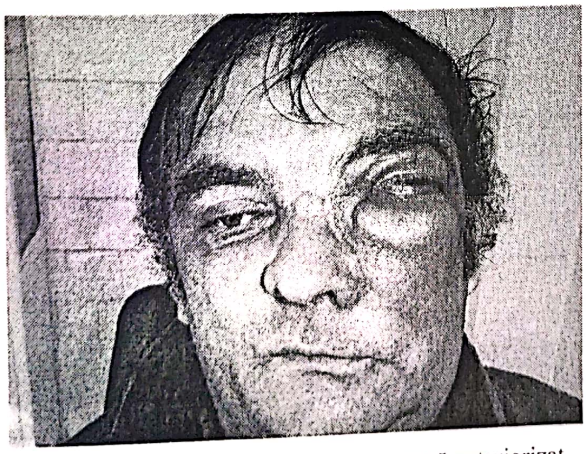

Figura 5.118. Carcinom de suprastructură exteriorizat la nivelul orbitei și tegumentelor periorbitare (cazuistica prof. dr. A. Bucur).

Examenul radiologic pune în evidență o demineralizare difuză a conturului orbitar, opacifierea porțiunii supero-interne a sinusului maxilar, distrucția pereților orbito-etmoido-sinuzali, ce prezintă un contur crenelat fără limite precise. Interesarea limfonodulilor este precoce și afectează în principal nivelele cervicale I și II.

Tumorile maligne de tip sarcom

Sunt forme rare și prezintă în stadiile de debut aceleași semne indirecte. În evoluție erodează în întregime osul și invadează părțile moi.

Adenopatia metastatică

Adenopatia metastatică apare relativ târziu și este mai puțin frecventă decât în carcinoamele de infrastructură.

CONDUITA TERAPEUTICĂ CHIRURGICALĂ

Rezecția tumorală monobloc cu margini libere la nivelul maxilarului implică necesitatea efectuării unei maxilectomii. În funcție de amploarea acesteia în plan vertical și transversal, dar și a structurilor interesate, s-a definit o serie de tipare de maxilectomie.

Clasificarea tiparelor de maxilectomie și a defectelor rezultate

În funcție de tiparul de rezecție și de extinderea superioară a liniei de osteotomie, este general acceptată în prezent clasificarea lui Brown și colab. [44] a maxilectomiilor și defectelor rezultate, astfel:

- Clasa 1: maxilectomie fără comunicare oro-sinuzală;
- Clasa a 2-a: defecte după maxilectomie joasă (care nu include podeaua sau conținutul orbitei);
- Clasa a 3-a: defecte maxilectomie înaltă (interesând conținutul orbitei);
- Clasa a 4-a: maxilectomie radicală (inclusiv cu exenterație de orbită).

În funcție de amploarea intervenției în plan transversal, la nivelul palatului, clasele 2, 3 și 4 prezintă următoarele subdiviziuni:

- Subclasa a: maxilectomie unilaterală;
- Subclasa b: maxilectomie care depășește linia mediană;
- Subclasa c: maxilectomie totală.

Scanned with OKEN Scanner

Tipuri de intervenții de maxilectomie

Având în vedere dificultățile inerente acestei clasificări standardizate, în practica curentă se mențin o serie de denumiri ale intervențiilor de maxilectomie, care denotă de altfel și tipul de defect rezultat.

Rezecția transsinuzală

Se practică numai pentru tumorile de infrastructură, iar în funcție de localizare extirparea chirurgicală poate interesa blocul incisivo-canin, segmentul lateral al procesului alveolar sau întregul platou palato-alveolar, limita de rezecție trecând de regulă transsinuzal (clasa 1 sau 2a) (fig. 5.119).

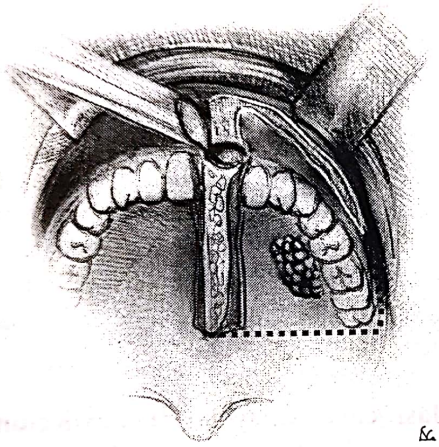

Figura 5.119. Tiparul de rezecție transsinuzală.

În cazul tumorilor localizate median sau imediat paramedian la nivelul palatului dur, se practică o rezecție transsinuzală la nivelul palatului dur (fig. 5.120).

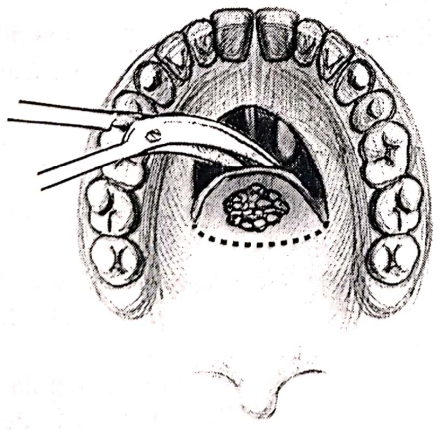

Figura 5.120. Extirparea unei tumori localizate central la nivelul palatului dur.

Hemirezecția de maxilar

Este indicată în tumorile de mezostructură, când se îndepărtează în bloc maxilarul, peretele intern al fosei nazale și platoul palato-alveolar (clasa 2a) (fig. 5.121). Rezecția va include podeaua orbitei și parțial conținutul acesteia, atunci când este invadată tumoral (clasa 3a) (fig. 5.122).

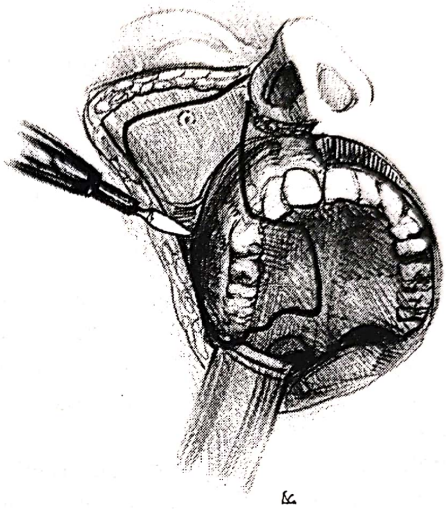

Figura 5.121. Liniile de osteotomie în hemirezecția de maxilar fără interesarea podelei orbitei (clasa 2a).

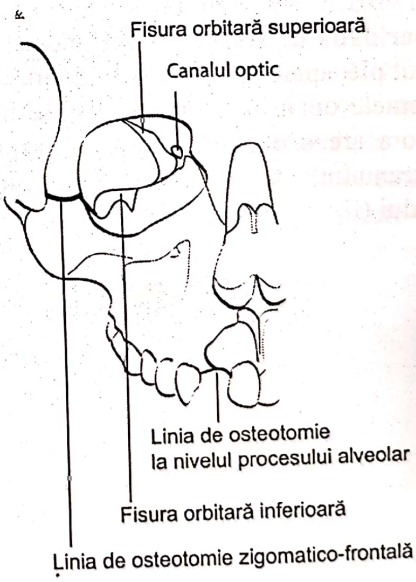

Figura 5.122. Liniile de osteotomie în hemirezecția de maxilar cu interesarea podelei orbitei (clasa 3a).

Când procesul tumoral invadează orbita, hemirezecția de maxilar se asociază cu exenterația de orbită (clasa 4a) (fig. 5.124).

Scanned with OKEN Scanner

Rezecția subtotală

Este indicată pentru tumorile maligne care nu invadează orbita sau baza craniului, dar se extind dincolo de linia mediană (clasa 2b, 3b sau 4b).

Rezecția totală a maxilarelor (maxilectomia totală)

Este o intervenție de necesitate, indicată în tumorile care au invadat bilateral osul maxilar (clasa 2c, 3c sau 4c).

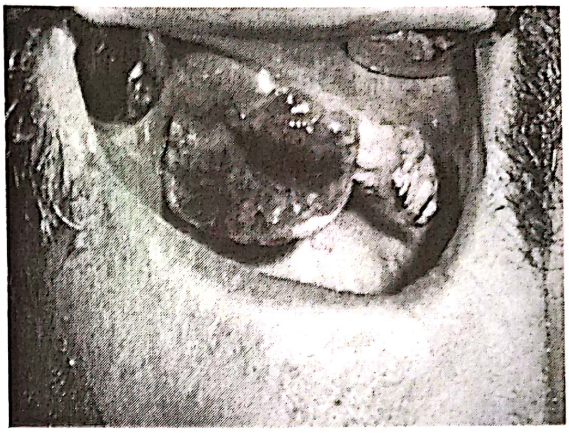

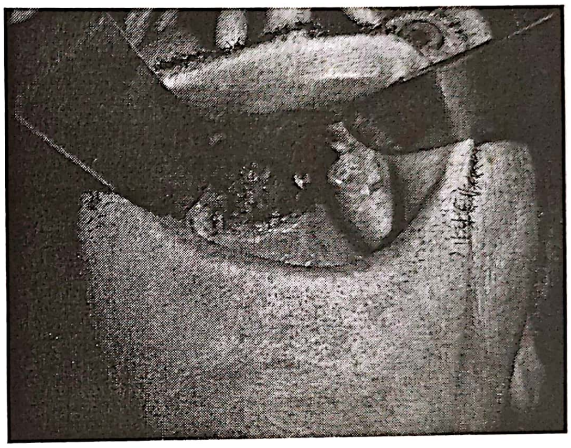

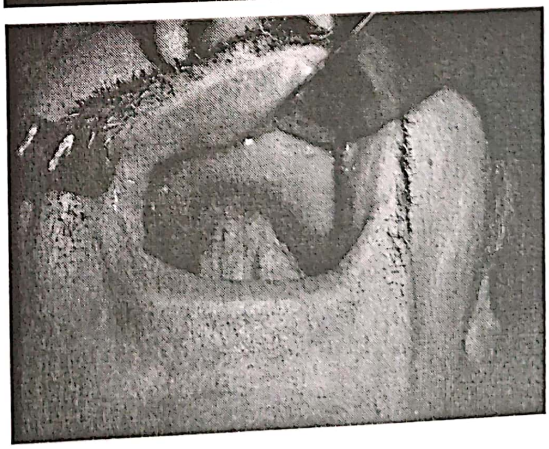

Reconstrucția defectelor de maxilar

Defectele care rămân după rezecțiile de maxilar impun, pentru compensarea tulburărilor funcționale, reconstrucția prin asocierea unui tratament protetic cu plastia reconstructivă.

Preoperator se amprentează câmpul protetic maxilar şi se radiază de pe model tumora împreună cu zona ce urmează a fi extirpată, confecționându-se o placă palatinală de protecție. În defectul postoperator se introduc meşe iodoformate cu rol antiseptic şi hemostatic, meşele fiind susținute de placa palatinală de protecție.

. După 10–12 zile de la intervenția chirurgicală, placa palatinală este înlocuită de o proteză cu obturator, care va permite corectarea tulburărilor funcționale de masticație şi fonație (fig. 5.123).

Utilizarea implantelor osteointegrate pentru a asigura sprijin şi retenție a dus la asigurarea unei calități superioare a vieții postoperatorii.

Au fost de asemenea utilizate de-a lungul timpului numeroase tehnici chirurgicale de reconstrucție a defectelor de maxilar, bazate pe fragmente costale, lambouri musculare temporale sau grefe osteo-musculare de la nivelul crestei iliace, radiusului sau fibulei.

În general, se preferă protezarea defectelor maxilare, atât datorită avantajului simplității, cât şi pentru a permite decelarea precoce a eventualelor recidive.

Conduita terapeutică cervicală

Trebuie să aibă în vedere metastazarea loco-regională relativ tardivă. Din acest motiv, pentru N0 se poate adopta o atitudine expectativă (de cele mai multe ori), sau se poate practica evidarea cervicală terapeutică la 3–4 săptămâni de la intervenția pentru tumora primară. Pentru N+ este indicată evidarea cervicală terapeutică.

Scanned with OKEN Scanner



Figura 5.123. Rezecția transsinuzală și protezarea cu obturator la un pacient cu o tumoră malignă ulcero-vegetantă de infrastructură (cazuistica prof. dr. A. Bucur).

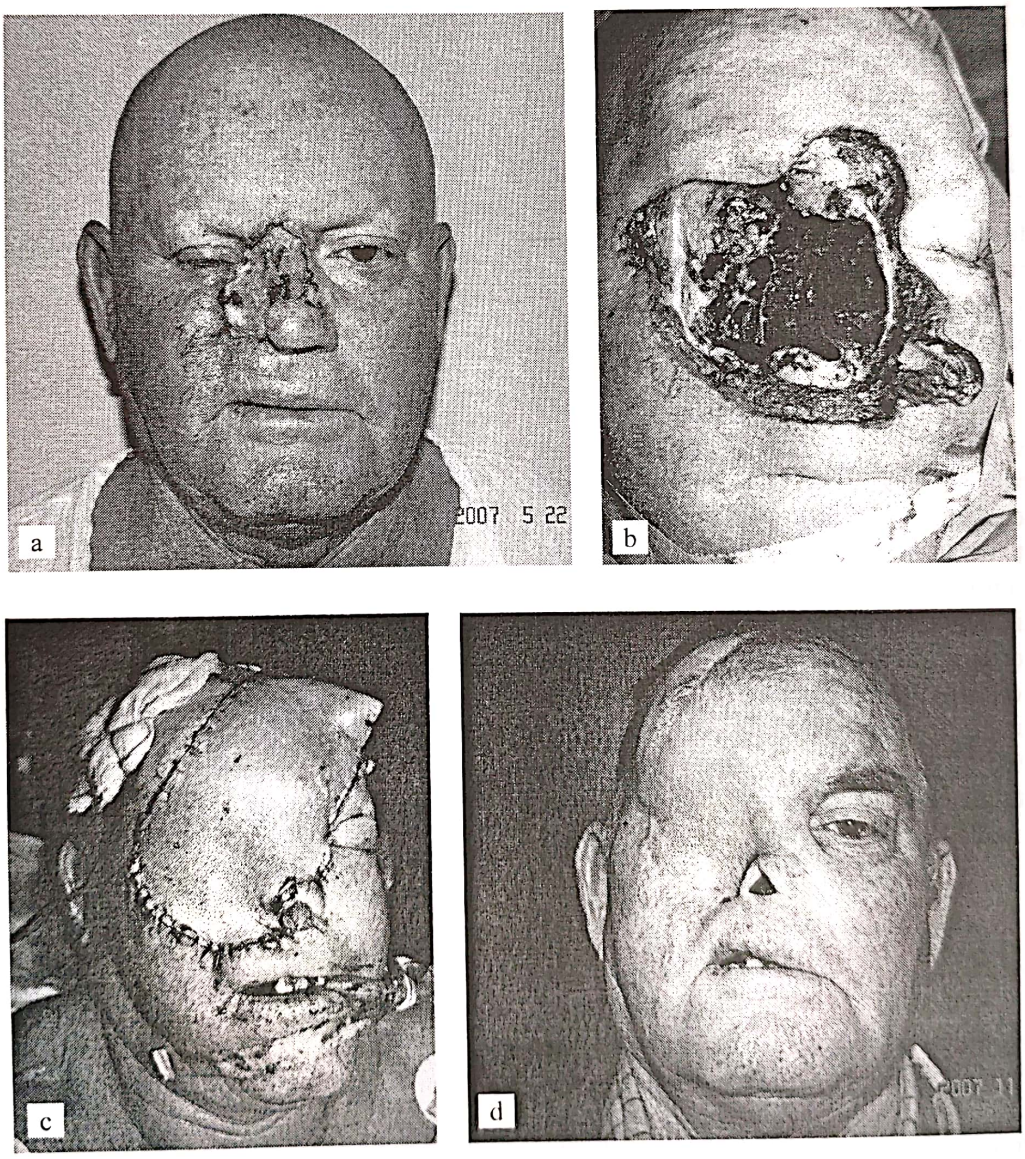

Figura 5.124a,b,c,d. Hemirezecție de maxilar cu exenterație de orbită și reconstrucția defectului cu un lambou frontal (cazuistica prof. dr. A. Bucur).

Scanned with OKEN Scanner

TUMORILE MALIGNE ALE TEGUMENTELOR CERVICO-FACIALE

EPIDEMIOLOGIE ŞI FACTORI DE RISC

Se estimează că aproximativ 85–90% din tumorile maligne tegumentare sunt localizate la nivel cervico-facial, iar peste 50% din pacienţi depăşesc vârsta de 65 ani în momentul diagnosticării.

Principalul factor implicat în etiopatogenia bolii este expunerea la radiaţiile solare, iar studiile statistice au arătat că vântul şi uscăciunea potenţează efectele nocive ale radiaţiilor ultraviolete. De asemenea, în etiologii sunt implicaţi şi diferiţi compuşi organici, cum ar fi: gudroanele, hidrocarburile aromatice policiclice şi derivaţii de arsenic proveniţi din erbicide sau pesticide. Un alt factor care joacă un rol important este vârsta.

Marea majoritate a tumorilor maligne tegumentare este reprezentată de carcinoamele bazo-celulare (aproximativ 60%), carcinoamele spino-celulare (30%), iar 10% sunt alte tipuri de tumori maligne mai puţin frecvente, reprezentate de carcinomul metatipic, keratoacantom, neurofibrosarcom, carcinomul cu celule Merkel, angiosarcom, sarcomul Kaposi, hemangiopericitomul etc. O entitate aparte o constituie melanomul malign.

CARCINOMUL BAZOCELULAR

Aspecte clinice

Este cel mai frecvent tip de tumoră malignă tegumentară şi poate fi întâlnit sub patru **forme anatomo-clinice:**

Forma superficială este nereliefată, eczematoasă, cu tendinţă de extindere în suprafaţă, fără invazie în profunzime (fig. 5.125). Aspectul radiar al marginilor tumorale, precum şi prezenţa unor zone atrofice şi cicatriceale indică o tumoră superficială multifocală. Aceste leziuni apar mai adesea pe trunchi sau extremităţi, mai rar la nivel cervico-facial.

Forma nodulară are de obicei de culoare roz sau roşie, datorită vasodilataţiei capilarelor ce acoperă masa tumorală (fig. 5.126).

Forma pigmentară este asemănătoare unui nev pigmentar sau unui melanom malign. Uneori leziunile se ulcerează şi apare invazia în profunzime.

Figura 5.125. Tumoră malignă geniană de tip carcinom bazocelular, forma superficială (cazuistica prof. dr. A. Bucur).

Forma morphea este cea mai înşelătoare din punct de vedere clinic. Leziunea poate fi trecută cu vederea mult timp de către pacient sau medic, deoarece este maculară, albicioasă, fără margini bine delimitate.

Formele avansate se prezintă sub forma unor leziuni extinse în suprafaţă, care pot fi ulcerative sau vegetante, urmând însă tiparele anatomo-clinice descrise.

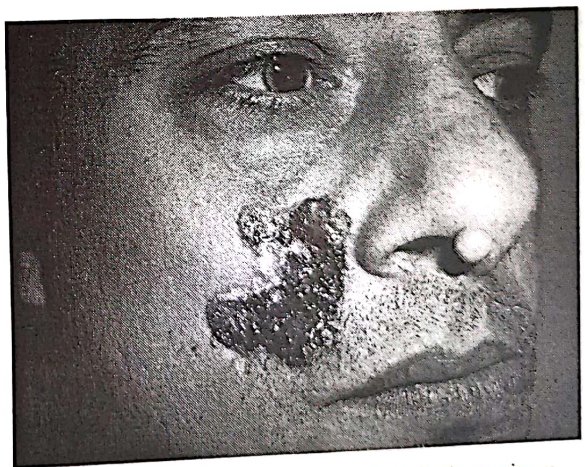

Figura 5.126. Tumoră malignă geniană de tip carcinom bazocelular, forma nodulară, extinsă şi ulcerată (cazuistica prof. dr. A. Bucur).

Tumorile maligne de tip carcinom bazocelular, localizate la nivelul planurilor de fuziune embriologică, precum zona nazolabială sau

Scanned with OKEN Scanner

unghiul intern sau extern al ochiului, necesită o atenție deosebită, deoarece tumorile cu aceste localizări invadează mai multe planuri tisulare și au o rată mai mare de recidivă, indiferent de conduita terapeutică.

Deși carcinoamele bazocelulare au o incidență crescută și tabloul clinic al acestora este binecunoscut, uneori aceste tumori au o agresivitate marcată, fără a se putea preciza cauza. Se cercetează în prezent raportul dintre celulele tumorale cu caracter invaziv și stroma înconjurătoare, precum și caracteristicile membranei bazale de la nivelul acestor leziuni agresive. Unele forme de carcinom bazocelular au tendință de invazie locală la nivelul țesutului cartilaginos, structurilor osoase, nervoase sau vasculare.

Metastazele sunt extrem de rare, dar totuși această eventualitate trebuie avută în vedere, mai ales în cazul recidivelor repetate sau dacă tratamentul a fost efectuat tardiv. Metastazele tumorilor maligne ale tegumentelor cervico-faciale, de tip carcinom bazocelular, interesează ganglionii regionali, plămânii și oasele.

Conduita terapeutică în formele de debut

Există o multitudine de opțiuni terapeutice pentru carcinoamele bazocelulare, însă este extrem de importantă stabilirea unei conduite terapeutice corecte, în funcție de tipul leziunii. În tratamentul formelor de debut se poate practica: chiuretajul și electrocauterizarea, extirparea chirurgicală, excizia microchirurgicală Mohs, criochirurgia, iradierea și chimioterapia topică.

Extirparea chirurgicală

Localizarea, dimensiunile și elasticitatea tumorii determină limitele exciziei. Dacă se va realiza închiderea primară a defectului, se recomandă mascarea inciziei în cutele naturale ale pielii, pentru obținerea unor rezultate fizionomice bune. Trebuie avut în vedere că de multe ori carcinoamele bazocelulare se extind dincolo de limitele evidențiabile clinic. Majoritatea specialiștilor consideră că pentru leziuni mai mici de 2 cm diametru sunt necesare margini libere de 4 mm, obținând astfel o rată de control local de 95%.

Trebuie urmărit în primul rând controlul local și doar ca deziderat secundar rezultatul fizionomic. Uneori, plastia defectului pentru obținerea unui rezultat fizionomic bun se va temporiza până în momentul în care avem siguranța că nu există tumoră reziduală. Pentru a nu fi necesară această temporizare, se poate recurge la examenul histopatologic extemporaneu pe numeroase fragmente prelevate intraoperator.

Iradierea

Leziunile de la nivel cervico-facial, datorită bunei vascularizații regionale, se pretează la iradiere. Radioterapia însă este o metodă rezervată pacienților cu stare generală alterată sau pentru leziuni de mari dimensiuni cu localizări în zone dificile, cum ar fi pleoapele, nasul, buzele. Dacă tumora invadează țesuturi cartilaginoase sau osoase, iradierea este practic ineficientă.

Trebuie evaluate cu mare atenție dimensiunea și profunzimea leziunii. În funcție de profunzimea invaziei, se va alege tipul de iradiere folosit. Se recomandă doze de radiații de 45–50 Gy, fracționate pe durata a trei săptămâni. Trebuie avut în vedere faptul că dacă fracționarea este mai mare, rezultatul fizionomic este mai bun, iar efectele tardive postiradiere sunt limitate. În cancerele de piele, brahiterapia se folosește rar, deoarece aceasta nu oferă practic nici un avantaj față de teleradioterapie.

Datorită efectelor tardive ale iradierii și pentru a nu adăuga la efectele radiațiilor ultraviolete și pe cele ale radiațiilor terapeutice, nu se recomandă radioterapia pacienților sub 40 ani, în cazul în care există alte alternative terapeutice.

Excizia microchirurgicală Mohs

Pentru asigurarea marginilor libere a fost descrisă și excizia microchirurgicală Mohs, care se bazează pe un procedeu extemporaneu: se recoltează țesut de pe toate marginile plăgii, notându-se ariile de unde s-a prelevat fiecare fragment de țesut, acestea fiind apoi supuse unui examen histologic extemporaneu. Dezavantajele tehnicii sunt durata considerabilă a intervenției și costul ridicat ce nu se justifică în cazul unor tumori maligne de mici dimensiuni.

Tehnica chirurgicală Mohs are indicații restrânse, fiind rareori aplicată în cazul unor carcinoamele bazocelulare localizate în zone critice (șanțul nazolabial), unde apar frecvent recidive, sau în cazurile în care se dorește sacrificiul minim de țesut, datorită reconstrucției

Scanned with OKEN Scanner

dificile, ca de exemplu la nivelul pleoapelor. Tehnica este indicată şi pentru tumori în stadii de debut, dar cu caractere histologice care indică o agresivitate crescută, iar indicaţia de elecţie o reprezintă forma morphea de carcinom bazocelular, indiferent de localizare.

Chimioterapia topică

Este rareori indicată, deoarece rata de control local este greu de prevăzut, fiind o metodă rezervată doar pentru pacienţii la care se contraindică alte metode de tratament. Agenţii citotoxici sunt eficienţi în tratamentul leziunilor premaligne ale pielii, dar şi în cazul anumitor forme de carcinom bazocelular. Agentul de elecţie este 5-FU în propilen-glicol, dar se mai folosesc şi colchicina şi methotrexatul. Se fac aplicaţii topice de 2 ori pe zi, timp de 4 săptămâni. Apare de regulă o reacţie inflamatorie locală, precum şi modificări erozive la nivelul tegumentului, fiind necesară o dispensarizare atentă, iar în caz de recidivă se va recurge la altă metodă de tratament.

Conduita terapeutică în formele avansate

O conduită terapeutică adevcată în cazul carcinoamelor bazocelulare cervico-faciale duce la o rată de control local de peste 90%. Uneori, formele avansate ridică anumite probleme, fiind necesar un tratament multimodal, chirurgical şi radioterapeutic.

Extirparea chirurgicală

Extirparea radicală se indică în formele avansate de carcinom bazocelular, fie primare, fie recidivante. Metoda este indicată în special la pacienţii iradiaţi, în cazurile în care sunt implicate structuri osoase sau cartilaginoase.

Pentru leziunile bine delimitate, excizia se face cu margini libere negative de 1 cm. Pentru leziunile slab delimitate, excizia se face cu margini libere mai ample, atât în suprafaţă, cât şi în profunzime.

Invazia structurilor osoase implică o conduită terapeutică radicală şi niciodată criteriile fizionomice nu vor prevala în faţa exciziei cu margini libere negative. Atunci când plastia defectului se face în aceeaşi etapă chirurgicală, este recomandabil examenul histopatologic extemporaneu al marginilor libere.

Radioterapia

Radioterapia este indicată pentru tumori avansate, de mari dimensiuni, localizate în zone dificile, dar care nu sunt fixate de structuri osoase.

Conduita terapeutică cervicală

Având în vedere rata scăzută de metastazare ganglionară loco-regională, se recomandă o atitudine expectativă în ceea ce priveşte ganglionii cervicali.

CARCINOMUL SPINOCELULAR

Aspecte clinice

Carcinomul spinocelular al tegumentelor cervico-faciale ocupă locul doi ca frecvenţă, după carcinomul bazocelular. Majoritatea tumorilor apar în zonele expuse la radiaţiile solare.

Aspectul clinic specific al carcinoamelor spinocelulare cutanate este acela de nodul subcutanat, uneori ulcerat la tegument. De multe ori este grefat pe un fond de keratoză actinică. Pe fondul keratozei actinice, se dezvoltă după o perioadă de timp o proliferare papilomatoasă cu margini infiltrative, formându-se apoi o ulceraţie centrală. Ulceraţia se acoperă de cruste şi sângerează uşor. În general orice ulceraţie a tegumentului care sângerează uşor trebuie să constituie o suspiciune de tumoră malignă.

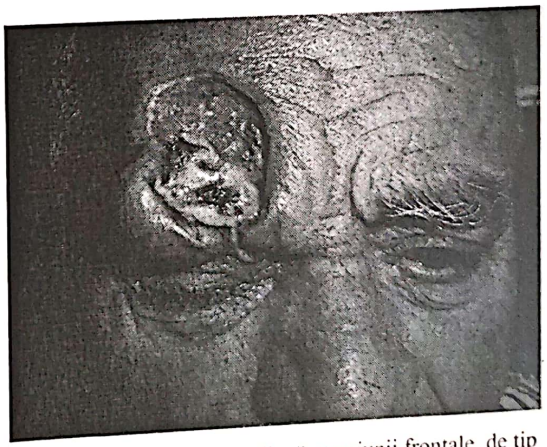

Figura 5.127. Tumoră malignă a regiunii frontale, de tip carcinom spinocelular, formă ulcerativă (cazuistica prof. dr. A. Bucur).

Alteori, tumora are o tendinţă limitată de invazie în profunzime, dar se extinde superficial, având aspect ulcero-vegetant.

Scanned with OKEN Scanner

S-a demonstrat că profunzimea clinică a tumorii influenţează invazivitatea carcinomului spinocelular. Tumorile cu prognostic sever sunt cele care depăşesc 6 mm în profunzime.

Factorii de risc asociaţi cu o incidenţă crescută a metastazelor pentru carcinoamele spinocelulare sunt: tumorile recidivante, profunzimea tumorii mai mare de 6 mm, dimensiunile tumorii de peste 2 cm, gradul scăzut de diferenţiere histologică, depresia imună a pacientului, localizarea tumorii, invazia perinervoasă şi viteza mare de creştere tumorală. Localizările cu risc crescut de metastază sunt pavilionul urechii, regiunea temporală şi buzele.



Figura 5.128. Tumoră malignă a regiunii temporale, de tip carcinom spinocelular, formă ulcero-vegetantă (cazuistica prof. dr. A. Bucur).

Metastazele ganglionare cervicale apar atât în cazul formelor tumorale de debut, cât şi în formele avansate. Tiparul metastazării ganglionare este influenţat în mod hotărâtor de localizarea tumorii primare. Tumorile cu localizare la nivelul scalpului, regiunii frontale, temporale sau auriculare metastazează în ganglionii intraparotidieni şi în sistemul limfatic cervical profund. Tumorile maligne faciale cu alte localizări metastazează în general în limfonodulii submentonieri, submandibulari şi cervicali profunzi. Aceste metastaze ganglionare cervicale se pot manifesta clinic abia după câţiva ani de la tratamentul tumorii primare.

Conduita terapeutică în formele de debut

Extirparea chirurgicală şi închiderea defectului rezultat prin sutură primară sau cu ajutorul unor lambouri constituie tratamentul de elecţie în cele mai multe situaţii. Se indică în special în cazul tumorilor localizate la nivelul unor tegumente mobile faţă de planurile subiacente, rezultatele fizionomice fiind bune. Intervenţia este ceva mai dificilă în zonele de interferenţă între diferite planuri anatomice, cum ar fi zona nazolabială, periorbitară, pre- sau retroauriculară. Studiile clinico-statistice arată că pentru o rată de control local de peste 95% este necesară excizia cu margini libere negative de 4–6 mm pentru tumori tegumentare nerecidivante.

Tratamentul adjuvant radio-chimioterapeutic constituie de această dată o necesitate în multe cazuri.

Conduita terapeutică în formele avansate

Tratamentul formelor avansate de carcinom spinocelular cu localizare tegumentară cervico-facială respectă principiile generale de tratament enunţate pentru carcinoamele bazocelulare. În plus, trebuie stabilită o conduită terapeutică adecvată faţă de limfonodulii regionali.

Leziunea primară poate fi tratată prin excizie chirurgicală. În formele avansate, tratamentul radiant este indicat în special în cazul tumorilor operate şi recidivate, cu margini infiltrative, slab delimitate, sau cu invazie perineurală, condiţia obligatorie fiind ca tumora să nu infiltreze structurile osoase. Acestă iradiere curativă implică o delimitare precisă a marginilor tumorale şi de regulă se practică teleradioterapia cu câmp larg, şedinţele fiind eşalonate pe durata a cel puţin 5 săptămâni. Iradierea postoperatorie este indicată pentru formele tumorale agresive, chiar dacă s-au obţinut margini libere negative la examenul histopatologic extemporaneu.

Excizia curativă a tumorilor maligne tegumentare de tip carcinom spinocelular în forme avansate necesită margini libere negative de 2 cm şi de asemenea margini libere adecvate în profunzime.

În cazul infiltrării structurilor osoase, este necesară rezecţia acestora. Pentru a identifica mai uşor focarele carcinomatoase de mici dimensiuni, în special atunci când există o reacţie inflamatorie peritumorală, se poate recurge la aplicarea de imunoperoxidază intraoperator.

Conduita terapeutică cervicală

Având în vedere că metastazele ganglionare au o incidenţă relativ scăzută în carcinomul spino-

Scanned with OKEN Scanner

celular tegumentar, nu este necesară evidarea cervicală profilactică în momentul exciziei tumorii primare, dacă pacientul nu prezintă limfonoduli palpabili.

Dacă se palpează limfonoduli cervicali, este necesară o evidare cervicală terapeutică. Atunci când tumora este localizată în regiunea temporală sau preauriculară şi se decelează ganglioni palpabili, se recomandă asocierea evidării cervicale cu parotidectomia subtotală, pentru a elimina riscul de metastază ganglionară la acest nivel. La pacienţii cu ganglioni intraparotidieni palpabili, cu sau fără ganglioni cervicali palpabili, este indicată parotidectomia totală combinată cu evidarea cervicală terapeutică.

ALTE CARCINOAME EPITELIALE

Carcinomul metatipic

Există o controversă legată de originea unor tumori maligne care combină caracterele histopatologice ale carcinomului bazocelular şi respectiv spinocelular. Aceste forme au fost denumite iniţial carcinoame bazo-spinocelulare, iar OMS a propus denumirea de carcinom metatipic tegumentar. Aspectele clinice şi tratamentul acestei forme sunt practic similare cu cele ale carcinomului bazocelular.

Neurofibrosarcomul

Tumorile maligne ale structurilor nervoase de la nivelul tegumentelor şi ţesutului subcutanat cu localizare cervico-facială sunt rare. De obicei acestea sunt rezultatul degenerării maligne a neurofibroamelor. Tratamentul constă în extirpare chirurgicală.

Carcinomul cu celule Merkel

Este o tumoră malignă neuroendocrină agresivă, dificil de diagnosticat şi tratat. Apare de obicei la persoane în vârstă, în regiuni expuse radiaţiilor solare. În aproximativ jumătate din cazuri, localizarea este la nivel cervico-facial, debutul fiind sub forma unui nodul subdermic care rezultă din proliferarea celulelor epiteliale situate în contact intim cu terminaţiile nervoase. Nodulul are o culoare caracteristică roşie sau violaceee şi o suprafaţă lucioasă. Tumora este agresivă, iar metastazele apar la jumătate sau chiar două treimi din pacienţi.

Din punct de vedere histologic, în trecut, această tumoră a fost confundată cu carcinoame nediferenţiate, limfoame sau carcinoame bazocelulare. Datorită aspectului microscopic, tumora a mai fost denumită carcinom trabecular. Diagnosticul de certitudine se pune pe baza markerilor imunohistochimici.

Tratamentul constă în excizie largă cu margini libere de 2,5–3 cm şi evidare cervicală profilactică. Radioterapia preoperatorie şi postoperatorie scade incidenţa recidivelor şi creşte rata de supravieţuire.

Tumori cutanate de origine vasculară

Tumorile maligne primare de origine vasculară în regiunea cervico-facială sunt rare. Formele întâlnite sunt **angioendoteliomul malign, sarcomul Kaposi** şi **hemangiopericitomul.**

Angioendoteliomul malign are ca localizare predilectă scalpul şi tegumentul feţei, la persoanele în vârstă. Tumorile au aspectul unor îngroşări ale pielii, cele cu origine limfatică având o tentă întunecată, iar cele cu origine vasculară fiind roşii-violacee. Evoluţia este lentă, în suprafaţă. Metastazează în ganglionii cervicali sau pe cale hematogenă la nivel pulmonar sau hepatic.

Sarcomul Kaposi se prezintă sub forma unor placarde sau noduli subcutanaţi de culoare roşietică sau maronie. Leziunile apar în special pe extremităţi, dar poate exista interesare viscerală şi ganglionară generalizată. Debutul se realizează sub formă de papule infiltrative roşietice la nivelul feţei, mucoaselor şi palatului, la pacienţii cu SIDA, pe fondul unei imunodepresii marcate. Nu există un tratament adecvat pentru sarcomul Kaposi, terapia fiind în primul rând îndreptată împotriva bolii de fond. S-a încercat cu rezultate acceptabile chimioterapia cu vincristină sau vinblastină în doze mici. Tratamentul cel mai des aplicat este radioterapia superficială în doze mici (total 9 Gy).

Hemangiopericitomul este rar localizat în regiunea cervico-facială şi poate interesa tegumentul, ţesutul subcutanat şi structurile musculare, iar uneori este localizat la nivelul cavităţii orale. Mai rar hemangiopericitomul cutanat este expresia unor metastaze.

MELANOMUL MALIGN

Epidemiologie

Incidenţa maximă apare la vârste cuprinse între 50 şi 60 ani. Mai rar apare la copii, factorii predispozanţi fiind nevii melanici congenitali,

Scanned with OKEN Scanner

xeroderma pigmentosum sau imunodepresia cronică.

Aproximativ 10–25% din melanoamele apar în regiunea cervico-facială, localizarea cea mai frecventă fiind zona genianã şi regiunea supero-anterioară cervicală. La nivelul cavităţii orale, melanomul apare rar, localizându-se cu predilecţie la nivelul mucoasei gingivale sau fibromucoasei palatului dur.

Factori de risc

Expunerea la soare, intermitentă şi excesivă, în special în copilărie, este cel mai important factor de risc. Arsurile severe din copilărie datorate radiaţiilor solare constituie un factor de risc major, în schimb, surprinzător, expunerea cronică şi constantă la soare nu creşte incidenţa melanomului.

Tipul rasial. Incidenţa melanomului la caucazieni este de 12 ori mai mare decât la negri şi de 7 ori mai mare decât la hispanici. Acest lucru se datorează rolului protector al pigmentaţiei pielii împotriva efectelor mutagene ale radiaţiilor ultraviolete.

Nevii pigmentari. Este binecunoscută legătura dintre nevii pigmentari şi melanom. Există trei tipuri de leziuni pigmentare precursoare: ***nevii congenitali, nevii displazici*** şi ***lentigo maligna***.

Melanoame în antecedentele personale patologice. Riscul de apariţie a unui nou melanom este de 5 până la 9 ori mai mare la pacienţii cu melanom în antecedente, acest risc crescut datorându-se existenţei unor nevi displazici ce se transformă malign.

Melanoame în antecedentele heredo-colaterale. Riscul de apariţie a unui melanom este de 2 până la 8 ori mai mare la persoanele cu melanoame în contextul antecedentelor heredo-colaterale.

Forme anatomo-clinice

Melanoamele cutanate se clasifică astfel: nodular, superficial, şi melanomul lentigo maligna. Se recomandă ca examenul histo-patologic al unei leziuni pigmentare suspecte să se facă pe secţiuni fixate şi nu pe baza exame-nului extemporaneu.

Melanomul nodular este extrem de invaziv încă de la debut. Extinderea în plan superficial este minimă (fig. 5.129).

Tumora depăşeşte rapid dermul papilar şi invadează dermul reticular. Tiparul microscopic de creştere este de tip exofitic, prin presiune asupra marginilor ţesuturilor adiacente.

Melanomul superficial se caracterizează prin evoluţie în plan superficial, de lungă durată. Celulele tumorale invadează apoi toate straturile epidermului şi ale dermului, iar după depăşirea zonei papilare a acestuia evoluţia este rapidă, prin creştere verticală.

Melanomul lentigo maligna este o tumoră cu creştere lentă superficială grefată pe o hiperplazie melanică difuză cu aspect lentiginos. Se asociază frecvent cu zone de keratoză actinică. Tendinţa este de limitare la nivelul interfeţei derm-epiderm, dar extensia tumorală se face prin foliculii piloşi. În perioada de stare, creşterea verticală este de obicei multifocală.

Figura 5.129. Aspect clinic al melanomului malign (cazuistica prof. dr. A. Bucur).

Melanomul mucoasei orale. Localizările cele mai frecvente sunt mucoasa septului nazal anterior, mucoasei palatului dur, mucoasa crestei alveolare şi mucoasa jugală (fig. 5.130). Uneori o leziune pigmentară discretă la nivelul acestor mucoase poate fi prima manifestare clinică a unui melanom diseminat. Leziunile metastatice au aspectul unui nodul negricios sau albăstrui, acoperit de mucoasă subţire, intactă.

Scanned with OKEN Scanner

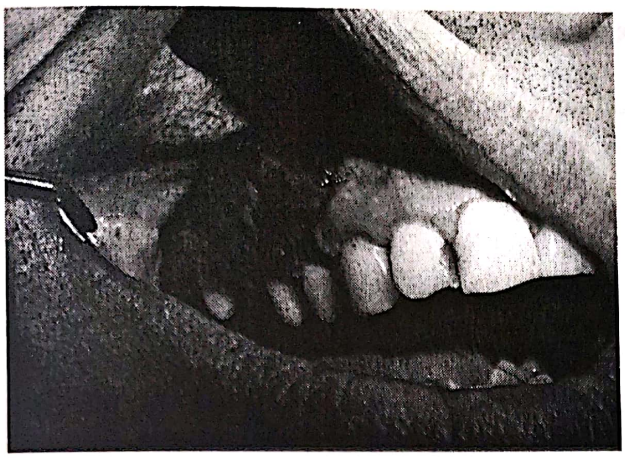

Figura 5.130. Melanom al mucoasei crestei alveolare (cazuistica prof. dr. A. Bucur).

„ABCDE"-ul melanomului

Din punct de vedere clinic, melanomul prezintă un polimorfism accentuat. A fost descris [45] un sistem de evaluare sugestiv pentru transformarea malignă a nevului melanocitic în melanom, denumit „ABCDE-ul melanomului":

1. Asimetria – se referă la forma neregulată;
2. Neregularitatea marginilor („Borders");
3. Culoarea – variaţii de culoare, de la roz la brun şi negru;
4. Diametrul – mai mare de 6 mm;
5. Elevaţia leziunii/Evoluţia rapidă a modificărilor.

Aşa cum am mai subliniat, orice modificare rapidă de culoare sau dimensiune a unui nev pigmentar, cu apariţia microhemoragiilor sau observarea unor focare satelite constituie criterii majore de suspiciune pentru apariţia unui melanom malign.

Clasificare TNM şi stadializare

Stadializarea melanomului malign se realizează diferit, pe criterii histopatologice şi respectiv clinice. Criteriul histopatologic se referă la gradul de invazie a structurilor histologice ale tegumentului sau mucoasei (sistemul Clark), iar criteriul clinic se referă la profunzimea în mm a leziunii macroscopice (sistemul Breslow). Este vorba de un sistem dual, existând o corespondenţă între cele două metode de stadializare [46].

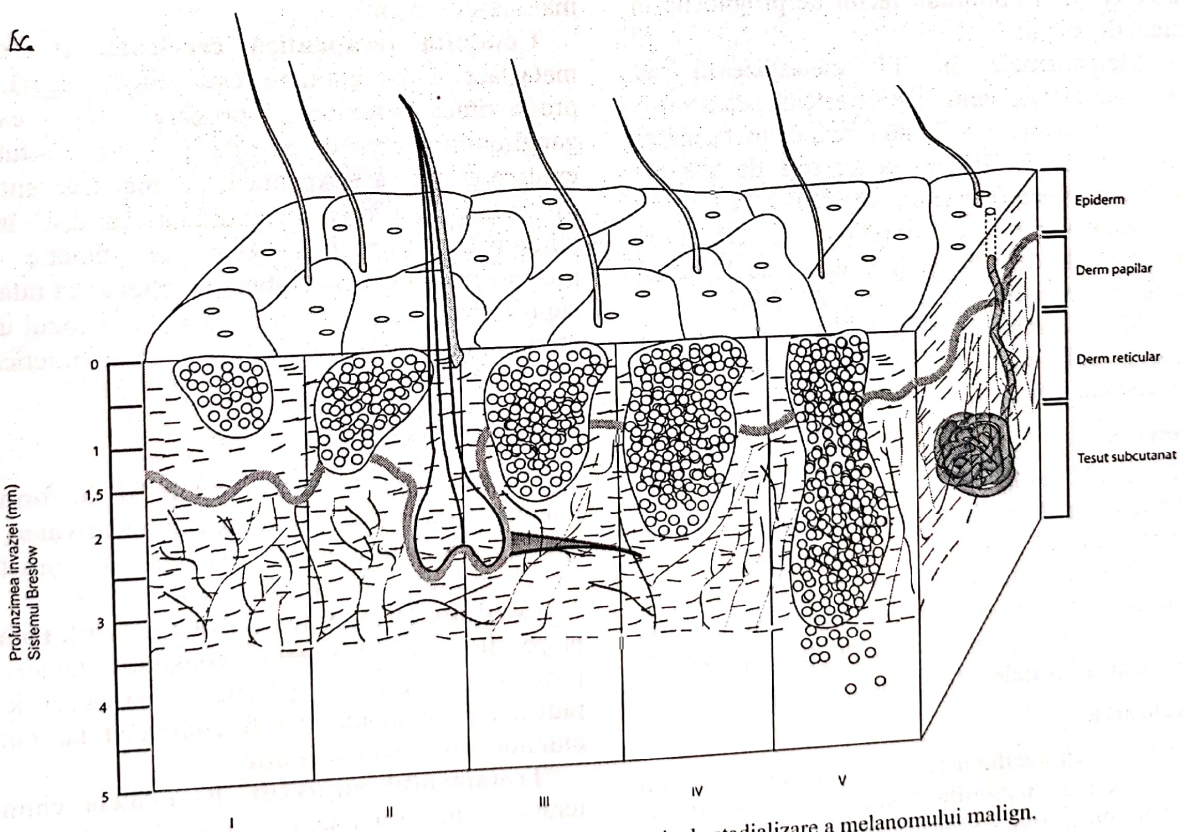

Figura 5.131. Sistemul dual clinic şi histopatologic de stadializare a melanomului malign.

Scanned with OKEN Scanner

Stadializarea melanoamelor recomandată de UICC şi AJCC [14] este următoarea:

Tx: Nu există dovezi despre prezenţa unei tumori primare

T0: Hiperplazie melanocitară atipică (Gradul I Clark)

T1: Invazia dermului papilar (Gradul II Clark) sau profunzime de până la 0,75 mm

T2: Invazia limitei dermului papilar – reticular (Gradul II Clark) sau profunzime de 0,75–1,5 mm

T3: Invazia dermului reticular (Gradul IV Clark) sau profunzime de 1,51–4 mm

T4: Invazia ţesutului subcutanat (Gradul V Clark) sau profunzime mai mare de 4 mm.

Factori de prognostic pentru melanoame

Stadiile I şi II

Studiile clinico-statistice arată că profunzimea, eventualitatea ulcerării şi localizarea leziunii sunt factori de prognostic importanţi în aceste stadii.

Profunzimea

Este cel mai important factor de prognostic în formele de debut:

– Melanoamele în T1 metastazează rar (2–3%), iar rata de supravieţuire este de peste 95%.

– Melanoamele în T2 au o rată de metastazare loco-regională de 25% şi la distanţă de 8%, iar rata de supravieţuire este de peste 90–94%.

– Melanoamele în T3 au o rată de metastazare loco-regională de 57% şi la distanţă de 15%, iar rata de supravieţuire este de peste 67–84%.

– Melanoamele în T4 au o rată de metastazare loco-regională de 67% şi la distanţă de 72%, iar prognosticul este extrem de rezervat.

Ulcerarea

Este al doilea factor de prognostic ca importanţă în formele de debut. Studiile clinico-statistice indică rate de recidivă locală de 10% pentru formele ulcerate şi de 4% pentru formele neulcerate, iar rata de supravieţuire la 10 ani este de 50% pentru formele ulcerate şi respectiv de 78% pentru formele neulcerate.

Localizarea

Se pare că localizările la nivelul scalpului sunt mai agresive, leziunile fiind mai profunde şi frecvent ulcerative.

Stadiul III

Cel mai important factor de prognostic este **afectarea metastatică ganglionară**, însă ruptura capsulară conduce spre un prognostic sever. Profunzimea invaziei nu mai constituie un factor major, în schimb ulcerarea leziunii, alături de metastazele la distanţă, constituie tabloul unui prognostic extrem de rezervat.

Conduita terapeutică

Stadiile I şi II

Tratamentul tumorii primare constă în excizie chirurgicală cu margini libere negative, iar dimensiunile acestora sunt discutate de mult timp de către specialişti. În trecut s-au sugerat margini libere de la 2 până la 5 cm. În prezent stabilirea marginilor libere se face pe baza profunzimii tumorii, astfel:

– profunzime mai mică de 1 mm – marginile libere se situează la 1 cm;

– profunzime de 1–4 mm – marginile libere se situează la 2 cm;

Melanoamele cu localizare cervicală sau la nivelul scalpului se excizează cu margini libere mai mari (3–5 cm).

Conduita terapeutică cervicală. Incidenţa metastazelor ganglionare este direct legată de profunzimea tumorii primare. În cazul ganglionilor cervicali palpabili, se va efectua o evidare cervicală terapeutică, cel mai frecvent de tip radical sau radical modificat. În cN0 însă, atitudinea terapeutică este în funcţie de profunzimea tumorii. Trebuie menţionat că rata de supravieţuire se modifică de la 45% în cazul unei atitudini de expectativă la 72% în cazul practicării unei evidări cervicale.

Stadiul III

Pentru melanoamele în stadiul III, în formele mai mari de 3 cm diametru sau recidivante, în absenţa metastazelor la distanţă, se practică excizia chirurgicală amplă.

Conduita terapeutică cervicală. Limfonodulii palpabili în acest context constituie factor de prognostic grav şi se va practica evidarea cervicală radicală. Tratamentul va fi completat cu radio-chimioterapie postoperatorie.

Tratamentul adjuvant. Rezultatele chimio-terapiei în tratamentul melanoamelor sunt neconcludente. Se administrează chimioterapie

Scanned with OKEN Scanner

asociată pe bază de nitrozouree, dar rezultatele sunt de scurtă durată (4–6 luni). Imunoterapia se bazează pe administrarea de interferon-α şi interleukină-2 sau cu anticorpi monoclonali.

PLASTIA RECONSTRUCTIVĂ A DEFECTELOR TEGUMENTARE POSTEXCIZIONALE

Reconstrucţia defectelor tegumentare cervico-faciale ridică o serie de probleme privind profunzimea şi complexitatea structurală a defectelor operatorii rezultate. În plastia reconstructivă a defectelor postexcizionale vor fi luaţi în considerare factori legaţi de defectul în sine şi de statusul pacientului. Analiza factorilor legaţi de defect includ: localizarea, profunzimea, liniile de tensiune ale pielii, culoarea, textura, grosimea şi gradul de expunere la radiaţii solare. Din punct de vedere al statusului pacientului, trebuie avute în vedere vârsta şi starea generală a acestuia.

Opţiunile reconstructive ale defectelor tegumentare cervico-faciale sunt extrem de variate. Aşa cum am arătat, acestea sunt bazate pe închiderea primară, grefe de piele, reconstrucţia cu lambouri locale, regionale sau de la distanţă, pediculate sau liber vascularizate şi mai rar vindecarea dirijată *per secundam*.

Închiderea primară şi grefele de piele

Pentru defectele de mici dimensiuni, se poate recurge la închiderea primară sau grefe de piele. Dacă leziunea este situată pe un plan tegumentar mobil faţă de stratul subiacent, tiparul de excizie va fi în felie de portocală, cu raportul lungime:lăţime de 4:1. aceasta va permite sutura primară a plăgii, fără tensiune (fig. 5.132).

În zonele în care tegumentele sunt fixe faţă de planurile subiacente (scalp, occiput, frunte), se poate opta pentru acoperirea cu o grefă despicată de piele, cu rezultate acceptabile la pacienţii la care starea generală sau alţi factori nu permit o altă metodă de acoperire a defectului (fig. 5.133).

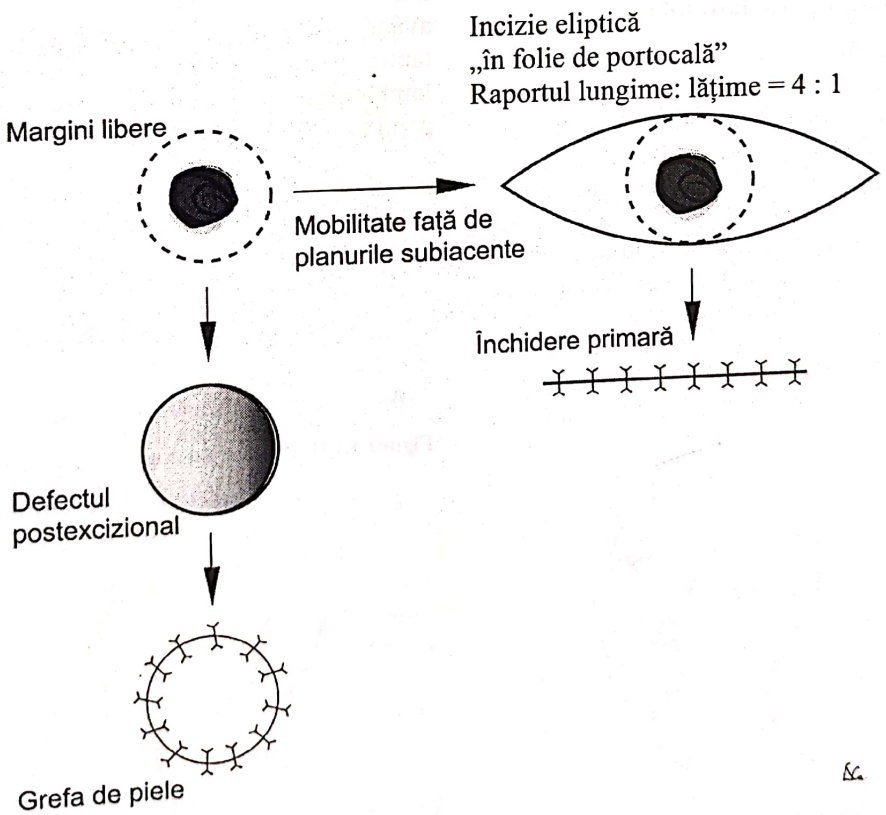

Figura 5.132. Sutura primară şi respectiv grefa de piele pentru defectele tegumentare.

Scanned with OKEN Scanner

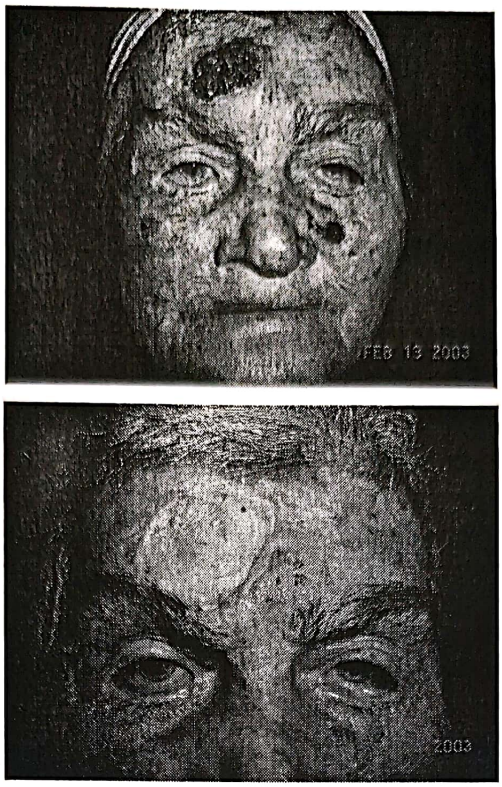

Figura 5.133. Acoperirea unui defect frontal cu grefă de piele (cazuistica prof. dr. A. Bucur).

Lambouri locale şi loco-regionale

Lamboul romboidal şi variaţiunile sale

Lambourile romboidale se bazează pe principiul translării ţesuturilor descris de Limberg [47] şi sunt indicate pentru defecte mici sau mijlocii. Deşi aplicabilitatea este limitată, totuşi principiul acestui lambou poate sta la baza altor lambouri de transpoziţie. Lamboul este adiacent la defectul postoperator, deci au o margine comună. Dacă defectul nu se pretează formei romboidale, se poate folosi pe baza aceloraşi principii o altă formă – circulară, ovală etc., iar pentru orientare, oricare dintre acestea se circumscriu într-un romb. Defectul donor se închide prin sutură primară (fig. 5.134).

Lamboul bilobat („în treflă") este un lambou dublu transpoziţionat cu un singur punct pivotant, având aplicabilitate în defectele geniene importante. Punctul pivotant depinde de localizarea lamboului, iar transpoziţia poate fi de câteva grade până la 180° (fig. 5.135, 5.136).

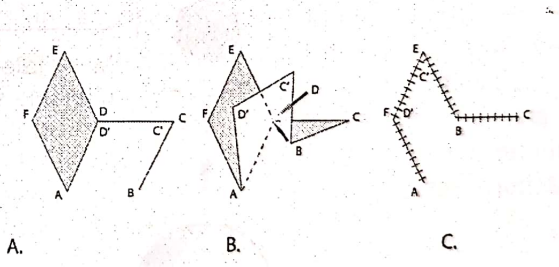

Figura 5.134. Reprezentarea schematică a lamboului romboidal.

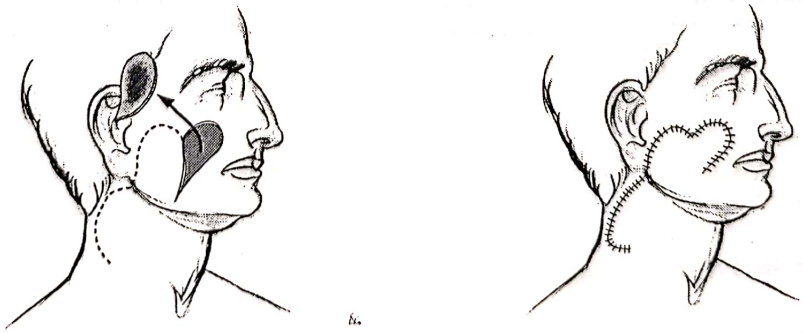

Figura 5.135. Reprezentarea schematică a lamboului bilobat.

Scanned with OKEN Scanner

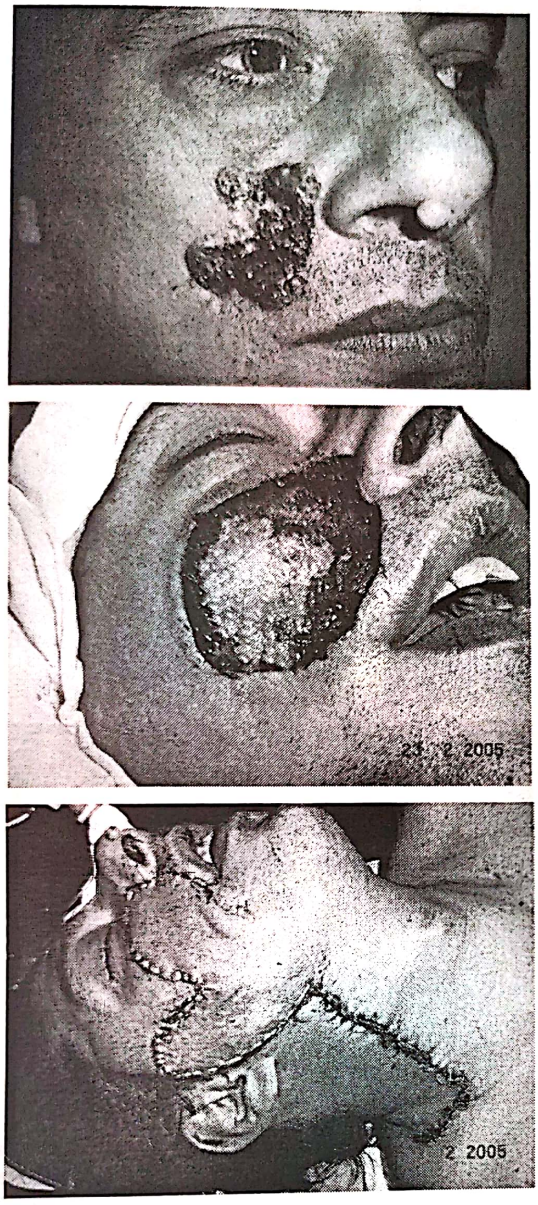

Figura 5.136. Plastia unui defect tegumentar genian, la care plastia defectului s-a realizat cu un lambou „în treflă" de la nivel cervical.

Lamboul pediculat fascio-cutanat temporo-frontal/temporo-parietal

Lamboul fascial din teritoriul a. temporale superficiale se bazează pe disecția fasciei subcutanate temporo-parietale cu izolarea vaselor temporale superficiale, creând un lambou axial pe baza fasciei vascularizate care poate fi transferată în jurul pedicului vascular. Pedicului se poate tuneliza prin țesutul subcutanat în defect, sau se poate secționa și repoziționa în situl donor după integrare (fig. 5.137).

Figura 5.137. Reprezentarea schematică a lambourilor bazate pe vasele temporale.

Lambouri cervicale

Regiunea cervicală este un sediu donor favorabil pentru reconstrucția defectelor din teritoriul oro-maxilo-facial, și mai ales de la nivelul etajului inferior al feței. Acest tip de lambou este ridicat de pe aria laterală a regiunii cervicale.

Lambourile cervicale sunt indicate pentru defecte postexcizionale ale regiunilor: perimandibulare, parotideo-maseterine sau cervicale postero-superioare (fig. 5.138).

Figura 5.138. Limitele de extindere a lambourilor cervicale.

Au de cele mai multe ori o bază orientată postero-inferior la nivel cervical. Acestea pot fi avansate, rotate sau transpoziționate în defect. Extinderea lamboului va fi în concordanță cu localizarea distanța defectului față de situl donor și amploarea acestuia.

Lambourile cervicale prezintă o vascularizație „la întâmplare", iar baza lamboului este largă.

Scanned with OKEN Scanner

Astfel există o independență de un ax vascular, ceea ce permite o mare variabilitate și versatilitate a configurației, cu păstrarea unei viabilități crescute.

Lambouri liber vascularizate

Pentru defectele tegumentare cervico-faciale, lambourile liber vascularizate radiale sunt cele mai indicate, având în vedere faptul că sunt lambouri fascio-cutanate, cu grosime adecvată și cu versatilitate crescută (fig. 5.139–5.141).

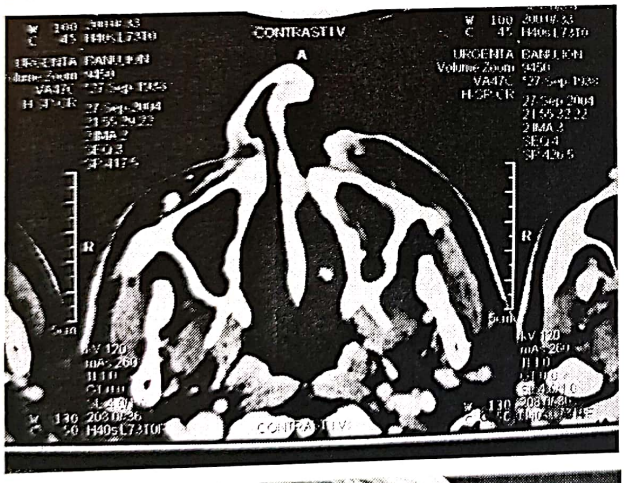

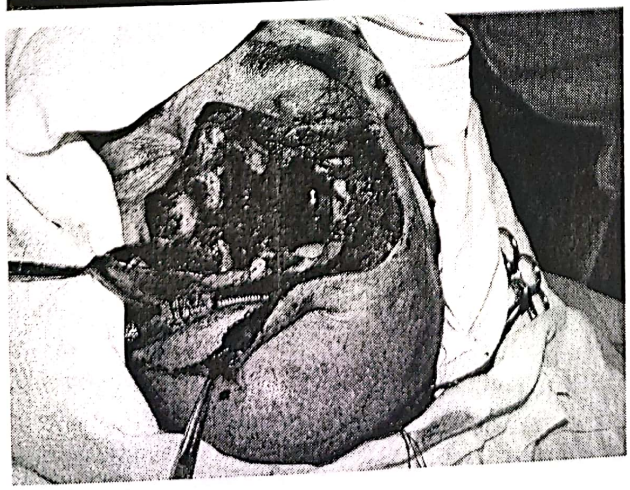



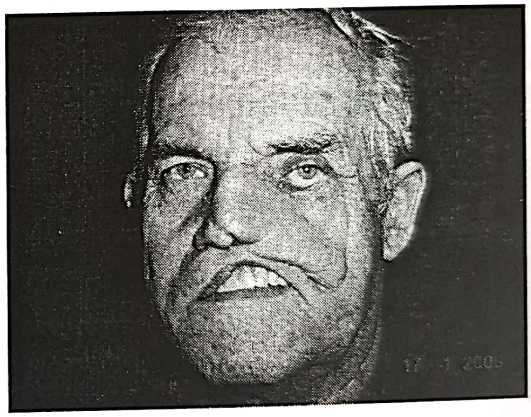

Figura 5.139. Tumoră malignă nazo-genianã, cu invazia maxilarului. După extirparea tumorii primare și rezecția peretelui antero-lateral al maxilarului, se practică reconstrucția cu un lambou liber vascularizat radial (cazuistica prof. dr. A. Bucur).

Scanned with OKEN Scanner

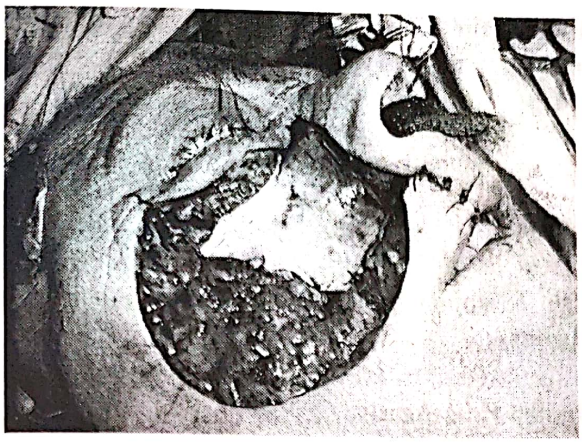

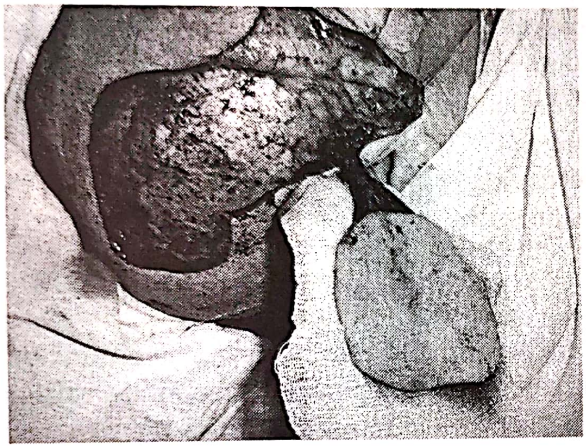

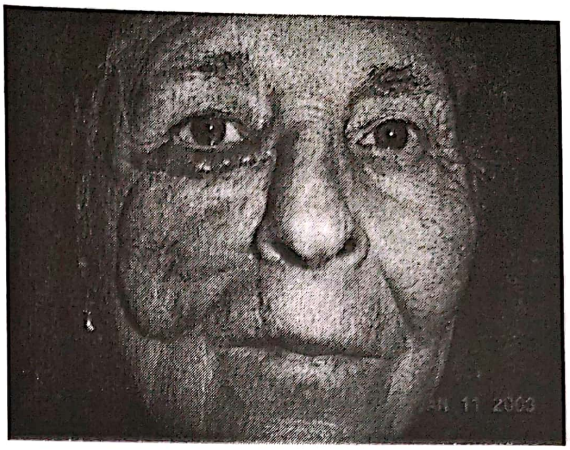

Figura 5.140. Tumoră malignă a tegumentului genian, cu invazia maxilarului. După extirparea tumorii şi rezecţia peretelui antero-lateral al maxilarului, la nivelul peretelui anterior al sinusului se aplică o grefă liberă de piele, iar reconstrucţia defectului genian se face cu lambou temporo-parietal pediculat (cazuistica prof. dr. A. Bucur).

Prezintă avantajul reconstrucţiei unor defecte tegumentare de mare amploare, dar din păcate de cele mai multe ori textura şi culoarea acestora nu sunt în concordanţă cu calităţile tegumentelor învecinate sitului receptor.

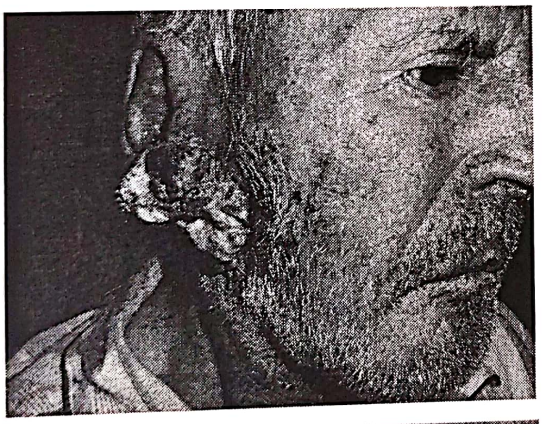

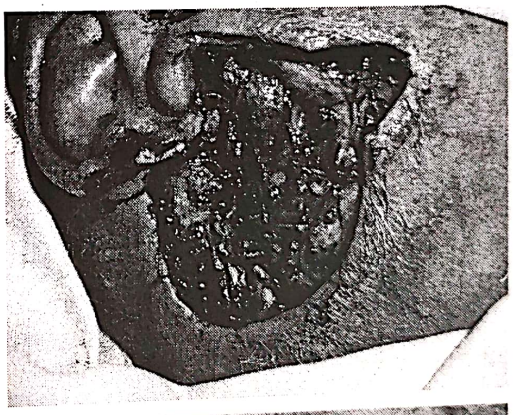

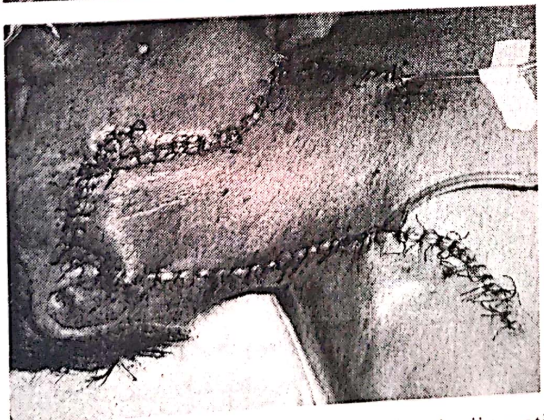

Figura 5.141. Tumoră malignă a tegumentului regiunii parotidiene. Se practică extirparea tumorii primare şi parotidectomie totală cu conservarea n. facial. Reconstrucţia defectului se face cu un lambou cervical avansat şi transpoziţionat în defect (cazuistica prof. dr. A. Bucur).

Scanned with OKEN Scanner

COMPLICAȚII ȘI SECHELE ALE TRATAMENTULUI MULTIMODAL AL TUMORILOR MALIGNE ORO-MAXILO-FACIALE

Terapia multimodală a cancerului oro-maxilo-facial prin intervenția chirurgicală alături de radio-chimioterapie determină deseori tulburări funcționale și fizionomice severe.

COMPLICAȚII ȘI SECHELE ALE TRATAMENTULUI CHIRURGICAL

Având în vedere faptul că tiparul de extirpare cu margini libere este determinat de mărimea și localizarea tumorii primare, de multe ori este obligatorie sacrificarea unor structuri importante, în vederea asigurării unor margini libere negative.

Pierderea musculaturii limbii și a planșeului bucal, rezecțiile osoase cu sacrificarea unor nervi senzitivi sau motori afectează considerabil fizionomia, fonația, deglutiția, statusul nutritiv și psihologic.

În general, intervenția chirurgicală poate da naștere unor complicații sau sechele, dintre care cele mai frecvente sunt prezentate în continuare.

Dificultăți în fonație

Acestea apar în special în rezecțiile de limbă sau planșeu anterior. În general, apare o îmbunătățire progresivă a fonației în primele 3 luni de la vindecarea plăgii, după care statusul fonetic este staționar.

În cazul în care se practică intervenții chirurgicale secundare cu rol de a permite mobilizarea limbii restante, fonația revine la nivele apropiate de normal.

Disfagia și aspirația

Deglutiția este o activitate mixtă, voluntară și involuntară, în care contracțiile și relaxările muculare sincronizate permit propulsia bolului alimentar din cavitatea orală spre faringe.

Postoperator imediat, datorită edemului, disfuncției musculare și modificărilor anatomice, pacienții prezintă disfagie sau chiar aspirație traheală a secrețiilor. Din această cauză se recomandă ca prim timp în intervențiile ample traheostomia, pentru a separa temporar căile aeriene de faringe și a permite ventilația asistată dacă este necesar.

Dificultăți neurologice

Tulburările neurologice după tratamentul chirurgical al tumorilor oro-maxilo-faciale interesează de obicei ramul mandibular al n. trigemen, n. facial etc.

Secționarea n. cervico-facial afectează funcționalitatea m. orbicular și m. buccinator. Implicarea n. glosofaringian afectează reflexul de vomă, cu devierea luetei. Disfuncția n. vag, n. laringeu superior și n. recurent conduce la tulburări severe ale deglutiției, cu perturbarea funcției motorii a laringelui și creșterea riscului de aspirație. Afectarea n. hipoglos duce la un deficit sever în fonație și deglutiție.

Dehiscența plăgii și apariția fistulei

Apariția fistulei este destul de frecventă după extirparea unor tumori maligne orale. Valorile oscilează între diferite studii, dar în general se estimează o incidență cuprinsă între 7–11,5%. Deseori, la apariția unei fistule contribuie mai mulți factori ce pot fi împărțiți în trei grupe etiologice: preoperatori, intraoperatori și post-operatori.

Factori preoperatori:

1. Anemia
2. Statusul nutritiv deficitar cu hipoproteinemie și hipovitaminoză
3. Radioterapia preoperatorie
4. Chimioterapia preoperatorie
5. Diabetul, vasculitele și statusul cardio-pulmonar deficitar.

Factori intraoperatori:

1. Incizii cutanate incorecte
2. Tehnici chirurgicale incorecte
3. Alegerea incorectă a tehnicii de plastie reconstructivă
4. Sutură în tensiune la nivel cutanat sau mucozal
5. Alegerea incorectă a materialului de sutură
6. Regularizarea incorectă a marginilor osoase secționate
7. Extirparea incompletă a tumorii
8. Drenajul incorect al plăgii.

Scanned with OKEN Scanner

Factori postoperatori

1. Necroza parţială sau totală a lambourilor
2. Dezvoltarea seromului sau hematomului
3. Infectarea plăgii
4. Iniţierea prematură a alimentaţiei orale.

Ruptura arterei carotide

Reprezintă cea mai gravă complicaţie intraoperatorie, determinând o rată de mortalitate înaltă, cu valori cuprinse între 28–50%.

Ruptura arterei carotide apare la circa 3% din pacienţii la care s-a realizat iradierea cervicală preoperatorie şi apoi s-a practicat evidarea cervicală. S-a demonstrat că radioterapia produce tromboze la nivelul vasa vasorum, modificări aterosclerotice premature la nivelul arterelor mari, fragilitate progresivă a peretelui vascular, subţierea mediei vasculare şi fibroza adventicei.

Zona cu cel mai mare risc de rupere este artera carotidă comună în porţiunea medie cervicală şi a glomusului carotic. Deşi tratamentul este controversat, ligatura profilactică nu îmbunătăţeşte semnificativ supravieţuirea şi nici nu reduce consecinţele neurologice.

Odată produsă ruptura arterei carotide, se realizează mai întâi controlul hemoragiei şi resuscitarea, urmată de ligatura şi rezecţia proximală şi distală a capetelor arteriale. Se recomandă acoperirea bonturilor vasculare cu musculatură cervicală sau extracervicală.

În aceste cazuri, rata de deces este mare, survenită ca urmare a şocului ireversibil şi complicaţiilor neurologice majore. Sechelele neurologice întâlnite cel mai frecvent sunt hemipareza şi afazia ce apar în proporţie de 12–15% în cazul rupturii arterei carotide.

Odată cu progresul noilor tehnici de evaluare a fluxului sanguin cerebral colateral adecvat, partizanii ligaturii profilactice şi ai embolizării profilactice a arterei carotide au raportat o rată de supravieţuire mai bună, cu o morbiditate mai mică.

COMPLICAŢII ALE RADIO-CHIMIOTERAPIEI

Deşi au fost descrise frecvent complicaţii ale tratamentului asociat şi efecte nedorite asupra structurilor tisulare normale (os, tegument, mucoase, glande salivare), este dificil de stabilit o rată precisă a incidenţei acestora.

Majoritatea discuţiilor privind complicaţiile asociate cu radio-chimioterapia sunt legate de reacţiile acute observate de obicei la câteva săptămâni de la iniţierea tratamentului sau de efectele tardive care interesează ţesuturile cu o rată de proliferare mai lentă.

A fost descris de asemenea şi aşa numitul efect cumulativ al iradierii, implicat în inducerea unei neoplazii secundare.

Complicaţiile apărute în urma tratamentului asociat implică examinarea critică a programului de fracţionare ales, mărimea dozei radiante, vârsta şi statusul nutritiv al pacientului, fără a neglija faptul că acest tratament asociat se efectuează pe fondul unei vascularizaţii deja compromise de intervenţia chirurgicală. Efectele secundare ale tratamentului asociat se pot împărţi în funcţie de rata de proliferare celulară în reacţii acute şi reacţii tardive.

REACŢIILE ACUTE ALE TRATAMENTULUI ASOCIAT

Stomatotoxicitatea directă (mucozita)

Stomatotoxicitatea directă sau mucozita de iradiere este rezultatul lizei mitotice a celulelor epiteliale din mucoasa orală şi faringiană, ce se datorează efectului citotoxic sau radioterapiei. Ciclul de viaţă al celulelor bazale este de aproximativ 4 zile, epiteliul având circa 3–4 straturi celulare. Modificările apar după 7–12 zile de la iniţierea tratamentului.

Debutul este sub forma unui eritem al mucoasei, urmat la câteva zile de formarea unui placard de exsudat fibrinos. Aceste zone se ulcerează rapid şi confluează, pentru a forma arii largi denudate acoperite de membrane alb-gălbui.

Scanned with OKEN Scanner

Figura 5.142. Aspect clinic al mucozitei post-iradiere. (cazuistica prof. dr. A. Bucur).

Pot apărea zone cu ulcerații profunde cu halou eritematos și centru necrotic, în special la nivelul buzelor, feței ventrale a limbii, planșeului bucal și mucoasei orale. Masticația și deglutiția sunt dificile, pe fondul unor dureri severe, determinând scăderea aportului nutritiv și deshidratarea (fig. 5.142).

Stomatotoxicitatea indirectă (stomatita)

Stomatotoxicitatea indirectă sau stomatita de iradiere se referă la leziuni cauzate de traumatizarea mucoasei orale (lucrări protetice incorecte, leziuni odontale cu margini anfractuoase, resturi radiculare etc.) sau de infecții.

Stomatitele de iradiere prezintă o cauză specifică și tratamentul urmărește identificarea și eliminarea acestui factor, în timp ce mucozitele sunt consecința efectului direct al radiațiilor sau agenților citotoxici asupra celulelor. Factorii care pot iniția apariția stomatitelor de iradiere includ prezența microorganismelor și soluțiilor de continuitate la nivelul mucoasei orale, pe fondul unui prag imunitar scăzut.

Atitudinea terapeutică trebuie să fie cât mai conservatoare, pentru a evita lezarea celor câteva celule rămase intacte, din care se va regenera ulterior epiteliul. Se indică o alimentație semisolidă cu evitarea condimentelor și a factorilor iritativi (fumat, băuturi alcoolice distilate etc.) și o igienă orală cât mai riguroasă. Mucozita de iradiere nu are o componentă etiologică bacteriană, astfel că nu sunt necesare aplicații cu antiseptice, care nu ar face decât să sporească disconfortul oral.

În terapia medicamentoasă a mucozitelor se indică:

– Suspensiile de anestezice topice, care reduc disconfortul, acestea de regulă fiind asociate cu hidroxid de magneziu sau caolin-pectin într-o mixtură.

– Sucralfate, medicament antiulceros cu rol de protecție asupra țesuturilor ulcerate prin legarea proteinelor de mucoasa afectată, cu formarea unui strat protector. Este dizolvat în apă și folosit pentru irigații orale.

– Zilactina care conține acid tanic și formează un film ocluziv peste ulcerațiile orale.

– Aspirina efervescentă, folosită pentru irigații orale, contribuie la diminuarea durerii.

Celulele epiteliale ce supraviețuiesc tratamentului radiant răspund printr-o accelerare a diviziunii, astfel că evoluția este în general spre vindecare.

Durata de vindecare depinde de doza de radiații, dar de obicei aceasta se realizează în maximum trei săptămâni de la terminarea tratamentului.

Medicația citotoxică are o acțiune selectivă pe celulele în mitoză, astfel că va distruge o parte a țesutului epitelial în curs de regenerare, ceea ce va face ca tratamentul simultan radio-chimioterapeutic să aibă efecte secundare mai severe și de mai lungă durată.

Reacția cutanată

Turnover-ul celular al tegumentelor este puțin mai lent decât în cazul mucoasei, fapt pentru care modificările apar ceva mai târziu.

Debutul are loc sub forma unui eritem în a treia săptămână de tratament, eritem care evoluează apoi spre un proces descuamativ inițial uscat, apoi umed, în funcție de doza de radiații. Majoritatea tratamentelor radiante în oncologia oro-maxilo-facială se bazează pe tehnici de supravoltaj, cu efecte minime asupra tegumentului, astfel că modificările tegumentare nu sunt semnificative. Vindecarea este completă în mod normal în mai puțin de trei săptămâni de la terminarea tratamentului.

Alopecia

Pierderea părului apare chiar și la doze mici de radiații, astfel că acest fenomen este prezent atât la locul de pătrundere cât și de emergență al

Scanned with OKEN Scanner

radiațiilor. Pielea din imediata vecinătate a tumorii primește o cantitate suficientă de radiații pentru ca alopecia să fie definitivă, dar în celelalte zone părul revine la normal după câteva luni.

Pierderea sensibilității gustative

Tratamentul radiant induce la nivel oral tulburări ale sensibilității gustative. Receptorii gustativi sunt relativ rezistenți la radiații, astfel că o doză de 60 Gy distruge aproximativ 10% din receptori, însă pierderea sau diminuarea sensibilității gustative se datorează dispariției microvililor de la suprafața receptorilor gustativi. Tulburarea sensibilității gustative este prezentă și în cazul iradierii glandelor parotide, sugerând faptul că modificarea cantitativă și calitativă a salivei este unul din mecanismele principale în patogenia pierderii sensibilității gustative datorate radioterapiei. Pierderea gustului este neplăcută pentru pacient, contribuind la o nutriție deficitară. Funcția gustativă se reface lent în decursul câtorva luni de la terminarea radioterapiei, însă uneori alterările sunt permanente.

Xerostomia

Glandele salivare și mucoasa orală sunt deosebit de vulnerabile la radiații. Distrugerea celulelor secretoare apare ca un efect acut, dar acinii glandulari sunt incapabili să regenereze epiteliul secretor. Vulnerabilitatea țesutului glandular este dependentă de vârstă și de cantitatea de radiații. O cantitate de radiații de 20 Gy la adult este suficientă pentru a opri definitiv fluxul salivar.

Fluxul salivar diminuează la câteva zile de la începerea tratamentului, iar după 5 săptămâni, fluxul salivar din glanda iradiată ajunge la zero în mod iremediabil. Senzația de xerostomie se diminuează după câteva luni la majoritatea pacienților. Această observație poate fi subiectivă, pacientul adaptându-se la fluxul salivar diminuat, dar poate fi vorba și de o hipertrofie compensatorie a glandelor salivare neiradiate.

Câmpurile de iradiere din teritoriul oro-maxilo-facial pot evita pe cât posibil glandele parotide, astfel încât să nu apară o formă gravă de xerostomie. Radioterapia pentru nazo-faringe distruge însă ambele glande parotide, provocând o xerostomie severă. În cazul radioterapiei glandelor salivare se poate evita iradierea glandei contralaterale, și deci xerostomia.

Xerostomia nu numai că este neplăcută pentru pacient, dar este un factor de risc important în apariția cariilor dentare. Administrarea orală de pilocarpină stimulează țesutul secretor rezidual într-o oarecare măsură, dar cu rezultate mediocre. Se indică administrarea de substituenți de salivă, în momentul de față existând câteva tipuri de „salivă artificială", ce conține carboximetilceluloză sau hidroxietilceluloză, în preparate cum ar fi Xerolube, Oralbase sau Oralube.

Infecția

Incidența infecțiilor orale la pacienții imunodeprimați variază cu tipul de malignitate și gradul mielosupresiei. Fungii implicați în majoritatea infecțiilor orale sunt reprezentați de Candida albicans, iar localizările cele mai frecvente includ limba, mucoasa orală și mucoasa faringiană. Candidozele după radio-chimioterapie se prezintă sub formă de leziuni eritematoase sau hiperplazice, acoperite de pseudomembrane (depozite albicioase care se îndepărtează prin ștergere). Coloniile fungice tind să conflueze, acoperind extensiv arii din suprafața mucozală.

În etiologia infecțiilor datorate radio-chimioterapiei, sunt implicate și virusurile Herpes simplex și Herpes zoster. Acestea determină apariția unor leziuni veziculare, ce se transformă rapid în leziuni ulcerative cu bază eritematoasă. În scop profilactic se recomandă irigații orale cu clorhexidină în concentrație de 0,01% până la dispariția fenomenelor acute.

Candidoza post-radio-chimioterapie se tratează prin aplicații topice cu medicamente antifungice. În cazul pacienților cu infecții persistente, tratamentul se realizează cu agenți topici în combinație cu medicație sistemică.

Agenții topici sunt disponibili sub formă de soluții, tablete și unguente. În general, soluțiile pentru irigații orale oferă un timp de contact scurt cu mucoasa și de aceea sunt puțin eficiente. Tabletele sunt cele mai acceptate ca formă de administrare în tratamentul topic al candidozei, deoarece dizolvarea lentă în cavitatea orală mărește timpul de contact cu flora microbiană.

Scanned with OKEN Scanner

Unguentele topice cu antifungice se pot aplica pe suprafeţele mucozale ale protezelor, prelungind timpul de contact al substanţelor active cu mucoasa orală.

Cea mai frecvent folosită substanţă pentru uz topic în tratamentul candidozei oro-faringiene este Nistatinul. Irigaţiile orale se fac de 4 ori/zi şi se continuă încă 14 zile de la dispariţia semnelor clinice. Se poate utiliza de asemenea Clotrimazolul, iar pentru cazurile mai rezistente se indică Ketoconazol, Fluoconazol sau Micoconazol. În cazul în care neutrofilia scade sub 1000/mm^3, este necesară administrarea i.v. de antibiotice cu spectru larg.

Când semnele clinice indică o etiologie virală, se indică administrarea de Acyclovir pe cale orală sau i.v.

EFECTELE TARDIVE ALE TRATAMENTULUI ASOCIAT

Ischemia şi fibroza

Celulele endoteliului vascular au o replicare lentă, cu un turnover de câteva luni. Datorită iradierii poate apărea o dilataţie a venulelor, generând teleangiectazii la nivel cutanat sau mucos. Acest proces începe la câteva luni de la iradiere şi continuă timp de câţiva ani. Amploarea devascularizării depinde de doza de radiaţii şi de volumul ţesutului iradiat, astfel încât iradierea excesivă poate determina apariţia necrozei tisulare.

Moartea celulelor ţesutului conjunctiv duce la migrări ale fibroblaştilor, care depun în exces colagen, ceea ce se traduce clinic prin fibroză.

Necroza părţilor moi

Modificările microvasculare induse de radioterapie induce grade diferite de atrofie, teleangiectazii şi fragilitate a ţesuturilor. Cu cât doza de radiaţii şi volumul tisular iradiat sunt mai mari, cu atât tulburările microscopice sunt mai pregnante, predispunând la ulceraţia radionecrotică a părţilor moi.

Aceasta este tipic descrisă ca fiind nereliefată, cu uşoară indurație la periferie. Durerea din ulceraţia radionecrotică este superficială, localizată, faţă de durerea profundă, continuă, iradiată, sugestivă pentru recidiva unui carcinom.

Tratamentul constă în irigaţii orale antiseptice şi antibioterapie, rareori fiind necesară excizia chirurgicală.

Osteoradionecroza

Celulele radiovulnerabile din structura osului sunt cele ale endoteliului vascular şi osteocitele. La adult există o activitate mitotică relativ redusă a osteocitelor, astfel că necroza osoasă apare de obicei doar în cazul unor doze mari de radiaţii, alături de un stimul mitotic cum ar fi microtraumatismele.

Necroza osoasă este o consecinţă gravă a iradierii. Iradierea determină liza atât a osteocitelor, cât şi a osteoblastelor, şi prin urmare limitează formarea de ţesut osteoid nou. În plus, studiile histologice au demonstrat o rupere a stratului elastic intern, cu formarea excesivă de trombi, având ca rezultat diminuarea perfuziei sanguine.

Osul lezat este foarte susceptibil la infecţia secundară şi prezintă o capacitate redusă de vindecare, chiar în cazul traumelor minore, cum ar fi instabilitatea protezelor mobile.

Anatomie patologică. Există trei procese principale care însoţesc osul iradiat:

Afectarea osteocitelor. Abilitatea osteocitelor din osul iradiat de a se transforma în osteoblaste formatoare de os este redusă mult timp după perioada de iradiere.

Afectarea vaselor sanguine. Iradierea produce endarterite, fiind afectate vasele mici şi cu scăderea aportului sanguin la nivel osos.

Infecţia. Osul iradiat este frecvent infectat, de obicei de flora mixtă anaerobă şi aerobă, uneori cauza fiind procesele septice odonto-parodontale.

Incidenţa osteoradionecrozei este mult mai mare la mandibulă decât la maxilar, datorită densităţii mai mari a osului mandibular, absorbţiei mai înalte de radiaţii şi, în special, vascularizaţiei strict localizate, care de obicei e inclusă complet în câmpul de iradiere (fig. 5.143).

Scanned with OKEN Scanner

Figura 5.143. Necroză de părți moi și osteoradionecroză (cazuistica prof. dr. A. Bucur).

Cel mai mare risc în dezvoltarea osteoradionecrozei este asociat cu tratamentul tumorilor de limbă, planșeu bucal și creastă alveolară. Aceste localizări anatomice impun deseori o expunere totală de peste 60 Gy, doză asociată cu cea mai mare incidență a necrozei.

S-a studiat pe larg relația dintre statusul dentar preterapeutic al pacienților iradiați și dezvoltarea ulterioară a osteoradionecrozei. Ligamentul parodontal, gingia și țesuturile pulpare reprezintă toate potențiale zone pentru trecerea microorganismelor din cavitatea orală spre os. Dacă înainte de tratament există afecțiuni odontoparodontale, acestea trebuie tratate, iar atunci când este necesară extracția dentară, majoritatea specialiștilor recomandă o perioadă de expectativă de 10 zile înainte de inițierea radioterapiei, pentru a permite acoperirea osului alveolar.

Tratament. Odată ce s-a instalat osteoradionecroza, tratamentul se bazează pe facilitarea separării spontane a sechestrului osos și îndepărtarea atraumatică a acestuia. Încercările de a separa chirurgical osul necrozat conduc de obicei la apariția necrozei la marginile rezecției. Vascularizația redusă și potențialul osteogenetic redus al osului iradiat fac ca procesul de separare a sechestrului să fie foarte lent, acesta durând luni de zile. Profilactic se administrează antibiotice pe cale sistemică, iar dacă apar dureri, se administrează inițial analgezice obișnuite. Terapia oxibară se folosește pentru a îmbunătăți aportul de oxigen, rezultatele obținute fiind încurajatoare.

BIBLIOGRAFIE

1. Sobolik-Delmaire T, Katafiasz D, Keim SA, Mahoney MG, Wahl JK 3rd: Decreased plakophilin-1 expression promotes increased motility in head and neck squamous cell carcinoma cells. Cell Commun Adhes 14(2):99-109, 2007.
2. Andratschke M, Pauli C, Stein M, Chaubal S, Wollenberg B:MHC-class I antigen expression on micrometastases in bone marrow of patients with head and neck squamous cell cancer. Anticancer Res23(2B): 1467-71, 2003.
3. Willis RA: The Spread of Tumors in the Human Body. Butterworth & Co, London, 1952.
4. Li C, Shintani S, Terakado N, Klosek SK, Ishikawa T, Nakashiro K, Hamakawa H: Microvessel density and expression of vascular endothelial growth factor, basic fibroblast growth factor, and platelet-derived endothelial growth factor in oral squamous cell carcinomas. Int J Oral Maxillofac Surg 34(5):559-65, 2005.
5. Paget S: The distribution of secondary growths in cancer of the breast. Lancet 1:571-73, 1889.
6. Forastiere A, Koch W, Trotti A, Sidransky D: Head and neck cancer. N Engl J Med 27;345(26):1890-900, 2001.
7. Langdon JD, Henk JM: Malignant Tumours of the Mouth, Jaws and Salivary Glands. Edward Arnold Publishing, London, 1995.
8. Sawyer DR, Wood NK: Dent Oral cancer. Etiology, recognition, and management. Clin North Am 36(4):919-44, 1992.
9. Neville BW, Damm DD, Allen CM, Bouquot JE: Oral and maxillofacial pathology, Second edition. WB Saunders. Philadelphia, 2002, pag. 357.
10. Frable MAS, Frable WJ: Fine needle aspiration cytologic biopsy in head and neck masses. Am J Surg 142:484, 1981.
11. Nieuwenhuis EJ, Colnot DR, Pijpers HJ, Castelijns JA, van Diest PJ, Brakenhoff RH, Snow GB, van den Brekel MW: Lymphoscintigraphy and ultrasound-guided fine needle aspiration cytology of sentinel lymph nodes in head and neck cancer patients. Recent Results Cancer Res 157:206-17, 2000.
12. Richart RM: A clinical staining test for the in vivo delineation of dysplasia and carcinoma in situ. Am J Obstet Gynecol. 86:703-12, 1963.
13. Roth D, Hayes RL, Ross NM, Gitman L, Kissin B: Effectiveness of acridine-binding method in screening for oral, pharyngeal, and laryngeal cancer. Cancer 29(6):1579-83, 1972.
14. * * *: American Joint Committee on Cancer: Cancer Staging Manual – Comparison Guide: Fifth versus Sixth Edition. www.cancerstaging.org.
15. Langdon JD, Henk JM: Malignant Tumours of the Mouth, Jaws and Salivary Glands. Edward Arnold Publishing, London, 1995.
16. Robbins KT, Medina JE, Wolfe GT: Standardizing neck dissection terminology: Official report of the Academy's Committee for Head and Neck Surgery and Oncology. Arch Otolaryngol Head Neck Surg 117:601-5, 1991.
17. Robbins KT, Clayman G, Levine PA, *et al*: Neck dissection classification update: revisions proposed by the American Head and Neck Society and the American

Scanned with OKEN Scanner

Academy of Otolaryngology-Head and Neck Surgery. Arch Otolaryngol Head Neck Surg 128(7): 751-8, 2002.
18. Crile G: Excision of Cancer of the Head and Neck. With special reference to the plan of dissection based on one hundred and thirty-two operations. J Am Med Assoc 47:1780-1786, 1906.
19. Bocca E, Pignataro O, Sasaki CT: Functional neck dissection. Arch Otolaryngol 106:524, 1975.
20. Molinari R: Indications, limitations and results of traditional latero-cervical lymph node excision. Tumori 60(6):573-84, 1974.
21. Ferlito A, Rinaldo A, Silver CE, Gourin CG, Shah JP, Clayman GL, Kowalski LP, Shaha AR, Robbins KT, Suarez C, Leemans CR, Ambrosch P, Medina JE, Weber RS, Genden EM, Pellitteri PK, Werner JA, Myers EN: Elective and therapeutic selective neck dissection. Oral Oncol 42(1):14-25, 2006.
22. Bucur A: Adenopatia metastatică loco-regională după tumori maligne oro-maxilo-faciale. Curs European Association for Cranio-Maxillofacial Surgery, Iasi, 2006.
23. Bucur A, Stefanescu L: Management of patients with squamous cell carcinoma of the lower lip and N0-neck. J Craniomaxillofac Surg 32(1):16-8, 2004.
24. FitzGibbon GM: The commandments of Gillies. Br J Plast Surg 21(3):226-39, 1968.
25. Manstein CH: Vermilionectomy and mucosal advancement. Plast Reconstr Surg 100(5):1363, 1997.
26. Johanson B, Aspelund E, Breine U, Holmstrom H: Surgical treatment of non-traumatic lower lip lesions with special reference to the step technique. A follow-up on 149 patients. Scand J Plast Reconstr Surg. 8(3):232-40, 1974.
27. Karapandzic M: Reconstruction of lip defects by local arterial flaps. Br J Plast Surg 27:93-97, 1974.
28. Abbe R: A new plastic operation for the relief of deformity due to double hare lip. Medical Records of New York, 53:477, 1898.
29. Bernard C: Cancer de la levre inferieure: restauration a l'aide de lambeaux quadrilataires lateraux. Querison 5:162-64, 1852.
30. Bucur A: Enlargement of the indications of the Camille Bernard method of reconstruction of the Camille Bernard method of reconstruction of the lower lip. International Congress of Maxillofacial Prosthetics, Hawaii, 2000.
31. McGregor AD, McGregor IA: Fundamental Techniques of Plastic Surgery – And Their Surgical Applications, 10th Edition, Churchill Livingstone, 2000.
32. Bucur A: Cancerul de limbă. Tratament chirurgical şi asociat. Editura Naţional, Bucureşti, 1998.
33. Jewer DD, Boyd JB, Manktelow RT, Zuker RM, Rosen IB, Gullane PJ, Rotstein LE, Freeman JE: Orofacial and mandibular reconstruction with the iliac crest free flap: a review of 60 cases and a new method of classification. Plast Reconstr Surg 84(3):391-403, 1989.
34. Soutar DS, Tiwari R: Excision and Reconstruction in Head and Neck Cancer. Churchill-Livingstone, London, 1994.
35. Gillies HD: Plastic surgery of the face. Oxford University Press, London, 1920.
36. Snyder CC, Levine GA, Dingman DL: Trial of a sternoclavicular whole joint graft as a substitute for the temporomandibular joint. Plast Reconstr Surg 48: 447-52, 1971.
37. Bardenheuer E. Citat în: Lexer E: Joint transplantation and arthroplasties. Surg Gynecol Obstet 40:782, 1925.
38. Datillo JD, Granick SM, Sotereanos GC: Free vascularized whole joint transplant for reconstruction of the temporomandibular joint: A preliminary case report. J Oral Maxillofac Surg 44:227-9, 1986.
39. Matukas VJ, Szymela VF, Schmidt JF: Surgical treatment of bony ankylosis in a child using a composite cartilage-bone iliac crest graft. J Oral Surg 38: 903-5, 1980.
40. MacIntosh RB: The use of autogenous tissues for temporomandibular joint reconstruction. J Oral Maxillofac Surg 58:63-9, 2000.
41. Garcia-Rozado Gonzalez A: Reconstruction of the temporomandibular joint:autogenous grafts. Rev Esp Cirug Oral y Maxilofac 27(1), 2005.
42. van Loon JP, de Bont GM, Boering G: Evaluation of temporomandibular joint prostheses: review of the literature from 1946 to 1994 and implications for future prosthesis designs. J Oral Maxillofac Surg. 53(9):984-96, 1995.
43. Sebileau P: Les formes cliniques du cancer du sinus maxillaire. Ann. malades d'oreille, du larynx, nes et pharynx 32:430-50, 1906.
44. Brown JS, Rogers SN, McNally DN, Boyle M: A modified classification for the maxillectomy defect. Head Neck, 22(1):17-26, 2000.
45. Cohn BA: In consideration of the E in the melanoma ABCDE mnemonic. Arch Dermatol Apr;142(4):528-9, 2006.
46. Marghoob AA, Koenig K, Bittencourt FV, Kopf AW, Bart RS: Breslow thickness and Clark level in melanoma: support for including level in pathology reports and in American Joint Committee on Cancer Staging.
47. Cancer 1;88(3):589-95, 2000.
48. Turan T, Kuran I, Ozcan H, Baş L: Geometric limit of multiple local Limberg flaps: a flap design. Plast Reconstr Surg 104(6):1675-8, 1999.

Scanned with OKEN Scanner

Capitolul 6
PATOLOGIA GLANDELOR SALIVARE

ALEXANDRU BUCUR, OCTAVIAN DINCĂ, HORIA IONESCU

Glandele salivare sunt glande exocrine care derivă din structuri ectodermice şi sunt formate din celule mucoase, seroase şi mioepiteliale. Acestea secretă salivă, care este eliminată în cavitatea orală prin canale de excreţie, cu structură epitelială.

Sistemul salivar este format din trei perechi de glande salivare mari: parotide, submandibulare şi sublinguale şi din glande salivare accesorii (mici).

Glanda parotidă îmbracă lateral şi posterior ramul mandibulei, fiind situată în loja parotidiană. Cântăreşte aproximativ 15–30 g şi secretă *salivă seroasă,* care este eliminată în cavitatea orală prin canalul Stenon*, al cărui orificiu de deschidere este situat la nivelul mucoasei jugale, în dreptul celui de-al doilea molar superior. Este delimitată superficial de o capsulă fibroasă care reprezintă o parte integrantă a sistemului musculo-aponevrotic superficial (SMAS), iar profund este situată pe muşchiul maseter. Nervul facial şi ramurile sale trec prin parenchimul glandular, delimitând arbitrar, din punct de vedere chirurgical, un lob superficial, suprafacial, şi un lob profund, subfacial, care ocupă spaţiul prestilian.

Glanda submandibulară este situată inferior şi medial de corpul mandibulei, în loja omonimă. Cântăreşte aproximativ 10–15 g şi secretă *salivă mixtă, predominant seroasă,* care este eliminată în cavitatea orală prin canalul Wharton, care se deschide în planşeul bucal anterior. Este delimitată superficial de fascia cervicală superficială, şi este separată de planşeul bucal prin m. milohioidian.

Glanda sublinguală se localizează în planşeul bucal, deasupra muşchiului milohioidian. Are dimensiuni mici, cântărind aproximativ 1,5–2,5 g şi secretă o *salivă mixtă, predominant mucoasă,* care este eliminată în cavitatea orală prin intermediul canalului Bartholin sau printr-o multitudine de canale Rivinius. Acestea se pot deschide direct în cavitatea orală, în imediata vecinătate a orificiului canalului Wharton, sau uneori pot conflua în canalul Wharton.

Glandele salivare accesorii au dimensiuni reduse şi sunt distribuite în submucoasa întregii cavităţii orale, fiind prezente şi în orofaringe şi chiar şi în treimea superioară a esofagului. În general lipsesc de la nivelul fibromucoasei porţiunii anterioare a palatului dur şi de la nivelul gingivomucoasei crestei alveolare. Sunt în număr de aproximativ 600–800. Secretă o *salivă mucoasă,* care este eliminată local printr-un mic canal de excreţie, şi care astfel formează o peliculă protectoare a mucoasei orale. ***Glandele von Ebner***, localizate la nivelul papilelor circumvalate ale limbii, elimină o secreţie seroasă, care conţine lipaza lingual şi care contribuie la formarea salivei.

Saliva secretată într-un interval de 24 de ore este variabilă, între 700 şi 1 500 cm^3, prezentând o variaţie circadiană, cu un minim nocturn, şi cu un maxim fiziologic în timpul alimentaţiei, fiind însă influenţată calitativ şi cantitativ de multiple mecanisme reflexe (stimuli olfactivi, gustativi, iritativi ai mucoasei bucale). Inervaţia reflexă are caracter vegetativ (prin intermediul ganglionului otic şi al celui submandibular), simpaticul inducând secreţia de salivă vâscoasă, în cantitate

* După numele anatomistului danez Niels Stensen (1638–1686), latinizat sub forma Nicolaus Stenonius; în literatura anglo-saxonă se menţine denumirea de canal Stensen.

Scanned with OKEN Scanner

redusă, în timp ce parasimpaticul determinând induce secreția de salivă seroasă, în cantitate crescută. De asemenea, există o multitudine de influențe pshihice care determină variații cantitative și calitative ale secreției salivare, în limite fiziologice.

Tabelul 6.1

Caracteristicile glandelor salivare [1]

Glanda salivară	Localizare, canal de excreție	Secreție	Inervație vegetativă	Contribuție la volumul salivar
Parotidă	retromandibular; canalul Stenon	seroasă	ganglionul otic / n. glosofaringian	~ 25%
Submandibulară	loja submandibulară; canalul Wharton	mixtă	ganglionul submandibular/ n. VII bis (Wrisberg)	~ 70%
Sublinguală	planșeul bucal; canalul Bartholin sau canalele Rivinius	mucoasă	ganglionul submandibular/ n. VII bis (Wrisberg)	~ 5%
Glande salivare accesorii	mucoasa orală și a tractului digestiv superior, cu excepția fibromucoasei porțiunii anterioare a palatului dur și gingivomucoasei alveolare	seroasă	–	variabilă
Glandele von Ebner	papilele circumvalate linguale	seroasă	–	minimă

Saliva este compusă din 98% apă, în timp ce restul de 2% reprezintă electroliți (sodiu, potasiu, calciu, magneziu, cloruri, bicarbonați, fosfați), produși organici (uree, aminoacizi, glucoză), mucus (mucopolizaharide și glicoproteine), compuși antibacterieni (tiocianat, Ig A secretor), enzime (α-amilază, lizozim, lipază lingual, lactoferină, lactoperoxidază etc.), [2]. Saliva antrenează totodată celule rezultate în urma descuamării mucoasei orale, precum și numeroși germeni bacterieni nespecifici care formează microbiocenoza cavității orale. Saliva are un pH neutru, între 5,5 și 7.

Principalul rol al salivei este de lubrifiere a mucoasei orale și a tractului digestiv superior. În același timp, contribuie la digestie prin componentele sale enzimatice și prin lubrifierea bolului alimentar; are rol în apărarea antibacteriană, atât prin acțiunea mecanică de „spălare" a cavității orale, cât și prin acțiunea unor agenții antibacterieni specifici: IgA secretor, lactoferină, lactoperoxidază. Saliva constituie un sistem tampon pentru pH-ul cavității orale, atât prin diluția unor componente acide sau bazice ingerate, cât și prin neutralizarea chimică a acestora. Totodată, pelicula de salivă care tapetează mucoasa orală constituie un strat protector atât din punct de vedere chimic, cât și termic. Prin conținutul de calciu și fosfați, saliva este implicată în metabolismul smaltului dentar și deci are un rol cariopreventiv. Saliva dizolvă parțial o serie de componente chimice ale alimentelor ingerate, permițând o mai bună și uniformă stimulare a receptorilor gustativi. De asemenea, prin salivă se elimină o serie de substanțe endogene (uree, creatinină, glucoză, corpi cetonici etc.), dar și substanțe exogene, în special unele medicamente și compuși toxici (mercur, plumb, bismut etc.).

VARIANTE ANATOMICE ȘI MALFORMAȚII ALE GLANDELOR SALIVARE

APLAZIA ȘI HIPOPLAZIA GLANDELOR SALIVARE

Aplazia (agenezia) sau hipoplazia (hipogenezia) glandelor salivare reprezintă o situație clinică extrem de rară, care constă în absența sau dezvoltarea insuficientă a glandelor salivare, unilateral sau excepțional bilateral. Poate apărea

Scanned with OKEN Scanner

ca anomalie izolată sau în contextul atrofiei hemifaciale (sindromul Parry-Romberg), a sindromului LADD (lacrimal-auricular-dentar-digital), sau disostozei mandibulo-faciale (sindromul Treacher-Collins) [3]. Duce la instituirea unei hiposialii severe, cu consecințele acesteia: carioactivitate crescută, senzație de arsură orală, infecții orale, tulburări de gust. Clinic se prezintă sub forma unui discret deficit de contur facial, dar diagnosticul se stabilește după examenul CT sau IRM. Tratamentul are caracter simptomatic și vizează compensarea hiposialiei, precum și prevenția complicațiilor dentare.

ȚESUT SALIVAR HETEROTOPIC

În rare cazuri se poate evidenția prezența de țesut salivar heterotopic (practic un coriostom), fără continuitate cu o glandă salivară, situat fie în țesuturile învecinate (spațiu suprafascial, grosimea obrazului), fie la distanță: limbă, mandibulă, canal tireoglos, ganglioni limfatici, părțile moi ale urechii externe etc [4]. Se prezintă clinic sub forma unui mic nodul nedureros, total asimptomatic, care nu ridică probleme pacientului. În unele situații se poate asocia cu o fistulă salivară la tegument. Aceste țesuturi salivare heterotopice prezintă un potențial crescut de transformare tumorală benignă (în special tumoră mixtă, chistadenolimfom), sau malignă (în special carcinom mucoepidermoid). În cazul în care sunt simptomatice sau prezintă fistulă salivară, sunt necesare extirparea și fistulectomia.

GLANDĂ PAROTIDĂ ACCESORIE

Glanda parotidă accesorie reprezintă un țesut salivar heterotopic care poate avea sau nu continuitate cu glanda parotidă, situându-se de-a lungul canalului Stenon. Reprezintă o variantă anatomică destul de frecventă în populația generală. Poate fi învelită de fascia m. maseter, sau poate fi situată superficial de planul buccinator în grosimea obrazului, uneori putând fi palpată sub forma unui aparent nodul situat anterior de m. maseter. Excrecția salivei produse de acest țesut se face prin canalul Stenon. Are importanță clinică prin faptul că poate prezenta întreaga patologie a glandelor salivare, însă caracterele specifice legate de simptomatologie și localizare pot ridica probleme de diagnostic diferențial și tratament.

DILATAȚIILE CONGENITALE SAU DOBÂNDITE ALE CANALELOR DE EXCREȚIE ALE GLANDELOR SALIVARE

În rare cazuri pacienții pot prezenta o dilatație marcată a canalului Stenon sau Wharton, cu un diametru al lumenului de până la 10 mm (fig. 6.1). Aceasta poate avea caracter congenital sau poate fi secundară unor fenomene repetate de obstrucție a excreției salivare. Afectarea poate fi unilaterală sau mai rar bilaterală. Această dilatație favorizează într-o primă etapă staza salivară la nivelul canalului și permite infectarea a canalului sau chiar a glandei prin pătrunderea retrogradă a germenilor din cavitatea orală.

a

b

Figura 6.1. Sialografii care evidențiază dilatația congenitală a – canalului Stenon; b – canalului Wharton (cazuistica prof. dr. A. Bucur).

Scanned with OKEN Scanner

PLĂGILE GLANDELOR SALIVARE ŞI CANALELOR DE EXCREŢIE ALE ACESTORA

Patologia traumatică a glandelor salivare afectează în special glanda parotidă, având în vedere faptul că celelalte glande salivare mari sunt mai puţin expuse traumatismelor, fiind protejate de corpul mandibulei.

Gravitatea plăgilor regiunii parotideo-maseterine este determinată de riscul de lezare a structurilor conţinute de loja parotidiană şi care traversează glanda: vasele lojii care sunt expuse la secţionare traumatică (a. carotidă externă, v. retromandibulară), n. facial, canalul Stenon. Există astfel riscul unor complicaţii imediate, reprezentate de hemoragii importante, pareza n. facial şi scurgerea de salivă din plagă.

Hemoragia poate fi externă, abundentă, sau poate determina un hematom progresiv intraparotidian. În ambele situaţii se impune descoperirea şi ligaturarea de urgenţă, la ambele capete, a vaselor lezate.

În cazul secţionării traumatice a trunchiului sau ramurilor n. facial, se indică, acolo unde este posibil, neurorafia imediată. În cazul în care post-traumatic lipseşte un segment de nerv, se impune neuroplastia cu interpoziţia de grefon nervos, cel mai frecvent utilizat fiind n. sural. Intervenţiile de neurorafie sau neuroplastie implică tehnici de microchirurgie.

Întreruperea continuităţii canalului Stenon necesită fie sutura acestuia după descoperirea ambelor capete (fig. 6.2a), fie repoziţionarea transjugală a segmentului posterior al canalului secţionat, astfel încât să se creeze premisele unui drenaj oral al salivei (fig. 6.2b).

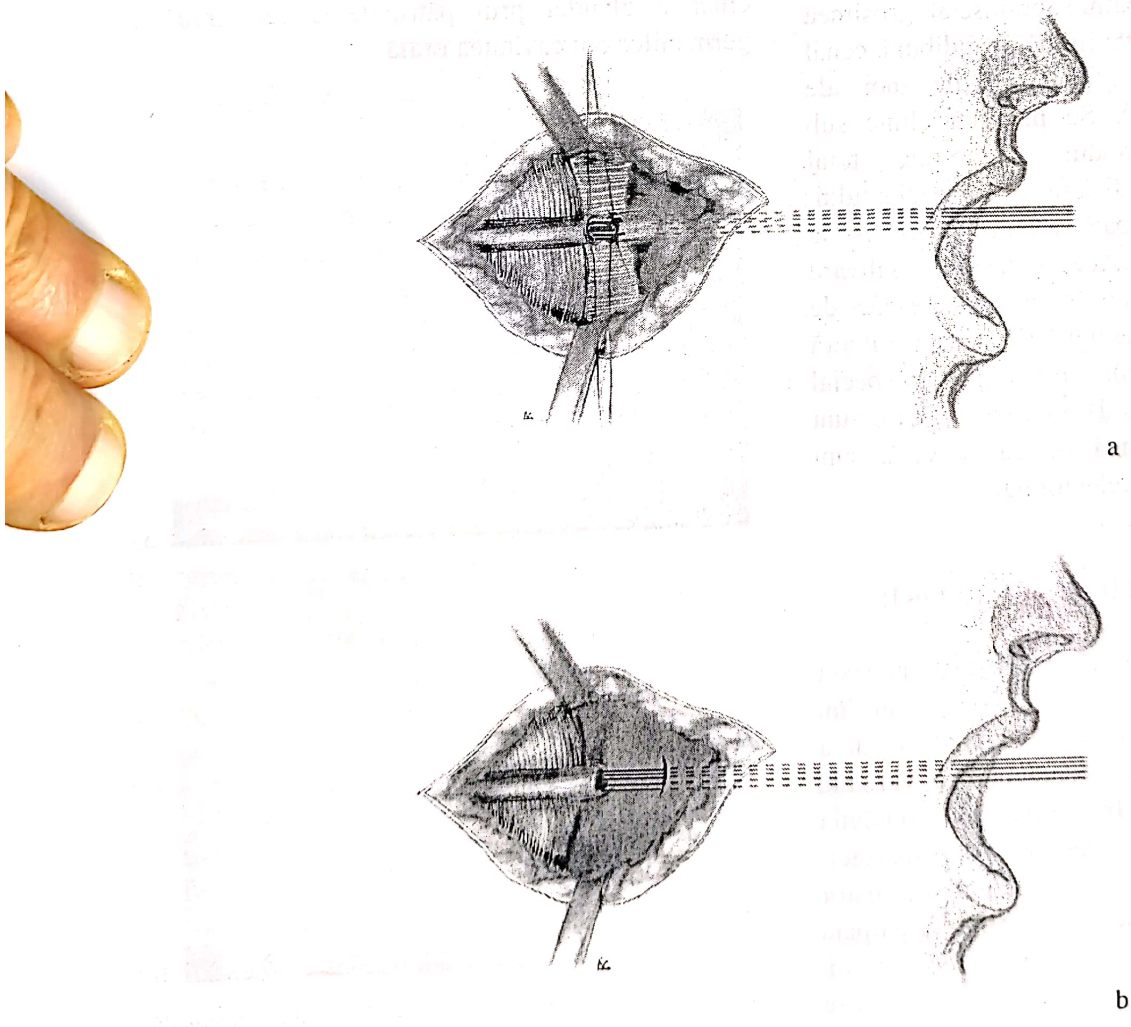

Figura 6.2. Plăgile faciale cu întreruperea continuităţii canalului Stenon: a – sutura canalului; b – repoziţionarea transjugală a canalului Stenon.

Scanned with OKEN Scanner

În lipsa unui tratament imediat, sechelele cele mai frecvente şi mai importante ale plăgilor post-traumatice parotidiene sunt paralizia n. facial şi fistula salivară.

Tratamentul tardiv al paraliziei post-traumatice de n. facial constă, de asemenea, în neurorafie sau neuroplastie cu grefon nervos intermediar, în condiţiile izolării precise a bonturilor nervoase restante şi a îndepărtării neurinomului de bont, care să permită o continuitate a fibrelor nervoase.

Fistula salivară reprezintă o sechelă relativ frecventă a plăgilor regiunii parotideo-maseterine şi constă în apariţia unei căi anormale de scurgere a salivei. Fistulele salivare se pot localiza atât în dreptul parenchimului glandular, cât şi la nivelul traiectului canalului Stenon. Orificiul de deschidere a fistulei poate fi situat oral, la nivelul mucoasei jugale, caz în care nu determină tulburări funcţionale şi deci nu necesită tratament. De cele mai multe ori însă, fistula salivară se deschide la nivelul tegumentelor parotideo-maseterine sau geniene. În această situaţie, apare la nivelul tegumentului un orificiu fistulos punctiform, acoperit de o crustă sau de un burjon cărnos. Uneori, fistula se poate situa în plină cicatrice, fiind mascată de aceasta. Prin acest orificiu se scurge o cantitate variabilă de salivă, mai crescută în timpul masticaţiei. Trebuie menţionat faptul că aceste fistule salivare nu au numai etiologie traumatică, ele putând avea şi alte cauze: intervenţii chirurgicale în regiunea parotideo-maseterină, infecţii specifice (TBC, lues, actinomicoză) sau nespecifice ale regiunii, tumori maligne cu invazie tegumentară etc.

Fistulele salivare constituie leziuni permanente, care numai excepţional se închid spontan. Tratamentul acestora constă în extirparea chirurgicală a orificiului şi traiectului fistulos, consecutiv cu diminuarea sau suprimarea temporară a secreţiei salivare. Excizia fistulei va fi urmată de sutura în mai multe planuri, care să limiteze riscul refacerii traiectului fistulos. Diminuarea secreţiei salivare se va realiza în aceeaşi etapă, prin administrarea de medicaţie anticolinergică, sau va viza diminuarea reflexului salivar prin punerea în repaus a mandibulei (imobilizare intermaxilară). În plus, se recomandă devierea fluxului salivar spre cavitatea orală, prin crearea unui orificiu la nivelul mucoasei jugale şi introducerea unui tub de politen în grosimea obrazului şi fixat la mucoasă. Astfel, după formarea şi permanentizarea traiectului de drenaj salivar spre cavitatea orală, tubul de politen se va suprima. În cazuri extreme, în care, după aplicarea tratamentului, fistula salivară nu se închide, se poate recurge la parotidectomie totală de necesitate.

TULBURĂRILE SECREŢIEI SALIVARE

SIALOREA (PTIALISMUL)

Sialorea (sau ptialismul) reprezintă secreţia salivară excesivă, care se acumulează rapid în cavitatea orală, obligând pacientul la deglutiţii repetate, fapt care induce o suprasolicitare a musculaturii suprahioidiene, precum şi o discretă afectare a fonaţiei. În timpul somnului, atunci când reflexul de deglutiţie şi tonusul muşchiului orbicular al gurii sunt diminuate, se asociază cu fenomene de scurgere a salivei din cavitatea orală.

La examenul clinic se evidenţiază acumularea rapidă de salivă în planşeul bucal. O apreciere obiectivă a creşterii fluxului salivar se poate face cu ajutorul testului cubului de zahăr: se pune sub limba pacientului un cub de zahăr de volum mediu, acesta închizând gura; în mod normal cubul se îmbibă complet şi se dizolvă în aproximativ 3 minute; la pacienţii cu hipersecreţie salivară, acest fenomen se produce mult mai rapid, chiar sub 1 minut.

Cel mai frecvent, sialoreea are drept cauză iritaţia locală, oro-faringiană, care activează reflexul de salivaţie, prin stimulare senzitivă, transmisă pe calea n. trigemen. Astfel, prezenţa la nivelul cavităţii orale a unor leziuni cum ar fi: stomatite, afte bucale, afecţiuni acute dento-parodontale, traumatisme, formaţiuni tumorale (în special formele maligne în stadii în care se asociază cu simptomatologie dureroasă) induc hipersalivaţia reflexă. Odată cu înlăturarea factorului iritativ, secreţia salivară revine la normal. În acelaşi context iritativ local, purtătorii de proteze dentare mobile, incorect adaptate, sau cu care pacientul încă nu s-a obişnuit, vor prezenta sialoree. Fenomenele de hipersalivaţie sunt, de asemenea, asociate cu momentul erupţiei dinţilor la copii. O serie de afecţiuni gastrice însoţite de reflux gastro-esofagian persistent (spasme esofagiene, gastrită, ulcer gastric sau duodenal, hernie hiatală, tumori maligne gastrice sau

Scanned with OKEN Scanner

esofagiene) determină o hipersecreție reflexă de salivă, care va constitui un sistem tampon pentru neutralizarea acidității conținutului gastric ajuns în oro-faringe. La pacienții supuși radioterapiei în teritoriul oro-maxilo-facial, apare o radio-mucozită, care inițial induce sialoree reflexă prin mecanism iritativ. Pe parcurs, pe măsura sclerozării glandelor salivare, la acești pacienți se va instala xerostomia persistentă.

Sialoreea se poate datora și altor cauze, cu caracter general. Unele boli infecțioase se pot însoți de hipersecreție salivară; dintre acestea, este binecunoscută sialorea abundentă din rabie. De asemenea, fenomene de sialoree sunt descrise în hipertiroidism, precum și în insuficiența renală cronică și diabet, unde apar și fenomene supurative ale glandelor salivare (în special parotide). Intoxicațiile acute cu plumb, mercur, crom, iod, precum și cele medicamentoase cu săruri de litiu și derivați de pilocarpină induc hipersalivație. La gravide apare uneori o hipersecreție salivară, probabil pe fond hormonal, și care dispare frecvent în ultima perioadă a sarcinii și întotdeauna post-partum.

Pe fond psihic, se descriu la unii pacienți fenomene de sialoree acută, tranzitorie, în contextul unor stări de stres sau crize de panică. Dimpotrivă, la alți pacienți, aceste stări de stres se asociază cu xerostomie. Anumite afecțiuni cu componentă psihiatrică se asociază cu hiper-secreție salivară cronică, pacienții acuzând disfagii cu senzație de „nod în gât" și glosodinii.

Sialoreea de origine neurologică apare în boala Parkinson, în sifilisul terțiar cu afectare cerebrală, în anumite nevralgii faciale, în encefalite, în cazul unor tumori situate la baza ventriculului IV, în vecinătatea centrilor reflexului salivar.

Un tip particular de hipersalivație excesivă este sialorea paroxistică idiopatică. Se manifestă prin episoade de sialoree marcată, de etiologie necunoscută, cu o durată de 2–5 minute. Se asociază cu fenomene prodromale de greață sau/și durere epigastrică.

O falsă sialoree este reprezentată de incontinența salivară la pacienții cu deficit neuro-motor, aceasta putând fi sau nu asociată cu o creștere reală a fluxului salivar. Principala cauză este de fapt o tulburare de deglutiție, asociată cu hipotonia musculaturii pereților cavității orale.

Un caz particular este acela al pacienților cu tumori maligne ale cavității orale, situate posterior, la care, pe lângă factorul iritativ determinat de tumoră, apar fenomene de odinofagie marcată, care împiedică deglutiția.

Tratament

Formele ușoare și tranzitorii de sialoree nu necesită niciun tratament. Înlăturarea cauzelor iritative locale generatoare de sialoree vor normaliza implicit și secreția salivară.

Pentru formele severe, persistente, se poate institui un tratament medicamentos. Medicația anticolinergică (atropină și derivați) reduce producția de salivă, dar are efecte secundare inacceptabile. Infiltrațiile transdermice cu scopolamină au o oarecare eficiență, dar sunt contraindicate la copiii sub 10 ani.

Pentru pacienții cu control neuro-muscular deficitar, s-au folosit diferite tehnici chirurgicale pentru combaterea sialoreei severe:

– repoziționarea canalelor Wharton sau Stenon, spre posterior, cu deschiderea acestora la nivelul istmului faringian, ceea ce va permite deglutiția mai ușoară a salivei și astfel reducerea fenomenelor de incontinență salivară;

– ablația glandelor salivare (în special a glandelor submandibulare);

– neurectomia bilaterală a n. coarda timpanului, care întrerupe căile eferente parasimpatice ale glandei parotide, reducând secreția salivară; această intervenție induce însă și pierderea sensibilității gustative în cele 2/3 anterioare ale limbii.

În cazuri severe, s-a încercat inducerea sclerozei glandelor salivare prin radioterapie în doze reduse, existând însă riscul major de transformare malignă.

La copiii cu handicap psiho-motor, tratamentul logopedic poate îmbunătăți controlul neuro-muscular, dar ridică problema unei colaborări deficitare cu pacientul.

HIPOSIALIA

Hiposialia reprezintă o diminuare a secreției salivare, de etiologie diversă. Asialia reprezintă lipsa totală a secreției salivare, care se produce cu totul excepțional și nu are caracter permanent.

Hiposialiile tranzitorii au de multe ori o componentă psihologică, fiind induse de emoții sau stări de stres și dispar odată cu înlăturarea

Scanned with OKEN Scanner

factorului psihogen. De asemenea, se pot instala hiposialii tranzitorii pe durata mai multor zile, la pacienții care prezintă dezechilibre hidro-elecrolitice (ingestie insuficientă de lichide, hemoragii importante, stări febrile din infecții microbiene sau virale, afecțiuni digestive asociate cu vomă sau diaree etc.). Administrarea pe termen scurt a unor medicamente, cum ar fi antibiotice cu spectru larg, antihistaminice, antidepresive pot induce fenomene de hiposialie tranzitorie. Hiposialiile tranzitorii nu necesită un tratament specific, fiind necesară în principal o bună hidratare și igienă orală pentru combaterea posibilelor complicații.

Hiposialia persistentă, de lungă durată, induce xerostomia. Aceasta are o componentă subiectivă, reprezentată de senzația de uscăciune a gurii, și o componentă obiectivă, concretizată prin modificări cronice evidente la examenul clinic al cavității orale.

Cauzele hiposialiilor persistente sunt multiple, putând implica factori locali (fumatul, respirația orală), dar mai ales factori generali care țin de administrarea cronică a unor clase de medicamente, afecțiuni neuro-psihice și unele boli sistemice.

Xerostomia este o manifestare clinică frecvent întâlnită la mai mult de 25% dintre persoanele de vârsta a treia. În trecut, se considera că face parte din cortegiul modificărilor fiziologice de la această vârstă, dar în prezent există un consens legat de faptul că modificările de producție a secreției salivare sunt minime odată cu înaintarea în vârstă. Xerostomia la vârsta a treia este în fapt secundară medicației cronice care se administrează la acești pacienți.

Numeroase medicamente au ca efect secundar xerostomia, incluzând mai mult de 60% dintre cele mai frecvente 200 de substanțe medicamentoase prescrise în lume. Severitatea xerostomia este legată atât de specificul medicației, cât și de dozele administrate. Principalele clase de substanțe medicamentoase implicate în apariția xerostomiei sunt [5]:

- antihistaminice (difenilhidramină, clorfeniramină);
- decongestive (pseudoefedrine);
- antidepresive (amitriptilină);
- antipsihotice (derivați de fenotiazină, haloperidol);
- antihipertensive (rezerpină, metil-DOPA, clorotiazide, furosemid, metoprolol, blocanți de canale de calciu);
- anticolinergice (atropină, scopolamină).

O serie de boli sistemice afectează glandele salivare, influențând cantitatea și calitatea salivei: sindromul Sjögren, sarcoidoza, SIDA, reacțiile imune de rejet de organ, diabetul zaharat și diabetul insipid.

O situație aparte este cea a pacienților la care s-a practicat radioterapie în teritoriul oro-maxilo-facial, având ca efect secundar fibrozarea glandelor salivare, care duce la o xerostomie severă și persistentă. Extrem de rar hiposialia apare prin aplazia glandelor salivare.

Anumite afecțiuni neurologice pot determina în mod direct hiposialii: leziuni bulbare, scleroze multiloculare, lezarea bazei ventriculului IV. Unele afecțiuni psihiatrice, induc fenomene de xerostomie, care au o componentă accentuat subiectivă, pe lângă efectele secundare ale medicației specifice.

Clinic, în contextul xerostomiei, pacienții prezintă o reducere a secreției salivare, precum și o creștere semnificativă a vâscozității acesteia. Mucoasa orală are un aspect uscat și este de culoare roșie, fiind acoperită frecvent de depozite candidozice albicioase. Fața dorsală a limbii este fisurată și prezintă o evidentă atrofie a papilelor filiforme („limbă depapilată"), dându-i un aspect lucios (fig. 6.3).

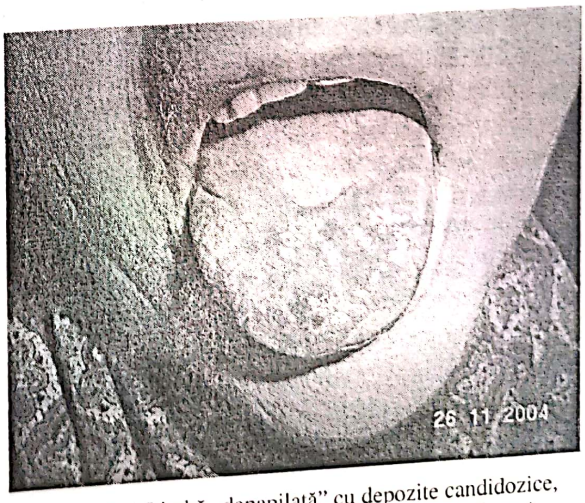

Figura 6.3. Limbă „depapilată" cu depozite candidozice, pe fond de xerostomie (cazuistica prof. dr. A. Bucur).

Scanned with OKEN Scanner

Se constată prezența ragadelor comisurale și a unei carioactivități crescute, caracterizate în special prin carii de colet. La presiunea pe glandele salivare mari, se elimină o cantitate redusă de secreție salivară vâscoasă. Examenul mucoasei palatine nu evidențiază picături mici de salivă provenite din glandele salivare accesorii, așa cum se întâmplă în mod normal. Determinarea pH-ului salivei cu ajutorul indicatorilor specifici indică o scădere a acestuia. Testul cubului de zahăr depășește cu mult 3 minute.

Nu se poate stabili o corelație certă între aspectul clinic și simptomatologia subiectivă a pacientului. Astfel, unii pacienți se plâng de o senzație accentuată de uscăciune a gurii, fără a prezenta o reducere semnificativă a secreției salivare și tabloul clinic specific. Dimpotrivă, alți pacienți prezintă semnele clinice obiective, dar fără a asocia acuze subiective.

Tratament

Tratamentul xerostomiei este dificil și adesea cu rezultate slabe. Tratamentul simptomatic constă în folosirea de salivă artificială (pe bază de carboximetilceluloză). De asemenea, medicul poate recomanda pacientului folosirea unor produse care stimulează secreția salivară: citrice, bomboane fără zahăr, gumă de mestecat, alimente solide etc.

La pacienții cu xerostomie legată strict de medicația specifică, se poate încerca o abordare multidisciplinară cu medicul care a prescris medicația de fond, în sensul unei eventuale reduceri a dozelor administrate sau a prescrierii unor alte medicamente echivalente, dar cu efecte secundare mai reduse.

În formele persistente, rezultate bune s-au obținut prin administrarea sistemică de agoniști parasimpatomimetici, cum ar fi pilocarpina în doze de 5–10 mg, de câte 3–4 ori pe zi. Aceasta duce la creșterea semnificativă a fluxului salivar, dar are ca efect secundar hipersudorația; alte efecte secundare cunoscute, cum ar fi creșterea frecvenței cardiace sau hipertensiunea, sunt rareori constatate. Ca alternativă, pot fi administrați și derivați de acetilcolină. Atât pilocarpina, cât derivații de acetilcolină au contraindicație absolută la pacienții cu glaucom cu unghi închis.

Având în vedere carioactivitatea secundară, se recomandă o bună dispensarizare stomatologică și folosirea pe termen scurt, dar repetată, a substanțelor ce conțin clorhexidină și fluoruri. Rezultate bune sunt obținute prin folosirea produselor de igienă orală (paste de dinți, ape de gură) care conțin lactoperoxidază, lizozim sau lactoferină. Combaterea candidozei orale consecutive xerostomiei se poate face prin administrarea locală de colutorii ce conțin substanțe antifungice, sau, în forme severe, prin prescrierea unei medicații antifungice generale.

TULBURĂRI DE CAUZĂ OBSTRUCTIVĂ ALE GLANDELOR SALIVARE

Fenomenele obstructive ale glandelor salivare induc cele mai frecvente afecțiuni ale acestora. Afectarea obstructivă cronică induce sialadenita cronică și atrofia progresivă a glandelor salivare mari, în timp la nivelul glandelor salivare accesorii poate avea ca efect transformarea chistică a acestora.

Cauza obstructivă cea mai frecventă este legată de dezvoltarea unui calcul salivar (sialolit) la nivelul canalului sau arborelui salivar al glandei. Un alt mecanism este reprezentat de fibrozarea porțiunii terminale a canalului sau/și a papilei canalului Stenon sau Wharton, pe fondul unor microtraumatisme cronice locale. O altă cauză mai rară este îngroșarea peretelui canalului de excreție cu îngustarea lumenului acestuia, prin epitelizare excesivă, favorizată de infecții retrograde din cavitatea orală.

SIALOLITIAZA

Sialolitiaza (litiaza salivară) reprezintă aproximativ jumătate din patologia glandelor salivare și este caracterizată prin formarea și dezvoltarea de calculi la nivelul glandelor salivare sau al canalelor de excreție ale acestora. Apare cel mai frecvent în canalul Wharton sau glanda submandibulară (70–90% dintre cazuri) (fig. 6.4), mai rar în canalul Stenon sau glanda parotidă

Scanned with OKEN Scanner

(5–10% dintre cazuri), şi cu totul excepţional la nivelul glandei sublinguale sau al glandelor salivare accesorii (sub 2% dintre cazuri) (fig. 6.5). Are caracter unilateral, fiind însă descrise şi cazuri de afectare bilaterală [6] (fig. 6.6).

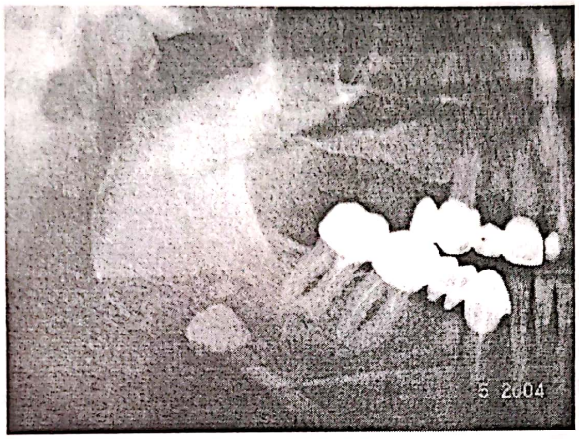

Figura 6.4. Litiaza glandei submandibulare, evidenţiată prin prezenţa unui calcul radioopac pe ortopantomogramă (cazuistica prof. dr. A. Bucur).

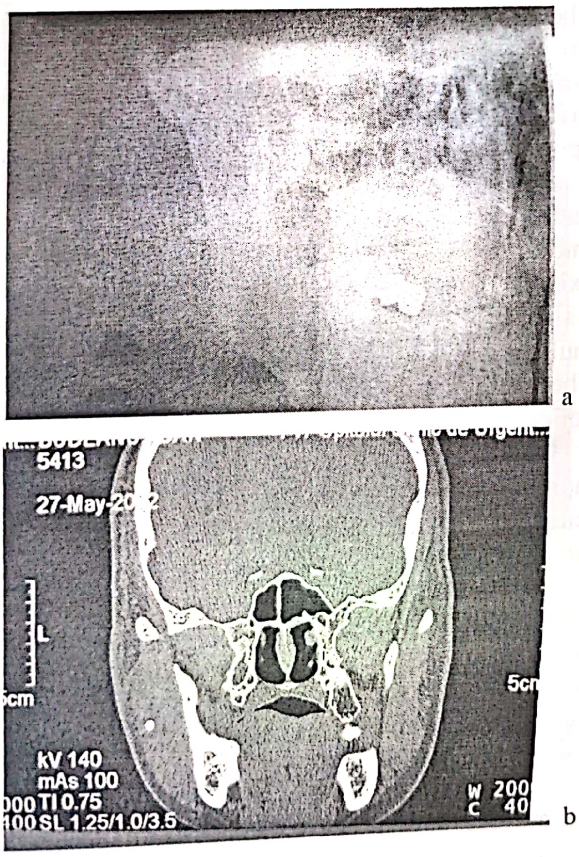

a

b

Figura 6.5. Litiaza glandei parotide, evidenţiată pe a – radiografie de craniu de faţă şi b – CT (cazuistica prof. dr. A. Bucur).

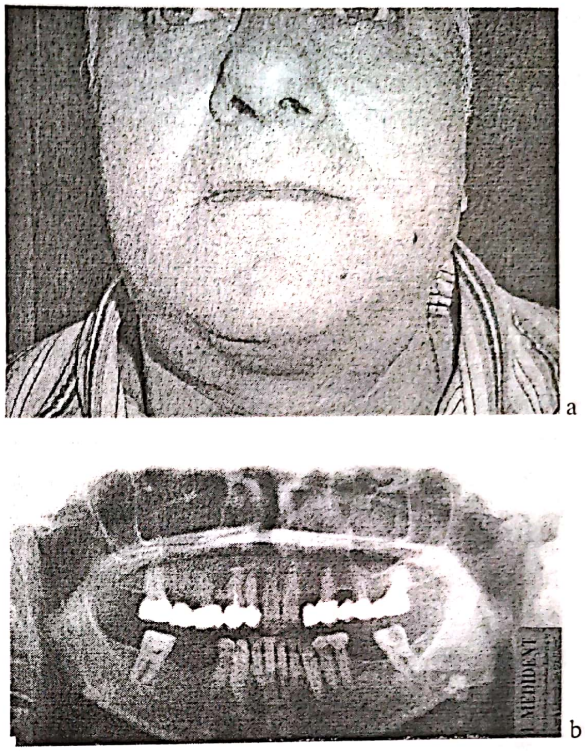

a

b

Figura 6.6. Litiază bilaterală de glandă submandibulară: a – aspect clinic; b – imagine radiologică (cazuistica prof. dr. A. Bucur).

Litiaza salivară poate apărea la orice vârstă, cel mai frecvent afectează pacienţii între 30 şi 60 de ani, preponderent de sex masculin, dar poate fi întâlnită şi la copii. De cele mai multe ori, afecţiunea evoluează latent, practic asimptomatic, o mare parte dintre calculii salivari fiind expulzaţi spontan, pe căile de excreţie ale salivei. Alteori poate fi descoperită întâmplător, în urma unui examen radiologic (ortopantomogramă, craniu de faţă, radiografii pentru coloana cervicală etc.), pe care se evidenţiază prezenţa unui calcul radioopac.

Calculii salivari sunt formaţi din fosfaţi, carbonaţi sau/şi oxalaţi de calciu, care se depun progresiv în jurul unui nucleu central organic, format din mucină, celule epiteliale descuamate şi microorganisme. Sub influenţa diverşilor factori favorizanţi locali (septicitatea cavităţii orale, fumatul, tartrul dentar, microtraumatisme locale, pătrunderea de corpi străini în canalele excretorii) şi pe fondul unor factori generali incomplet elucidaţi, se produc, pe cale reflexă, tulburări funcţionale ale secreţiei salivare, cu modificări ale chimismului şi echilibrului coloido-mineral al salivei. Concomitent, apar şi tulburări în dinamica fluxului salivar, cu încetinirea acestuia, creându-se

Scanned with OKEN Scanner

condiţii favorabile depunerii sărurilor minerale. Apare astfel un fenomen denumit de Valerian Popescu [7] „catar litogen", care constă în de fapt în formarea nucleului organic central, pe care se depun, prin precipitare, sărurile minerale conţinute în salivă. Microcalculii iniţiali se formează probabil în acinii salivari, în zone de stază salivară şi apoi migrează în canalele salivare, crescând treptat în volum, pe măsura depunerii materialului anorganic.

Majoritatea microcalculilor sunt antrenaţi de fluxul salivar şi eliminaţi, dar uneori aceştia rămân în arborele salivar, cresc progresiv în dimensiuni şi pot predispune la obstrucţie mecanică. Calculii salivari de dimensiuni semnificative se pot localiza în glanda salivară, la nivelul bazinetului sau de-a lungul canalului de excreţie. Un studiu clinic [8] prezintă valori orientative privind frecvenţa diferitelor localizări ale calculilor salivari.

Tabelul 6.2

Valori orientative privind frecvenţa diferenţelor localizării ale calculilor salivari

	Glanda submandibulară	Glanda parotidă
Arborele salivar intraparenchimatos	9%	23%
Bazinet	57%	13%
Canalul Wharton/Stenon	36%	64%

Calculii intracanaliculari sunt ovoidali, fuziformi, adesea cu un şanţ longitudinal format prin scurgerea salivei. Calculii intraglandulari au formă sferoidală, neregulată. Indiferent de localizare, sunt de obicei de culoare gălbuie, cu suprafaţă rugoasă; pe secţiune pot avea aspect omogen sau o structură lamelară concentrică. Variază dimensional de la mai puţin de 1 mm, până la câţiva centrimetri.

Litiaza glandei submandibulare

Aşa cum am arătat, interesarea litiazică a glandei submandibulare şi canalului Wharton este de departe cea mai frecventă, fapt datorat mai multor particularităţi:

1. secreţia salivară este bogată în mucus, favorizând catarul litogen şi precipitarea fosfaţilor şi carbonaţilor de calciu;

2. poziţia anatomică declivă a glandei şi caracterul antigravitaţional al excreţiei salivare, fapt ce predispune la fenomene de stază salivară;

3. canalul Wharton, deşi este aproape la fel de lung ca şi canalul Stenon, prezintă pe traiectul său două curburi anatomice, una la nivelul marginii posterioare a m. milohioidian şi alta la locul unde „ia la braţ" n. lingual;

4. orificiul de deschidere al papilei canalului Wharton este mai îngust decât cel al canalului Stenon.

Un calcul unic, situat în canal în poziţie distală, în apropierea papilei de excreţie, va determina frecvent manifestări clinice pe fondul fenomenului de retenţie mecanică, în timp ce un calcul situat proximal în canal, sau intraglandular, va provoca fenomene în special inflamatorii şi va favoriza infectarea glandei. Porţiunea canalului salivar situată înapoia calculului se dilată şi apare inflamaţia epiteliului canalicular (sialodochită). În contextul în care inflamaţia se extinde în părţile moi adiacente canalului, apar fenomene suplimentare de periwhartonită sau peristenonită. În glanda salivară se produce edem interstiţial, dilatarea şi inflamaţia acinilor, cu instalarea unei sialadenite litiazice acute, dar de cele mai multe ori a unei sialadenite litiazice cronice cu evoluţie spre atrofia sau sclerozarea progresivă a glandei.

Sialolitiaza are o perioadă de latenţă îndelungată, fiind pacienţi care elimină spontan calculi de mici dimensiuni, uneori nefiind conştienţi de existenţa bolii. După această perioadă de latenţă, sialolitiaza se manifestă clinic prin una sau mai multe dintre formele clinice descrise clasic de Dan Theodorescu [9] sub numele de *triadă salivară:* colica, abcesul şi „tumora" salivară.

Colica salivară apare prin blocarea de moment, dar totală, a fluxului salivar. Acest fenomen apare atunci când calculul migrează de-a lungul canalului şi se „blochează" către extremitatea distală a acestuia. Calculul este antrenat de secreţia salivară declanşată în timpul meselor sau în contextul activării reflexului salivar, de exemplu prin stimuli olfactivi. Clinic, după Dan Theodorescu, colica salivară se manifestă prin două simptome principale: criza dureroasă şi „tumora salivară fantomă". Durerea apare brusc, în legătură cu orarul meselor şi este uneori violentă, fiind localizată în planşeul bucal şi la nivelul limbii, cu iradiere către ureche, articulaţia temporo-mandibulară şi regiunea latero-

Scanned with OKEN Scanner

cervicală. Concomitent şi rapid se produce tumefacţia regiunii submandibulare, care uneori este voluminoasă, bine delimitată (fig. 6.7). Pacientul sesizează o tensiune a regiunii submandibulare, uscăciunea gurii şi diminuarea percepţiei gustative. Durerea cedează rapid, în schimb tumefacţia se remite treptat, în timp de 30 min – 2–3 ore. În acest interval, la un moment dat, pacientul relatează evacuarea bruscă a unui val de salivă, percepută datorită gustului sărat al acesteia. Colica salivară se va repeta cel mai probabil şi la mesele următoare, în situaţii rare producându-se expulzia spontană a calculului.

„Hernia" salivară corespunde unui blocaj momentan, dar parţial, al secreţiei salivare. În timpul meselor apare o tumefiere a regiunii submandibulare, tranzitorie, însoţită de o discretă jenă dureroasă la nivelul planşeului bucal, fenomene care dispar odată cu încetarea stimulării secreţiei salivare.

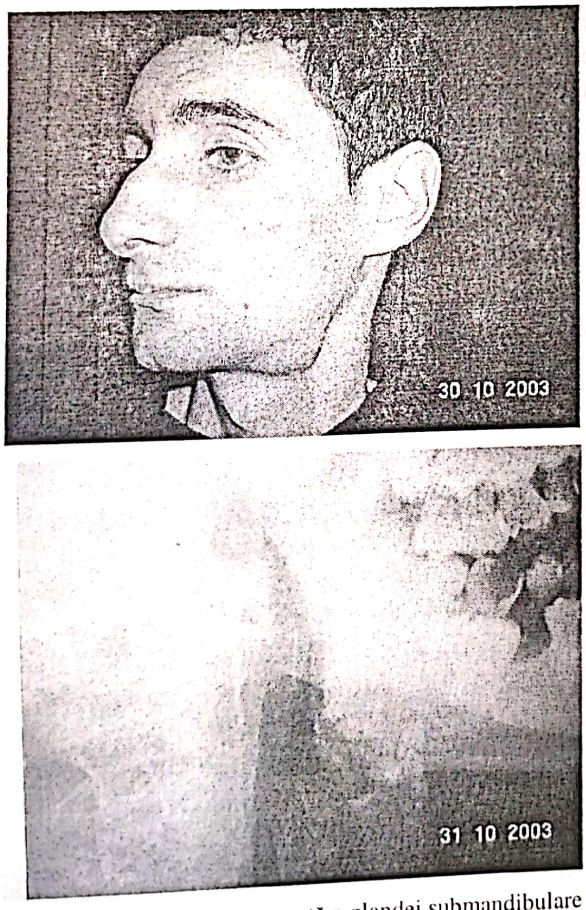

Figura 6.7. Tumefacţie marcată a glandei submandibulare stângi („tumoră salivară fantomă"), în contextul unui episod de colică salivară. Radiografia evidenţiază prezenţa calculilor la nivelul glandei submandibulare (cazuistica prof. dr. A. Bucur).

Abcesul salivar este de cele mai multe ori urmarea (complicaţia) fenomenelor mecanice retentive care au determinat colica salivară, sau se poate instala de la început, datorită unei infecţii supraadăugate, pe fondul unei staze salivare oligosimptomatice.

Dacă calculul este situat pe canalul Wharton, deasupra m. milohioidian, infecţia determină o whartonită, care se complică rapid cu peri-whartonită şi apoi cu abces de lojă sublinguală. Acesta se manifestă clinic prin apariţia unor dureri intense, lancinante, localizate sublingual unilateral, cu iradiere spre ureche. Pacientul prezintă sialoree reflexă, jenă dureroasă în mişcările limbii, edem accentuat al regiunii sublinguale, cu apariţia tumefacţiei în „creastă de cocoş" a hemiplanşeului bucal afectat. Canalul Wharton este îngroşat, iar prin ostiumul edematiat se elimină puroi. Nu apare trismusul şi nu există nicio legătură între tumefacţia sublinguală şi faţa internă a mandibulei, eliminându-se astfel o cauză dentară.

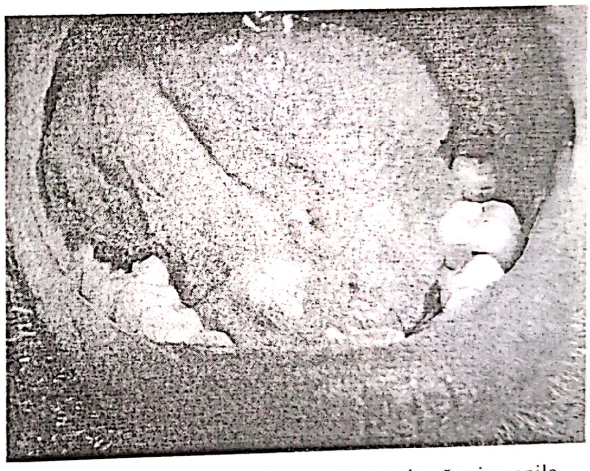

Figura 6.8. Eliminarea de secreţie purulentă prin papila canalului Wharton, la un pacient cu litiază salivară, în faza de „abces salivar" (cazuistica prof. dr. A. Bucur).

Dacă calculul este situat în porţiunea submilohioidiană a canalului Wharton, sau intraglandular, se produce iniţial o supuraţie strict a glandei submandibulare (abcesul salivar), care nu depăşeşte capsula glandulară. Astfel, presiunea pe glandă este dureroasă şi duce la eliminarea unei cantităţi semnificative de puroi, semnele clinice orale şi cervico-faciale fiind mai estompate decât în abcesul de lojă submandibulară (fig. 6.8). În evoluţie, supuraţia depăşeşte capsula glandulară şi se extinde în întreaga lojă, ducând la formarea unui abces de lojă submandibulară.

Scanned with OKEN Scanner

„Tumora salivară" reprezintă în fapt o sialadenită cronică, fiind rezultatul unor episoade supurative acute repetate ale glandei, sau al infecțiilor cronice cu evoluție îndelungată, pe fondul fenomenelor de litiază și stază salivară. Semnele clinice subiective sunt absente sau reduse. Obiectiv, glanda este mărită de volum, indurată, neregulată, cu aspect pseudotumoral. Ostiumul este proeminent, întredeschis, eliminându-se câteva picături de secreție muco-purulentă la presiunea pe glandă.

Litiaza parotidiană

Litiaza parotidiană este mai rar întâlnită, fapt datorat pe de o parte caracterului seros al salivei secretate și pe de altă parte particularităților anatomice ale canalului Stenon, care are un traiect liniar și un orificiu de deschidere mai larg decât al canalului Wharton. Pe de altă parte, prin poziția sa, papila canalului Stenon este mai puțin expusă germenilor cavității orale, care stagnează în mare măsură în planșeul bucal.

Calculul este situat de obicei pe canalul Stenon și mai rar intraglandular. Este de obicei unic, de dimensiuni mici și cu aspect „coraliform". Perioada de latență a litiazei parotidiene este mai îndelungată, tabloul clinic este mai puțin caracteristic, iar colicile salivare sunt mai rare. Fenomenele supurative sunt estompate, infecția supraadăugată determinând stenonită, cu o simptomatologie redusă, caracterizată prin îngroșarea canalului Stenon și congestia papilei, prin care se elimină o salivă tulbure sau chiar purulentă la presiunea pe glandă, iar în evoluție fenomenele de peristenonită se pot însoți de o celulită genian. În cele din urmă glanda se infectează retrograd, cu instalarea unei parotidite acute supurate, care de cele mai multe ori nu va evolua spre abces de lojă parotidiană.

De cele mai multe ori, litiaza parotidiană are simptomatologia unei parotidite cronice recurente, care va evolua pe termen lung spre o parotidită cronică scleroasă, cu tabloul clinic de „tumoră salivară".

Litiaza glandei sublinguale

Este foarte rară și se confundă sau se suprapune cu fenomenele de periwhartonită. Diagnosticul diferențial între acestea se face prin faptul că nu este prezentă afectarea glandei submandibulare. Poate determina supurații localizate ale glandei sublinguale, care uneori evoluează spre abces de lojă sublinguală.

Litiaza glandelor salivare accesorii

Litiazele glandelor salivare accesorii sunt excepționale. În funcție de localizare, se caracterizează printr-o tumefiere labială sau jugală circumscrisă, de mici dimensiuni, discret dureroasă, înconjurată un halou inflamator, la presiune eliminându-se o picătură de puroi. Radiografia cu film oral evidențiază uneori un mic calcul, care poate fi eliminat spontan, la presiunea pe glanda accesorie, sau printr-o mică incizie, sub anestezie locală.

Diagnosticul sialolitiazei

Diagnosticul sialolitiazei se stabilește pe baza examenului clinic și investigațiilor imagistice. În afara tabloului clinic clasic, sugestiv pentru sialolitiază, este necesară palparea bimanuală a planșeului bucal sau respectiv a grosimii obrazului, pentu identificarea calculilor localizați la nivelul canalului Wharton sau Stenon. În același timp, se percepe traseul indurat al canalului, iar prin presiunea pe glandă se elimină la nivelul ostiumului congestionat o salivă modificată, sau chiar purulentă. Un calcul situat în parenchimul glandular nu poate fi evidențiat prin palpare, cu excepția unor calculi parotidieni situați superficial, imediat sub tegument.

Investigații imagistice

Radiografia simplă. Pentru calculii situați în canalul Wharton sau glanda sublinguală, se utilizează radiografia de planșeu bucal, cu film oral ocluzal (fig. 6.9).

a

Scanned with OKEN Scanner

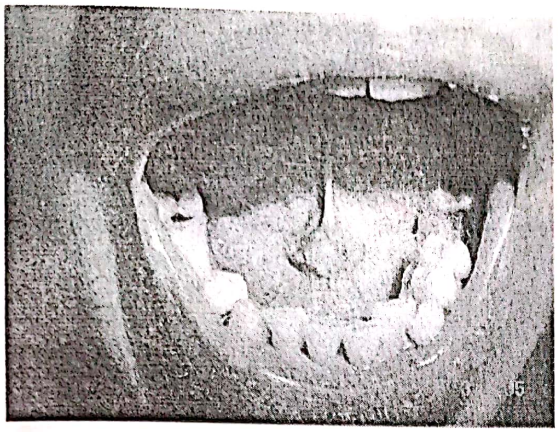

b

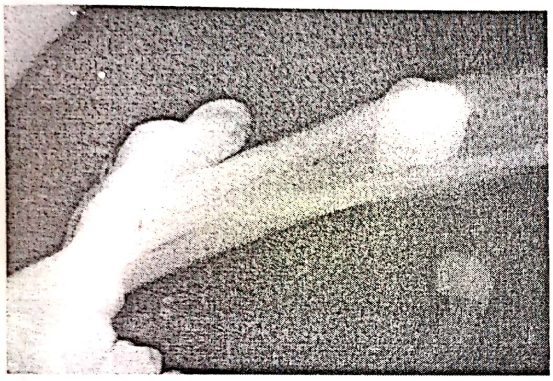

c

d

Figura 6.9. Pacientă cu litiază submandibulară bilaterală (a) se evidenţiază tumefacţia bilaterală a glandelor submandibulare (b) şi aspectul de „creastă de cocoş" bilateral la nivelul papilei canalului Wharton (c). Radiografiile de planşeu bucal evidenţiază calculii pe canalele Wharton, bilateral (d) (cazuistica prof. dr. A. Bucur).

Pentru calculii situaţi în glanda submandibulară, se recomandă ortopantomograma (are dezavantajul suprapunerii corpului mandibular care poate masca prezenţa calculului), radiografia de mandibulă „defilată" sau radiografia de craniu de profil (fig. 6.10).

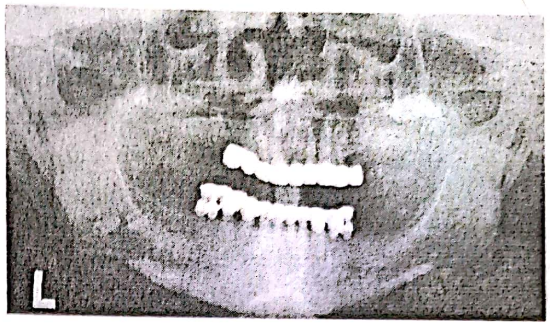

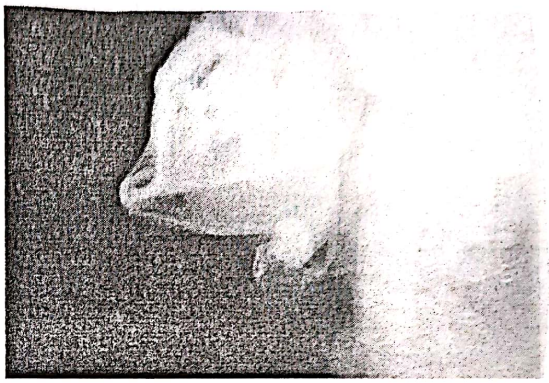

Figura 6.10. Ortopantomogramă şi respectiv radiografie tip „mandibulă defilată" pentru evidenţierea calculilor radioopaci ai glandei submandibulare (cazuistica prof. dr. A. Bucur).

Pentru calculii situaţi pe canalul Stenon, se foloseşte o radiografie cu film oral vestibular, plasat între mucoasa jugală şi arcadele dentare, permiţând astfel vizualizarea a 2/3 anterioare ale canalului Stenon. Pentru calculii situaţi în porţiunea posterioară a canalului Stenon sau intraparotidian, este indicată radiografia de craniu de faţă (care scoate în afara planului osos glanda parotidă şi eventualul calcul) sau radiografia de glandă parotidă (cu dezavantajul suprapunerii osoase care poate masca prezenţa calculului).

Pe radiografie, calculii se evidenţiază ca o radioopacitate rotundă, ovalară sau fuziformă, situată în părţile moi, a cărei intensitate depinde de compoziţia chimică a calculului. Trebuie avut în vedere faptul că un calcul format mai recent este radiotransparent şi nu se poate evidenţia radiologic. Acest neajuns poate fi compensat prin realizarea unei radiografii cu regim de raze şi expunere specifice pentru părţile moi. O altă posibilitate este evidenţierea în mod indirect a poziţiei unui calcul radiotransparent prin sialografie.

Sialografia este o radiografie a glandei salivare şi canalului salivar, în care s-a introdus substanţă de contrast. Este utilă în depistarea

Scanned with OKEN Scanner

calculilor transparenți situați în canal sau în parenchimul glandular. Calculul radiotransparent apare astfel sub formă de „lacună sialografică", cu întreruperea traseului substanței de contrast pe o zonă de dimensiunile calculului. În același timp, sialografia poate aduce informații utile despre starea parenchimului glandular, indirect prin imaginea arborelui canalicular. Sialografia se folosește mai frecvent la glanda parotidă, deoarece pentru glanda submandibulară ridică dificultăți de tehnică în injectarea substanței de contrast (fig. 6.11).

Figura 6.11. Sialografie care evidențiază prezența unui calcul salivar pe canalul Stenon (cazuistica prof. dr. A. Bucur).

Ultrasonografia (ecografia) permite evidențierea calculilor salivari, atât de la nivelul canalului, cât și al glandei, dar și a modificărilor structurale ale parenchimului glandular (fig. 6.12). Depistarea calculilor de dimensiuni mici, chiar de 1,5 mm, este posibilă în 99,5% dintre cazuri, prin utilizarea ultrasunetelor B-mode (7,5 MHz) [10]. Ultrasonografia are o tot mai mare importanță în diagnosticul sialolitiazei, fiind o metodă de simplă, eficientă, neinvazivă, care nu necesită utilizarea substanțelor de contrast, nu iradiază pacientul și nu implică costuri ridicate.

Scintigrafia funcțională. După injectarea intravenoasă de technețiu-99, se evaluează rata de eliminare a trasorului radioactiv de la nivelul glandelor salivare, în condițiile stimulării secreției salivare cu ajutorul citricelor, gumei de mestecat etc. scăderea ratei de eliminare a trasorului radioactiv poate reprezenta un semn de obstrucție.

Endoscopia intracanaliculară este o metodă diagnostică modernă de identificare a calculilor canaliculari și intraglandulari.

CT sau **IRM** sunt rareori necesare în contextul sialolitiazei, fiind de cele mai multe ori indicate în patologia tumorală a glandelor salivare. Cu toate acestea, valoarea diagnostică imagistică a acestor metode imagistice este incontestabilă (fig. 6.13).

Figura 6.12. Ecografie parotidiană care evidențiază prezența unui calcul în glandă (cazuistica prof. dr. A. Bucur).

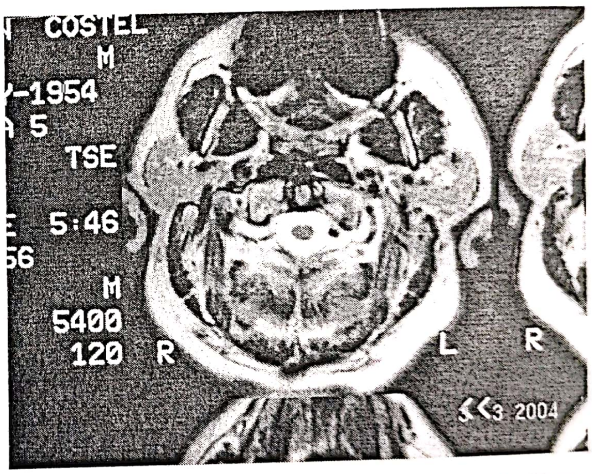

Figura 6.13. Examenul CT evidențiază un calcul salivar în glanda parotidă stângă (cazuistica prof. dr. A. Bucur).

Tratament

Tratamentul sialolitiazei are ca obiectiv principal îndepărtarea factorului obstructiv reprezentat de calcul și uneori, ca obiectiv secundar, tratamentul leziunilor glandulare induse de obstrucția fluxului salivar. Metodele de tratament vor fi adaptate în funcție de localizarea, dimensiunile și numărul calculilor, și de asemenea de stadiul evolutiv al bolii.

Eliminarea calculului prin metode nechirurgicale constă în favorizarea deplasării acestuia de-a lungul canalului și eliminarea sa, prin masaj local. Stimularea secreției salivare prin consumul de

Scanned with OKEN Scanner

citrice, gumă de mestecat etc., administrarea de agoniști parasimpatomimetici (pilocarpină, tinctură de jaborandi etc), cateterismul dilatator repetat al canalului și instilații cu ser fiziologic, toate acestea reprezintă metode care cresc șansele eliminării calculului.

Ablația chirurgicală a calculului situat în canalul Wharton sau Stenon se va realiza în condițiile în care modificările glandulare sunt apreciate ca reversibile. Intervenția se practică de cele mai multe ori sub anestezie locală, prin abord oral, cu incizia papilei (papilotomie) sau a canalului (dochotomie) și îndepărtarea calculului. În general, plaga rezultată se lasă deschisă, urmând să se vindece *per secundam* (fig. 6.14, 6.15).

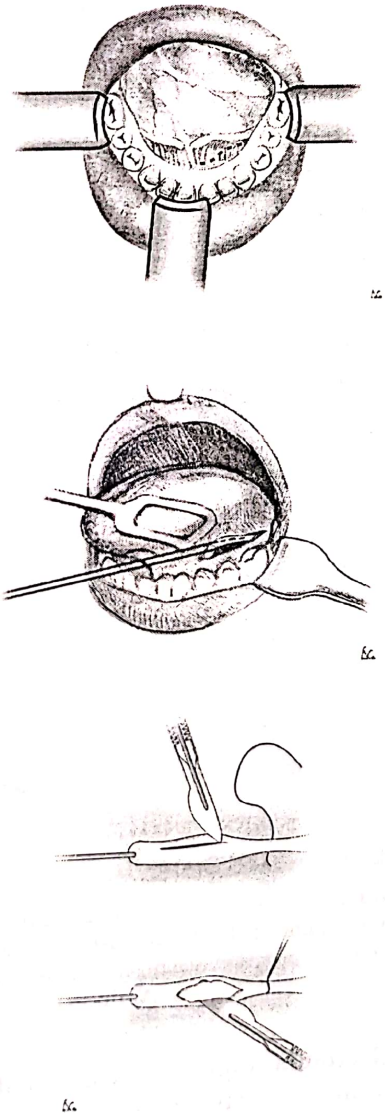

Figura 6.14. Reprezentarea schematică a ablației unui calcul situat pe canalul Wharton, prin dochotomie.

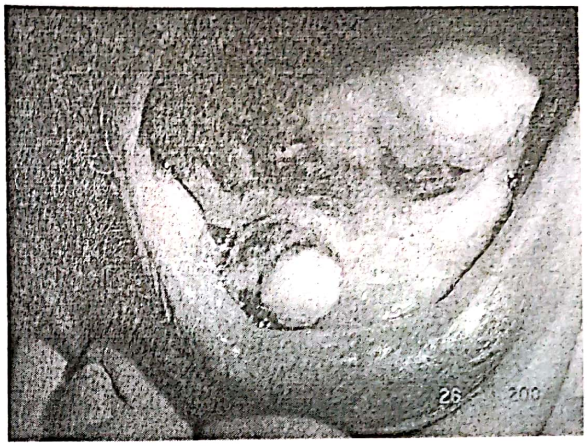

Figura 6.15. Evidențierea și ablația unui calcul de pe canalul Wharton, prin papilotomie (cazuistica prof. dr. A. Bucur).

Acest tip de intervenție presupune însă o serie de riscuri, cum ar fi lezarea n. lingual mai ales în localizările posterioare ale calculului la nivelul canalului Wharton, sau posibilitatea apariției stricturilor cicatriceale după ablația unui calcul situat în canalul Stenon. Din acest motiv, nu se recomandă incizia extinsă a canalului Stenon, care predispune la cicatrici stenozante.

Fragmentarea calculului prin litotriție externă (extracorporală) se bazează pe administrarea externă de pulsații ultrasonice de mare intensitate, focalizate la nivelul calculului. Identificarea precisă a poziției calculului se realizează prin ecografie preterapeutică, iar administrarea undelor de șoc se face cu aparate piezoelectrice sau electromagnetice. Metoda se aplică sub anestezie locală, excepție făcând copiii sub vârsta de 10 ani, la care este necesară anestezia generală. Litotriția extracorporală va începe prin administrarea unor unde de șoc de intensitate minimă, care va crește progresiv până când calculul se va fragmenta în reziduuri mai mici de 1,5 mm, care pot fi eliminate spontan prin ostiumul canalicular. Se va repeta controlul ecografic la o oră după aplicarea tratamentului și în ziua următoare. De asemenea, se va realiza o audiogramă înainte și după aplicarea tratamentului, pentru a stabili eventuala afectare a auzului. Dacă simptomatologia litiazică persistă, sau dacă examenul ecografic relevă prezența unor reziduuri ce nu se pot elimina, se repetă procedura a doua sau a treia oară, până la dispariția

Scanned with OKEN Scanner

simptomelor. Uneori este necesară asocierea litotriției externe cu ablația chirurgicală (papilotomia sau dochotomia) sau endoscopică a fragmentelor, atunci când acestea nu se elimină spontan. Litotriția extracorporală este contraindicată în inflamațiile acute ale glandei sau tulburări de hemostază.

Fragmentarea calculului prin LASER litotriție intracanaliculară (intracorporală) constă în explorarea endoscopică a canalului salivar şi fragmentarea calculului cu ajutorul LASER-ului. Este o metodă de tratament cu rată crescută de succes, neinvazivă şi care supune pacientul unui stres minim. Dezavantajul major al acestei metode îl constituie costurile ridicate, nu numai de natură financiară, dar şi din punctul de vedere al timpului şi al personalului implicat.

Sialoendoscopia intervențională reprezintă o metodă de cateterizare endoscopică a canalului salivar, urmată de introducerea unui dispozitiv special de extragere a acestuia (*wire basket*), sub direct control vizual endoscopic. Este indicată pentru calculi sub 4 mm pe canalul Wharton sau sub 3 mm pe canalul Stenon. Este necesară inserarea temporară a unui stent, pentru a mări şi menține calibrul ductului. Pentru calculi de dimensiuni mai mari, este necesară în prealabil litotriția intracorporală sau extracorporală. Rata de succes a acestei metode este de peste 80% [11].

Ablația calculului pe cale endoscopică sau prin metode de sialolitotriție reprezintă alternative la intervenția chirurgicală, dar în prezent este practicată într-un număr limitat de centre de specialitate şi nu-l feresc pe pacient de recidive.

Submaxilectomia (ablația glandei submandibulare şi a prelungirii sale anterioare) este necesară atunci când calculul este situat intraglandular, atunci când există calculi multipli, când recidivele sunt frecvente şi când glanda prezintă transformări ireversibile (stadiul de „tumoră salivară"). Intervenția se realizează sub anestezie generală, prin abord cutanat submandibular, vizând îndepărtarea țesutului glandular şi implicit a calculilor salivari (fig. 6.16, 6.17). Intraoperator există riscul lezării ramului marginal mandibular din n. facial, precum şi a n. lingual, care este în relație anatomică directă cu canalul Wharton.

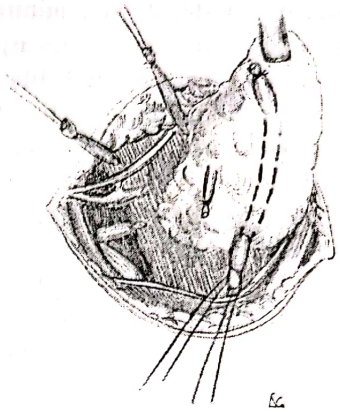

Figura 6.16. Reprezentarea schematică a intervenției de submaxilectomie în contextul litiazei glandei submandibulare.

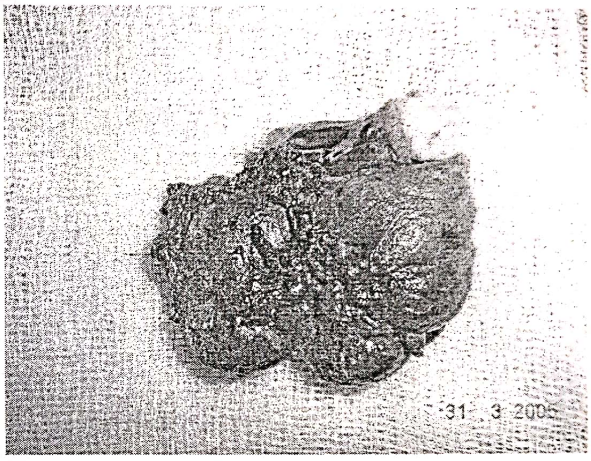

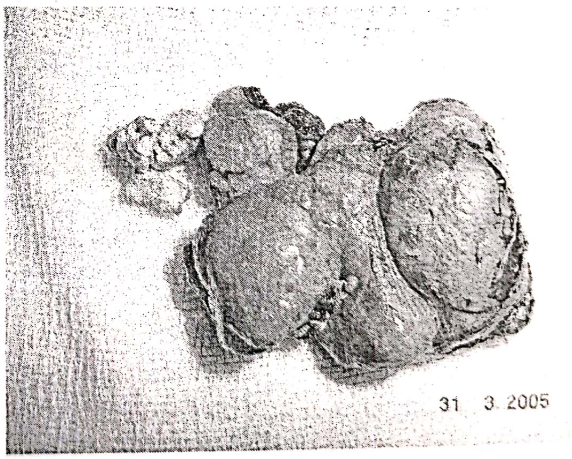

Figura 6.17. Submaxilectomie bilaterală la o pacientă cu litiază submandibulară bilaterală – aspectul macroscopic al pieselor operatorii cu evidențierea calculilor salivari (cazuistica prof. dr. A. Bucur).

Parotidectomia superficială este indicată cu totul excepțional, atunci când calculul se localizează intraglandular, în lobul superficial (fig. 6.18). Intervenția chirurgicală la nivelul unor

Scanned with OKEN Scanner

țesuturi fibrozate prin sialadenită cronică prezintă un risc crescut de lezare a n. facial. Pentru calculii situați în lobul profund parotidian, nu se practică parotidectomia totală, ci se încearcă ligatura canalului Stenon, având ca obiectiv inducerea atrofiei glandei. Totuși, această metodă duce de cele mai multe ori la continuarea sau reapariția ulterioară a simptomatologiei obstructive.

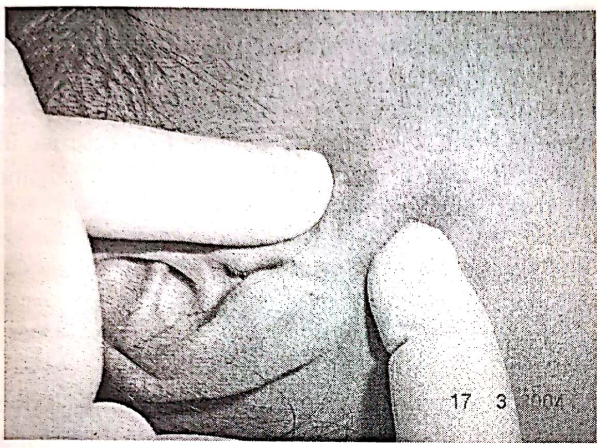

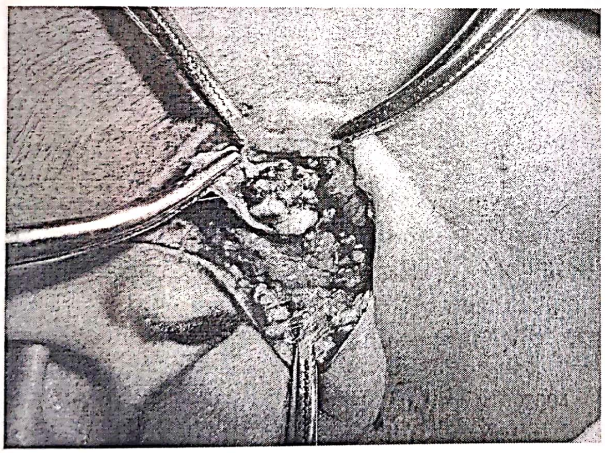

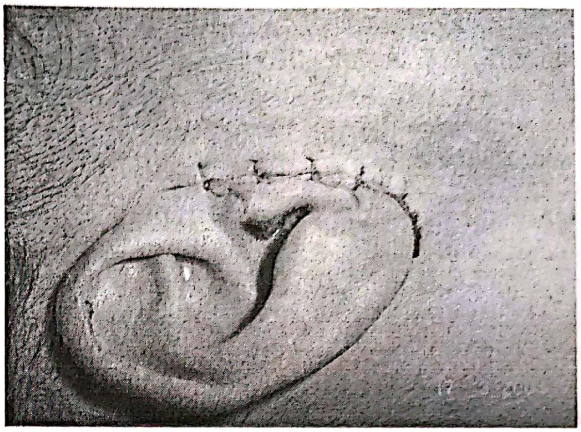

Figura 6.18. Parotidectomie superficială pentru ablația unor calculi salivari (cazuistica prof. dr. A. Bucur).

Metodele de ablație chirurgicală sau de litotriție vor fi aplicate întotdeauna după remiterea unui episod acut inflamator sau infecțios. În contextul unui astfel de episod, se vor adminstra pe cale generală antibiotice (β-lactamine + metronidazol, macrolide sau lincomicine) și antiinflamatorii. La pacienții cu episoade acute de obstrucție salivară (colică salivară) se pot administra inhibitori parasimpatici cu efect spasmolitic. De asemenea, practicarea intervențiilor chirurgicale sau de litotriție presupune antibioprofilaxie.

Principii de tratament în litiaza submandibulară

În funcție de dimensiunea și localizarea calculilor, sunt utile următoarele indicații [10]:

1. calculii care se pot palpa în planșeul bucal, situați pe canalul Wharton sau chiar în bazinet, trebuie înlăturați chirurgical (papilotomie sau dochotomie);
2. calculii care nu se pot palpa în planșeul bucal, cu dimensiuni de până la 8 mm, situați în bazinet sau intraglandular, au indicație de litotriție extracorporală;
3. calculii cu dimensiuni mai mari de 8 mm, situați în bazinet sau intraglandular, prezența de calculi multipli (mai mult de 2), sau eșecul litotriției indică submaxilectomia.

Principii de tratament în litiaza parotidiană

În funcție de dimensiunea și localizarea calculilor, sunt utile următoarele indicații [10]:

1. îndepărtarea calculilor localizați la nivelul canalului Stenon sau glandei parotide trebuie făcută principial prin tratament conservator (masajul glandei, stimularea secreției salivare);

Scanned with OKEN Scanner

2. se recomandă prudenţă în abordarea chirurgicală a calculului situat pe canalul Stenon prin papilotomie sau dochotomie, datorită riscului de stenoză cicatriceală;

3. tratamentul de elecţie în cazul calculilor situaţi la nivelul canalului Stenon este cel endoscopic, în timp ce pentru calculii situaţi în parenchimul glandular, tratamentul de elecţie este litotriţia extracorporală, care poate fi repetată până la fragmentarea şi îndepărtarea completă a calculului;

4. parotidectomia se practică în mod cu totul excepţional, atunci când există calculi multipli (mai mult de 3), situaţi intraglandular, sau după eşecul litotriţiei extracorporale; utilizarea metodelor de tratament conservatoare a redus numărul parotidectomiilor în cazul sialolitiazei parotidiene la mai puţin de 5%.

STENOZA ŞI STRICTURA CANALELOR DE EXCREŢIE ALE GLANDELOR SALIVARE

Îngustarea calibrului papilei canalului salivar prin fibroză este de cele mai multe ori cauzată de microtraumatisme cronice locale, induse de dinţii din vecinătate care prezintă margini ascuţite, obturaţii incorecte, ocluzie anormală a unor lucrări protetice dentare fixe sau mobile care duc la muşcarea obrazului. Uneori bracket-urile unui aparat ortodontic pot produce o iritaţie locală a papilei canalului Stenon. O proteză mobilă mandibulară incorect extinsă lingual sau adaptată deficitar la câmpul protetic va determina obstrucţia unilaterală sau bilaterală a papilei canalului Wharton, cu apariţia fenomenelor de stază salivară la nivelul glandei submandibulare, unilateral sau bilateral [12].

Strictura canalului salivar poate apărea prin fenomene de contracţie a ţesuturilor după plăgi traumatice sau chirurgicale. De asemenea, poate fi rezultatul vindecării fibroase a unei ulceraţii a canalului în apropierea unui calcul.

Tratamentul constă în îndepărtarea factorului traumatic local (acolo unde este cazul) şi dilatarea prin canulare graduală a canalului. De cele mai multe ori este necesară intervenţia chirurgicală, care constă în papilotomie, sau crearea unei noi deschideri a canalului salivar, proximal de strictură (este necesară repoziţionarea prin sutură a pereţilor canalului la mucoasa orală).

TRANSFORMAREA CHISTICĂ A GLANDELOR SUBLINGUALE SAU ACCESORII

Obstrucţia cronică a canalelor de excreţie ale glandelor sublinguale sau ale celor accesorii poate determina transformarea chistică a acestora ca urmare a retenţionării salivei. Sunt descrise chisturile de extravazare (mucocel) şi chisturile de retenţie (ranulă, sialochist), care au fost descrise în capitolul „Chisturi şi tumori benigne ale părţilor moi orale şi cervico-faciale".

INFECŢIILE GLANDELOR SALIVARE

Orice diminuare a fluxului salivar şi orice obstacol în eliminarea salivei favorizează apariţia infecţiei pe cale retrogradă, ascendentă, de la nivelul cavităţii orale, infecţia interesând glanda (sialadenită) sau/şi canalul de excreţie (sialodochită). În unele cazuri, infecţia se transmite la glandele salivare pe cale hematogenă sau se extinde de la un proces infecţios din vecinătate. La nou-născuţi şi mai ales la cei prematuri, imaturitatea sistemului salivar favorizează apariţia de submaxilite sau parotidite retrograde. Îngrijirile medicale neonatale şi antibioterapia fac ca această patologie să se remită în totalitate.

SIALADENITE VIRALE

Sialadenitele virale sunt determinate de boli infecţioase acute, contagioase. Numeroase tulpini virale pot fi implicate în parotidita epidemică: paramixovirusuri (virusul urlian), influenzae şi parainfluenzae, citomegalovirusuri, Epstein-Barr sau Coxsackie. Parotiditele virale sunt dominate de parotidita epidemică urliană (oreion), toate celelalte infecţii virale prezentând un tablou clinic similar, fiind confundate frecvent cu oreionul.

Oreionul este o boală contagioasă a copilăriei, transmiterea făcându-se pe cale aeriană, prin picături de salivă infectată, urmând o perioadă de incubaţie de 14–21 de zile.

Scanned with OKEN Scanner

Este caracterizată clinic printr-o parotidită bilaterală nesupurată. Există şi forme cu caracter unilateral, precum şi localizări submandibulare şi sublinguale, creând confuzii de diagnostic. Apare la copiii la care nu s-a făcut imunizarea (vaccinarea) specifică. Apare mai rar la vârsta adultă, unde evoluţia este mai severă, complicându-se cu orhită sau prostatită la bărbaţi (25% dintre cazuri) – existând riscul de sterilitate, sau ovarită la femei (extrem de rar) şi chiar pancreatită sau meningită.

Copilul afectat de oreion va prezenta o stare generală alterată, febrilă sau subfebrilă. Apare o mărire de volum a glandelor parotide, care sunt discret dureroase la palpare şi se asociază o jenă locală în actele masticatorii. De multe ori, şi glandele submandibulare sunt discret mărite de volum şi dureroase. Papila canalului Stenon este tumefiată, eritematoasă. Presiunea pe glandă duce la evacuarea de salivă nemodificată.

Oreionul are caracter autolimitant, evoluând pe o perioadă de aproximativ două săptămâni, după care pacientul dobândeşte o imunitate permanentă la boală.

Diagnosticul se stabileşte în general pe baza tabloului clinic. Investigaţiile de laborator au caracter orientativ, indicând o limfocitoză marcată (dar cu seria albă nemodificată numeric) şi uneori cu o creştere a amilazei serice de cauză parotidiană. În cazuri rare este necesară izolarea paramixovirusului din salivă, în scop diagnostic.

Având în vedere caracterul autolimitant al bolii, nu este necesar decât un tratament simptomatic (antipiretic, antiinflamator) şi de susţinere (hidratare, vitaminoterapie). Formele cu complicaţii la nivelul altor organe necesită tratamente specifice.

Local, infecţia virală se poate complica cu o infecţie bacteriană nespecifică supraadăugată, cu evoluţia spre parotidită acută supurată, uneori bilaterală.

SIALADENITE BACTERIENE NESPECIFICE

Majoritatea infecţiilor bacteriene ale glandelor salivare mari sunt rezultatul infecţiilor retrograde, prin pătrunderea germenilor nespecifici din cavitatea orală în arborele salivar şi deci în parenchimul glandular, pe fondul reducerii fluxului salivar.

Alterarea drenajului salivar va duce de cele mai multe ori la sialolitiază, care, la rândul ei întreţine şi agravează tulburarea fluxului salivar. Prin acest cerc vicios, se ajunge la o stază salivară care favorizează pătrunderea germenilor şi dezvoltarea coloniilor bacteriene. Alterarea fluxului salivar poate fi indus şi ca efect secundar al anumitor medicamente (parasimatolitice, antihipertensive, antidepresive triciclice, diuretice, antihistaminice etc.), care predispun de asemenea la apariţia sialadenitelor bacteriene. În plus, este cunoscută parotidita supurată la pacienţii taraţi (imunodeprimaţi, cu insuficienţă renală cronică severă, diabetici decompensaţi, pacienţi în faze terminale) sau după intervenţii chirurgicale majore.

O parotidită sau o submaxilită nespecifică prin infectare hematogenă are caracter absolut excepţional, fiind apanajul infecţiilor bacteriene specifice.

În majoritatea cazurilor, flora bacteriană nespecifică implicată în apariţia sialadenitelor nespecifice este reprezentată în principal de specii de *Staphylococcus aureus,* la care se asociază streptococi, pneumococi, microorganisme gram-negative oportuniste (*Escherichia coli, Haemophilus influenzae, Klebsiella, Proteus* etc.) [13].

Sialadenita bacteriană nespecifică afectează mai frecvent glanda parotidă, având în general caracter unilateral. Din punct de vedere clinic, în primă fază apare o formă cataralâ, cu debut insidios, caracterizată prin senzaţie de uscăciune a gurii, durere spontană sau provocată (la palparea glandei), tumefacţia progresivă a regiunii, asociată sau nu cu eritem al tegumentelor acoperitoare, precum şi febră. Papila canalului salivar este congestionată, tumefiată, iar la presiunea pe glandă se elimină o secreţie salivară modificată, tulbure, redusă cantitativ. În decurs de 3–4 zile, sialadenita cataralâ poate retroceda, sau poate evolua spre forma supurativă (fig. 6.19).

În această etapă, starea generală se alterează, durerile se intensifică şi devin pulsatile, putând fi prezent şi un trismus moderat. La presiunea pe glandă se scurge puroi. Netratatată, infecţia poate depăşi capsula glandulară şi determina abcesul lojei parotidiene sau submandibulare.

Scanned with OKEN Scanner

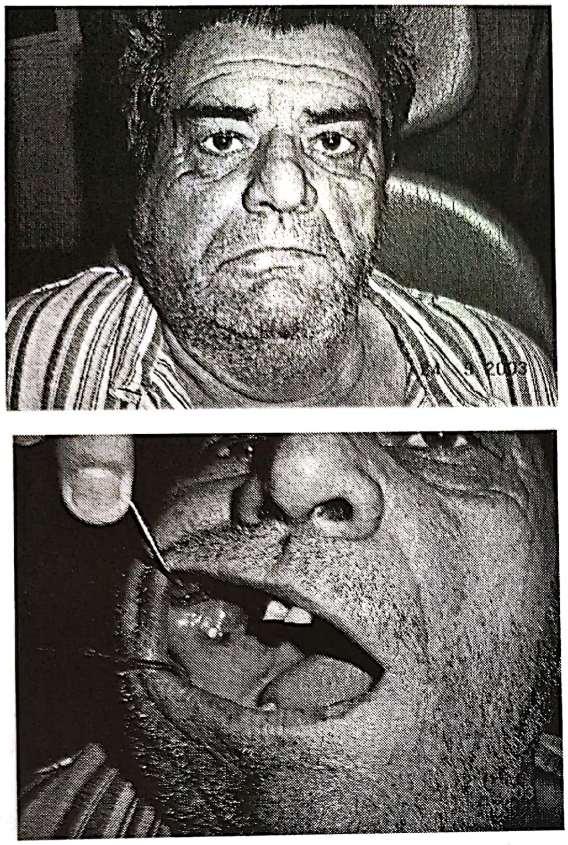

Figura 6.19. Aspectul clinic al sialadenitei bacteriene nespecifice: a – imagine cervico-facială cu tumefacție parotideo-vaseterică dreapta; b – aspect oral cu evidențierea unei picături de puroi la nivelul papilei canalului sternar (cazuistica prof. dr. A. Bucur).

Tratamentul sialadenitelor bacteriene nespecifice este în primul rând medicamentos, prin administrarea pe cale generală de antibiotice cu spectru larg (β-lactamine + metronidazol, macrolide sau lincomicine) şi antiinflamatoare. Este indicat ca înainte de administrarea de antibiotice să se realizeze un examen bacteriologic din secreția salivară modificată, urmând ca pe baza antibiogramei, să se stabilească antibioterapia țintită. Fluxul salivar va fi stimulat prin rehidratare, administrarea de sialogoge şi evacuarea mecanică a glandei prin masaj. Se poate încerca şi lavajul arborelui salivar prin instilații endocanaliculare cu ser fiziologic, soluții antibiotice sau dezinfectante, existând totuşi riscul de extindere a infecției în loja parotidiană, prin injectarea cu presiune.

În cazul evoluției către un abces de lojă parotidiană sau submandibulară, este necesar tratamentul chirurgical, care constă în incizia şi drenajul colecției supurate prin abord specific, cutanat.

Parotidita recurentă juvenilă (parotidita cronică „de creştere") reprezintă o entitate aparte, care apare în perioada prepubertară şi la adolescenți.

Într-o primă etapă, creează confuzii de diagnostic cu oreionul, dar repetarea episoadelor de tumefiere parotidiană dureroasă, precum şi scurgerea de puroi din canalul Stenon orientează diagnosticul.

Dacă în parotiditele acute, catarale sau supurate, sialografia nu are o valoare diagnostică certă, modificările arborelui salivar nefiind specifice, în formele cronice recidivante, sialografia rămâne o investigație imagistică de bază. Imaginea sialografică este specifică, glanda prezentând acumulări radioopace de substanță de contrast, situate la extremitățile canaliculelor salivare, dând aspectul de „pom înflorit". Acest lucru se datorează lipsei integrității extremităților arborelui salivar, prin infecții repetate. Canalul Stenon prezintă uneori o dilatare neregulată, cu aspect moniliform („şirag de mărgele").

Tratamentul constă în antibioterapie pe cale generală şi lavajul canalului Stenon. În majoritatea cazurilor, parotidita recurentă dispare spontan după perioada adolescenței. Uneori, la pacienții care au prezentat numeroase episoade acute în forme severe, parotidita recidivantă îşi continuă evoluția şi la vârsta adultă. Se pare că parotiditele cronice ale adultului sunt în general consecința parotiditelor cronice „de creştere", care nu s-au vindecat la pubertate. În cazul în care episoadele de acutizare sunt frecvente şi tratamentul medicamentos nu mai dă rezultate, se poate recurge la parotidectomie, dar care prezintă un risc crescut de lezare a n. facial prin disecția dificilă a acestuia prin țesuturile inflamate cronic sau transformate fibros.

SIALADENITE BACTERIENE SPECIFICE

Interesează aproape exclusiv glandele parotide şi sunt rezultatul unor infecții specifice (TBC, lues, actinomicoză, bartonelloză etc.), la care infecția parotidiană se produce de cele mai multe ori pe cale hematogenă.

Scanned with OKEN Scanner

Tuberculoza

Limfadenita tuberculoasă este manifestarea extratoracică cea mai frecventă, interesând de cele mai multe ori ganglionii cervicali şi pe cei intraparotidieni. Infecţia cu *Mycobacterium tuberculosis* afectează la început ţesutul limfoid intraparotidian şi apoi se extinde în parenchimul glandular parotidian. Localizarea submandibulară este mai puţin frecventă.

Infectarea glandelor salivare este de cele mai multe ori secundară, pe cale hematogenă, dar nu este exclusă nici infecţia primară, pe cale retrogradă prin arborele salivar, sau pe cale limfatică de la leziunile orale sau orofaringiene.

Clinic, se prezintă sub forma unei tumefacţii parotidiene unilaterale, care evoluează latent, către una dintre cele două forme clinice:

– **forma circumscrisă,** cu aspectul unui abces „rece", care reprezintă în fapt adenita TBC intraparotidiană;

– **forma difuză,** în care glanda parotidă este hipertrofiată, indurată, nedureroasă, cu focare cazeoase mici şi diseminate; corespunde afectării difuze a parenchimului glandular.

Ambele forme se asociază frecvent cu adenopatia TBC latero-cervicală şi pot evolua spre fistulizare tegumentară, creând confuzii de diagnostic.

Din punct de vedere oro-maxilo-facial, diagnosticul de TBC necesită obligatoriu biopsia leziunii şi examen anatomo-patologic. Uneori diagnosticul este facilitat de contextul unor leziuni tuberculoase pulmonare concomitente. Este necesară o evaluare complexă, interdisciplinară, care include un consult pneumologic, radiografii toracice, teste IDR, serologice, microbiologice sau culturi specifice.

Tratamentul parotiditei TBC este medicamentos, în contextul general al chimioterapiei specifice bolii. În rare situaţii este necesar tratamentul chirurgical (limfadenectomia), în cazul adenopatiilor intraparotidiene care nu răspund la tratament.

Sifilisul

Silifisul afectează rar glandele salivare, leziunile fiind de obicei de tip terţiar şi în mod excepţional de tip secundar. Parotiditele terţiare au caracter cronic, în timp ce formele secundare evoluează sub formă subacută, cedând sub influenţa tratamentului specific.

Parotidita sifilitică terţiară se prezintă sub trei forme clinice:

– **parotidita difuză** – leziunile sunt de obicei bilaterale, cu tumefierea lentă şi progresivă a întregului parenchim glandular; glandele au o consistenţă fermă sau dură şi nu aderă de tegumente sau de planurile profunde; sunt nedureroase spontan sau la palpare, iar secreţia salivară este aparent nemodificată; evoluează lent către atrofie parotidiană;

– **goma sifilitică parotidiană** – este o formă localizată, care trece prin cele trei stadii: cruditate, ramolire şi ulcerare, ducând la apariţia unor fistule salivare persistente;

– **forma pseudotumorală** – afectarea este în general unilaterală şi debutează ca un nodul gomos, cu evoluţie lentă şi progresivă, ajungând să cuprindă întreg parenchimul glandular, pe care îl transformă fibros; glanda afectată are consistenţă dură şi este fixată de planurile superficiale şi profunde; transformările fibroase depăşesc anatomic glanda parotidă, infiltrând ţesuturile învecinate şi chiar regiunea latero-cervicală, creând confuzii de diagnostic cu tumorile maligne ale glandelor parotide.

Adenopatia cervicală este prezentă în toate cele trei forme.

În contextul unor leziuni parotidiene cu aspectul clinic descris mai sus, diagnosticul se poate stabili pe baza examenului histopatologic, corelat obligatoriu cu examene serologice (RBW, VDRL etc.).

Tratamentul este numai medicamentos, antibioterapia de elecţie fiind cu doze mari şi pe termen relativ lung de penicilină G.

Actinomicoza

Actinomicoza este o infecţie cronică specifică cu bacterii gram-pozitive anaerobe sau facultativ anaerobe din specia *Actynomices* (în principal *A. israelii,* dar şi *A. viscosus, A. naeslundii, A. odontolyticus* şi *A. meyerii*). Multe dintre speciile de actinomicete sunt prezente în mod normal în cadrul florei saprofite a cavităţii orale. Actinomicetele au o afinitate scăzută pentru parenchimul glandular, fapt pentru care interesarea glandelor salivare este rară. În general,

Scanned with OKEN Scanner

infecția actinomicotică a glandelor salivare apare prin extensia secundară a unei actinomicoze a planurilor superficiale cervico-faciale sau unor actinomicoze osoase, mandibulare; forma primitivă parotidiană este extrem de rară, probabilitatea ca actinomicetele să pătrundă retrograd din cavitatea orală în parenchimul glandular fiind extrem de scăzută.

În forma secundară, semnele clinice nu sunt caracteristice unei parotidite, glanda fiind afectată prin extensia din periferie (tegument, ram mandibular) a unei infecții actinomicotice. Astfel, tabloul clinic este dominat de semnele clinice ale unei actinomicoze cervico-faciale sau osoase – tegumente infiltrate, dure, modificate de culoare, cu multiple leziuni în diferite stadii evolutive (nodul, abces, fistulă), dând aspectul de „tegument în stropitoare".

În forma primară, parotida prezintă o tumefacție limitată, presiunea pe glandă este discret dureroasă și duce la eliminarea de salivă cu grăunți galbeni, specifici.

Diagnosticul se stabilește pe baza examenului histopatologic al țesuturilor recoltate din leziunile cutanate (pentru forma secundară) sau prin examenul bacteriologic al secreției salivare (pentru forma primară).

Tratamentul este specific actinomicozei, cu administrarea pe termen lung și în doze mari de peniciline. Pentru formele secundare, este necesar tratamentul chirurgical, cu incizia și drenajul leziunilor cutanate.

Boala ghearelor de pisică (bartoneloza)

Boala ghearelor de pisică (bartoneloza) este o infecție cauzată bacterii gram-negative din specia *Bartonella henselae.* Se transmite prin zgârietură sau mușcătură de pisică. Se manifestă clinic prin apariția unor papule sau pustule la locul de inoculare, la aproximativ 5–15 zile de la inoculare. Jumătate dintre pacienți prezintă limfadenită granulomatoasă cervicală la 3 săptămâni de la inoculare. În mod specific sunt implicați ganglionii intraparotidieni, parenchimul glandular fiind afectat prin extensie directă. Apar astfel fenomene supurative parotidiene, precum și o simptomatologie generală asociată, cu febră, cefalee, curbatură. În rare cazuri infecția parotidiană induce pareza facială tranzitorie.

Diagnosticul se stabilește pe baza următoarelor criterii: 1. contactul în antecedente cu o pisică și prezența leziunilor de grataj provocate de aceasta pe tegumente, 2. testul Hanger-Rose cutanat pozitiv, 3. eliminarea altor cauze de parotidită și adenopatie, 4. examenul histopatologic care relevă microorganismul cauzal, sub colorație Warthin-Starry.

Boala ghearelor de pisică este de obicei autolimitantă și se remite fără tratament în aproximativ 4 săptămâni. În cazurile severe, este necesară antibioterapia, cu ciprofloxacină sau rifampicină (la copii).

PAROTIDOMEGALII SISTEMICE

SIALADENOZE

Sunt modificări de volum ale parenchimului glandelor salivare (parotidomegalii), fără caractere inflamatorii sau tumorale. Cel mai frecvent implică parotidele, cu deformare bilaterală recurentă sau persistentă, nedureroasă. Singura excepție este forma dureroasă de sialadenoză asociată tratamentelor cronice cu β-blocante.

Apar aproape întotdeauna pe fondul unei patologii sistemice subiacente. Există numeroși factori implicați în etiopatogenie, dar se pare că mecanismul incriminat pentru toate situațiile este o modificare a intervației autonome a glandelor salivare. Cauzele sunt legate de tulburări hormonale, enzimatice, nutriționale sau sunt urmarea efectelor secundare medicamentoase.

Tulburări hormonale. Cel mai frecvent implicat este diabetul zaharat, un sfert dintre pacienții diabetici prezentând măriri de volum aparent idiopatice ale glandelor salivare [14]. Alți factori implicați sunt hipotiroidismul, acromegalia, menopauza, sarcina și lactația.

Tulburări enzimatice. O serie de afecțiuni de organ pot induce tulburări enzimatice sistemice severe, care se însoțesc clinic și de parotidomegalie: hepatita și ciroza hepatică de etiologie etanolică (cu transformare steatozică a acinilor glandelor salivare), insuficiența renală cronică în stadii uremice, pancreatitele cronice, alte afecțiuni care induc disproteinemii severe.

Tulburări nutriționale. Pe fondul unor dezechilibre nutriționale prin aport alimentar crescut (bulimie) sau dimpotrivă, scăzut (malnutriție,

Scanned with OKEN Scanner

anorexie), pot apărea parotidomegalii tranzitorii. Odată cu normalizarea dietei, parotidele revin la dimensiuni normale în câteva săptămâni.

Cauze medicamentoase. Medicația antihipertensivă și antiaritmică, în special β-blocantele, medicația psihotropă și medicamentele simpatomimetice folosite în tratamentul astmului (fig. 6.20) sunt implicate în reducerea secreției salivare, asociate cu apariția parotidomegaliilor.

Clinic, sialadenozele se manifestă prin apariția de tumefacții parotidiene progresive, cu caracter bilateral, asociate sau nu cu xerostomie. Aspectul sialografic poate fi normal sau poate avea o tentă de atrofie a arborelui canalicular. Acest lucru se datorează hipertrofiei acinilor salivari, care blochează prin presiune canalele de excreție, ducând pe termen lung la atrofie și degenerare grăsoasă progresivă a întregii glande (mai ales în diabetul zaharat și în alcoolism).

Figura 6.20. Parotidomegalie pe fondul tratamentului antiastmatic (cazuistica prof. dr. A. Bucur).

Tratamentul constă în compensarea patologiei de fond, sau respectiv în ajustarea dozelor medicației de fond, în colaborare cu alte specialități. În formele care induc tulburări fizionomice majore, se poate interveni chirurgical, prin parotidectomii superficiale modelante.

SARCOIDOZA

Sarcoidoza este o afecțiune sistemică de etiologie necunoscută, caracterizată prin infiltrarea granulomatoasă difuză a organelor afectate. Aceasta se prezintă sub două forme clinice.

Forma acută este autolimitantă, cu o evoluție de câteva săptămâni, și care se remite spontan, fără a lăsa sechele. În contextul sarcoidozei acute, se descrie o formă specifică, numită **sindrom Heertford** (febra uveoparotidiană), care se manifestă prin febră, uveită anterioară, parotidomegalie și pareză tranzitorie a n. facial.

Forma cronică este mai frecventă și prezintă în primul rând manifestări pulmonare, însoțite de leziuni cutanate, adenopatie și afectare parotidiană. Aceasta din urmă apare în 10–30% dintre cazuri și se manifestă prin tumefacție parotidiană nedureroasă bilaterală (mai rar unilaterală). La palpare, glandele au consistență fermă, cu suprafață polinodulară, iar secreția salivară este diminuată, putând exista semne clinice de xerostomie.

Modificările de laborator în sarcoidoză includ leucopenie, VSH crescut, hipercalcemie și un nivel ridicat al enzimei de conversie a angiotensinei. Radiografiile pulmonare indică adenopatie hilară și infiltrat în parenchim. Diagnosticul de certitudine al sarcoidozei se bazează pe biopsie, fiind necesar diagnosticul diferențial cu alte afecțiuni granulomatoase. Biopsia parotidiană prezintă o mai bună sensibilitate decât cea a glandelor salivare mici labiale. Focarele granulomatoase din sarcoidoză interesează țesutul limfoid având o zonă centrală necrotică.

Tratamentul sarcoidozei este de cele mai multe ori simptomatic, nespecific. În formele severe, cu afectare miocardică, SNC sau pareza n. facial, este necesară corticoterapia.

SINDROMUL SJÖGREN

Sindromul Sjögren este o afecțiune sistemică cronică, autoimună, care se caracterizează prin afectarea glandelor exocrine, în special salivare și lacrimale.

Sindromul Sjögren primar se manifestă clinic prin: 1. xeroftalmie (denumită și *keratoconjunctivita sicca*), 2. xerostomie 3. mărirea de volum a glandelor parotide (în 50% dintre cazuri). Asocierea dintre *keratoconjunctivita sicca* și xerostomie este denumită și *sindrom sicca* (în fapt reprezintă sindromul Sjögren primar).

Sindromul Sjögren secundar este reprezentat de *sindromul sicca* apărut ca o manifestare secundară a altor boli autoimune, cum ar fi: artrita reumatoidă, lupusul eritematos sistemic sau ciroza

Scanned with OKEN Scanner

biliară primară (afecțiune autoimună hepatică cu distrucția progresivă a căilor biliare). Astfel, forma secundară asociază din punct de vedere clinic xeroftalmia, xerostomia și mărirea de volum a glandelor salivare, cu semne clinice ale afecțiunii autoimune de fond (de exemplu, dureri articulare, modificări tegumentare, ciroză hepatică).

Cauza sindromului Sjögren nu este cunoscută. Deși nu este o boală ereditară în sine, s-a constatat o influență genetică, manifestată printr-un risc crescut familial de dezvoltare a unor boli autoimune. Se pare că anumite tipuri de antigene de histocompatibilitate (HLA) sunt mai frecvente la pacienții cu sindrom Sjögren: HLA-B8 și HLA-DR3 (în forma primară), HLA-DRw52 (atât în forma primară, cât și în cea secundară). De asemenea, se pare că virusurile Epstein-Barr și cele cu limfotropism T sunt implicate în etiologia acestei boli.

Sindromul Sjögren afectează în special sexul feminin (80–90% dintre cazuri), și apare la persoane de peste 40 de ani, dar o formă subclinică poate fi prezentă încă de la vârsta adolescenței (care însă poate fi confirmată prin determinări antigenice).

Tumefacția parotidiană este bilaterală, în general asimetrică și nedureroasă, putând ajunge uneori la dimensiuni semnificative (fig. 6.21).

Figura 6.21. Tumefacție parotidiană marcată, asimetrică, la o pacientă cu sindrom Sjögren primar (cazuistica prof. dr. A. Bucur).

Secreția salivară de la nivelul canalului Stenon este extrem de redusă cantitativ, mucoasă, sau chiar poate lipsi în totalitate. În evoluția bolii, parotidele suferă o atrofie progresivă severă, ajungând să nu mai poată fi percepute la palpare, iar papila canalului Stenon devine imperceptibilă și prin ea nu se mai scurge salivă. Pe fondul reducerii secreției salivare, se instalează xerostomia, cu toate complicațiile acesteia. Xeroftalmia cronică induce senzația de corp străin și predispune la keratoconjunctivite, uneori cu complicații supurative.

Diagnosticul sindromului Sjögren se stabilește prin colaborare interdisciplinară și se bazează pe o serie de criterii bine definite, stabilite pe baza unui chestionar și al unor semne clinice și investigații paraclinice țintite [15]:

1. Simptome oculare: senzație de uscăciune a ochilor sau de „nisip în ochi", zilnică, pe o perioadă de mai mult de trei luni;
2. Simptome orale: senzație persistentă de uscăciune a gurii, pe o perioadă de mai mult de trei luni, sau tumefacția persistentă a glandelor salivare;
3. Semne oculare:
   a. testul Schirmer (evaluarea cantitativă a secreției lacrimale cu hârtie absorbantă) – valori sub 5 mm în 5 minute;
   b. teste cu colorant Rose Bengal sau fluoresceină (care evidențiază leziunile conjunctivale sau corneene) – mai mult de 4 pe scala specifică van Bijsterveld;
4. Criteriul histopatologic: după biopsia de glande salivare accesorii recoltate din mucoasa labială inferioară, se evidențiată sialadenită limfocitică focală (mai mult de un focar limfocitic care conține cel puțin 50 de limfocite, *per* 4 mm^2 de țesut glandular);
5. Afectarea glandelor salivare mari – cel puțin una dintre următoarele investigații pozitivă:
   a. Flux salivar total diminuat (mai puțin de 1,5 ml în 15 minute);
   b. Sialografia parotidiană evidențiază prezența sialectaziei difuze (imagine radiologică de „pom înflorit"), fără semne de obstrucție mecanică a canalului Stenon; în formele avansate, atrofia marcată a arborelui salivar (imagine de „arbore mort");
   c. Scintigrafia salivară indică o concentrare anormală a trasorului radioactiv în glandă și o eliminare lentă a acestuia;

Scanned with OKEN Scanner

6. Evidențierea autoanticorpilor serici anti-SS-A (Ro) sau/și anti-SS-B (La).

Pe baza acestor aspecte clinice și paraclinice, se stabilește diagnosticul de **sindrom Sjögren primar** într-una dintre următoarele situații:

– îndeplinirea a cel puțin patru dintre cele șase criterii, cu condiția îndeplinirii a cel puțin unuia dintre criteriul 4 (histologic) sau criteriul 6 (serologic);

– îndeplinirea a cel puțin trei dintre cele patru criterii obiective: criteriul 3 (semne oculare), criteriul 4 (histologic), criteriul 5 (glande salivare mari), criteriul 6 (serologic);

Diagnosticul de **sindrom Sjögren secundar** se stabilește pe baza îndeplinirii unuia dintre criteriile 1 (simptome oculare) sau 2 (simptome orale), plus oricare două dintre criteriile 3 (semne oculare), 4 (histologic) și 5 (glande salivare mari).

Criterii de excludere – situații în care nu se va aplica schema diagnostică:

– radioterapie în teritoriul oro-maxilo-facial;
– hepatită C;
– SIDA;
– limfom;
– sarcoidoză;
– reacții de rejet de organ;
– administrarea de anticolinergice în ultima perioadă de timp (de 4 ori intervalul de eliminare completă a medicamentului).

Chirurgul oro-maxilo-facial își poate aduce contribuția la stabilirea diagnosticului de sindrom Sjögren prin evaluarea clinică a simptomatologiei orale (sau chiar oculare), prin examenul clinic și investigațiile imagistice ale glandelor salivare (determinarea fluxului salivar, sialografie) și prin recoltarea în scop biopsic a glandelor salivare accesorii. Această biopsie se va practica la nivelul mucoasei labiale inferioare, recoltând cel puțin 5 glande accesorii, prin disecție boantă.

Tratamentul sindromului Sjögren este nespecific, având doar caracter simptomatic, paliativ și implică o colaborare interdisciplinară între medicul reumatolog, oftalmolog, stomatolog și chirurgul oro-maxilo-facial, având ca obiectiv combaterea manifestărilor oculare, orale și de la nivelul glandelor salivare, precum și tratamentul specific al afectării altor organe.

Tratamentul simptomatic al xeroftalmiei constă în administrarea de lacrimi artificiale și uneori ligaturarea canalului lacrimo-nazal, pentru a menține o umectare relativă a corneei.

Combaterea xerostomiei se va face prin stimularea reflexă a secreției salivare (consum de citrice, gumă de mestecat etc.), sau prin administrarea de pilocarpină orală, care aduce beneficii în tratamentul simptomatic, fără efecte secundare semnificative. Derivații de acetilcolină (cemivelina) sunt sialogoge mai eficiente și cu efecte secundare mai reduse. În condițiile unei diminuări severe a secreției salivare, care nu mai răspunde la stimularea reflexă, se recomandă folosirea salivei artificiale, pe bază de carboximetilceluloză și consumul repetat de lichide, în cantități mici.

Profilaxia complicațiilor xerostomiei (modificări ale mucoasei orale, infecții candidozice, afecțiuni dento-parodontale) se face prin menținerea unei igiene orale riguroase. Tratamentul candidozelor orale necesită administrarea de antifungice locale și pe cale generală.

În cazul formelor cu hipertrofie parotidiană marcată, de tip pseudotumoral, se poate practica parotidectomia superficială modelantă, cu conservarea n. facial.

În contextul sindromului Sjögren secundar altor afecțiuni autoimune, se vor prescrie antiinflamatoare nesteroidiene pentru manifestările articulare. În cazul unor forme severe, se poate recurge la administrarea de corticosteroizi, imunosupresoare sau metotrexat.

Trebuie avut în vedere faptul că sindromul Sjögren se asociază de multe ori cu leziunea limfoepitelială benignă și mai ales faptul că sindromul Sjögren primar are un risc semnificativ crescut de transformare în limfom.

LEZIUNEA LIMFOEPITELIALĂ BENIGNĂ

În secolul XIX, Johann von Mikulicz-Radecki a descris cazul unui pacient cu tumefacție bilaterală nedureroasă a glandelor lacrimale și salivare. Aspectul histopatologic al leziunilor evidenția un infiltrat limfocitar dens. În prezent, această entitate clinică și histopatologică este denumită **leziune limfoepitelială benignă**. De-a lungul timpului însă, numeroase forme clinice mai mult sau mai puțin asemănătoare au fost încadrate ca **boală Mikulicz** – existând confuzii de diagnostic cu sindromul Sjögren, limfoame, sarcoidoza sau chiar tuberculoza parotidiană. Ulterior, mărirea de

Scanned with OKEN Scanner

volum a glandelor salivare şi lacrimale, secundară unor alte afecţiuni generale a fost denumită **sindrom Mikulicz**, diagnosticul de boală Mikulicz rămânând valabil doar pentru adevăratele leziuni limfoepiteliale benigne ale glandelor salivare şi lacrimale. De altfel, mulţi dintre pacienţii cu aşa-numit sindrom Mikulicz prezentau în fapt sindrom Sjögren secundar.

În orice caz, s-a renunţat la această nomenclatură, din cauza numeroaselor confuzii de diagnostic pe care le-a creat de-a lungul timpului.

Majoritatea leziunilor limfoepiteliale benigne apar ca o componentă a sindromului Sjögren, tabloul clinic fiind specific acestui sindrom. Atunci când nu se asociază cu sindromul Sjögren, se manifestă clinic prin mărirea de volum a glandelor lacrimale şi salivare, cel mai adesea unilaterală, sau mai rar bilaterală. Leziunile limfoepiteliale benigne pot apărea şi pe fondul altor afectări ale glandelor salivare, inclusiv parotidita cronică litiazică, tumori benigne sau maligne.

Leziunea limfoepitelială benignă apare cel mai frecvent la adulţi, în jurul vârstei de 50 de ani, afectând în special sexul feminin. Interesează de cele mai multe ori glandele parotide, şi mai rar glandele submandibulare sau accesorii. Se manifestă clinic sub formă de tumefacţie difuză, de consistenţă fermă, a glandei afectate, la care se asociază uneori o discretă simptomatologie dureroasă. Uneori evoluţia bolii duce la tumefacţii parotidiene de dimensiuni impresionante.

Atunci când apare pe fondul sindromului Sjögren, tratamentul este specific acestei boli. Leziunile limfoepiteliale benigne care induc o deformare marcată a regiunii parotidiene necesită un tratament chirurgical, care constă în parotidectomie superficială modelantă cu conservarea n. facial.

În general, prognosticul bolii este bun, dar trebuie avut în vedere faptul că leziunea limfoepitelială benignă are un risc crescut de transformare în limfom, sau de altfel poate fi o formă de debut a limfomului.

ALTE AFECŢIUNI ALE GLANDELOR SALIVARE

SIALOMETAPLAZIA NECROZANTĂ

Sialometaplazia necrozantă reprezintă un proces inflamator, necrozant, al glandelor salivare. Are caracter idiopatic, dar pare a fi legată de tulburări ischemice locale. Afectează în special glandele salivare accesorii din fibromucoasa palatului dur, şi rareori glandele salivare mari. De cele mai multe ori fenomenul apare fără o cauză decelabilă, dar alteori poate fi legat de un traumatism local (infiltraţie anestezică, intervenţii chirurgicale) sau radioterapie în teritoriul oro-maxilo-facial.

Clinic, se prezintă sub forma unei ulceraţii crateriforme a mucoasei palatului dur, cu dimensiuni de 1–4 cm, de obicei nedureroase şi cu fenomene asociate de hipoestezie în teritoriul respectiv. Are caracter autolimitant şi deci involuează spontan în 1–4 săptămâni. Totuşi, ridică probleme majore de diagnostic diferenţial cu o tumoră malignă a fibromucoasei palatului dur (carcinom spinocelular al mucoasei sau carcinom adenoid chistic al glandelor salivare accesorii).

Astfel, pentru o leziune ulcerativă cu aceste caractere clinice, se recomandă un tratament simptomatic (colutorii cu antibiotice şi anti-inflamatoare locale) pentru 10–14 zile, timp în care sialometaplazia necrozantă se remite. Dacă acest lucru nu se întâmplă, există suspiciunea de tumoră malignă, fiind obligatorie biopsia. Dacă diagnosticul histopatologic confirmă caracterul de malignitate, se va institui tratamentul specific chirurgical şi asociat.

CHISTUL LIMFOEPITELIAL BENIGN LA PACIENŢII HIV+

Aproximativ 3% dintre pacienţii seropozitivi HIV dezvoltă multiple chisturi limfoepiteliale intraparotidiene bilaterale. Formarea şi dezvoltarea acestora duce la apariţia unor tumefacţii parotidiene bilaterale, discret dureroase. În primă etapă, deformaţia parotidiană va avea evoluţie lentă, cu creştere volumetrică, după care tumefacţia stagnează, dar este persistentă.

Histopatologic, leziunile se prezintă sub formă de multiple focare chistice, cu conţinut lichidian. Aceste chisturi sunt de tip limfoepitelial, cu membrană epitelială şi numeroase limfocite care formează centre germinative. Cavităţile chistice sunt septate de ţesut conjunctiv. Progresiv, parenchimul glandular este înlocuit de infiltrat limfocitar, în special celule CD8.

Deformaţiile parotidiene se remit într-o oarecare măsură în urma tratamentului retroviral specific SIDA. În situaţii rare se practică paro-

Scanned with OKEN Scanner

tidectomie superficială modelantă cu îndepărtarea chisturilor şi conservarea n. facial.

PATOLOGIA TUMORALĂ A GLANDELOR SALIVARE

Tumorile glandelor salivare reprezintă o patologie relativ frecventă şi extrem de importantă în chirurgia oro-maxilo-facială. Incidenţa patologiei tumorale salivare este de 1,2–3 cazuri / 100 000 în populaţia generală din Europa. Sunt descrise numeroase forme tumorale benigne sau maligne primare, derivate din diferite structuri epiteliale ale glandelor salivare, fără a mai include alte forme tumorale ce pot avea localizare la nivel glandular (angioame, limfoame, lipoame etc.), dar cu origine la nivelul altor structuri decât cele salivare (vase, nervi, ganglioni, ţesut celulo-adipos). Prevalenţa afectării şi distribuţia formelor tumorale primare diferă semnificativ în funcţie de localizarea la nivelul diferitelor glande salivare [16, 17]:

- aproximativ 75% interesează glanda parotidă; dintre acestea, aproximativ 15% sunt maligne;
- aproximativ 10% interesează glanda submandibulară; dintre acestea, aproximativ 45% sunt maligne;
- aproximativ 15% interesează glandele salivare accesorii; dintre acestea, mai mult de 50% sunt maligne;
- mai puţin de 1% interesează glanda sublinguală; dintre acestea, mai mult de 80% sunt maligne.

Pe baza acestor date statistice şi având în vedere experienţa clinică, se pot desprinde unele concluzii orientative, fiind necesar să subliniem că acestea nu trebuie să constituie o prejudecată pentru clinician:

1. *majoritatea tumorilor parotidiene sunt benigne;*

2. *mai frecvent, tumorile glandelor salivare accesorii din fibromucoasa palatului dur sunt maligne;*

3. *pentru tumorile glandelor submandibulare, aprecierea este dificilă,* având în vedere faptul că raportul între formele benigne şi maligne este relativ echilibrat;

4. *tumorile primare ale glandelor sublinguale sunt extrem de rare şi aproape întotdeauna maligne.* De altfel, glandele sublinguale sunt de foarte multe ori *afectate secundar* prin evoluţia unor tumori maligne ale mucoasei pelvi-linguale.

ETIOPATOGENIE

Mecanismul patogenezei tumorilor glandelor salivare rămâne şi în prezent un subiect controversat. Cel mai frecvent, mai multe tipuri de structuri histologice sunt implicate în procesul de transformare tumorală, fapt pentru care majoritatea tumorilor pot prezenta una sau mai multe dintre următoarele componente: acinoasă, ductală, mioepitelială, bazală sau pavimentoasă stratificată (scuamoasă). Diferite teorii au fost avansate: potenţialul regenerativ şi deci de diviziune celulară crescut al celulelor acinoase, prezenţa de celule stem restante în parenchimul glandelor salivare etc.

De asemenea, nu s-au putut stabili statistic corelaţii cu anumiţi factori de risc în apariţia tumorilor primare ale glandelor salivare, decât pentru câteva dintre formele histopatologice. Astfel, s-a stabilit o corelaţie statistică certă între consumul cronic de alcool şi tutun cu tumorile glandelor salivare, în special a tumorii Warthin [18]. Se consideră că infecţia cu virus Epstein Barr se relaţionează cu o incidenţă mai crescută a apariţiei carcinomului limfoepitelial nediferenţiat [19]. Iradierea în teritoriul oro-maxilo-facial, chiar şi în doze scăzute (inclusiv prin radiografii dentare sau craniene multiple şi repetate) creşte riscul de apariţie a unei tumori a glandelor salivare (în special forme maligne, carcinom epidermoid şi mucoepidermoid parotidian) [20]; de asemenea, sunt descrise cazuri de apariţie a unor tumori maligne parotidiene după proceduri diagnostice sau terapeutice cu iod radioactiv în patologia tiroidiană [21]. Expunerea cronică, prelungită (timp de mai mult de 10 ani) la particule de nichel, crom, azbest, plumb, pare a fi asociat cu un risc mai crescut de apariţie a tumorilor maligne atât parotidiene, cât şi de glande salivare mici.

Studii recente [22–25] arată că majoritatea tumorilor benigne sau maligne ale glandelor salivare prezintă receptori hormonali (estrogenici, progesteronici, insulin-*like* etc.), remarcându-se o convergenţă a acestor studii în ceea ce priveşte

Scanned with OKEN Scanner

influenţele de ordin hormonal în apariţia tumorilor glandelor salivare.

CLASIFICAREA TUMORILOR GLANDELOR SALIVARE

Tumorile glandelor salivare reprezintă un grup complex de tumori, pentru care de-a lungul timpului au existat numeroase clasificări. În 1992, Organizaţia Mondială a Sănătăţii a propus o clasificare [26] exclusiv pe criterii histopatologice, dar a cărei valoare este discutabilă, deoarece obiectivul principal al clasificării şi înţelegerii formelor tumorale ale glandelor salivare este legat de evoluţie şi prognostic – aşa cum a reuşit clasificarea AFIP* [27, 28]. Totuşi, în ultimii ani se remarcă un consens în literatura de specialitate privind clasificarea tumorilor glandelor salivare [29]. Principial, aceste tumori sunt grupate în două mari clase: tumori benigne şi respectiv tumori maligne, iar entităţile în sine se disting pe criterii histopatologice.

Tumori benigne

- adenomul pleomorf (tumora mixtă)
- mioepiteliomul
- adenomul cu celule bazale
- adenomul canalicular
- chistadenolimfomul papilar (tumora Warthin)
- oncocitomul
- adenomul sebaceu / limfadenomul sebaceu
- papiloame ductale:
  - sialadenomul papilifer
  - papilomul ductal
  - papilomul ductal inversat
- chistadenomul papilar
- sialoblastomul

Tumori maligne

- carcinomul mucoepidermoid
- carcinomul cu celule acinoase
- carcinomul adenoid chistic
- tumora mixtă malignizată:
  - carcinomul ex-adenom pleomorf
  - carcinosarcomul
  - adenomul pleomorf metastazant
- adenocarcinomul polimorf bine diferenţiat
- adenocarcinomul cu celule bazale
- carcinomul epitelial-mioepitelial
- carcinomul mioepitelial
- carcinomul de duct salivar
- chistadenocarcinomul
- adenocarcinomul sebaceu
- limfadenocarcinomul sebaceu
- adenocarcinomul cu celule clare
- carcinomul oncocitic
- carcinomul spinocelular
- carcionomul limfoepitelial (leziunea limfoepitelială malignă)
- carcinomul cu celule mici (carcinomul nediferenţiat)
- alte tipuri de adenocarcinoame.

Dintre entităţile benigne, vor fi detaliate în continuare adenomul pleomorf şi o serie de alte forme tumorale înrudite şi a căror prevalenţă justifică o mai bună cunoaştere în context didactic. În ceea ce priveşte tumorile maligne, de interes practic pentru clinician este în fapt gradul de diferenţiere specific fiecărei entităţi, care conferă indicii privind evoluţia, prognosticul şi conduita terapeutică.

Tumori benigne

Adenomul pleomorf (tumora mixtă)

Adenomul pleomorf (tumora mixtă) este cea mai frecventă tumoră benignă a glandelor salivare. Adenomul pleomorf apare cel mai adesea la vârsta adultă (în special în perioada 40–60 de ani), fiind relativ rare în perioada de creştere, şi la adulţii tineri; afectează mai ales sexul feminin (60% dintre cazuri).

Se localizează cel mai adesea la nivelul parotidei – aproximativ 3/4 dintre tumorile de parotidă sunt benigne, iar dintre acestea, 3/4 sunt de tip adenom pleomorf. Adenomul pleomorf

* *American Forces Institute of Pathology.*

Scanned with OKEN Scanner

apare cu o frecvență mai scăzută la nivelul celorlalte glande salivare, reprezentând totuși aproape 1/2 din tumorile submandibulare și 1/3 din tumorile glandelor salivare mici. Din aceste motive, tabloul clinic, investigațiile paraclinice, diagnosticul și posibilitățile terapeutice ale adenomului pleomorf caracterizează și sunt valabile prin extensie pentru majoritatea celorlalte forme tumorale benigne ale glandelor salivare.

Adenomul pleomorf parotidian debutează cel mai adesea în lobul superficial (aproximativ 3/4 dintre cazuri), dar se poate dezvolta și în lobul profund parotidian. Inițial, se prezintă ca un nodul solitar, de mici dimensiuni, care deformează discret și limitat regiunea parotidiană. Are consistență ferm-elastică, este nedureros și este mai mult sau mai puțin mobil pe planurile subiacente, în funcție de profunzimea localizării. Tegumentele acoperitoare sunt nemodificate clinic și nu aderă de formațiunea tumorală. Nu determină tulburări motorii pe traiectul n. facial. Astfel, un nodul circumscris în zona parotidiană va ridica suspiciunea de tumoră parotidiană, cel mai probabil adenom pleomorf.

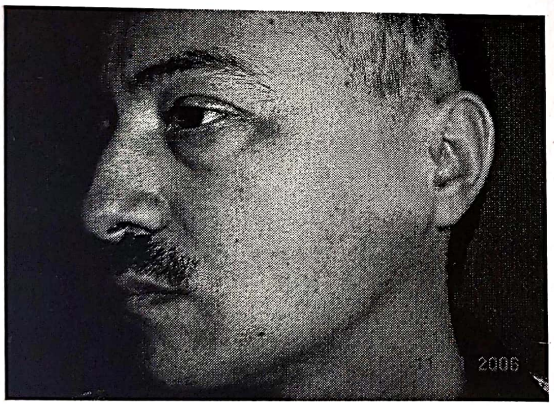

Figura 6.22. Tumoră parotidiană (adenom pleomorf) – debut sub formă de nodul solitar în regiunea parotidiană (cazuistica prof. dr. A. Bucur).

Dacă tumora debutează în lobul profund parotidian, semnele clinice sunt mult estompate, tumora fiind observată de cele mai multe ori tardiv. Odată cu creșterea în volum, tumora de lob profund va deforma discret regiunea parotidiană, evoluția fiind de multe ori în către laterofaringe. În acest caz, pacientul poate prezenta fenomene de disfagie. Indiferent de localizarea și dimensiunile tumorii, secreția salivară nu este modificată calitativ sau cantitativ, iar starea generală nu este influențată.

Indiferent de localizare, evoluția tumorală este de creștere lentă, progresivă, fără a se asocia cu durere, tulburări funcționale legate de n. facial sau adenopatii cervicale. Din acest motiv, de cele mai multe ori, pacientul ignoră prezența tumorii și se prezintă tardiv la medic.

Figura 6.23. Tumoră parotidiană – adenom pleomorf (cazuistica prof. dr. A. Bucur).

Astfel, adenomul pleomorf poate evolua o perioadă lungă de timp și poate ajunge la dimensiuni importante, deformând în totalitate regiunea parotidiană. În această etapă, tumora destinde tegumentele regiunii, pacientul putând acuza o discretă senzație de tensiune în regiunea parotidiană. Suprafața tumorală are uneori un contur boselat, polilobat, tumora rămânând mobilă pe planurile superficiale și profunde.

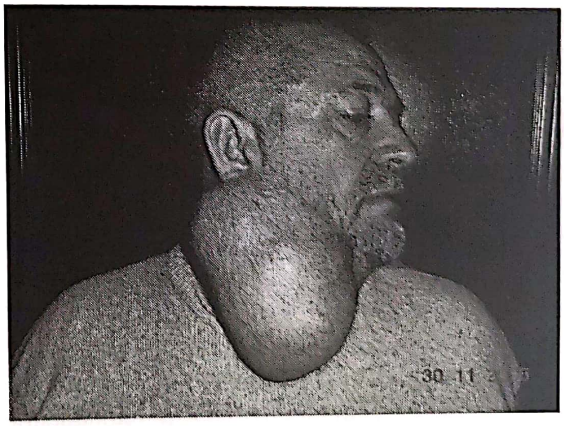

Scanned with OKEN Scanner

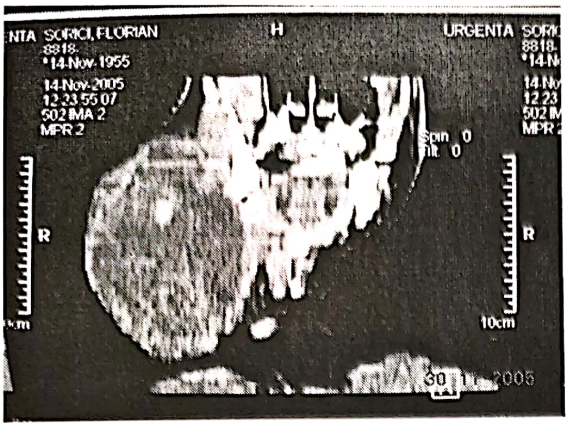

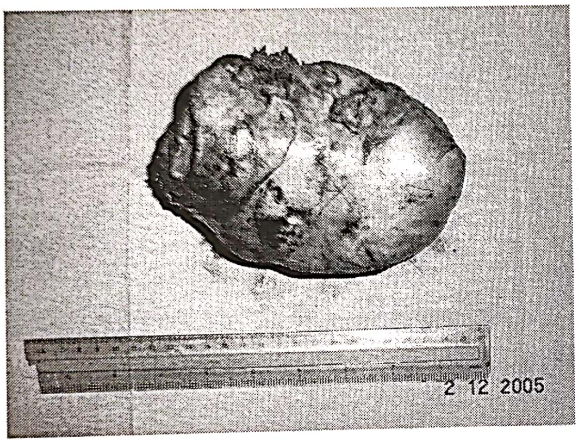

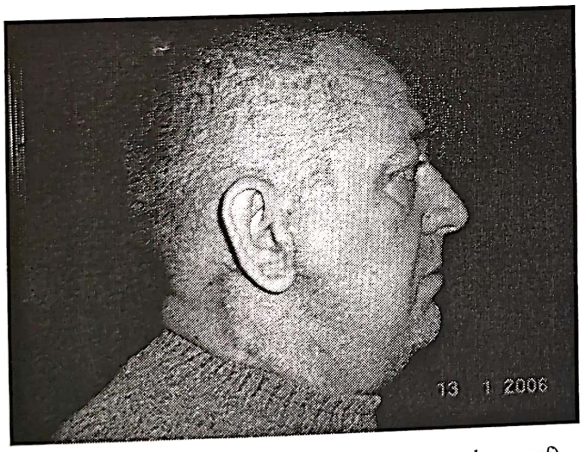

Figura 6.24. Tumoră parotidiană (adenom pleomorf), cu evoluție lentă, de aproximativ 20 de ani, ajungând la dimensiuni gigante: 18 × 11 cm, 950 g. S-a practicat parotidectomia totală cu conservarea n. facial (cazuistica prof. dr. A. Bucur).

Adenomul pleomorf al glandei submandibulare debutează, de asemenea, sub formă de nodul circumscris, nedureros, ferm, care deformează tardiv regiunea submandibulară, odată cu creşterea tumorală. Ridică adeseori probleme de diagnostic diferențial cu o adenopatie submandibulară, sau chiar cu o litiază submandibulară în faza pseudotumorală.

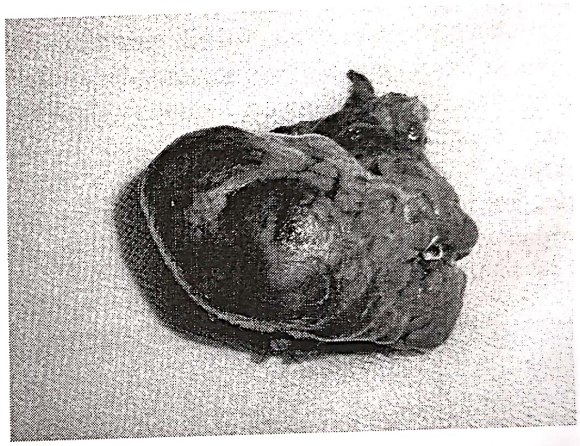

Figura 6.25. Tumoră a glandei submandibulare (adenom pleomorf) – aspect clinic preoperator şi al piesei de excizie (glanda submandibulară şi tumora benignă) (cazuistica prof. dr. A. Bucur).

Adenomul pleomorf al glandelor salivare accesorii se localizează cel mai frecvent la nivelul fibromucoasei palatului dur (60% dintre cazuri), dar poate rezulta şi prin transformarea tumorală a glandelor salivare accesorii ale buzei (20% dintre cazuri), limbii (10% dintre cazuri), mucoasei jugale (10% dintre cazuri). Tumora debutează sub forma unui mic nodul nedureros, care nu modifică mucoasa acoperitoare. În această fază, poate fi descoperit întâmplător în contextul unui consult stomatologic. Are o creştere lentă, dar poate ajunge să deformeze structurile adiacente. Tardiv, mucoasa acoperitoare se poate ulcera, datorită microtraumatismelor cronice locale din timpul actelor funcționale, astfel putându-se confunda cu o tumoră malignă.

Scanned with OKEN Scanner

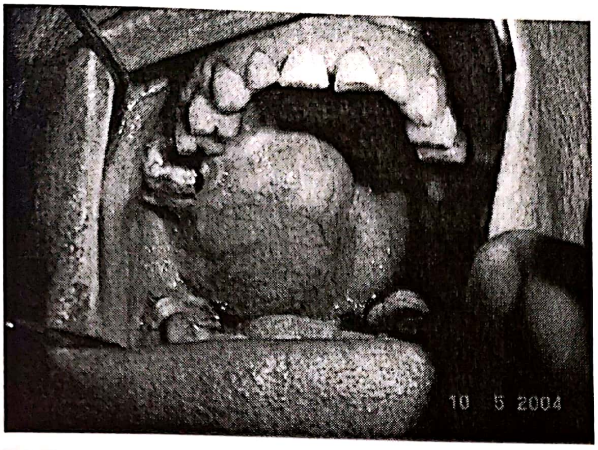

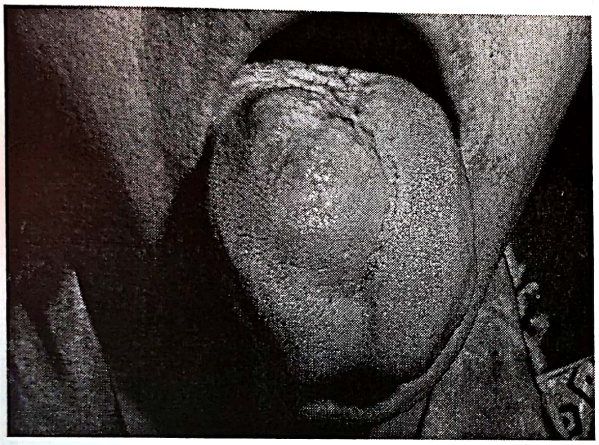

Figura 6.26. Adenom pleomorf al glandelor salivare mici:
a – localizare la nivelul fibromucoasei palatului dur;
b – localizare la nivelul limbii (cazuistica prof. dr. A. Bucur).

În ceea ce priveşte adenomul pleomorf, din punct de vedere clinic şi terapeutic, cel mai important aspect este legat de capsula tumorală. Macroscopic, tumora pare bine delimitată şi prezintă o capsulă mai mult sau mai puţin completă (de obicei capsula este aproape completă la tumorile parotidiene şi incompletă atunci când derivă din glandele salivare accesorii). Trebuie avut în vedere faptul că această capsulă delimitează doar aparent tumora, prezentând celule tumorale atât în grosimea ei, cât şi sub formă de extensii în structurile adiacente. Din acest motiv, simpla „enucleere" a tumorii va lăsa pe loc focare reziduale, care vor dezvolta recidive. Aşa-numitul „caracter multifocal" al adenomului pleomorf (multipli noduli intraparotidieni) se referă în fapt nu la tumora primară, ci la caracterul clinic al recidivelor după extirpări incomplete. Intraoperator, tumora prezintă o suprafaţă netedă sau boselată. Pe secţiune, ţesutul tumoral este alb-gălbui, având aspectul de „cartof tăiat", prezentând însă arii cenuşii de material cartilaginos, precum şi zone cu aspect gelatinos. Formele tumorale cu evoluţie îndelungată pot prezenta uneori zone chistice.

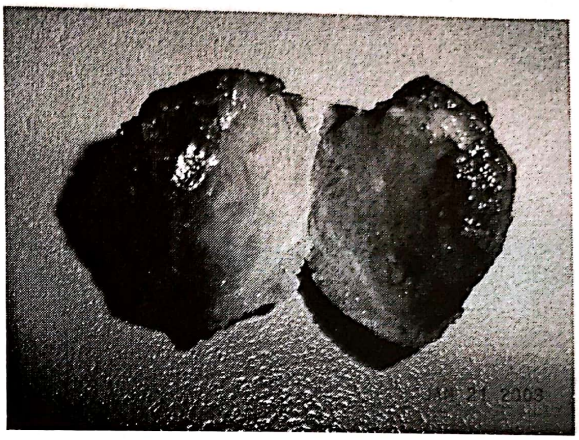

Figura 6.27. Aspectul macroscopic pe secţiune al unui adenom pleomorf (cazuistica prof. dr. A. Bucur).

Microscopic, tumora se caracterizează printr-un „mozaic" de structuri epiteliale derivate din epiteliul ductal, cât şi mezenchimale, reprezentate de componenta mioepitelială. Datorită acestui aspect microscopic intricat, derivat din mai multe componente, tumora poartă numele de **adenom pleomorf***, sau **„tumoră mixtă"**. Structurile epiteliale sunt variabile ca dimensiune, formă, număr şi distribuţie, şi au adeseori un conţinut de mucină, cu caracter eozinofil. Materialul intercelular este predominant fibros, cu prezenţa de arii mixoide, asemănătoare cartilajului. Capsula tumorală este de natură conjunctivă şi este incompletă. Deşi este bine delimitată pe cea mai mare parte a circumferinţei, tumora prezintă pe alocuri prelungiri digitifome sau lobulate.

O variantă histopatologică este aceea în care tumora este formată în cea mai mare parte din componentă mioepitelială, elementele epiteliale ductale fiind rare sau chiar lipsind în totalitate. Această variantă este denumită **mioepiteliom**.

Având în vedere particularitatea tumorii mixte de a prezenta capsulă incompletă şi extensii digitiforme microscopice, rata de recidivă după extirpare completă este de aproximativ 5%. Riscul de recidivă se asociază şi cu deschiderea acci-

* Din gr. *pleon* = multiplu, *morphos* = formă.

Scanned with OKEN Scanner

dentală a tumorii în timpul intervenției chirurgicale. Tumorile recidivate prezintă un risc de aproximativ 7%.

Adenomul pleomorf prezintă un risc semnificativ de malignizare, proporțional cu durata de evoluție și dimensiunile tumorii, rata de malignizare putând ajunge până la 25%. Din acest motiv, se recomandă instituirea precoce a tratamentului chirurgical.

Semnele clinice de malignizare (fig. 6.28) a unei tumori mixte parotidiene sunt următoarele:

- accelerarea bruscă a creșterii tumorii;
- neregularitatea suprafeței și consistența variabilă, neuniformă a tumorii;
- fixarea la țesuturile adiacente (tegument, planurile profunde);
- apariția la suprafața tegumentelor a unui desen vascular mai accentuat;
- paralizia pe traiectul unor ramuri sau pe tot teritoriul de distribuție al n. facial;
- apariția adenopatiei regionale;
- transformarea senzației de tensiune și presiune în durere;
- alterarea stării generale.

Figura 6.28. Aspectul clinic al unei tumori mixte malignizate (carcinom ex-adenom pleomorf), (cazuistica prof. dr. A. Bucur).

Chistadenolimfomul papilar (tumora Warthin)

Tumora Warthin este o tumoră benignă cu caracter chistic a glandelor salivare, care afectează aproape exclusiv parotidele. Are o prevalență mult mai redusă decât adenomul pleomorf (5–10% dintre tumorile de parotidă), ocupând totuși locul doi ca frecvență. Termenul de „chistadenolimfom" subliniază în mod exagerat componenta limfoidă a acestei tumori, creând confuzii de încadrare în categoria limfoamelor – din acest motiv, cei mai mulți autori folosesc în prezent denumirea de chistadenom papilar limfomatos.

Tumora Warthin apare la adulți, mai ales în intervalul de vârstă de 50–60 de ani. Afectează mult mai frecvent sexul masculin și se pare că este în strânsă interdependență cu fumatul. Se localizează în special în polul inferior parotidian, având aspectul unui nodul nedureros, de consistență fermă sau renitentă și cu creștere lentă. Specific pentru această tumoră este faptul că poate avea caracter multifocal la nivelul aceleiași glande parotide, și în plus, poate afecta bilateral parotidele în 5–15% dintre cazuri, concomitent sau succesiv (fig. 6.29).

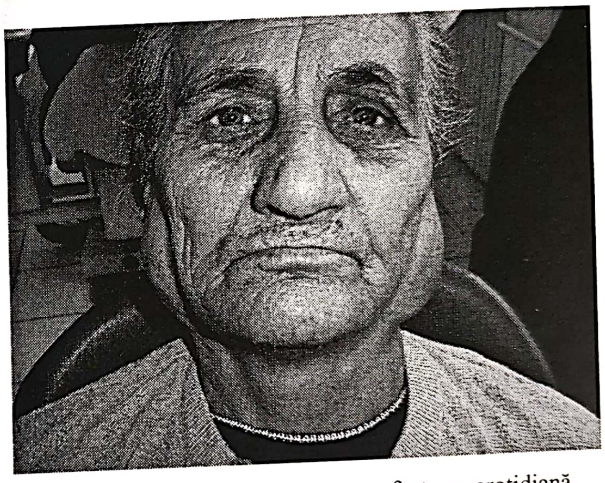

Figura 6.29. Tumoră Warthin cu afectare parotidiană bilaterală concomitentă (cazuistica prof. dr. A. Bucur).

Macroscopic, tumora este încapsulată și bine delimitată, având aspect polichistic septat. Conținutul chistic este clar, mucoid sau semisolid, de culoare maronie. Microscopic, tumora este formată din structuri epiteliale ductale și stromă limfoidă. Se prezintă ca o structură polichistică, pereții chistici fiind formați din două rânduri de celule oncocitice, și dintr-un al treilea strat de celule cuboidale. Prezintă proiecții papilare spre cavitatea chistică, acestea conținând material eozinofil. Structurile adiacente sunt formate din țesut limfoid reactiv, care formează de obicei centre germinative.

După extirpare completă, tumora Warthin recidivează rar, în schimb tumora poate apărea după un interval de timp la glanda parotidă controlaterală. Riscul de malignizare este neglijabil.

Scanned with OKEN Scanner

Adenomul monomorf

Termenul de adenom monomorf a fost folosit mult timp pentru a descrie o serie de adenoame cu tipar histopatologic uniform, cu componentă epitelială, şi fără componentă mezenchimală. De-a lungul timpului, numeroase forme tumorale au fost reunite sub denumirea de adenom monomorf: adenomul cu celule bazale, adenomul canalicular, oncocitomul etc. Alţi autori au folosit termenul într-un mod mai specific, ca sinonim doar pentru una dintre aceste entităţi. Având în vedere ambiguitatea termenului, în prezent el nu mai este folosit în diagnosticele histopatologice.

Adenomul canalicular

Adenomul canalicular este o tumoră rară care afectează aproape exclusiv glandele salivare accesorii, la persoane în vârstă. Se localizează în special la buza superioară – astfel, tumorile benigne ale glandelor salivare ale buzei superioare sunt în marea majoritate a cazurilor adenom canalicular sau adenom pleomorf. Clinic, se prezintă ca o masă nodulară de consistenţă fermă sau uneori renitentă, cu creştere lentă, asimptomatică, până la dimensiuni de aproximativ 2 cm. Histopatologic, prezintă un tipar monomorf cu prezenţa de celule epiteliale monostratificate, bazofile, cilindrice sau cuboidale, care înconjoară structurile ductale ale glandelor salivare. După excizia completă, recidivele sunt extrem de rare.

Adenomul cu celule bazale

Adenomul cu celule bazale este o tumoră benignă rară a glandelor salivare, care poate afecta atât parotida, cât şi glandele salivare mici (cu predilecţie de la nivelul buzei superioare şi mai rar din fibromucoasa palatină). Apare mai ales la vârsta a treia şi se prezintă ca o masă nodulară bine circumscrisă, nedureroasă, cu creştere lentă, până la 1–3 cm. Macroscopic, tumora este bine circumscrisă şi încapsulată, putând prezenta uneori microchisturi. Microscopic, prezintă numeroase celule cu citoplasmă eozinofilă, dispuse într-un tipar solid, trabecular-tubular sau membranos. După extirpare completă recidivele sunt relativ rare. Forma histopatologică membranoasă are un risc de recidivă mai crescut, prin faptul că are caracter multilobular sau chiar multifocal.

Oncocitomul

Oncocitomul este o tumoră benignă rară a glandelor salivare, rezultată prin proliferarea reactivă a oncocitelor. Apare mai ales după vârsta de 50 de ani, fiind considerat un hamartom dezvoltat pe fondul modificărilor canaliculare legate de înaintarea în vârstă. Se localizează de obicei în lobul superficial al glandei parotide, unde se prezintă sub formă de nodul mobil, nedureros, de consistenţă fermă şi care creşte lent până dimensiuni de aproximativ 5 cm. Rareori apare sub formă multifocală – situaţie clinică denumită **oncocitoză**. Histopatologic, se prezintă sub forma unei proliferări hamartomatoase limitate, încapsulate, formate din celule granulare eozinofile, rareori putându-se evidenţia zone chistice. Prezintă numeroase celule clare, care ultrastructural şi imunohistochimic sunt identificate ca fiind oncocite. După extirpare completă, recidivele sunt extrem de rare.

Tumori maligne

Carcinomul mucoepidermoid

Carcinomul mucoepidermoid este cea mai frecventă tumoră malignă a glandelor salivare, reprezentând aproximativ 90% dintre tumorile maligne ale glandelor salivare (15–20% din totalul tumorilor glandelor parotide şi 5–10% din totalul tumorilor glandelor salivare accesorii) [16, 17]. Poate apărea la orice vârstă, începând de la adulţii tineri şi până la vârsta a treia. Apare mai rar la adolescenţi, dar se remarcă drept cea mai frecventă tumoră malignă a glandelor salivare la copii. Afectează ceva mai frecvent sexul feminin. Se localizează cel mai adesea la nivelul glandelor parotide (70% dintre cazuri).

Carcinomul mucoepidermoid are drept particularitate faptul că tabloul clinic şi evoluţia sunt strict corelate cu gradul de diferenţiere histologică. Formele bine diferenţiate sunt bine circumscrise şi într-o oarecare măsură încapsulate. Formele slab diferenţiate sunt imprecis delimitate, au caracter infiltrativ marcat şi nu sunt încapsulate.

Microscopic, carcinomul mucoepidermoid se caracterizează prin prezenţa de: 1. celule secretoare de mucus, de dimensiuni mari, 2. celule epidermoide care formează cordoane sau tapetează spaţii chistice, 3. celule bazaloide intermediare şi 4. celule clare.

Scanned with OKEN Scanner

Gradul de diferențiere se stabilește pe baza unor criterii histopatologice precise: 1. prezența de focare chistice, 2. severitatea atipiilor celulare 3. proporția de celule mucoase, epidermoide și intermediare. ***Formele bine diferențiate (malignitate scăzută, „low grade")*** prezintă numeroase focare chistice, atipii celulare limitate și relativ numeroase celule mucoase. ***Formele slab diferențiate (malignitate crescută, „high grade")*** sunt forme solide, cu insule de celule epidermoide și intermediare cu un accentuat pleomorfism și activitate mitotică crescută, iar celulele mucoase sunt rare. ***Formele moderat diferențiate („intermediate grade")*** prezintă un aspect histopatologic intermediar, combinând elemente cu severitate medie.

Determinarea gradului de diferențiere nu se limitează numai la criterii histopatologice, ci are și o componentă clinică și evolutivă.

Carcinomul mucoepidermoid bine diferențiat debutează sub forma unei formațiuni relativ bine delimitate, asimptomatice, a glandei parotide, cu creștere lentă, pe o perioadă de câțiva ani (fig. 6.30).

Figura 6.30. Tumoră malignă a glandei parotide – carcinom mucoepidermoid bine diferențiat (cazuistica prof. dr. A. Bucur).

După acest interval de timp, se va instala o simptomatologie dureroasă progresivă, și totodată tumora va infiltra și va ulcera tegumentul, alarmând pacientul. În evoluție, se instalează pareza facială, iar tardiv tumora va invada ramul mandibulei.

Carcinomul mucoepidermoid moderat și cel slab diferențiat se prezintă inițial ca o masă tumorală difuză, slab delimitată. Evoluția este mult mai rapidă, în decursul câtorva luni, tumora ajungând la dimensiuni relativ mari, deformând în totalitate regiunea parotidiană, infiltrând țesuturile învecinate. Se asociază adeseori cu adenopatie cervicală.

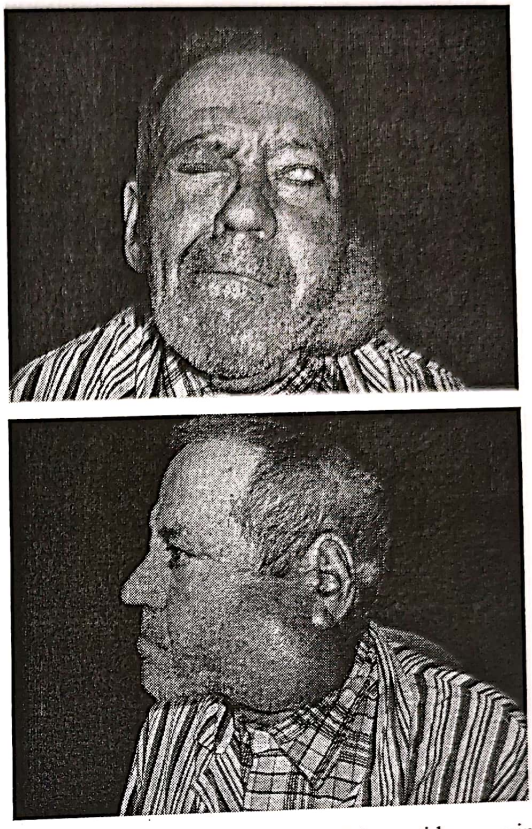

Figura 6.31. Tumoră malignă a glandei parotide – carcinom mucoepidermoid slab diferențiat. Tumora are dimensiuni mari, este slab delimitată și a indus pareza în teritoriul n. facial (cazuistica prof. dr. A. Bucur).

Carcinomul mucoepidermoid al glandelor submandibulare prezintă un tablou clinic asemănător, dar formele sunt de cele mai multe ori slab diferențiate, cu evoluție și prognostic severe.

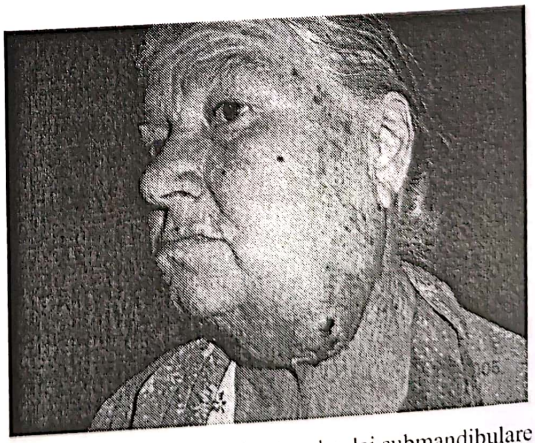

Figura 6.32. Tumoră malignă a glandei submandibulare – carcinom mucoepidermoid slab diferențiat (cazuistica prof. dr. A. Bucur).

Scanned with OKEN Scanner

Carcinomul mucoepidermoid al glandelor salivare accesorii se localizează cel mai frecvent la nivelul fibromucoasei palatului dur. Pentru această localizare, de obicei formele sunt bine sau moderat diferențiat. Clinic, se prezintă ca o masă tumorală nedureroasă, cu creștere progresivă, inițial nedureroasă. Pentru formele bine diferențiate, conținutul crescut de mucină va induce tumorii o colorație albăstruie prin transparența mucoasei acoperitoare. În evoluție, infiltrează țesuturile adiacente, determinând o simptomatologie dureroasă și ulcerarea mucoasei acoperitoare. Formele tumorale de la nivelul limbii, planșeului bucal și comisurii intermaxilare sunt în general slab diferențiate, agresive.

Carcinomul mucoepidermoid intraosos (central) apare prin transformarea tumorală a unor glande salivare accesorii heterotopice situate intraosos. Este o formă extrem de rară, dar cel mai frecvent tipar de transformare tumorală a glandelor salivare heterotopice intraosoase îl reprezintă carcinomul mucoepidermoid (de altfel, aceste glande se pot transforma tumoral și în carcinom adenoid chistic, tumoră mixtă sau adenoame monomorfe). Inițial, carcinomul mucoepidermoid intraosos este asimptomatic, putând fi descoperit în urma unui examen radiologic, care va releva o radiotransparență uniloculară sau multiloculară, cu margini bine definite, situată de cele mai multe ori în unghiul mandibulei. În evoluție, deformează corticalele osoase și determină durere, trismus și anestezia pe traiectul n. alveolar inferior. Diagnosticul de certitudine se va stabili numai pe baza examenului histopatologic, imaginea radiologică fiind mai degrabă sugestivă pentru o tumoră odontogenă.

Carcinomul cu celule acinoase

Este o tumoră malignă **cu malignitate scăzută (*„low grade"*)**, relativ rară. Apare la adulți, ceva mai frecvent la sexul feminin, nefiind exclusă la copii.

Se localizează în marea majoritate a cazurilor la nivelul glandelor parotide și se prezintă clinic sub forma unei mase nodulare intraparotidiene, care de multe ori este *dureroasă* – lucru neobișnuit în patologia tumorală a glandelor salivare. Afectarea n. facial apare rar și tardiv. Un alt fapt particular al acestei tumori este caracterul de bilateralitate care apare în aproximativ 3% dintre cazuri. Evoluția tumorii este de creștere lentă în dimensiuni, pe durata a câțiva ani.

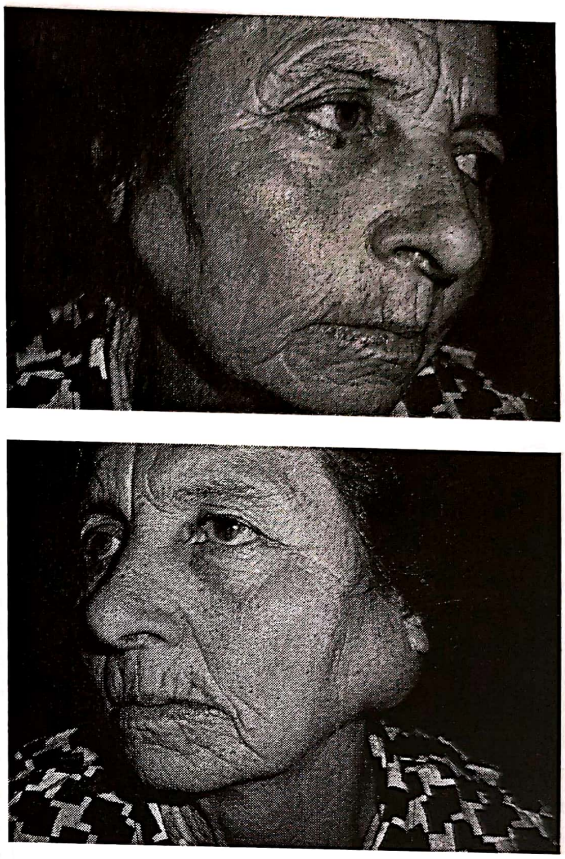

Figura 6.33. Tumoră malignă a glandei parotide – carcinom cu celule acinoase, cu localizare parotidiană bilaterală (cazuistica prof. dr. A. Bucur).

Macroscopic, tumora prezintă o capsulă incompletă și poate avea uneori aspect multinodular. Microscopic, se poate prezenta în ***forma solidă,*** cu numeroase celule acinoase bine diferențiate, dispuse similar tiparului glandular normal; ***forma microchistică,*** cu prezența de multiple spații chistice cu conținut mucinic sau eozinofil; ***forma papilar-chistică,*** în care se evidențiază zone chistice de dimensiuni mai mari, tapetate de epiteliu, din care se formează proiecții papilare în cavitatea chistică; ***forma foliculară,*** cu structură și dispoziție extrem de asemănătoare țesutului glandular tiroidian.

În ciuda faptului că este aparent bine circumscrisă, tumora are un caracter infiltrativ microscopic, dar cu toate acestea prognosticul este bun. Rata de recidivă este semnificativă,

Scanned with OKEN Scanner

recidivele putând apărea chiar şi la 5–10 ani. Metastazele loco-regionale sau la distanţă sunt rare.

Carcinomul adenoid chistic

Este o tumoră malignă relativ frecventă a glandelor salivare. Pe baza aspectului histopatologic, tumora a fost (şi este) denumită şi **cilindrom.** Această denumire trebuie totuşi evitată, pentru a nu crea confuzii cu tumora omonimă a anexelor pielii.

Tumora apare la vârsta adultă, fără predilecţie pentru un anumit sex, şi este extrem de rară sub vârsta de 20 de ani.

Carcinomul adenoid chistic se caracterizează prin faptul că, deşi are o creştere lentă fără a ajunge la dimensiuni semnificative, are un potenţial invaziv local extrem de marcat, tropism pentru structurile nervoase şi risc crescut de metastazare la distanţă. Carcinomul adenoid chistic, prin evoluţia sa, subliniază încă o dată faptul că dimensiunile tumorii şi potenţialul metastazant sunt două caractere independente ale unei tumori maligne [30].

Carcinomul adenoid chistic este cea mai frecventă tumoră malignă a glandelor salivare accesorii, localizându-se în special la nivelul fibromucoasei palatului dur. Se poate întâlni şi în grosimea parenchimului lingual. Localizările în glandele salivare mari (parotidă, glandă submandibulară) sunt mai rare.

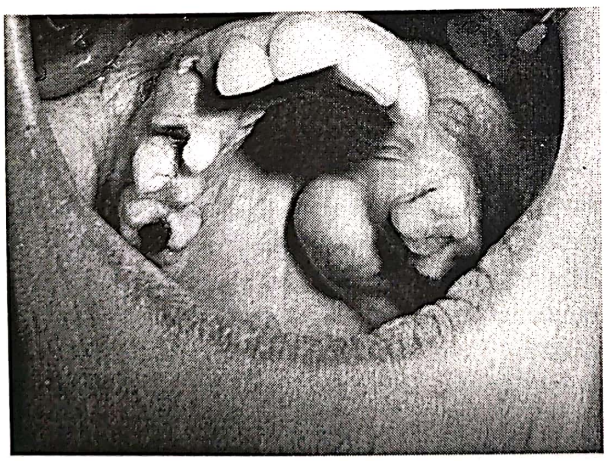

Figura 6.34. Tumoră malignă a glandelor salivare accesorii din fibromucoasa palatului dur – carcinom adenoid chistic (cazuistica prof. dr. A. Bucur).

Indiferent de localizare, se prezintă de obicei ca o masă tumorală unică, solidă, cu dimensiuni de până la 4 cm. La nivelul fibromucoasei palatului dur, tumora se localizează aproape întotdeauna paramedian, în dreptul găurii palatine mari. Infiltrează şi se fixează rapid de structurile adiacente (planul osos al palatului dur, mucoasa acoperitoare). Mucoasa palatină prezintă o ulceraţie cu aspect malign, în mai mult de jumătate dintre cazuri. Având în vedere caracterul invaziv perinervos al tumorii, majoritatea pacienţilor prezintă hipoestezia fibromucoasei hemipalatului dur. De multe ori, pacienţii nu sunt conştienţi de fenomenele de hipoestezie, dar aceasta poate fi obiectivată prin testarea sensibilităţii în zona respectivă. Având în vedere caracterele clinice care în perioada de debut sunt nespecifice, adeseori carcinomul adenoid chistic palatinal poate crea confuzii de diagnostic.

În localizările parotidiene, tumora se va situa de obicei în lobul superficial şi va infiltra rapid n. facial, determinând pareza pe traiectul unuia sau mai multor ramuri. În localizările submandibulare, se prezintă ca o masă tumorală de consistenţă fermă, uneori asociindu-se cu fenomene de obstrucţie salivară. Tulburările nervoase (n. lingual, n. hipoglos, ramul marginal mandibular din n. facial) sunt în general tardive.

Tumora derivă din celule mioepiteliale şi din cele ale epiteliului ductal, prezentând trei forme histopatologice: ***forma cribriformă*** este cea mai frecventă şi se caracterizează prin prezenţa de insule de celule epiteliale bazaloide, care delimitează spaţii pseudochistice cu conţinut mucoid bazofil (aspect „cilindromatos", de „schweizer"). În ***forma tubulară,*** celulele tumorale sunt dispuse sub formă de pseudo-ducturi sau structuri tubulare, într-o stromă hialinizată. ***Forma solidă*** prezintă insule sau cordoane de celule tumorale, cu o tendinţă minimă de formare de structuri tubulare sau chistice. Se caracterizează prin pleomorfism celular accentuat, activitate mitotică crescută şi prezenţa de focare necrotice centrale. Forma solidă este mai agresivă decât forma cribriformă sau cea tubulară. În toate formele, invazia perineurală este aproape întotdeauna prezentă şi evidenţiabilă histopatologic. Este binecunoscut tropismul perineural şi chiar intraneural al carcinomului adenoid chistic, dar trebuie avut în vedere faptul că nu este patognomonic, putând fi asociat şi altor forme tumorale maligne, în special adenocarcinomul polimorf bine diferenţiat („*low grade*").

Scanned with OKEN Scanner

Carcinomul adenoid chistic metastazează rareori în ganglionii loco-regionali (de obicei după o evoluție de foarte lungă durată sau după recidive), în schimb prezintă o rată crescută de metastazare hematogenă pulmonară, și mai rar osoasă. Aceste metastaze la distanță pot apărea chiar după 10–15 ani și au evoluție extrem de lentă, cu supraviețuirea pe termen relativ lung a pacienților.

Având în vedere caracterul agresiv local și tropismul perinervos accentuat, tiparul de extirpare va fi extins și va include în mod obligatoriu structurile nervoase și osoase situate în imediata vecinătate a tumorii. Pentru localizările în palat, este necesară de cele mai multe ori hemirezecția de maxilar, care va asigura margini libere. Pentru glanda parotidă, este obligatorie parotidectomia totală, cu sacrificarea ramurilor n. facial situate în vecinătatea tumorii și, dacă este posibil, neuroplastia cu grefon intermediar. Pentru glanda submandibulară, este obligatorie extirparea tumorală prin evidare supraomohioidiană, pentru asigurarea marginilor libere, incluzând în piesa operatorie m. milohioidian, n. lingual, precum și, dacă este necesar, porțiuni din n. hipoglos.

În trecut se considera că tumora nu răspunde la radioterapie, dar s-a demonstrat în prezent că este într-o oarecare măsură radiosensibilă. Radioterapia postoperatorie în asociere cu o intervenție chirurgicală radicală duce la îmbunătățirea substanțială a ratei de control local și de supraviețuire pe termen lung [31, 32].

Tumora mixtă malignizată

Tumora mixtă malignizată reprezintă forma malignă a adenomului pleomorf. În funcție de caracterele histopatologice, clinice și evolutive, prezintă trei forme:

Carcinomul ex-adenom pleomorf reprezintă fenomenul de transformare malignă prin evoluția unui adenom pleomorf, inițial cu caracter benign. Numai una dintre liniile celulare ale adenomului pleomorf se malignizează, de obicei fiind vorba despre componenta epitelială. Riscul de transfomare malignă este legat în principal de durata de evoluție și de dimensiunile tumorii benigne, dar și de recidivele tumorale. Statistic, carcinomul ex-adenom pleomorf apare după vârsta de 60 de ani, adică cu 20 de ani mai târziu decât vârsta medie de apariție a adenomului pleomorf. Clinic, apar semnele de malignizare discutate la adenomul pleomorf – tumora crește brusc în dimensiuni, devine boselată, are consistență variabilă, neuniformă (zone de consistență fermă alternând cu zone fluctuente datorate necrozei tumorale), se fixează la planurile profunde și la tegument, ajungând în final să se ulcereze și suprainfecteze. Durerea, pareza facială și apariția adenopatiei cervicale reprezintă semne suplimentare de malignizare, acestea instalându-se mult mai rapid în cazul transformării maligne a recidivelor adenomului pleomorf.

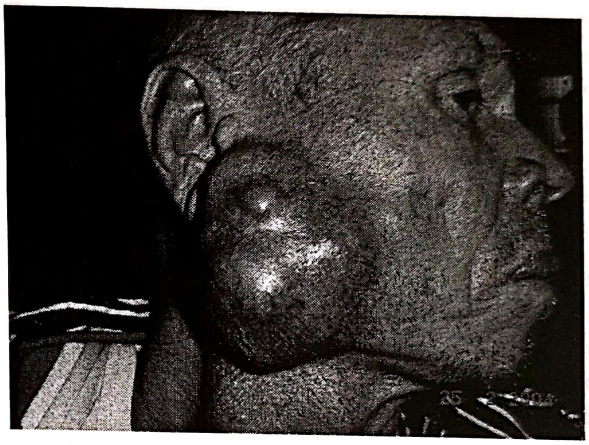

Figura 6.35. Tumoră mixtă malignizată parotidiană – carcinom ex-adenom pleomorf (cazuistica prof. dr. A. Bucur).

Histopatologic, transformarea malignă va fi în adenocarcinoame slab diferențiate sau în carcinom nediferențiat. Mai rar, componenta malignă este de tip adenocarcinom polimorf bine diferențiat, carcinom mucoepidermoid, carcinom cu celule acinoase sau carcinom adenoid chistic. În contextul în care histopatologic se evidențiază doar un focar central de malignizare, care nu se extinde spre marginile tumorii, se descrie forma de **carcinom ex-adenom pleomorf *in situ***, cu un prognostic bun, comparabil cu cel al unei tumori benigne.

Adenomul pleomorf malign reprezintă o tumoră malignă *per primam*, în care atât componenta epitelială, cât și cea mezenchimală au caracter malign încă de la apariția tumorii. Din acest motiv, această formă este considerată de tip **carcinosarcom**. Evoluția tumorală este rapidă, agresivă, cu apariția precoce a metastazelor loco-regionale și la distanță, tumora având un caracter evolutiv asemănător unei tumori slab diferențiate.

Scanned with OKEN Scanner

Adenomul pleomorf metastazant este o formă rară de adenom pleomorf *benign*, care se caracterizează printr-un potențial de metastazare în ganglionii loco-regionali sau la distanță (metástaze osoase, pulmonare, hepatice). În mod surprinzător, atât tumora primară, cât și focarele metastatice au aspect histopatologic de adenom pleomorf benign – fără a putea fi dovedită natura malignă a tumorii.

Atât carcinomul ex-adenom pleomorf, cât și carcinosarcomul necesită un tratament agresiv chirurgical și radiochimiterapeutic, având un prognostic rezervat. Deși nu este evidentă natura malignă a adenomului pleomorf metastazant, totuși rata de mortalitate în cazul metastazelor la distanță este de peste 20%.

Adenocarcinomul polimorf bine diferențiat

A fost descris prima oară în 1983 sub denumirea de carcinom de duct terminal. Adenocarcinomul polimorf bine diferențiat apare la nivelul glandelor salivare accesorii. Cazurile cu localizare la nivelul glandelor salivare mari reprezintă uneori manifestarea carcinomului ex-adenom pleomorf, fiind excepțională dezvoltarea unei tumori *de novo* la acest nivel.

Apare la vârsta a treia, ceva mai frecvent la sexul feminin. Clinic, apare o deformație nedureroasă, cu creștere lentă, localizată cel mai adesea paramedian în fibromucoasa palatului dur, și mai rar în grosimea buzei superioare sau pe mucoasa jugală. În evoluție, mucoasa acoperitoare se ulcerează, tumora putându-se suprainfecta. Ca și carcinomul adenoid chistic, acesta se caracterizează printr-un tropism perinervos accentuat.

Histopatologic este o formă asemănătoare carcinomului adenoid chistic, prezentând de multe ori în cadrul aceleiași leziuni toate cele trei forme histopatologice: cribriform, tubular și solid.

Rata de recidivă după extirpări complete (inclusiv osul subiacent) este relativ scăzută, iar potențialul metastazant loco-regional și la distanță este redus.

Tumori maligne secundare sau metastatice la nivelul glandelor salivare

Tumorile maligne secundare și cele metastatice localizate la nivelul glandelor salivare reprezintă entitatăți cu caracter distinct. Acestea nu fac parte din clasificarea standardizată a tumorilor glandelor salivare, care cuprinde numai formele primare.

Formele secundare afectează cel mai adesesa glanda parotidă. Tumora primară (carcinom spinocelular, carcinom bazocelular, melanom) este localizată tegumentar, în regiunea parotideo-maseterină, invazia glandei realizându-se direct, prin infiltrare tumorală.

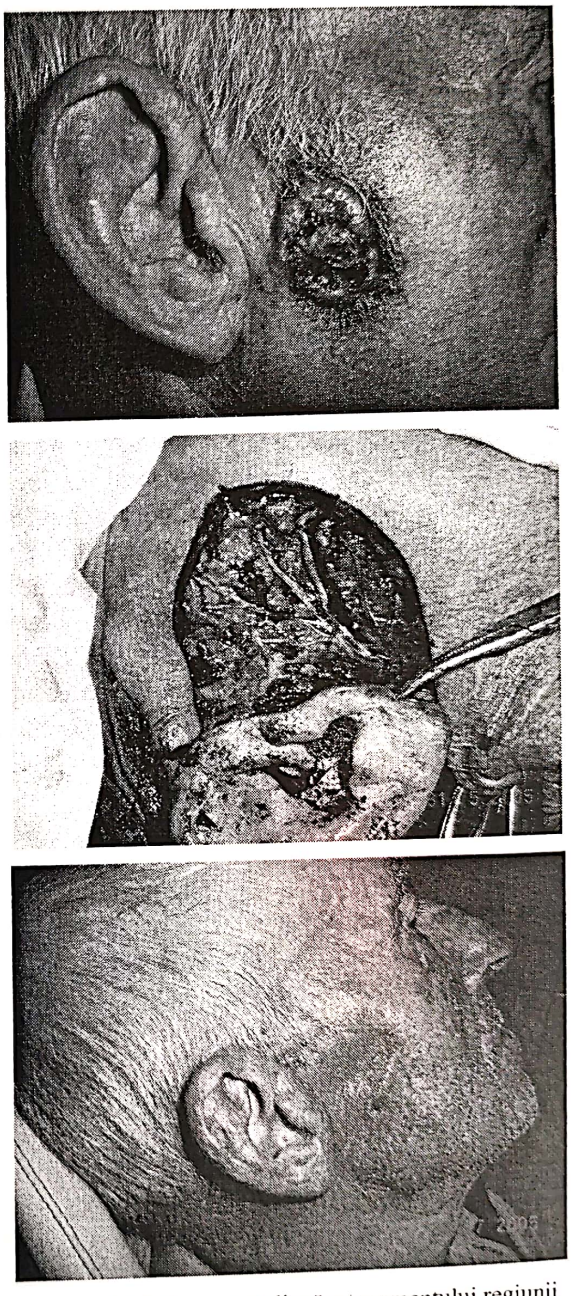

Figura 6.36. Tumoră malignă a tegumentului regiunii parotidiene, cu invazia glandei parotide. S-a practicat extirparea tumorii primare și parotidectomia lobului superficial cu conservarea n. facial. Plastia defectului s-a realizat cu un lambou cervical avansat (cazuistica prof. dr. A. Bucur).

Scanned with OKEN Scanner

Formele metastatice loco-regionale au ca punct de plecare tumori maligne primare (carcinom spinocelular, melanom) de la nivelul tegumentelor scalpului sau ale regiunii auriculare, care, pe cale limfatică, dau metastaze ganglionare parotidiene. De asemenea, trebuie avut în vedere faptul că majoritatea localizărilor tumorilor maligne oro-maxilo-faciale dau metastaze în ganglionii submandibulari, afectând implicit şi glanda submandibulară.

Metastazele de la distanţă în glandele salivare interesează în special parotida şi provin de obicei de la tumori maligne primare ale colonului, colului uterin, sânului, rinichiului.

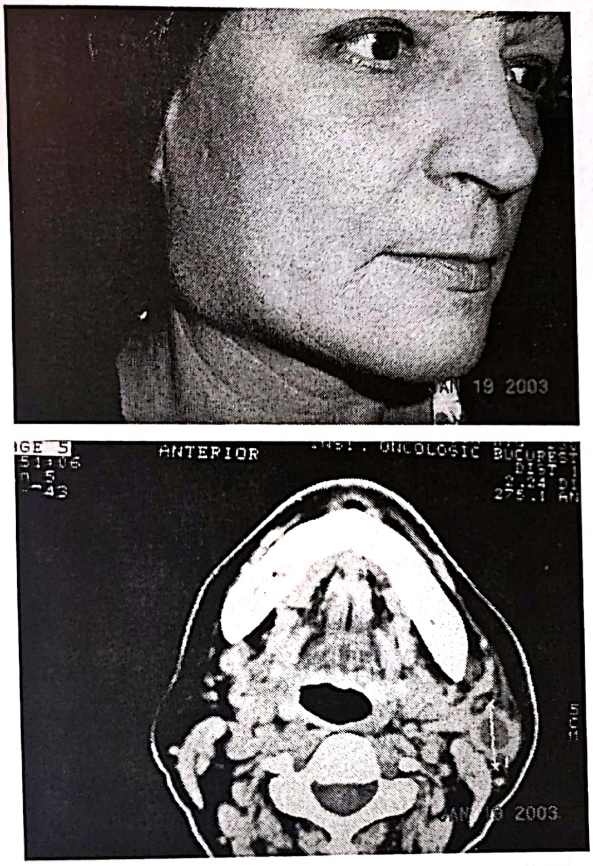

Figura 6.37. Metastază parotidiană cu invazie în ramul mandibulei, după o tumoră malignă de col uterin operată (cazuistica prof. dr. A. Bucur).

DIAGNOSTICUL TUMORILOR GLANDELOR SALIVARE

Tumorile glandelor salivare prezintă un tablou clinic specific, binecunoscut. Cea mai simplistă descriere a prezenţei unei **tumori parotidiene** o oferă Hamilton Bailey [33]: *„deformaţie cu localizare retroangulomandibulară, sub lobulul urechii, pe care îl ridică"*. Din păcate, această descriere „clasică" este insuficientă, deoarece o deformaţie localizată oriunde la nivelul regiunii parotideo-maseterine interesează de cele mai multe ori glanda parotidă. Se creează astfel confuzii de diagnostic, o serie de tumori parotidiene fiind confundate cu leziuni cutanate sau subcutanate ale regiunii, fapt pentru care chirurgii din alte specialităţi sunt tentaţi să practice o intervenţie chirurgicală inadecvată, limitată, sau, în cel mai fericit caz, o biopsie incizională. Neajunsul acestor intervenţii este major, atât din cauza dificultăţii reintervenţiei pe ţesuturi fibrozate post-chirurgical, cât şi datorită riscului de accelerare a evoluţiei unei eventuale tumori maligne. O tumoră parotidiană care debutează la nivelul lobului profund nu are niciun răsunet clinic o lungă perioadă de timp, ridicând dificultăţi de diagnostic precoce.

Aşa cum am arătat, majoritatea tumorilor parotidiene sunt benigne, iar cea mai frecventă formă este adenomul pleomorf. De altfel, adenomul pleomorf este cea mai frecventă formă histopatologică de tumoră benignă pentru toate tipurile de glande salivare (parotidă, glandă submandibulară, glande salivare accesorii).

Evoluţia specifică a tumorii şi semnele asociate de malignitate descrise anterior (vezi semnele de malignizare ale adenomului pleomorf) orientează diagnosticul prezumtiv al caracterului benign sau malign al tumorilor de parotidă.

Afectarea tumorală a glandei submandibulare este mai rară faţă de cea parotidiană. Indiferent de forma histopatologică, debutul tumoral este sub forma unei mase tumorale solide, iniţial de mici dimensiuni, mobile, nedureroase. Formele benigne au evoluţie lentă şi neinfiltrativă, ajungând să deformeze prin distensie regiunea submandibulară. Formele maligne au o evoluţie mai rapidă, cu caracter infiltrativ. Astfel, după o perioadă de timp, se fixează la tegument şi apoi se ulcerează. De asemenea, este frecventă invazia bazilarei mandibulare, cu fixarea tumorii de substratul osos.

Scanned with OKEN Scanner

Tumorile glandelor salivare accesorii interesează cel mai frecvent ***glandele salivare ale fibromucoasei palatului dur***. O masă tumorală solidă, paramediană, situată în treimea posterioară a palatului dur, va reprezenta o suspiciune de tumoră de glandă salivară accesorie. Mai frecvent, tumorile localizate la acest nivel sunt maligne, cu evoluție rapidă, ulcerarea mucoasei și interesarea substratului osos. Carcinomul adenoid chistic și adenocarcinomul polimorf bine diferențiat se caracterizează printr-un tropism perinervos accentuat.

Mai puțin frecvente sunt interesările tumorale ale glandelor salivare accesorii localizate la nivelul limbii, mucoasei jugale, mucoasei labiale (în special superioare) etc.

Pe baza a numeroase studii statistice multicentrice [16, 17, 27, 28], se poate concluziona că adenomul pleomorf este forma histopatologică cea mai frecventă pentru toate localizările tumorilor glandelor salivare. Dintre tumorile maligne, pentru localizările parotidiene, cel mai frecvent este carcinomul mucoepidermoid, pentru glanda submandibulară carcinomul adenoid chistic, iar pentru glandele salivare accesorii din palat, cele mai frecvente forme sunt carcinomul adenoid chistic, carcinomul mucoepidermoid și carcinomul cu celule acinoase.

Tumoră benignă sau tumoră malignă?

Conduita terapeutică este specifică pentru tumorile benigne și respectiv pentru cele maligne ale glandelor salivare. O problemă dificilă este stabilirea preoperatorie, pe criterii clinice și paraclinice, a caracterului benign sau malign al tumorii. Sunt binecunoscute unele criterii clinice orientative în acest sens:

Tumori benigne	Tumori maligne
– mai frecvente în glanda parotidă	– mai frecvente în glandele salivare accesorii
– creștere lentă, nedureroasă	– creștere rapidă, simptomatologie dureroasă
– consistență elastică	– consistență dură
– nu ulcerează	– ulcerează frecvent
– nu invadează structuri ososase	– poate invada structuri osoase
– nu induce hipoestezie sau parezâ	–induce frecvent hipoestezie sau parezâ
– nu se asociază cu adenopatie loco-regională	– se asociază uneori cu adenopatie loco-regională

Figura 6.38. Aspectul clinic al unei tumori parotidiene benigne, respectiv maligne (cazuistica prof. dr. A. Bucur).

Identificarea precoce a unui astfel de tablou clinic și îndrumarea pacientului către medicul specialist de chirurgie oro-maxilo-facială, în vederea instituirii unui tratament chirurgical adecvat, reprezintă un element cheie pentru un prognostic favorabil al bolii.

La stabilirea diagnosticului contribuie investigațiile paraclinice specifice, diagnosticul de certitudine stabilindu-se în final pe baza examenului histopatologic.

Investigații paraclinice

Sialografia

Constă în injectarea în arborele salivar a unei cantități de substanță radioopacă, urmată de examenul radiologic obișnuit al regiunii parotidiene, cu menținerea acului pe canal pentru a evita refluarea substanței. Prin sialografie se pun

Scanned with OKEN Scanner

Tumorile glandelor salivare accesorii interesează cel mai frecvent ***glandele salivare ale fibromucoasei palatului dur***. O masă tumorală solidă, paramediană, situată în treimea posterioară a palatului dur, va reprezenta o suspiciune de tumoră de glandă salivară accesorie. Mai frecvent, tumorile localizate la acest nivel sunt maligne, cu evoluție rapidă, ulcerarea mucoasei și interesarea substratului osos. Carcinomul adenoid chistic și adenocarcinomul polimorf bine diferențiat se caracterizează printr-un tropism perinervos accentuat.

Mai puțin frecvente sunt interesările tumorale ale glandelor salivare accesorii localizate la nivelul limbii, mucoasei jugale, mucoasei labiale (în special superioare) etc.

Pe baza a numeroase studii statistice multicentrice [16, 17, 27, 28], se poate concluziona că adenomul pleomorf este forma histopatologică cea mai frecventă pentru toate localizările tumorilor glandelor salivare. Dintre tumorile maligne, pentru localizările parotidiene, cel mai frecvent este carcinomul mucoepidermoid, pentru glanda submandibulară carcinomul adenoid chistic, iar pentru glandele salivare accesorii din palat, cele mai frecvente forme sunt carcinomul adenoid chistic, carcinomul mucoepidermoid și carcinomul cu celule acinoase.

Tumoră benignă sau tumoră malignă?

Conduita terapeutică este specifică pentru tumorile benigne și respectiv pentru cele maligne ale glandelor salivare. O problemă dificilă este stabilirea preoperatorie, pe criterii clinice și paraclinice, a caracterului benign sau malign al tumorii. Sunt binecunoscute unele criterii clinice orientative în acest sens:

Tumori benigne	Tumori maligne
– mai frecvente în glanda parotidă	– mai frecvente în glandele salivare accesorii
– creștere lentă, nedureroasă	– creștere rapidă, simptomatologie dureroasă
– consistență elastică	– consistență dură
– nu ulcerează	– ulcerează frecvent
– nu invadează structuri osoase	– poate invada structuri osoase
– nu induce hipoestezie sau pareză	–induce frecvent hipoestezie sau pareză
– nu se asociază cu adenopatie loco-regională	– se asociază uneori cu adenopatie loco-regională

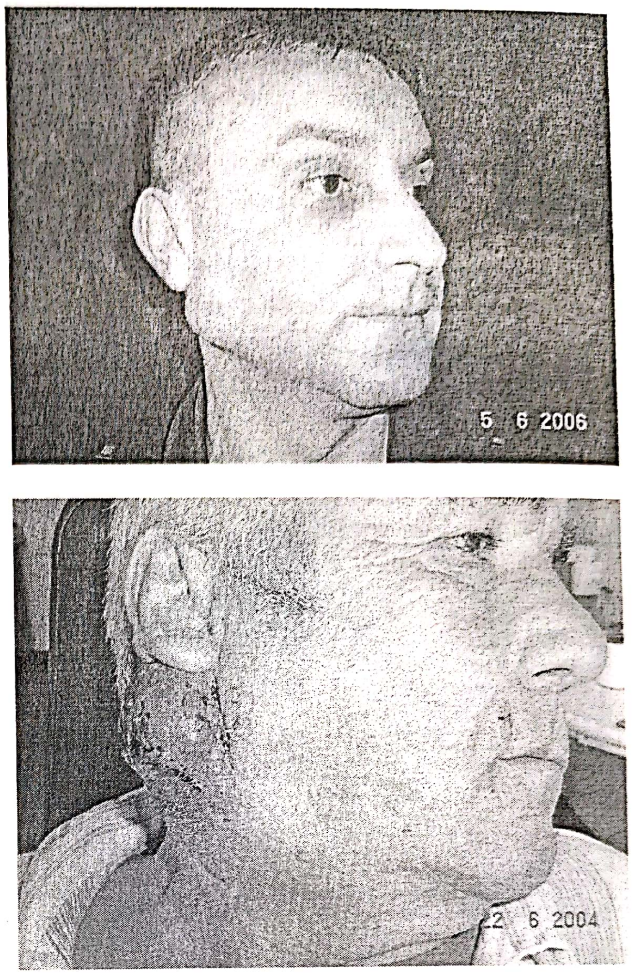

Figura 6.38. Aspectul clinic al unei tumori parotidiene benigne, respectiv maligne (cazuistica prof. dr. A. Bucur).

Identificarea precoce a unui astfel de tablou clinic și îndrumarea pacientului către medicul specialist de chirurgie oro-maxilo-facială, în vederea instituirii unui tratament chirurgical adecvat, reprezintă un element cheie pentru un prognostic favorabil al bolii.

La stabilirea diagnosticului contribuie investigațiile paraclinice specifice, diagnosticul de certitudine stabilindu-se în final pe baza examenului histopatologic.

Investigații paraclinice

Sialografia

Constă în injectarea în arborele salivar a unei cantități de substanță radioopacă, urmată de examenul radiologic obișnuit al regiunii parotidiene, cu menținerea acului pe canal pentru a evita refluarea substanței. Prin sialografie se pun

Scanned with OKEN Scanner

în evidență modificările arborelui salivar și parenchimului glandular, induse de prezența tumorii.

Astfel, aspectul clasic sialografic al unei tumori benigne de parotidă este acela al unei „împingeri" a arborelui salivar de către un posibil proces tumoral de aspect ovoidal, fără interesarea (amputarea) arborelui salivar (aspect de „minge ținută în mână"). În cazul în care sialografia evidențiază amputarea arborelui salivar, se suspicionează prezența unei tumori maligne.

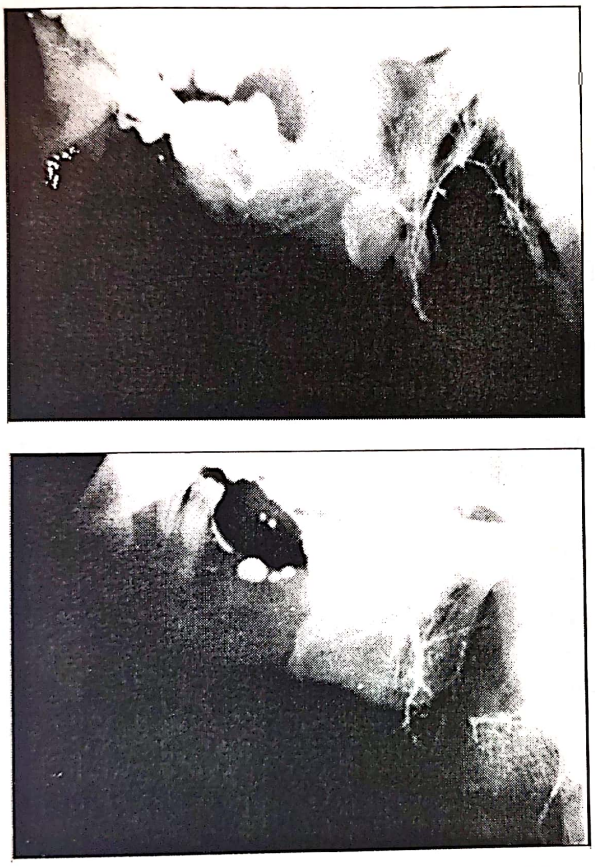

Figura 6.39. Aspect sialografic al unei tumori parotidiene benigne („minge ținută în mână"), respectiv a unei tumori maligne (amputarea arborelui salivar), (cazuistica prof. dr. A. Bucur).

Ultrasonografia

Ecografia are o valoare relativă în contextul patologiei tumorale a glandelor salivare. Examenul ecografic permite în situațiile incerte diferențierea între localizările intraglandulare și cele extraglandulare ale unui proces tumoral, și de asemenea poate evidenția caracterul chistic sau solid al tumorii. De asemenea, ultrasonografia ghidează biopsia prin aspirație cu ac fin.

Figura 6.40. Examen ecografic care evidențiază o tumoră a glandei submandibulare (cazuistica prof. dr. A. Bucur).

Scintintigrafia cu Technețiu-99

Scintigrafia pentru tumorile parotidiene reprezintă o investigație modernă cu o reală valoare în anumite situații. Aceasta permite identificarea și diagnosticarea tumorii Warthin și a oncocitomului, care captează trasorul radioactiv, apărând sub formă de „noduli calzi".

CT, IRM

Glanda parotidă normală are o radioopacitate scăzută, datorită țesutului adipos bine reprezentat. În cazul CT/IRM cu substanță de contrast, este facilitată vizualizarea structurilor vasculare, localizarea acestora în raport cu tumora și diferențierea de ganglionii limfatici. Țesutul adipos care înconjoară parotida și glanda submandibulară delimitează net respectivele structuri.

Tumorile benigne apar ca mase omogene de țesut moale, în parenchimul glandular, în contrast cu țesuturile înconjurătoare normale, mai puțin dense. Tumorile maligne sunt slab delimitate la periferie și au margini mai degrabă infiltrative decât margini care să împingă țesuturile învecinate. Spre deosebire de tumorile benigne, procesele maligne pot invada osul, rezultând un aspect de os zimțat, radiotransparent, cu margini slab definite. IRM permite evaluarea precisă a raporturilor anatomice ale adenopatiei cervicale metastatice cu pachetul vasculo-nervos al gâtului.

Scanned with OKEN Scanner

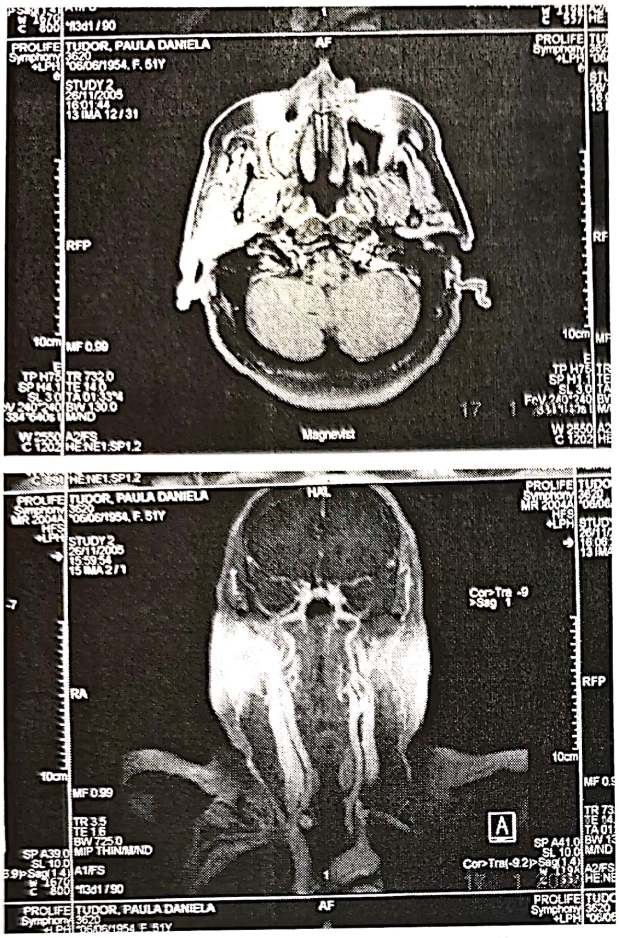

Figura 6.41. Examenul IRM cu substanță de contrast evidențiază formațiunea tumorală parotidiană și raporturile acesteia cu vasele cervicale (cazuistica prof. dr. A. Bucur).

Evaluarea CT/IRM a raporturilor anatomice ale tumorii cu n. facial

În cazul în care nu există o afectare în teritoriul n. facial evidentă clinic, raporturile anatomice ale tumorii cu acesta se pot evalua doar orientativ, imagistic (CT sau IRM). Acestea se indică în special la pacienții la care există semne clinice de suspiciune, cum ar fi durerea, parestezиile, hipotonia musculară hemifacială.

Extinderea perineurală a tumorii este o problemă importantă atât în ceea ce privește diagnosticul cât și tratamentul. Aceasta apare în special în cazul tumorilor de tip carcinom adenoid chistic. În cadrul evaluării CT sau IRM, se poate vizualiza raportul procesului tumoral cu ramurile n. facial, deoarece acestea din urmă se identifică ușor datorită traiectului lor lateral față de procesul stiloid și vena retromandibulară.

În aceste cazuri, interpretarea IRM se bazează pe un semn indirect, reprezentat de lărgirea diametrului foraminal datorită modificărilor nervului. Din păcate, acest indiciu apare tardiv. Înlocuirea țesutului adipos juxtaneural cu țesut tumoral și îngroșarea ramurilor nervoase sugerează afectarea perinervoasă.

Biopsia prin aspirație cu ac fin (FNAB*)

Biospia prin aspirație cu ac fin la nivelul glandelor salivare are avantajul unei metode minim invazive, care permite stabilirea unui diagnostic orientativ de benignitate sau malignitate, pe criterii histopatologice, cu o specificitate de aproximativ 95%, dacă tehnica de recoltare a fost adecvată. De asemenea, permite chiar stabilirea formei histopatologice, cu o specificitate de aproximativ 90% pentru tumorile benigne și de 70% pentru cele maligne [34]. În ciuda simplității și acurateții acestui examen, există riscul unui rezultat fals pozitiv de malignitate. Se recomandă efectuarea FNAB sub control direct ecografic.

Biopsia incizională

Deși examenul histopatologic al unui fragment tumoral prelevat constituie un indicator ideal al formei histopatologice a tumorii, putându-se stabili o conduită terapeutică precisă, totuși această metodă este formal contraindicată pentru glandele parotidă și submandibulară, deoarece prezintă o serie de riscuri:

– secționarea n. facial (a trunchiului sau unor ramuri ale acestuia) sau a unor vase din loja parotidiană (v. retromandibulară, a. carotidă externă), datorită abordului printr-o incizie de mici dimensiuni, care oferă o vizibilitate și o orientare chirurgicală deficitară;

– stimularea neoangiogenezei prin procesul fiziologic de vindecare chirurgicală, care duce la creștere tumorală accentuată și la risc crescut de diseminare metastatică (limfatică sau hematogenă) în cazul tumorilor maligne;

– însămânțarea țesuturilor învecinate;

– risc crescut de apariție a unei fistule salivare.

Biopsia incizională este o investigație paraclinică standard pentru tumorile glandelor salivare accesorii.

*Fine Needle Aspiration Biopsy.

Scanned with OKEN Scanner

CLASIFICAREA TNM PENTRU TUMORILE MALIGNE ALE GLANDELOR SALIVARE

Pentru tumorile maligne ale glandelor salivare, **stadializarea** şi **gradul de diferenţiere histologică** a tumorii sunt parametrii-cheie pe baza cărora se stabileşte atât conduita terapeutică, cât şi prognosticul bolii.

Stadializarea tumorilor maligne pe baza clasificării TNM se bazează pe criterii specifice privind T, pentru *glandele salivare mari (parotidă, submandibulară, sublinguală)* fiind uşor diferită de cea pentru tumorile maligne ale cavităţii orale, structurilor osoase sau tegumentelor. Clasificarea TNM pentru glandele salivare mari, conform ultimelor recomandări ale UICC* şi AJCC** [35], este următoarea:

„T" (tumora primară)

Tx: Tumora primară nu poate fi evaluată;
T0: Nu există dovezi despre prezenţa unei tumori primare;
Tis: Tumoră *in situ*;
T1: Tumoră de până la de 2 în dimensiunea sa maximă, fără extindere extraparenchimatoasă;
T2: Tumoră între 2 cm şi 4 cm în dimensiunea sa maximă, fără extindere extraparenchimatoasă;
T3: Tumoră cu extindere extraparenchimatoasă fără afectarea n. facial, sau/şi tumoră mai mare de 4 cm în dimensiunea sa maximă;
T4: Tumoră care invadează structurile adiacente:
T4a: operabilă – tumora invadează tegumentul, mandibula, conductul auditiv sau/şi n. facial;
T4b: inoperabilă – tumora invadează baza craniului sau/şi apofizele pterigoide sau/şi înglobează a. carotidă;

„N" (ganglionii loco-regionali – „*Nodes*")

Nx: Ganglioni limfatici regionali ce nu pot fi evaluaţi;
N0: Nu există dovezi despre prezenţa adenopatiei metastatice cervicale;
N1: Un singur ganglion ipsilateral cu diametru mai mic de 3 cm;
N2: Unul sau mai mulţi ganglioni, cu diametru între 3 şi 6 cm:
N2a: Un singur ganglion ipsilateral între 3 cm şi 6 cm;
N2b: Mai mulţi ganglioni ipsilaterali mai mici de 6 cm;
N2c: Unul sau mai mulţi ganglioni, controlateral sau bilateral, mai mici de 6 cm;
N3: Unul sau mai mulţi ganglioni cu diametrul mai mare de 6 cm.

„M" (metastaze la distanţă)

Mx: Prezenţa metastazelor la distanţă nu poate fi evaluată;
M0: Metastaze la distanţă absente;
M1: Metastaze la distanţă prezente.

Pe baza criteriilor TNM, în tabelul 6.3 se stabileşte stadializarea specifică a tumorilor maligne a glandelor salivare mari:

Tabelul 6.3

Stadializarea specifică a tumorilor maligne a glandelor salivare mari

Stadiul I	T1, T2	N0	M0
Stadiul II	T3	N0	M0
Stadiul III	T1, T2, T3	N1	M0
Stadiul IVA	T4a	N0, N1	M0
	T1, T2, T3, T4a	N2	M0
Stadiul IVB	T4b	Orice N	M0
	Orice T	N3	M0
Stadiul IVC	Orice T	Orice N	M1

Tumorile maligne ale glandelor salivare accesorii se clasifică TNM şi se stadializează conform clasificării standard TNM pentru respectiva localizare. Astfel, pentru tumorile maligne ale glandelor salivare accesorii ale fibromucoasei palatului dur sau cu alte localizări (limbă, mucoasă jugală, labială, comisură intermaxilară etc.) este valabilă clasificarea TNM a tumorilor maligne orale.

CLASIFICAREA TUMORILOR MALIGNE ALE GLANDELOR SALIVARE DUPĂ GRADUL DE DIFERENŢIERE HISTOLOGICĂ

Tumorile maligne ale glandelor salivare se împart în trei categorii [27, 28] în funcţie gradul

* *Union Internationale Contre le Cancer.*
** *American Joint Committee on Cancer.*

Scanned with OKEN Scanner

de malignitate, pe criterii histopatologice. Pentru majoritatea formelor tumorale, gradul de malignitate evaluat histopatologic se corelează cu gradul de diferențiere, în relație de proporționalitate inversă (malignitate scăzută = formă bine diferențiată). În anumite situații însă, corelația nu se face neapărat pe baza gradului de diferențiere, ci cu varianta histopatologică a respectivei entități tumorale. De exemplu, pentru carcinomul adenoid chistic, forma cribriformă este cu malignitate intermediară, în timp ce forma solidă se corelează cu malignitate crescută.

Clasificarea AFIP a tumorilor maligne ale glandelor salivare în funcție de gradul de malignitate:

Tumori cu malignitate scăzută *(„low grade")*

- carcinomul mucoepidermoid bine diferențiat („*low grade*");
- carcinomul cu celule acinoase;
- adenocarcinomul polimorf bine diferențiat („*low grade*");
- adenocarcinomul cu celule bazale;
- tumora mixtă malignizată: adenomul pleomorf metastazant.

Tumori cu malignitate intermediară *(„intermediate grade")*

- carcinomul mucoepidermoid moderat diferențiat („*intermediate grade*");
- carcinomul adenoid chistic – formele cribriformă și tubulară;
- carcinomul epitelial-mioepitelial;
- carcinomul cu celule clare;
- chistadenocarcinomul;
- adenocarcinomul sebaceu.

Tumori cu malignitate crescută *(„high grade")*

- carcinomul mucoepidermoid slab diferențiat („*high grade*");
- carcinomul adenoid chistic – forma solidă;
- tumora mixtă malignizată: forma de carcinom ex-adenom pleomorf și adenomul pleomorf malign (carcinosarcomul);
- carcinomul oncocitic;
- carcinomul de duct salivar;
- carcinomul mioepitelial;
- carcinomul spinocelular;
- carcinomul cu celule mici (carcinomul nediferențiat).

TRATAMENTUL TUMORILOR BENIGNE ALE GLANDELOR SALIVARE

Tratamentul tumorilor benigne ale glandelor salivare este chirurgical și necesită extirparea completă a formațiunii tumorale, având în vedere că un țesut tumoral restant (tumoră reziduală) are potențial recidivant crescut, indiferent de tipul tumorii, și chiar risc de transformare malignă. De cele mai multe ori, este necesară extirparea la distanță, pentru obținerea unor margini de siguranță, ținând cont de faptul că adeseori, tumorile benigne ale glandelor salivare (în special adenomul pleomorf) prezintă o capsulă incompletă, care delimitează doar aparent tumora, aceasta putând avea extensii tumorale în structurile tisulare adiacente.

Tratamentul tumorilor benigne parotidiene

Pentru tumorile benigne ale glandelor parotide, principiile de extirpare completă impun extirparea în întregime a lobului parotidian (superficial sau profund) care conține tumora. Pentru tumorile care interesează atât lobul superficial, cât și pe cel profund, este necesară extirparea ambilor lobi parotidieni. Abordul chirurgical este de tip Redon, cu incizie pre-, sub- și retroauriculară, continuată de-a lungul m. sternocleidomastoidian (fig. 6.42, 6.43). Nu sunt permise intervențiile chirurgicale incomplete, cu menținerea țesutului glandular restant al lobului parotidian interesat tumoral. Piesa operatorie trebuie să conțină *în bloc* formațiunea tumorală împreună cu întreg țesutul glandular al lobului/ lobilor în care aceasta s-a dezvoltat, pentru a evita recidivele. Principial, n. facial trebuie conservat, fapt pentru care intervenția de parotidectomie are ca timp chirurgical obligatoriu identificarea trunchiului n. facial, izolarea și conservarea ramurilor sale.

Parotidectomia este intervenția chirurgicală de extirpare a țesutului glandular parotidian. **În funcție de amploarea intervenției**, parotidectomiile pot fi:

– parotidectomii ***parțiale***, care constau în extirparea unui lob parotidian:

- parotidectomia ***superficială***, care constă în extirparea în totalitate a lobului superficial parotidian;

Scanned with OKEN Scanner

- parotidectomia lobului ***profund,*** care constă în extirparea în totalitate a lobului profund parotidian;

– ***parotidectomia totală,*** care constă în extirparea în totalitate a glandei parotide (atât a lobului superficial, cât şi a celui profund).

În funcţie de atitudinea faţă de n. facial, parotidectomiile se clasifică în:

– ***parotidectomie cu conservarea n. facial;***

– ***parotidectomie cu sacrificarea n. facial*** (unuia sau mai multor ramuri, sau chiar a trunchiului n. facial).

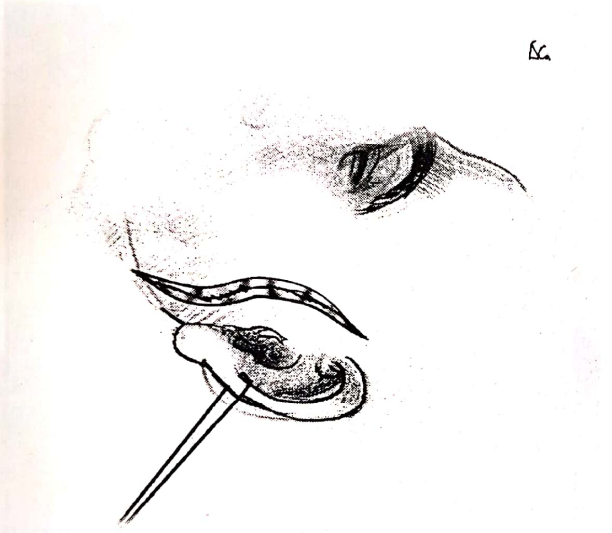

a

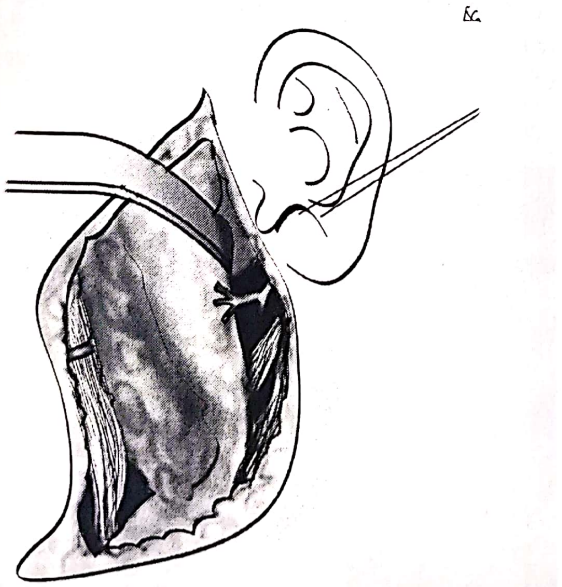

b

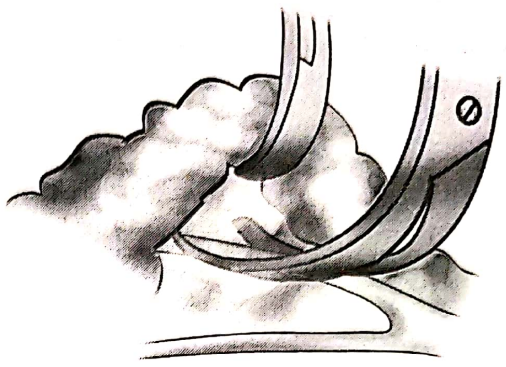

c

Figura 6.42a,b,c. Reprezentarea schematică a intervenţiilor de parotidectomie, cu descoperirea trunchiului n. facial, disecţia ramurilor şi îndepărtarea parenchimului parotidian.

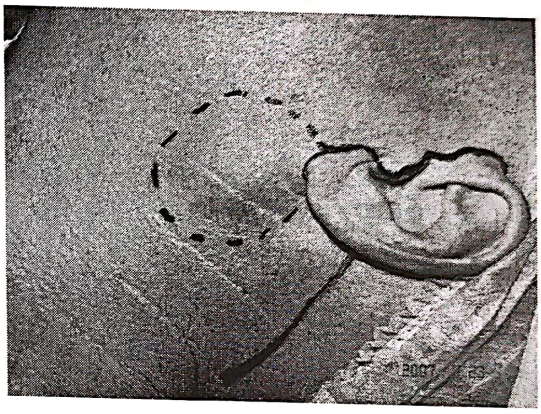

Figura 6.43. Linia de incizie pentru abordul de tip Redon pentru tumorile parotidiene.

Astfel, intervenţiile chirurgicale pentru tumorile benigne ale glandelor parotide sunt **standardizate în funcţie de localizarea şi extinderea tumorii**:

– pentru ***tumorile benigne parotidiene localizate strict în lobul superficial,*** se va practica ***parotidectomia parţială a lobului superficial, cu conservarea n. facial;*** piesa excizată va cuprinde lobul superficial parotidian în totalitate (fig. 6.44, 6.45);

– pentru ***tumorile benigne parotidiene localizate în lobul superficial, dar care se extind subfacial*** (în lobul profund), se va practica ***parotidectomia totală cu conservarea n. facial;*** acest tip de intervenţie permite asigurarea marginilor de siguranţă pentru această situaţie clinică (fig. 6.42); ***aceeaşi indicaţie este valabilă şi pentru tumorile de lob profund extinse suprafacial;***

Scanned with OKEN Scanner

– pentru ***tumorile benigne parotidiene localizate strict în lobul profund,*** se va practica ***parotidectomia parțială a lobului profund, cu conservarea n. facial;*** piesa operatorie va include lobul profund în totalitate;

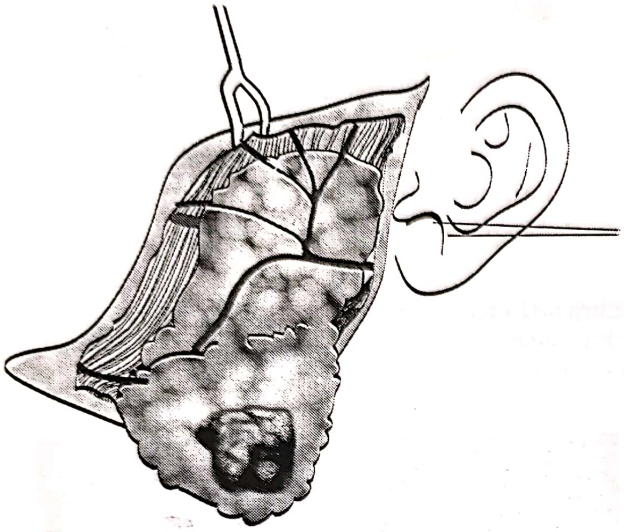

Figura 6.44. Reprezentarea schematică a intervenției de parotidectomie parțială a lobului superficial, cu conservarea n. facial.

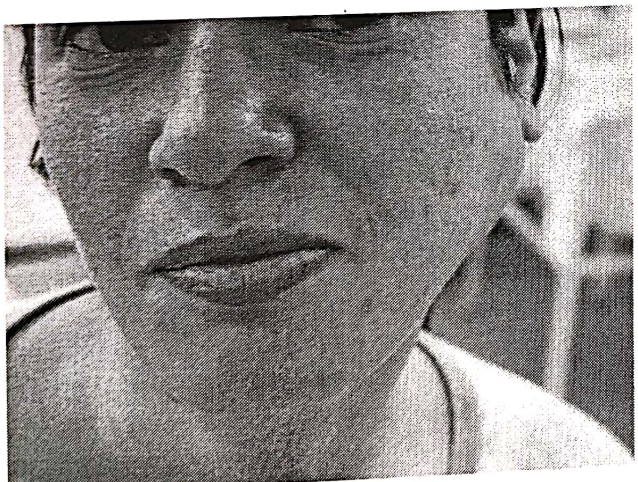

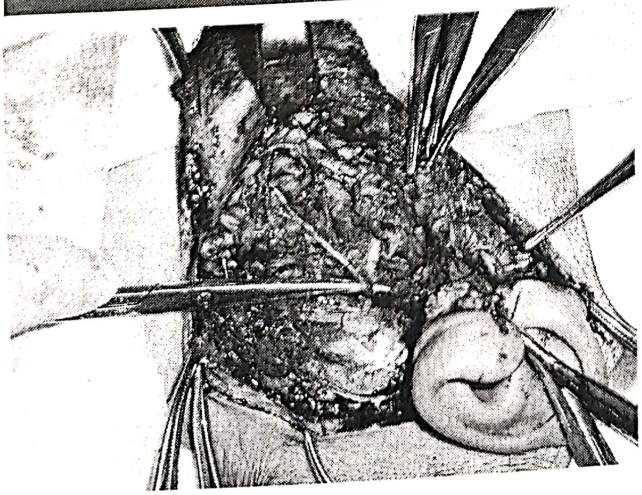



Figura 6.45. Parotidectomie parțială a lobului superficial cu conservarea n. facial, pentru o tumoră mixtă parotidiană (cazuistica prof. dr. A. Bucur).

Excepție de la aceste principii generale face ***tumora Warthin,*** la care este suficientă simpla enucleere a acesteia.



Scanned with OKEN Scanner

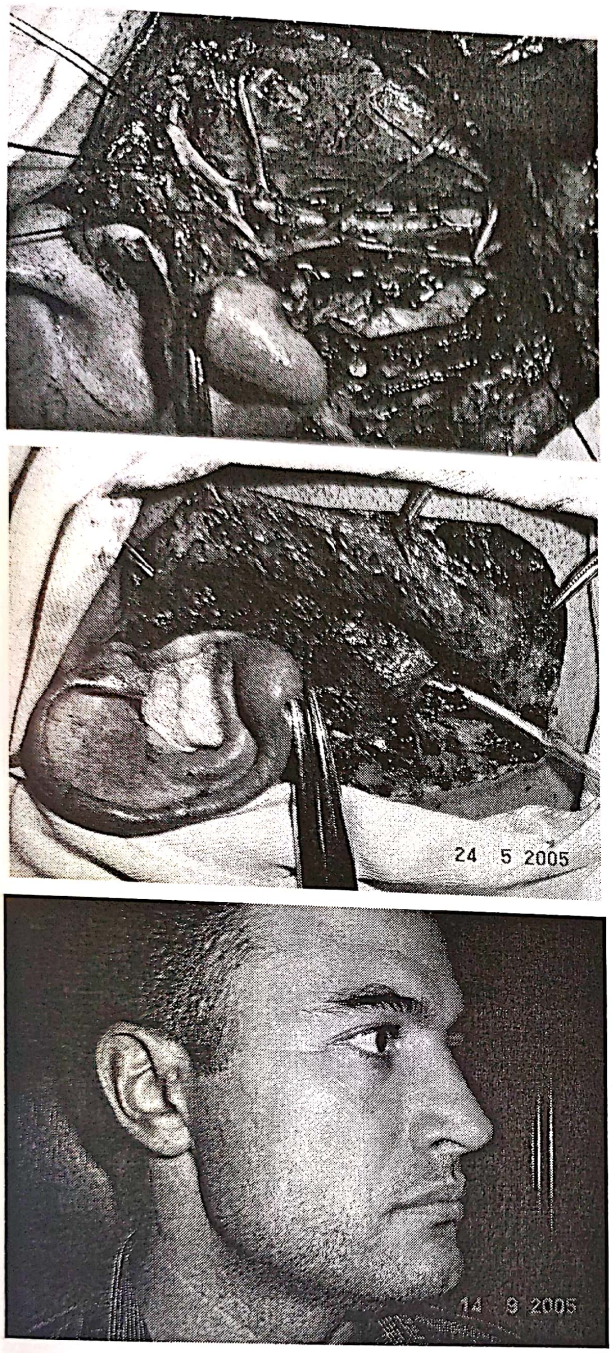

Figura 6.46. Parotidectomie totală cu conservarea n. facial, pentru o tumoră mixtă a lobului superficial, extinsă în lobul profund. Defectul volumetric parotidian a fost refăcut prin tehnica SMAS (cazuistica prof. dr. A. Bucur).

În cazul tumorilor benigne cu localizare parotidiană, dar care nu derivă din țesutul glandular (fibrolipom, chist sebaceu etc.), tratamentul chirurgical nu se supune aceloraşi reguli referitoare la necesitatea extirpării în întregime a lobului/lobilor parotidieni interesat(i). Aceste intervenții chirurgicale reprezintă în fapt extirparea respectivei tumori localizate parotidian, şi nu parotidectomii propriu-zise (fig. 6.47).

Figura 6.47. Extirparea unui fibrolipom parotidian (cazuistica prof. dr. A. Bucur).

Considerente privind evoluția postoperatorie

După o parotidectomie cu conservarea n. facial, poate apărea o ***pareză tranzitorie în teritoriul n. facial*** (datorată tracționării trunchiului sau ramurilor n. facial în cursul intervenției chirurgicale), mai mult sau mai puțin importantă, care se remite progresiv în decursul câtorva săptămâni sau luni.

Apariția unui ***defect volumetric retromandibular*** rezultat după parotidectomie se poate evita prin tehnici de plastie aponevrotică. În acest sens, este necesară izolarea, conservarea şi repoziționarea intraoperatorie a SMAS (sistemului musculo-aponevrotic superficial). Acest tip de plastie este indicat pentru tumorile benigne care nu aderă de planul SMAS (fig. 6.48).

Scanned with OKEN Scanner

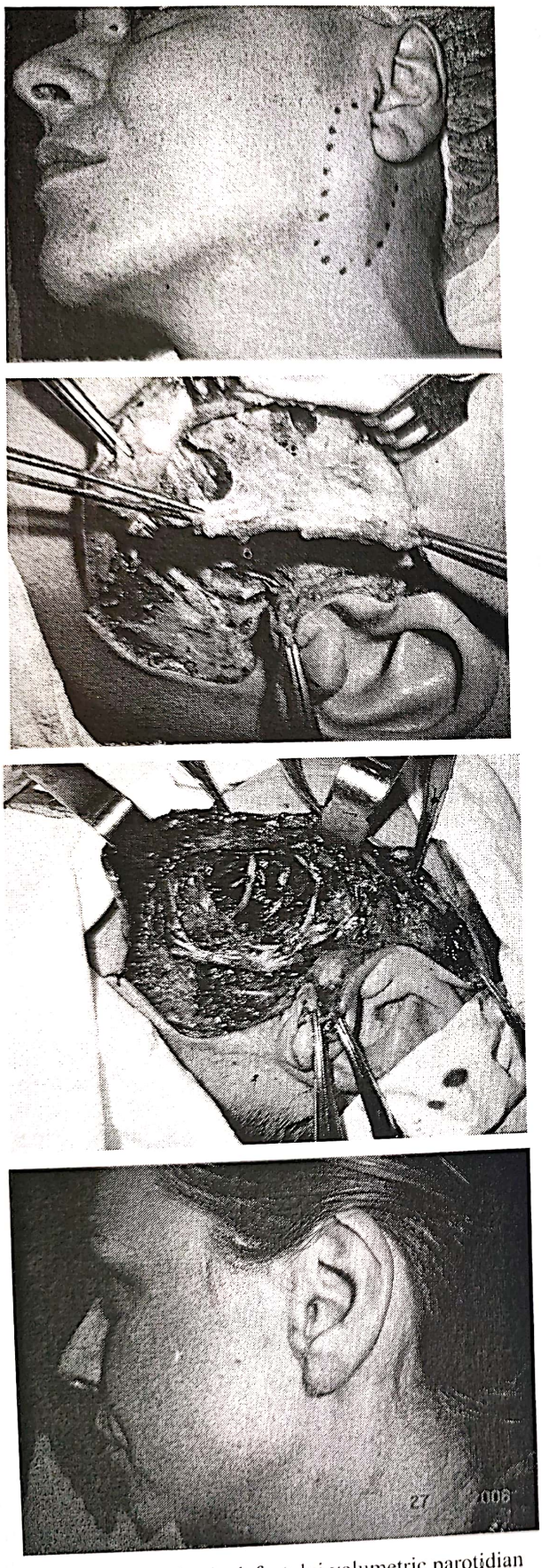

Figura 6.48. Plastia defectului volumetric parotidian cu ajutorul SMAS, după parotidectomie parțială a lobului superficial (cazuistica prof. dr. A. Bucur).

Rata de recidivă în cazul folosirii tehnicii de plastie cu SMAS pentru tumori mixte ale lobului superficial parotidian (având în vedere posibilele extensii tumorale microscopice) nu este semnificativ crescută [36, 37] (12% pentru tehnica SMAS față de 5% în general). Rezultatul fizionomic este net superior altor tehnici de plastie a defectelor volumetrice parotidiene: Rauch (lambou SCM), Roscia (m. platysma și țesut celulo-adipos), Skoog (aponevroză epicraniană rotată).

Hipoestezia postoperatorie a lobulului urechii este o posibilă complicație a căii de abord, prin lezarea n. auricular mare.

Sindromul Frey reprezintă o complicație a parotidectomiei, caracterizat prin apariția hiperemiei tegumentelor parotideo-maseterine și a unei hipersudorații la acest nivel, în timpul stimulării salivare (în special în timpul meselor). Se datorează faptului că filetele nervoase vegetative, destinate în mod normal acinilor glandulari, se conectează aberant la glandele sudoripare tegumentare. Conservarea și repoziționarea SMAS limitează într-o oarecare măsură apariția sindromului Frey, constituind o barieră mecanică în formarea conexiunilor nervoase aberante.

Tratamentul tumorilor benigne ale glandei submandibulare

Conform aceloraşi principii de asigurare a limitelor de siguranță, îndepărtarea tumorilor benigne presupune extirparea *în bloc* a tumorii împreună cu glanda submandibulară din care derivă (fig. 6.49).

Ca și în cazul unei submaxilectomii, pacientul poate prezenta postoperator o pareză tranzitorie pe traiectul ramului marginal mandibular al n. facial, sau o hipoestezie pe traiectul n. lingual, consecința tracționării acestor structuri nervoase în cursul intervenției chirurgicale. Acestea se remit de la sine în decurs de câteva săptămâni sau luni.

Scanned with OKEN Scanner

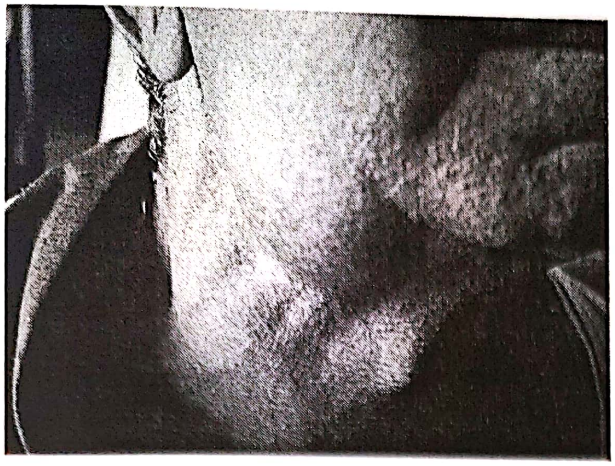

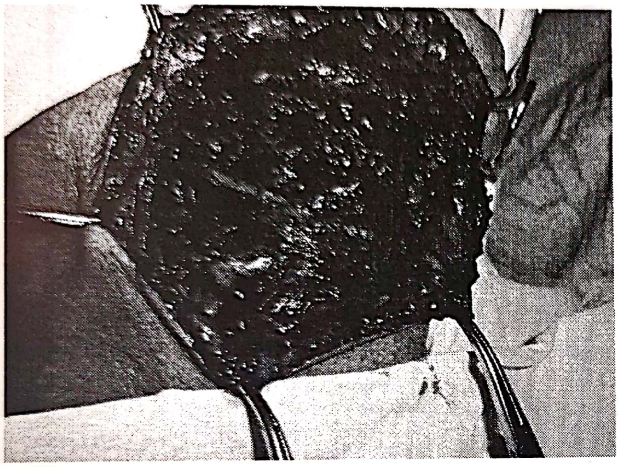

Figura 6.49. Tumoră benignă (adenom pleomorf) al glandei submandibulare. S-a practicat extirparea glandei monobloc cu formațiunea tumorală (cazuistica prof. dr. A. Bucur).

Tratamentul tumorilor benigne ale glandelor salivare accesorii

Pentru localizările la nivelul fibromucoasei palatului dur, marginile de siguranță vor fi obținute prin extirparea în totalitate a formațiunii tumorale, împreună cu glandele salivare accesorii adiacente formațiunii tumorale și cu periostul subiacent (fig. 6.50).

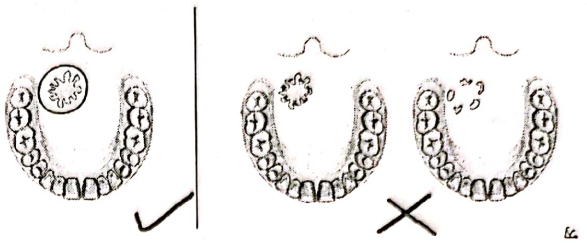

Figura 6.50. Tiparul de extirpare a unei tumori benigne de glandă salivară accesorie din fibromucoasa palatului dur: a – extinderea corectă a limitelor de excizie; b – limite de excizie insuficiente, cu apariția de recidive focale.

Chiar dacă mucoasa acoperitoare care nu aderă de tumoră poate fi conservată parțial, vindecarea plăgii postoperatorii se va face *per secundam,* protejată de o meșă iodoformată, fixată în defect cu fire trecute la distanță, sau prin intermediul unei plăci palatinale de protecție.

Pentru localizările de la nivelul limbii, mucoasei jugale, labiale etc., extirparea va respecta aceleași principii legate de obținerea marginilor de siguranță.

TRATAMENTUL TUMORILOR MALIGNE ALE GLANDELOR SALIVARE

Tumorile maligne ale glandelor parotide

Așa cum am arătat, alegerea conduitei terapeutice pentru tumorile maligne ale glandelor salivare, precum și prognosticul acestora, sunt direct corelate cu „binomul" stadializare – grad de malignitate. Încă din 1986, s-a stabilit un ghid general de tratament al tumorilor maligne ale glandelor salivare, care a fost adaptat de-a lungul timpului și care este valabil și în prezent [38] Tumorile maligne sunt clasificate în patru grupe, alcătuite pe baza gradului de malignitate (clasificarea AFIP) și stadializării (clasificarea TNM):

Grupa I: Tumori cu grad de malignitate scăzut, mai mici de 4 cm (T1–T2);

Scanned with OKEN Scanner

Grupa II: Tumori cu grad de malignitate intermediar sau crescut, mai mici de 4 cm (T1–T2);

Grupa III: Tumori indiferent de gradul de malignitate mai mari de 4 cm (T3) fără infiltrarea structurilor adiacente, precum şi recidivele tumorale care nu se încadrează în grupa IV;

Grupa IV: Tumorile primare şi recidivele tumorale care au invadat structurile adiacente (n. facial, tegument, muşchi, os).

Stabilirea tipului de parotidectomie

Grupa I:

– tumoră localizată strict în lobul superficial parotidian, situată lateral de planul facialului, necesită parotidectomie superficială cu conservarea n. facial;

– tumoră localizată strict în lobul profund parotidian, situată medial de planul facialului, necesită parotidectomia lobului profund cu conservarea n. facial;

– tumoră care interesează ambii lobi (de cele mai multe ori prin extensia unei tumori din lobul superficial în cel profund), necesită parotidectomie totală cu sau fără conservarea n. facial (în funcţie de criteriile de sacrificare);

Grupa II: principiile de parotidectomie pot fi cele de la grupa I, dar necesitatea unor margini libere mai extinse implică de cele mai multe ori parotidectomie totală cu sau fără conservarea n. facial (în funcţie de criteriile de sacrificare) (fig. 6.51);

Grupa III: în toate situaţiile se va practica parotidectomie totală, cu sau fără conservarea n. facial (în funcţie de criteriile de sacrificare);

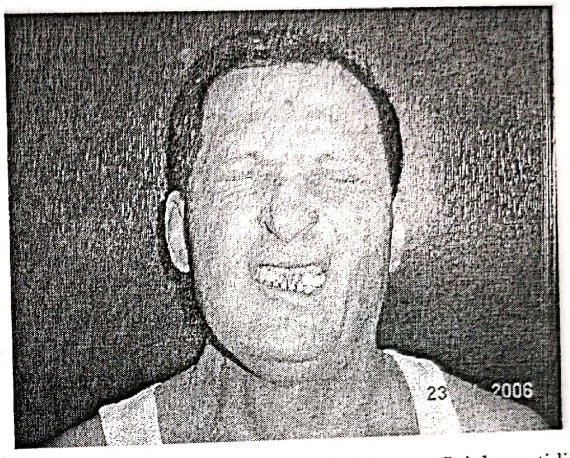

Figura 6.51. Tumoră malignă a lobului superficial parotidian (carcinom mucoepidermoid bine diferenţiat), cu prezenţa adenopatiei cervicale nivel II. S-a practicat parotidectomie totală cu conservarea n. facial şi evidare cervicală radicală modificată (cazuistica prof. dr. A. Bucur).

Grupa IV: se va practica parotidectomie totală extinsă (cu extirparea structurilor invadate: tegument, m. maseter/pterigoidian intern, ram mandibular, fosă infratemporală etc.), de cele mai multe ori fără conservarea n. facial (în funcţie de criteriile de sacrificare);

Criterii de sacrificare a n. facial

Criteriile relative de sacrificare a n. facial în cadrul parotidectomiilor pentru tumori maligne sunt următoarele [39]:

– tumori cu malignitate crescută;

– tumori maligne de dimensiuni mari (T3, T4);

– tumori maligne ale lobului profund sau extinse în lobul profund;

– recidive ale tumorilor maligne parotidiene.

Scanned with OKEN Scanner

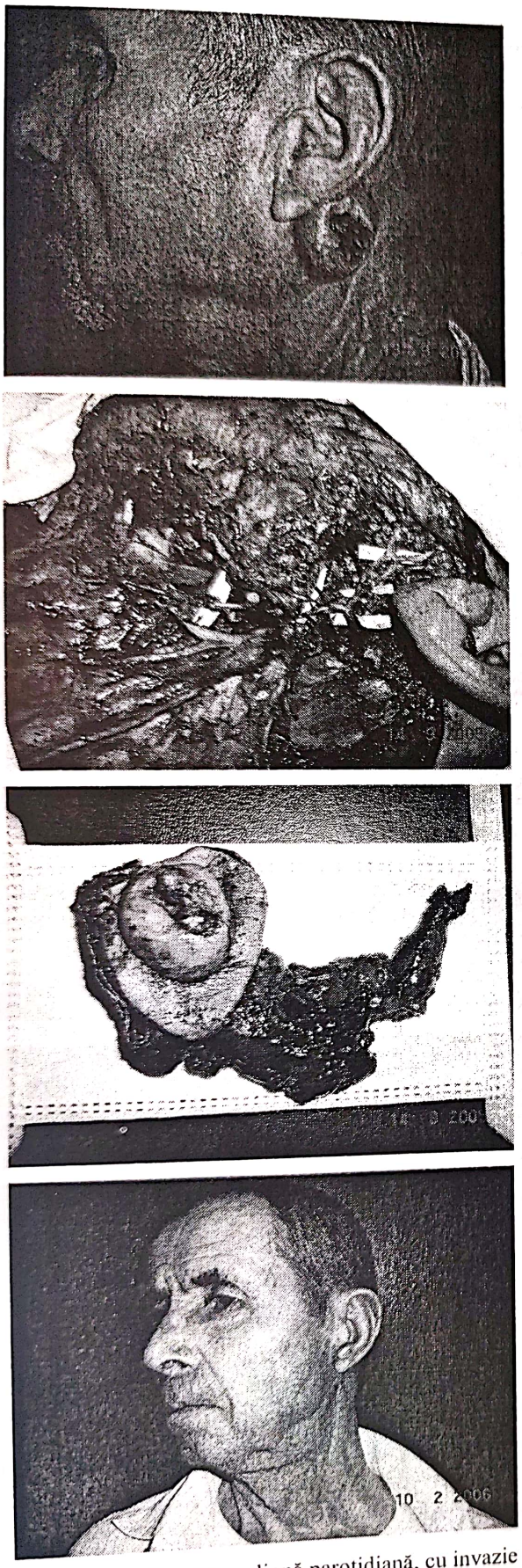

Figura 6.52. Tumoră malignă parotidiană, cu invazie tegumentară și adenopatie cervicală nivel II. S-a practicat parotidectomie totală extinsă cu conservarea n. facial și evidare cervicală radicală (cazuistica prof. dr. A. Bucur).

Criteriile absolute de sacrificare a n. facial sunt:

– pareza preoperatorie în teritoriul n. facial (pe unul sau mai multe ramuri) – implică sacrificarea respectivelor ramuri, sau, după caz, a trunchiului n. facial;

– unul sau mai multe dintre ramurile n. facial trec prin masa tumorală malignă (chiar dacă pacientul nu prezintă pareză facială preoperatorie);

– infiltrarea directă a uneia sau mai multor ramuri ale n. facial, evidențiabilă macroscopic intraoperator;

– unul sau mai multe dintre ramurile n. facial trec la o distanță mică de tumora malignă (apreciabilă macroscopic la aproximativ 2–3 mm), fapt care nu permite asigurarea marginilor libere;

Dacă primele trei criterii absolute de sacrificare a n. facial sunt incontestabile, aprecierea ultimului criteriu rămâne la latitudinea chirurgului, pe baza experienței acestuia. Mai mult, verificarea prin examen extemporaneu a marginilor libere ale tumorii în zona de vecinătate cu nervul, ar presupune și verificarea unui segment din filetul nervos implicat, fapt care este un non-sens în contextul conservării nervului. Subliniem că nu distanța dintre marginile clinice ale tumorii și nerv (2–3–5 mm) reprezintă în această situație criteriul de sacrificare a nervului, ci aprecierea clinică intraoperatorie de către chirurg a infiltrării nervului.

Când se decide sacrificarea unui segment de n. facial, acesta va fi extins 2–5 mm față de limitele tumorii, atât proximal, cât și distal, pentru asigurarea marginilor libere. Bonturile nervoase restante (proximal și distal) se verifică prin examen histopatologic extemporaneu, datorită posibilității extinderii microscopice a tumorii, de-a lungul respectivului filet.

Refacerea continuității filetului nervos sacrificat se face prin înlocuirea respectivului segment sacrificat cu un grefon nervos, recoltat din n. sural, n. auricular mare controlateral sau mai rar n. hipoglos, și suturat microchirurgical la bonturile nervoase restante.

Scanned with OKEN Scanner

Atitudinea față de limfonodulii cervicali

În cazul prezenței adenopatiei cervicale (cN+), indiferent de grupa în care se încadrează tumora malignă parotidiană, se va practica evidare cervicală terapeutică (evidare cervicală radicală modificată sau evidare cervicală radicală).

În N0, se recomandă practicării evidării cervicale profilactice, mai ales în cazul tumorilor cu malignitate crescută, sau a celor de dimensiuni mari (T3, T4). Cu alte cuvinte, evidarea cervicală profilactică este indicată pentru grupele tumorale II, III și IV.

Radioterapia pentru tumorile maligne ale glandelor parotide

Radioterapia postoperatorie pentru tumorile maligne ale glandelor salivare este necesară în următoarele situații:

- tumori cu malignitate crescută;
- tumori maligne de dimensiuni mari (T3, T4);
- tumori maligne ale lobului profund sau extinse în lobul profund;
- tumori maligne cu afectarea n. facial;
- prezența tumorii reziduale;
- recidive ale tumorilor maligne parotidiene;
- adenopatie metastatică cervicală.

În concluzie, radioterapia postoperatorie este indicată pentru tumorile din grupele II, III și IV și pentru N+.

Pentru tumorile inoperabile (stadiul IVB), se poate aplica radioterapia ca tratament unic cu caracter paliativ.

Tumorile maligne ale glandei submandibulare

Tratamentul chirurgical al tumorilor maligne ale glandelor submandibulare depinde de dimensiunile tumorii și de gradul de malignitate. Trebuie avut în vedere faptul că tumorile maligne ale glandei submandibulare au un prognostic mai rezervat prin specificul localizării lor, raportat la drenajul limfatic cervical.

Considerăm necesară practicarea unei evidări cervicale profilactice (în N0) sau terapeutice (în N+), extirparea tumorii primare suprapunându-se cu intervenția de evidare cervicală.

Pentru o tumoră (T1-T2) situată strict în glanda submandibulară, sau o tumoră (T3), care a depășit capsula glandulară, dar nu a invadat structurile adiacente (tegument, mandibulă planul n. hioglos), fără adenopatie laterocervicală (N0), este necesară extirparea glandei și a conținutului lojei submandibulare, ca timp operator al evidării cervicale profilactice (supraomohioidiană, radicală modificată). Practic, ambele etape chirurgicale (extirparea tumorii și evidarea cervicală) sunt cuprinse în cadrul aceleiași intervenții, conceptul de evidare cervicală presupunând în sine îndepărtarea completă a conținutului lojei submandibulare.

Dacă există adenopatie laterocervicală (N+), se va practica evidare cervicală terapeutică (evidare cervicală radicală modificată sau evidare cervicală radicală) (fig. 6.53).

Figura 6.53. Tumoră malignă de glandă submandibulară. Se practică extirparea tumorii în asociere cu intervenția de evidare cervicală radicală modificată (cazuistica prof. dr. A. Bucur).

Pentru o tumoră (T4) care a invadat structurile adiacente, se va practica o evidare cervicală

Scanned with OKEN Scanner

radicală extinsă. În funcţie de situaţie, aceasta va implica rezecţie tegumentară, rezecţie segmentară sau hemirezecţie de mandibulă, sacrificarea n. lingal sau chiar a n. hipoglos (când tumora interesează planul m. hioglos, mai ales în formele cu tropism perinervos – carcinomul adenoid chistic).

Tumorile în T3-T4, formele histopatologice cu malignitate crescută sau prezenţa adenopatiei cervicale metastatice implică necesitatea radioterapei postoperatorii.

Tumorile maligne ale glandelor salivare accesorii

Pentru tumorile maligne ale glandelor salivare accesorii ale fibromucoasei palatului dur, modalităţile terapeutice au fost discutate la tumorile maligne de infrastructură. Pentru tumorile maligne ale glandelor salivare accesorii cu alte localizări orale (limbă, mucoasă jugală, labială, comisură intermaxilară etc.), principiile de tratament sunt cele descrise pentru respectivele localizări tumorale maligne (vezi capitolul „Tumori maligne oro-maxilo-faciale").

BIBLIOGRAFIE

1. Paulsen DF: Histology & cell biology: examination and board review. Lange Medical Books, McGraw-Hill, New York, 2000.
2. Ginsburg JM, Costoff A: Gastrointestinal Physiology. În: Nosek TM: Essentials of Human Physiology. Medical College of Georgia. www.lib.mcg.edu.
3. Mandel L: An unusual pattern of dental damage with salivary gland aplasia. J Am Dent Assoc 137(7):984-9, 2006.
4. Kubota Y, Nitta S *et al.*: Pleomorphic adenoma originating from submandibular heterotopic salivary gland tissue: A case report and review of the literature. Oral Oncol, suppl, 41(5):93-96, 2005.
5. Neville BW, Damm DD, Allen CM, Bouquot JE: Oral & maxillofacial pathology, Second edition. Elsevier Saunders, Philadelphia, 2002, pag. 388-89.
6. Bucur A, Dinca O, Nita T, Totan C: Bilateral sialolithiasis: case presentations and review of the literature. Reprint from XVIII Congress of the EACMFS Barcelona, Medimond Editions, 2006.
7. Popescu V (ed): Chirurgie buco-maxilo-facială. Editura didactică şi pedagogică, Bucureşti, 1967, pag. 535-36.
8. Zenk J, Constantinidis J, Kydles S, Hornung J, Iro H: Klinische und diagnostische Befunde bei der Sialolithiasis. HNO 47:963-69, 1999.
9. Theodorescu D: Litiaza salivară. Tiparul Oltenia, Bucureşti, 1936.
10. Iro H, Zenk J: Diagnosis and therapy of sialolithiasis – state of the art. ENT News, 11(2):59-61, 2002.
11. Marchal F, Dulguerov P *et al.*: Specificity of parotid sialendoscopy. Laryngoscope 111:264-71, 2001.
12. Katz J, Benoliel R, Shochat S, Marmary Y: Bilateral obstructive sialadenitis of the submandibular glands due to a denture. Br Dent J 162(11): 425-7, 1987.
13. Brook I, Frazier EH, Thompson DH: Aerobic and anaerobic microbiologz of aczte suppurative parotitis. Laryngoscope 101:170-2, 1991.
14. Russotto SB: Asymptomatic parotid gland enlargement in diabetes melitus. Oral Surg 52:594-98, 1981.
15. Vitali C, Bombardieri S *et al.*: Classification criteria for Sjögren's syndrome: a revised version of the European criteria proposed by the American-European Consensus Group. Ann Rheum Dis 61(6):554-8, 2002.
16. Eveson JW, Cawson RA: Tumours of the minor (oropharyngeal) salivary glands: a demographic study of 336 cases. J Oral Pathol 14(6):500-9, 1985.
17. Ellis GL, Auclair PL, Gnepp DR: Surgical pathology of the salivary glands. WB Saunders, Philadelphia, 1991.
18. Klussmann JP, Wittekindt C *et al.*: High risk for bilateral Warthin tumor in heavy smokers – review of 185 cases. Acta Otolaryngol 126(11):1213-7, 2006.
19. Manganaris A, Patakiouta F, Xirou P, Manganaris T: Lymphoepithelial carcinoma of the parotid gland: is an association with Epstein-Barr virus possible in non-endemic areas? Int J Oral Maxillofac Surg 36(6):556-9, 2007.
20. Dietz A, Barmé B, Gewelke U, Sennewald E, Heller WD, Maier H: The epidemiology of parotid tumors. A case control study. HNO 41(2):83-90, 1993.
21. Rodríguez-Cuevas S, Ocampo LB: A case report of mucoepidermoid carcinoma of the parotid gland developing after radioiodine therapy for thyroid carcinoma. Eur J Surg Oncol 21(6):692, 1995.
22. Laforga JB: Salivary duct carcinoma with neuroendocrine features: report of a case with cytological and immuno-histochemical study. Diagn Cytopathol 31(3):189-92, 2004.
23. Glas AS, Hollema H, Nap RE, Plukker JT: Expression of estrogen receptor, progesterone receptor, and insulin-like growth factor receptor-1 and of MIB-1 in patients with recurrent pleomorphic adenoma of the parotid gland. Cancer 94(8):2211-6, 2002.
24. Teymoortash A, Lippert BM, Werner JA: Abstract Steroid hormone receptors in parotid gland cystadeno-lymphoma (Warthin's tumour). Clin Otolaryngol Allied Sci 26(5):411-6, 2001.
25. Leimola-Virtanen R, Salo T, Toikkanen S, Pulkkinen J, Syrjanen S: Expression of estrogen receptor (ER) in oral mucosa and salivary glands. Maturitas 36(2):131-7, 2000.
26. Seifert G, Sobin LH: The World Health Organization's histological classification of salivary gland tumors. A commentary on the second edition. Cancer 70(2):379-85, 1992.
27. Ellis GL, Auclair PL: Classification of salivary gland neoplasms. In: Ellis GL, Auclair PL, Gnepp DR (eds.):. Surgical pathology of the salivary glands, First edition. WB Saunders, Philadelphia, 1991.

Scanned with OKEN Scanner

Capitolul 7
PATOLOGIA ARTICULAȚIEI TEMPORO-MANDIBULARE

TIBERIU NIȚĂ

Patologia articulației temporo-mandibulare (ATM) cuprinde mai multe afecțiuni care implică musculatura mandibulei şi/sau articulația temporo-mandibulară. Termenul de „disfuncție ATM" a fost utilizat pentru a descrie simptomatologia dureroasă din zona capului, gâtului şi mandibulei. Această utilizare incorectă a termenului a creat multă confuzie în sistematizarea patologiei şi implicit a tratamentului afecțiunilor articulației temporomandibulare.

Patologia ATM cuprinde două categorii distincte:

A. *extraarticulară* – caracterizată prin dureri iradiate cervico-facial care limitează funcționalitatea corectă a articulației. În general, acestea apar ca urmare a suprasolicitării musculaturii masticatorii din cauza unor obiceiuri vicioase, anormale (bruxism), fiind întîlnită sub denumirea de sindrom algodisfuncțional, sindrom ocluzo-articular sau sindrom dureros miofascial.

B. *intraarticulară* – reprezentată de procese patologice care apar în structurile proprii ale ATM:

1. afecțiuni congenitale şi de dezvoltare a condilului;
2. afecțiuni traumatice articulare;
3. luxația temporo-mandibulară;
4. tumori benigne şi maligne articulare;
5. afecțiuni inflamatorii;
6. afecțiuni degenerative;
7. constricția mandibulei;
8. anchiloza temporo-mandibulară;
9. tulburări de deplasare a discului articular.

PATOLOGIA EXTRAARTICULARĂ – SINDROMUL ALGODISFUNCȚIONAL

Sindromul algodisfuncțional (SAD) este o patologie frecventă şi polisimptomatică, de aceea, se insistă în ultima perioadă pe studiul tulburărilor funcționale ale ATM, față de interesul arătat până de curând asupra modificărilor structurale articulare.

TERMINOLOGIE

Costen (1934) a denumit simptomatologia corelată disfuncției ATM „sindrom Costen", ulterior termenul fiind înlocuit cu: afecțiuni ATM, sindromul disfuncției ATM, perturbări funcționale ATM. Majoritatea numelor date în literatura de specialitate sindromului, fac referire la factorii etiologici: unii autori vorbesc despre tulburări „ocluzo-mandibulare" sau „mioartropatie a ATM".

Alți autori scot în evidență simptome şi propun termene ca „sindromul disfuncției dureroase", „disfuncție dureroasă miofascială" sau o combinație a celor mai importante două simptome, durerea şi disfuncția: „sindromul algodisfuncțional al ATM".

ETIOPATOGENIE

În cazul sindromului algodisfuncțional al ATM, dovezile ştiințifice care să susțină un factor etiologic primar sunt absente. Simptomatologia clinică întâlnită, împreună cu rezultatele pe termen

Scanned with OKEN Scanner

scurt şi lung ale diferitelor metode de tratament utilizate, reflectă etiologia complexă a sindromului algodisfuncţional al ATM.

În privinţa etiologiei nu există încă un consens şi de aceea în literatura de specialitate au fost propuse mai multe teorii [1].

Teoria deplasării mecanice

Prentiss, Monson şi, ulterior, Costen au subliniat faptul că deplasarea distală a condilului după modificarea ocluziei ca urmare a pierderii molarilor şi premolarilor provoacă sindromul algodisfuncţional al ATM comprimând nervul auriculo-temporal sau dezvoltând o presiune directă asupra urechii şi a trompei lui Eustache. De atunci, s-a demonstrat clar că baza anatomică a sindromului Costen nu este acceptabilă. Cu toate acestea, conceptul modificării ocluziei ca factor în etiologia simptomelor ATM continuă să persiste în medicina dentară.

Unii specialişti au extins ideea deplasării mecanice a mandibulei pentru a include modificările de poziţie ale condililor în plan sagital şi frontal. Ei acceptă o relaţie normală condil-fosă în ocluzia centrică.

Factorii etiologici care provoacă o deviere a condililor de la poziţia lor normală, centrică sunt: pierderea molarilor şi premolarilor, contact ocluzal insuficient în regiunea molarilor, contacte premature cu devieri şi/sau rotaţii ale mandibulei, interferenţe în lateralitate şi, mai rar, interferenţe în propulsie. Aceşti autori cred că o activitate tonică crescută a musculaturii mandibulei este rareori începutul sindromului, ci mai degrabă rezultatul dezechilibrului între poziţia condililor şi ocluzia dentară. Astfel, dacă poziţia condilului (determinată de ocluzie) este incorectă sau când, după apariţia edentaţiilor întinse, diferitele acţiuni ale musculaturii nu sunt „amortizate" de ocluzie, forţele generate vor acţiona direct asupra articulaţiei şi vor produce un sindrom algodisfuncţional al ATM. Prin studierea radiografiilor ATM în diferite incidenţe, analiza ocluziei şi a modelelor de studiu montate în articulator, s-au stabilit patru poziţii patologice ale condilului în SAD [1]:

1. Poziţia cranială în fosă, care are ca rezultat o comprimare a discului (11% dintre pacienţi).
2. Poziţia caudală, datorată pierderii molarilor şi premolarilor (12%).
3. Poziţia ventrală, care apare în special la pacienţii cu ocluzie inversă sau cu o curbă a lui Spee inversată (29%).
4. Poziţia dorsală, relativ frecventă, provocată de contactele premature la nivelul molarilor care forţează mandibula spre înapoi (43%).

Acest concept al deplasării mecanice se bazează pe două ipoteze.

Prima afirmă că este posibil să se determine prin metode radiologice poziţia optimă individuală a condililor din glenă, dar minimalizează rolul dentiţiei, al anatomiei şi al afecţiunilor articulare. Adversarii acestei ipoteze susţin că nu există o poziţie centrică şi nici o relaţie standard între condil şi tuberculul articular. Chiar dacă această poziţie ar exista, ea nu ar putea fi observată radiologic.

A doua ipoteză afirmă că se poate stabili poziţia de relaţie centrică cu ajutorul modelelor de studiu şi o corelaţie între numărul de dinţi implicaţi în ocluzie şi disfuncţia articulară.

Această teorie nu demonstrează de ce aceleaşi modificări ale ocluziei nu provoacă întotdeauna sindromul algodisfuncţional.

Teoria neuro-musculară

Mulţi cercetători consideră drept cel mai acceptabil factor etiologic al sindromului algodisfuncţional lipsa armoniei funcţionale între ocluzia dentară şi ATM. Astfel, ocluzia traumatică este considerată factorul primar care iniţiază, agravează sau amplifică manifestările clinice ale SAD. Orice tip de interferenţă ocluzală poate provoca parafuncţii, cum ar fi bruxismul, însă tensiunile psihice, stresul sau anxietatea sunt alţi factori etiologici a căror prezenţă este semnalată.

Studiile neuro-electro-fiziologice au arătat existenţa unui sistem complex de influenţe inhibitoare şi excitatoare între dinţi, mucoasă, articulaţie şi cortex. La unii pacienţi, interferenţele ocluzale au fost evitate datorită dezvoltării unui „model de evitare". Storey a sugerat că o astfel de secvenţă învăţată pentru evitarea interferenţelor duce la deviaţii ale mandibulei, simptom observat constant la pacienţii cu SAD. Inhibarea activităţii muşchilor ridicători ai mandibulei, indicată de perioada „mută" din EMG se datorează impulsurilor provenite de la receptorii din ligamentele parodontale.

Scanned with OKEN Scanner

Acest concept nu poate explica însă de ce SAD apare doar la anumiţi indivizi, chiar dacă interferenţele ocluzale sunt asemănătoare, atât ca număr, cât şi ca localizare.

Teoria psiho-fiziologică

Factorul primar pentru SAD este spasmul muşchilor masticatori (Franks, Laskin) cauzat de oboseala musculară. Conform acestei teorii, dezechilibrul ocluzal este mai degrabă rezultatul şi nu cauza afecţiunii; spasmul muscular modifică poziţia mandibulei şi a condilului, determinând o ocluzie incorectă. Sindromul algodisfuncţional este în esenţă o boală funcţională, modificările anatomopatologice articulare şi tulburările ocluzale fiind secundare, aşa cum susţin Laskin şi Greene [1].

Teoria musculară

Dezechilibrul dintre lipsa de exerciţiu muscular şi suprasolicitarea cotidiană contribuie la apariţia unei afecţiuni denumită „boala hipokinetică" a ATM. Conform acestei teorii se poate considera că o astfel de patologie are drept factor etiologic musculatura ridicatoare a mandibulei. Atât timp cât aceasta nu se relaxează, tonusul muscular creşte până la apariţia spasmului dureros. Această hiperactivitate musculară care provoacă simptomatologia dureroasă iradiază şi la nivel articular.

Conform acestui concept, multe din simptomele articulare nu pot fi corelate cu tulburările de ocluzie. În acord cu teoria musculară, Myrhaug elaborează conceptul „oto-dental", susţinând că simptomatologia cohleo-vestibulară se datorează spasmului muşchiului tensor timpani.

Teoria psihologică

Relativ recent au fost publicate mai multe studii referitoare la factorii psihologici implicaţi în etiologia sindromului algodisfuncţional fiind subliniate tulburările emoţionale, comportamentale şi de personalitate. Concluziile acestor studii arată că anxietatea şi stresul sunt factorii etiologici primari, iar ocluzia şi durerea musculară sunt factori favorizanţi.

SIMPTOMATOLOGIA SINDROMULUI ALGOSDISFUNCŢIONAL

Simptomatologia clinică este dominată de **semnele subiective**: durere, oboseală musculară, spasm muscular, limitarea mobilităţii mandibulare mai ales după masticaţie, crepitaţii şi cracmente, senzaţie de obstrucţie auriculară unilaterală (inconstantă).

Semnele obiective sunt reprezentate: de deviaţiile mandibulei, limitarea mişcărilor mandibulare, hipotonia muşchilor masticatori la palpare (în special maseter şi temporal).

Durerea în sindromul algosdisfuncţional

Durerea musculară şi articulară este simptomul predominant. Durerea musculară este de regulă lancinantă, uni- sau bilaterală, zonele dureroase fiind reprezentate de inserţiile muşchiului temporal, pterigoidian lateral şi maseter. Cel mai frecvent durerea iradiază în aria auriculară, regiunea latero-cervicală şi umăr [2].

✕ Zona Trigger

..... Arii de iradiere a durerii

Figura 7.1. Ariile de iradiere a durerii în SAD.

Durerea apare de obicei dimineaţa, la trezire, în cazul bruxismului nocturn şi dispare sau diminuează în cursul zilei; în timpul nopţii este rară. De asemenea, durerea se poate amplifica în condiţii de stres, anxietate, frig şi în timpul menstrelor la femei.

Scanned with OKEN Scanner

Limitări ale mişcărilor şi deviaţii ale mandibulei în sindromul algosdisfuncţional

Limitările mişcării şi/sau deviaţiile mandibulei apar foarte frecvent în SAD.

Nu a putut fi stabilită o corelaţie strictă între intensitatea durerii şi limitările mişcărilor mandibulare. Totuşi, se consideră că gradul de limitare este o indicaţie a severităţii bolii, desi nu sunt disponibile date statistice elocvente. Limitarea deschiderii gurii apare mai ales dimineaţa, dacă există parafuncţii ocluzale nocturne (bruxism) şi dispare progresiv în cursul zilei.

De asemenea, poate să apară limitarea mişcărilor mandibulare în lateralitate după masticaţie, iar mişcarea de protruzie determină devierea mandibulei către partea afectată.

Factori limitanţi ai mişcărilor mandibulare pot fi şi modificările structurale articulare, dar acestea sunt mult mai puţin frecvente în SAD.

Crepitaţii şi cracmente

Crepitaţia şi cracmentele în articulaţie sunt simptome foarte frecvente la pacienţii cu SAD.

Crepitaţiile sunt zgomote articulare caracteristice asemănătoare celor produse de strângerea în mână a unui bulgăre de zăpadă.

Cracmentele sunt zgomote intraarticulare percepute de medic la palpare în timpul mişcărilor de deschidere/închidere a gurii bolnavului.

Între zgomotele articulare şi incidenţa durerii există o corelaţie strânsă, acestea apărând cel mai des pe partea pe care se realizează masticaţia. Cracmentul se poate datora unor modificări structurale articulare, unor subluxaţii sau unor tulburări musculare. S-a sugerat că zgomotul are la bază o relaţie modificată între disc şi condil în timpul mişcării, datorată contracţiei necoordonate între capetele superior şi inferior ale muşchiului pterigoidian lateral („lovirea" discului în loc de alunecarea condilului pe o parte a discului).

DIAGNOSTIC

Diagnosticul se realizează pe baza simptomelor subiective şi a semnelor obiective descrise anterior, corelate cu explorările paraclinice, în special cele imagistice.

Examenul radiologic

Explorările imagistice [3] nu obiectivează modificări patologice articulare în SAD, dar exclud prin diagnosticul diferenţial fracturile condiliene recente sau vicios consolidate, tulburările de creştere, prezenţa unor tumori etc.

În prezent se utilizează ortopantomograma, ce prezintă următoarele avantaje: se obţine o imagine simultană a celor două articulaţii temporo-mandibulare, putându-se aprecia prezenţa eventualelor simetrii sau anomalii fiind considerată o explorare imagistică de orientare.

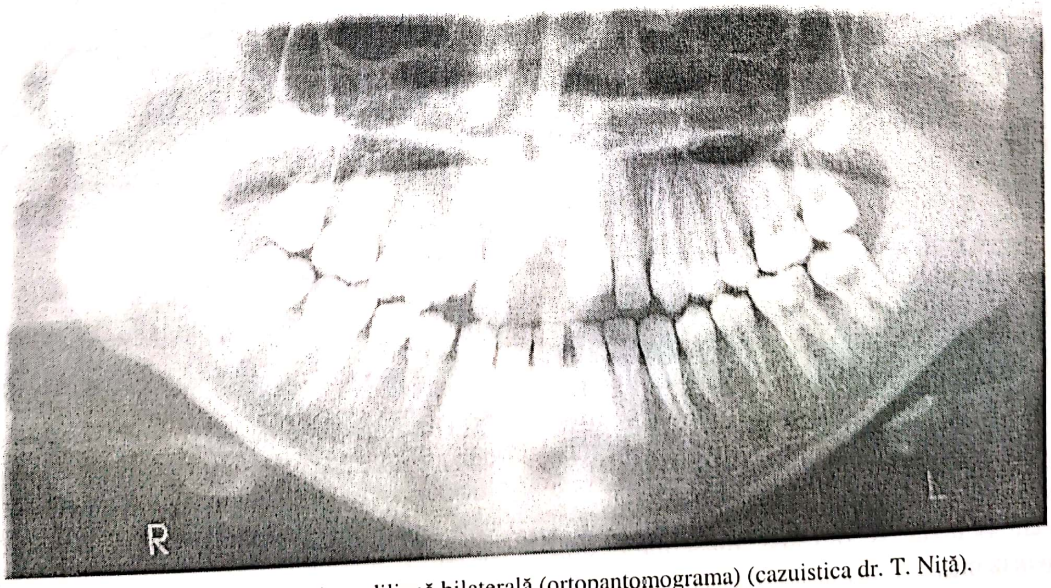

Figura 7.2. Fractura subcondiliană bilaterală (ortopantomograma) (cazuistica dr. T. Niţă).

Scanned with OKEN Scanner

Pentru detalii la nivelul articulației, se folosesc radiografii de profil în incidența Parma, obiectivându-se ambele articulații, atât cu gura închisă cât și cu gura deschisă.

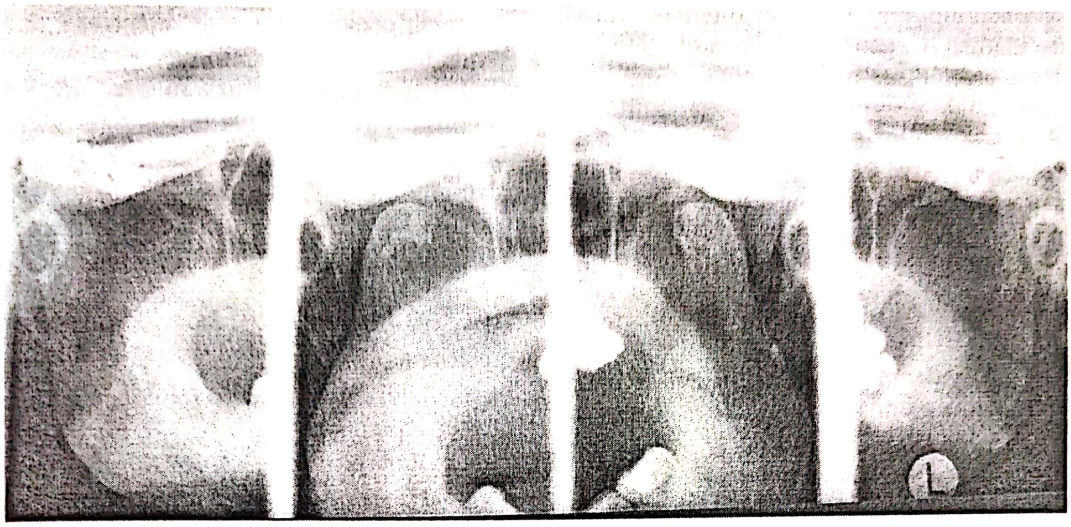

Figura 7.3. Radiografie ATM bilateral – gură închisă/gură deschisă (cazuistica dr. T. Niță).

Tomografia este metoda preferată atunci când se suspectează modificări structurale, dar trebuie menționat că nu permite un studiu în dinamică al articulației temporo-mandibulare. Rezonanța magnetică este metoda neinvazivă cu care se pot obține cele mai fine detalii privind elementele periarticulare si articulare static şi in dinamica seriată.

Cea mai recentă metodă de diagnostic pentru afecțiunile ATM este artroscopia. Majoritatea autorilor recomandă totuși artroscopia în scop diagnostic numai atunci când celelalte elemente clinice şi paraclinice nu decelează modificări stucturale la nivelul articulației temporo-mandibulare.

Diagnosticul la copii

Copiii cu vârste între 12 şi 16 ani au interferențe ocluzale, cu prezența SAD în 65% din cazuri [1]. La aceştia, simptomele nu sunt atât de evidente ca la adulți şi au un caracter tranzitoriu, fiind frecvent corelate cu erupția dentară. Este dificilă determinarea factorilor etiologici, frecvent fiind incriminați: ocluzia încrucişată, interferențele ocluzale, bolile psihosomatice generale, tulburările ocluzale şi parafuncțiile (succiunea policelui). Majoritatea simptomelor observate au probabil o natură tranzitorie datorită creşterii şi remodelării funcționale a articulației temporo-mandibulare sincron cu realizarea ocluziei dentare habituale. Tratamentul specific acestei perioade este realizat de medicul specialist ortodont şi trebuie să aibă ca rezultat o ocluzie stabilă, fără contacte premature în poziție de relație centrică şi fără interferențe, pentru a preveni apariția SAD.

PRINCIPII DE TRATAMENT ÎN SINDROMUL ALGOSDISFUNCȚIONAL

Etiologia complexă a SAD impune un tratament etapizat, în prezent folosindu-se o combinație de metode terapeutice pentru obținerea unor rezultate stabile şi de lungă durată.

Este prudent ca medicul să informeze pacienții că uneori eliminarea completă a simptomelor este imposibil de realizat.

Tratamentul instituit se desfăşoară de regulă în mai multe etape:

1. *Modificarea dietei.*
2. *Tratament medicamentos.*
3. *Tratamentul cu agenți fizici.*
4. *Mecanoterapie.*
5. *Terapia ocluzală.*

Scanned with OKEN Scanner

1. Modificarea dietei

Tratamentul începe întotdeauna cu modificarea dietei. Un regim alimentar semilichid pe toată durata tratamentului previne suprasolicitarea ATM şi a musculaturii ridicătoare a mandibulei. S-a folosit vreme îndelungată imobilizarea intermaxilară prin blocaj rigid. La ora actuală aceasta este contraindicată, studiile arătând că se pot poduce modificări degenerative ale suprafeţelor articulare, oboseală musculară rapidă, spasme musculare, întreruperea sintezei lichidului sinovial etc.

2. Tratamentul medicamentos

Constă în administrarea de analgezice, substanţe antiinflamantoare nesteroidiene (Ibuprofen, Ketoprofen, Nimesulid, Voltaren), miorelaxante cu acţiune centrală (Baclofen, Methocarbamol), anxiolitice (bezodiazepine), antidepresive (triciclice).

O lungă perioadă de timp se foloseau infiltraţiile intraarticulare la nivelul compartimentului superior cu corticoizi cu acţiune rapidă şi de durată ca β-metazonă acetat şi β-metazonă disodiufosfat (Celestone, Diprophos) [4]. În prezent se consideră că aceste infiltraţii intraarticulare sunt contraindicate, singura excepţie fiind admisă atunci când articulaţia este atât de dureroasă încât nu permite începerea terapiei ocluzale. Utilizarea pe termen lung sau excesivă a infiltraţiilor este asociată cu hipoplazia condiliană prin inhibarea activităţii osteoblastice, posibile necroze ale capului condilian şi nu în ultimul rand cu apariţia unor artrite iatrogene infectioase. Rosser şi colab. obţin ameliorări semnificative, atât ale durerilor cât şi ale disfuncţiilor musculare, prin administrarea de toxină botulinică A [4]. Administrarea se face în masele musculare temporale sau maseterine, hipertrofiate şi dacă durerile reapar se poate repeta tratamentul după 3–4 luni [5].

Toxina botulinică poate fi utilizată atât ca monoterapie, sau în asociere cu artrocenteza (*Freund* si *Schwartz*, 2003) pentru tratamentul sindromului disfuncţional dureros al ATM de cauza musculară (spasm), în doze de 0,5 ml (12,5 U) [6].

3. Fizioterapie

Tratamentul cu agenţi fizici se poate realiza prin [7]:

a. *Agenţi termici*

Terapia prin căldură superficială poate fi realizată prin agenţi de conducţie (prişniţ fierbinte, parafină) sau radianţi (infraroşii) aplicate timp de 15 min, ceea ce duce la creşterea temperaturii locale la 42°C.

Terapia prin căldură în profunzime poate fi obţinută cu ajutorul ultrasonografiei. Aparatul foloseşte frecvenţe de 0,75 – 1 MHz şi nu trebuie menţinut într-o singură zonă pentru o perioadă mai mare de timp, deoarece se pot produce supraîncălziri tisulare în profunzime, cu riscul apariţiei modificărilor structurale. Prin creşterea circulaţiei sanguine locale, se reduce durerea şi creşte mobilitatea articulară. Terapia ultrasonică nu trebuie folosită la nivelul centrilor activi de creştere osoasă la copii.

Crioterapia este folosită cu prudenţă în încercarea de a mări deschiderea arcadelor dentare, limitată de durere. Se poate utiliza gheaţă, dar există riscul apariţiei redorii articulare.

b. *Stimularea nervoasă electrică transcutanată (TENS)* este utilizată pentru reducerea intensităţii durerii, a hiperactivităţii musculare şi pentru reeducarea neuromusculară [7]. Unităţile TENS portabile se pot folosi de pacienţi şi la domiciliu, electrozii fiind plasaţi în punctele trigger. Eficacitatea TENS pentru analgezie şi relaxare musculară în SAD a fost demonstrată de numeroase studii. Este contraindicată plasarea electrozilor la nivelul sinusului carotic, transcranian, direct pe coloana vertebrală sau la pacienţii cu pacemaker.

c. *Presopunctura şi acupunctura*

Există o serie de teorii asupra mecanismelor de acţiune ale acupuncturii şi presopuncturii [7]. Prima este teoria porţii de control, care afirmă că acul produce o stimulare nedureroasă, cauzând închiderea porţilor şi împiedicând propagarea semnalului spre măduva spinării. Alte ipoteze includ eliberarea de endorfine de la nivelul glandei pituitare, care blochează senzaţia dureroasă, propagarea undelor alfa (asociate cu reducerea stresului şi relaxarea) şi reechilibrarea fluxului ionilor.

4. Mecanoterapia

Terapia prin exerciţii poate fi foarte eficientă pentru pacienţii cu sindrom algo-disfuncţional. Exerciţiile permit pacientului să mărească gradul de deschidere a gurii, manual sau cu ajutorul unor

Scanned with OKEN Scanner

dispozitive, cu relaxarea muşchilor masticatori hiperactivi. Un exemplu de exerciţiu este acela care permite pacientului să activeze musculatura suprahioidiană, inactivând muşchii ridicători ai mandibulei. Pacientul este instruit să deschidă gura până percepe durere şi apoi sfătuit să se relaxeze şi să menţină această poziţie câteva secunde. Exerciţiul se repetă de câteva ori pe zi.

Mecanoterapia se poate realiza şi cu ajutorul unor dispozitive care deschid pasiv gura (pene de lemn, depărtătoare de arcade tip Heister, aparatul Darcissac sau aparatul Lebedinski). Dilatarea se face lent, progresiv, evitând manoperele brutale.

5. Terapia ocluzală

Este orientată spre reducerea hiperactivităţii musculare datorate pe de o parte parafuncţiilor şi tulburărilor de ocluzie, iar pe de altă parte stresului. Terapia ocluzală care presupune orice intervenţie menită să modifice poziţia mandibulei şi/sau contactele dento-dentare patologice poate să fie reversibilă sau ireversibilă [2].

Terapia ocluzală reversibilă modifică numai temporar rapoartele ocluzale şi relaţia structurală condil-disc-glena prin repoziţionarea mandibulei. Mecanismul de acţiune al acestora este de ştergere a engramei generate de contactele dentare patologice cu apariţia relaxării musculare, diminuarea presiunii intraarticulare şi implicit dispariţia durerii. Se poate realiza cu ajutorul unei gutiere ocluzale sau a unei plăci palatinale cu platou retroincizal. Gutiera trebuie purtată permanent, cu excepţia meselor.

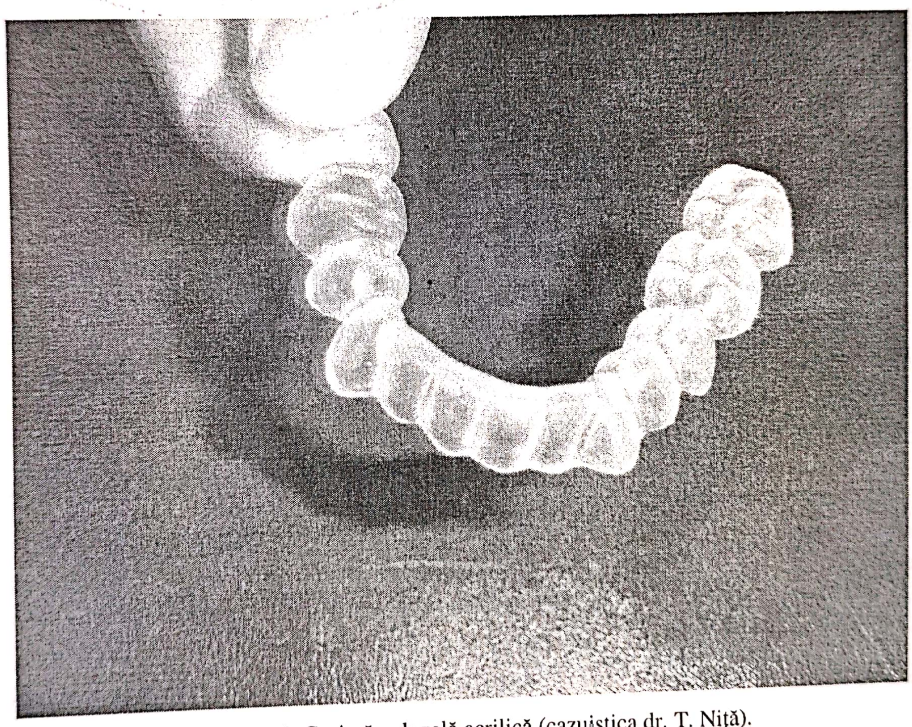

Figura 7.4. Gutieră ocluzală acrilică (cazuistica dr. T. Niţă).

Terapia ocluzală ireversibilă este o metodă care permanentizează modificările raporturilor ocluzale şi/sau poziţiei mandibulei. Exemple în acest sens sunt şlefuirile selective, refacerea lucrărilor protetice, tratamentele ortodontice, toate aceste vizând o relaţie de ocluzie echilibrată şi stabilă.

De regulă, indiferent de afecţiunea ATM, tratamentul nechirurgical, precede şi urmează întotdeauna un tratament chirurgical. Intervenţia chirurgicală trebuie luată în considerare la pacienţii cu SAD doar când celelalte opţiuni terapeutice au eşuat.

REZULTATELE TRATAMENTULUI

Datorită etiologiei complexe a SAD, nu se poate stabili un algoritm terapeutic standardizat. Pentru medic este importantă alegerea celei mai simple şi mai rapide metode care să aibă un rezultat pozitiv permanent şi previzibil.

Scanned with OKEN Scanner

Experienţa clinică a arătat că pacienţii care prezintă durere de intensitate mică, difuză şi o disfuncţie obiectivă minoră sunt foarte dificil de tratat şi dau mai rar un răspuns pozitiv. Pacienţii cu simptome dureroase unilaterale sunt mai uşor de tratat, la fel şi cei ale căror simptome se datorează bruxismului nocturn. După o perioadă de 36 de luni, aproape 80% din pacienţii la care s-a efectuat fizioterapie, terapie ocluzală şi mecanoterapie au devenit asimptomatici şi nu au prezentat recurenţa simptomelor subiective şi obiective.

Aproape 30% dintre pacienţi au solicitat continuarea tratamentului sau un tratament suplimentar pentru simptomele recurente, după 4 sau 5 ani, iar 49% dintre pacienţi au raportat dispariţia oricăror simptome [1].

PATOLOGIA INTRAARTICULARĂ

Au fost propuse mai multe sisteme de clasificare pentru patologia intraarticulară, pe baza simptomelor, modificărilor componentelor articulare şi, când se cunosc, pe baza factorilor etiologici.

AFECŢIUNI CONGENITALE ŞI DE DEZVOLTARE

APLAZIA CONDILIANĂ

Definiţie: lipsa dezvoltării condilului.

Frecvenţă: rară.

Etiopatogenie: hematoame rezultate din malformaţii ale arterei stapediene, sindrom de arc primar şi secundar (microsomie hemifacială); sindromul Goldenhar.

Simptomatologie: de obicei este unilaterală, iar în interesările bilaterale, aplazia condiliană, asociată cu hipoplazia ramurilor ascendete, dă profilul de pasăre caracteristic prin lipsa de dezvoltare a etajului inferior al feţei. De asemenea, se mai pot observa malformaţii ale pavilionului urechii (Sindrom Nager).

Diagnostic:

Nu se poate diagnostica precoce decât cu ajutorul tomografiei computerizate, diagnosticul realizându-se de obicei tardiv, după instalarea tabloului clinic caracteristic.

Figura 7.5. Sindrom Nager (cazuistica dr. T. Niţă).

Principii de tratament: se urmăreşte restabilirea simetriei mandibulare şi realizarea unui profil facial corespunzător, prin:

– restabilirea potenţialului de crestere şi dezvoltare a mandibulei prin grefe autogene costo-condrale sau creastă iliacă. Acestea din urmă sunt indicate preferenţial la copii mai mici de 8 ani, ulterior fiind folosite cele costo-condrale;

– funcţionalizarea ocluziei (terapie ortodontică precoce);

– restabilirea simetriei mandibulare (chirurgie ortognată, elongare osoasă dirijată şi grefe osoase de augmentare).

HIPOPLAZIA CONDILIANĂ

Definiţie: dezvoltarea insuficientă, rudimentară a condilului.

Frecvenţă: foarte rară.

Etiopatogenie

Factorii etiologici sunt multipli şi acţionează asupa centrilor de creştere:

– congenitali (în sindroame care se însoţesc, de regulă cu aplazia condilului),

– traume prepubertale şi obstetricale, infecţii otice, radioterapie,

– endocrini (hipotiroidism, hipopituitarism),

– artrita reumatoidă juvenilă.

Simptomatologie

Astfel, în hipoplazia unilaterală:

– pe partea afectată apar deformări condiliene cu ram mandibular scurtat şi lat, iar hemimandibula respectivă pare proeminentă,

Scanned with OKEN Scanner

– pe partea neafectată nu apar modificări dimensionale ale osului mandibular, însă hemimandibula pare că are un aspect turtit.

Hipoplaziile unilaterale determină o asimetrie marcată a feței, tocmai din cauza diferenței de dezvoltare între cele două ramuri mandibulare și tulburări de ocluzie (ocluzie deschisă, laterognație de partea afectată).

În afectarea bilaterală apar modificări de formă ale condilului, tulburări de ocluzie severe, cudarea corpului mandibular, ștergerea reliefului la nivelul gonionului și micșorarea etajului inferior al feței. Atât aplazia cât și hipoplazia condiliană se însoțesc de tulburări ale erupției dentare de partea afectată (din cauza lipsei de spațiu), însă deschiderea maximă a gurii și mobilitatea articulară sunt normale.

Figura 7.6. Hipoplazie condiliană bilaterală posttraumatică (cazuistica dr. T. Niță).

Principii de tratament: se urmărește restabilirea simetriei faciale prin:

– reconstrucția cu implante aloplastice (menținătoare de spațiu articular). Acestea sunt înlocuite succesiv, având dimensiuni adaptate la dezvoltarea viscerocraniului.

– reconstrucția cu grefe autogene este indicată dupa încheierea perioadei de creștere (restabilește simetria conturului mandibular),

– chirurgie ortognată – momentul operator este stabilit de medicul chirurg maxilo-facial, în colaborare cu medicul ortodont, pentru a nu afecta suplimentar potențialul de creștere al cartilajului condilian.

– elongare osoasă dirijată – este o alternativă la celelalte metode chirurgicale, dar are dezavantajul obținerii numai a unei elongări osoase extraarticulare.

HIPERPLAZIA CONDILIANĂ

Definiție: creșterea dimensională a condilului, fără modificarea formei acestuia.

Frecvență: rară. Apare cel mai frecvent la pacienții cu vârste cuprinse între 13–27 ani, prin reactivarea centrului de creștere a condilului, pe o perioada de maxim 5–7 ani [8].

Etiopatogenie:

– idiopatice (unilateral),

– ereditare (bilateral): sindromul Klinefelter, sindromul *angiokeratoma corporis diffusum*,

– endocrine (bilateral): gigantism și acromegalie.

Simptomatologie

Pe partea afectată se observă:

– mărire simetrică a condilului și alungirea procesului condilian (fără modificări de formă pe imaginea radiologică),

– alungirea ramului și corpului mandibular,

– păstrarea reliefului la nivelul gonionului,

– ocluzie deschisa în zona laterală.

Scanned with OKEN Scanner

Pe partea neafectată corpul şi ramul sunt de dimensiuni normale, iar mentonul este proeminent.

Diagnosticul se realizează pe baza monitorizării evoluţiei semnelor clinice,analizei modelelor de studiu seriate şi a examenului radiologic (OPG, CT).

Principii de tratament

Iniţial se determină dacă creşterea este încă activă sau s-a încheiat, prin evaluarea fotografiilor şi a modelelor de studiu seriate, radiografiilor cefalometrice seriate şi scintigrafiei osoase.

Tratamentul chirurgical constă în îndepărtarea condilului hiperplazic, dacă se stabileşte ca acesta este încă activ. În această situaţie clinică este indicată condilectomia înaltă cu conservarea celorlalte elemente articulare (menisc, ligamente). In cazul în care centrul de creştere a condilului nu mai este activ se indică chirurgia ortognată. Ulterior se realizează rezecţia modelantă a marginii bazilare a mandibulei pentru restabilirea simetriei faciale.

Mecanoterapia activă se realizează chiar din a doua zi postoperator (deschiderea progresivă a gurii în asociere cu mişcarea de propulsie a mandibulei).

AFECŢIUNI TRAUMATICE

Pot fi provocate de traumatisme prin mecacanism direct sau indirect, iar consecinţele pot fi leziuni ale părţilor moi cu interesarea spaţiului articular, luxaţii temporomandibulare sau fracturi condiliene, separat sau în combinaţie. În funcţie de gravitatea şi tipul traumatismului, acesta poate fi urmate de sechele persistente sau ireversibile şi, în cazul copiilor, de tulburări de creştere a mandibulei cu sau fără anchiloza temporomandibulară.

PLĂGILE ARTICULARE

Frecvenţă: rare, de obicei accidentale.

Etiopatogenie: traumatisme în care pe lângă deschiderea accidentală a articulaţiei pot fi lezate şi componentele articulare.

Simptomatologie

Semnele clinice sunt comune tuturor plăgilor; specificitatea este dată de gradul de afectare articulară.

Principii de tratament: se urmăreşte curăţirea mecanică a plăgii, cu înlăturarea eventualilor corpi străini sau eschile osoase libere. Plaga se suturează în două sau mai multe planuri. Mişcările mandibulare se reiau după 6–7 zile, chiar dacă bolnavii acuză redoare articulară, asociindu-se mecanoterapia cu fizioterapia. Pentru a preveni suprainfectarea plăgii se administrează antibiotice cu spectru larg. Bolnavii vor fi obligatoriu dispensarizaţi, pentru a preveni apariţia constricţiei sau anchilozei temporo-mandibulare posttraumatice.

CONTUZIILE ARTICULAŢIEI TEMPORO-MANDIBULARE

Frecvenţă: des întâlnite.

Etiopatogenie: traumatisme indirecte aplicate pe mandibulă (menton, ram orizontal, unghi) sau traumatisme directe, cu respectarea integrităţii componentelor osoase ale articulaţiei.

Simptomatologie

Semnele clinice sunt reprezentate de:

– durere articulară spontană şi/sau provocată de mobilizarea mandibulei, din cauza hematomului intra- şi/sau periarticular,

– trismus moderat,

– devierea mentonului de partea sănătoasă,

– articulaţie sensibilă la palpare.

Diagnostic: dificil de realizat, se bazează pe semnele clinice şi examenul radiologic care înlătură suspiciunea de fractură de condil sau luxaţie temporo-mandibulară, spaţiul articular fiind mărit. Diagnosticul diferenţial se mai face cu anumite afecţiuni inflamatorii ale articulaţiei (capsulită, retrodiscită).

Principii de tratament: repaus articular pentru 4–5 zile, mişcările mandibulare fiind reluate treptat şi progresiv. Se recomandă mecanoterapie activă sau pasivă, pentru a preveni instalarea unei constricţii temporo-mandibulare.

Fractura procesului condilian – vezi capitolul „Fracturi".

LUXAŢIA TEMPORO-MANDIBULARĂ

Luxaţia temporo-mandibulară se defineşte ca fiind o afecţiune în care condilul este deplasat în afara spaţiului articular dar rămâne în interiorul

Scanned with OKEN Scanner

capsulei. Se descriu trei forme anatomo-clinice de luxații: anterioară, posterioară și laterală.

Luxația anterioară

Apare atunci când condilul este deplasat spre înainte, plasându-se pe partea anterioară a tuberculului articular. Luxația anterioară poate fi acută, cronică sau recidivantă.

Luxația anterioară acută

Frecvență: predomina la femei, poate fi unilaterală sau bilaterală

Etiopatogenie:

– traumatism direct (căderi pe menton cu gura deschisă),

– traumatism indirect (luxarea mandibulei la extracția unui dinte, căscat larg etc.),

– spasme musculare (deschiderea gurii timp îndelungat).

Este favorizată de laxitatea capsulei articulare, scăderea tonicității mușchilor masticatori, cavitate glenoidă puțin adâncă, tubercul articular cu pantă ștearsă sau deformări condiliene.

Simptomatologie

În momentul producerii apare o durere puternică asociată cu un cracment intrarticular și imposibilitatea închiderii gurii. Ulterior apar tulburări funcționale: incontinență salivară, masticație imposibilă, fonație și deglutiție dificile.

În luxația anterioară bilaterală:

– gura este parțial deschisă, cu mandibula protuzată,

– inocluzie verticală frontală cu contact pe ultimii molari, linia interincisivă nefiind deplasată,

– depresiune pretragiană,

– condilul poate fi palpat sub arcada temporozigomatica,

– obraji turtiți și alungiți.

Figura 7.7a,b. Luxație anterioară bilaterală (cazuistica Clinicii de Chirurgie OMF București).

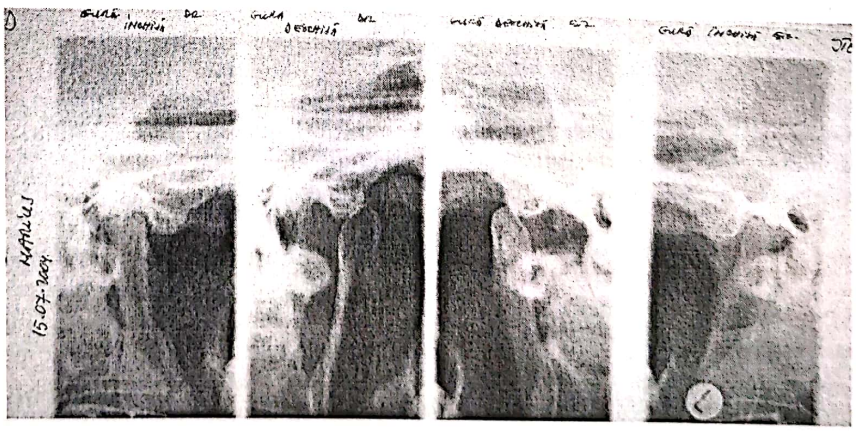

Figura 7.8. Luxație anterioară bilaterală evidențiată pe radiografie ATM (cazuistica dr. T. Niță).

Scanned with OKEN Scanner

În luxația anterioară unilaterală

– gura este mai puțin deschisă,

– contactul între molari există doar pe partea afectată,

– linia inteincisivă este deplasată contralateral,

– obrazul este turtit și alungit pe partea afectată și relaxat pe partea opusă (fig. 7.9, 7.10).



Figura 7.9. Luxație anterioară unilaterală (cazuistica Clinicii de Chirurgie OMF București).

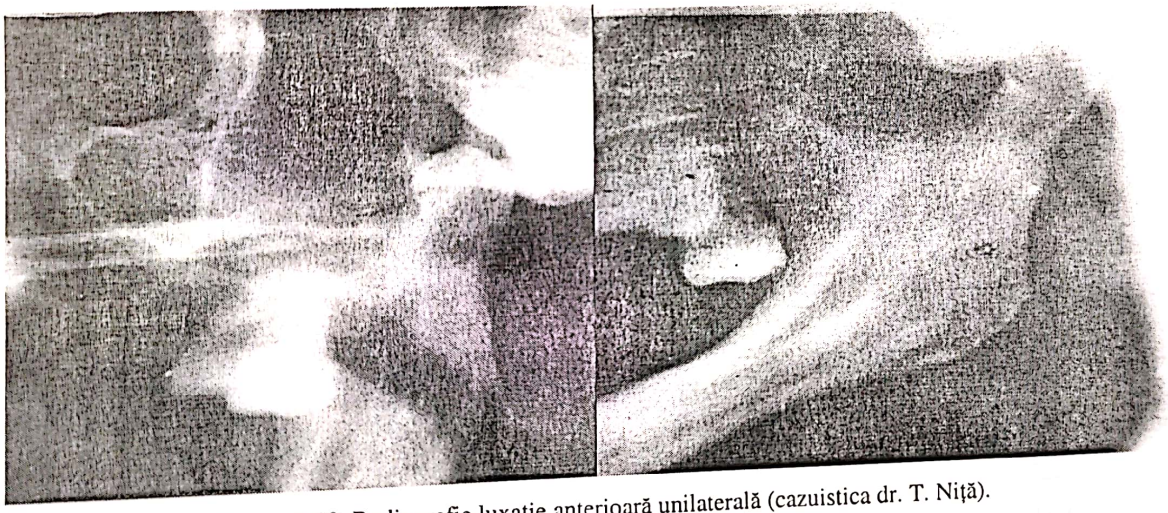

Figura 7.10. Radiografie luxație anterioară unilaterală (cazuistica dr. T. Niță).

Diagnostic: pe baza semnelor clinice, a istoricului afecțiunii și a examenului radiologic.

Diagnostic diferențial: se realizează mai ales în luxațiile unilaterale cu:

– fractura subcondiliană (menton deviat de partea bolnavă, deschiderea gurii este posibilă),

– contractura spastică a mușchilor ridicători ai mandibulei,

– paralizii faciale.

Principii de tratament:

– reducere imediată a luxației, după tehnica Nelaton sau tehnica Valerian Popescu.

– se efectuează radiografii înainte de reducere pentru a elimina diagnosticul de fractură,

– reducerea poate fi realizată fără anestezie, dar uneori poate necesita anestezie locală sau generală. Unii autori recomandă folosirea unei anestezii locale pentru această manevră, bazându-se pe faptul că luxația se presupune a fi întreținută, printre altele, de spasmul muscular secundar stimulului dureros de la nivelul capsulei. Pentru relaxare musculară se mai poate injecta un anestezic local fără vasoconstrictor în mușchiul pterigoidian lateral.

În tehnica Valerian Popescu se urmărește parcurgerea următorilor timpi [9]:

– Se deschide la maximum gura pacientului după care se introduc în ambele părți, între ultimii molari, două suluri de comprese cu diametrul de 5–6 cm; la pacienții edentați aceste suluri trebuie să fie mai groase și se vor așeza înaintea marginii anterioare ramurilor ascendente.

Scanned with OKEN Scanner

– Se aplică palma pe bărbie şi se exercită o presiune continuă, progresivă, de jos în sus, obţinându-se o basculare a mandibulei în jurul rulourior de comprese; astfel ramul ascendent este coborât până când condilul ajunge sub tuberculul articular.

– Presiunea în sus pe menton se combină cu o presiune spre înapoi, până când se aude un cracment, care semnifică faptul că condilul a depăşit vârful tuberculului articular.

– În acest moment se scot rulourile continuându-se cu o presiune constantă pe menton în sus şi înapoi, până când se refac relaţiile de ocluzie.

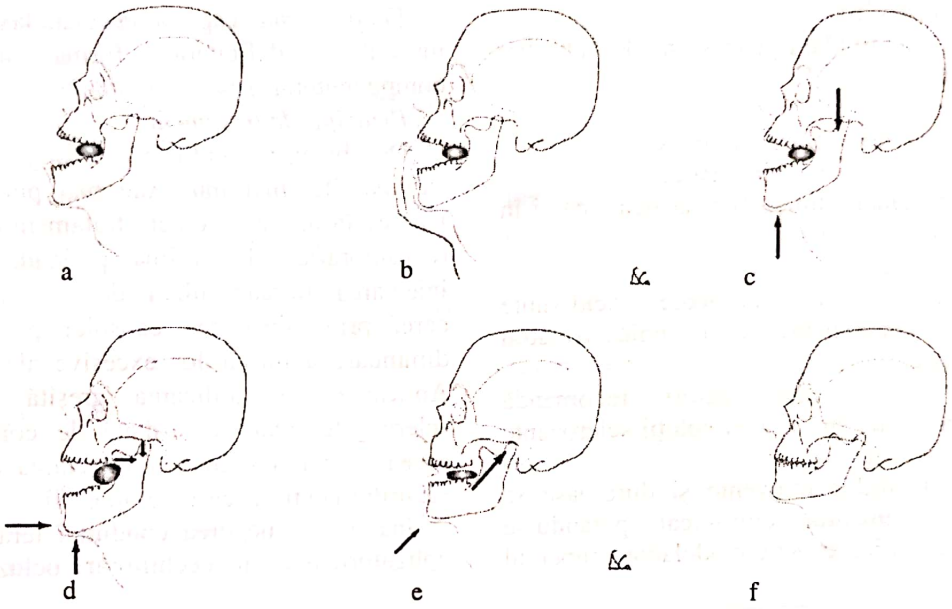

Figura 7.11. Tehnica V. Popescu.

Tehnica Nelaton [9]:

– se aplică policele bilateral pe feţele ocluzale ale molarilor sau înaintea marginii anterioare a ramului,

– cu celelalte degete se prinde marginea bazilară şi unghiul mandibulei,

– se imprimă iniţial o mişcare de coborâre efectuată treptat pentru depăşirea obstacolului reprezentat de tuberculul articular,

– se împinge apoi mandibula către posterior, asociind şi o rotaţie cu ridicarea mentonului,

– când condilul ajunge în cavitatea glenoidă se aude un cracment şi gura se închide brusc.

După reducere se utilizează bandaj mentocefalic sau ligaturi interdentare de tip Ivy timp de 24 de ore pentru a preveni reluxarea.

Pentru o săptămână se recomandă o alimentaţie semilichidă şi o limitare a mişcărilor mandibulare.

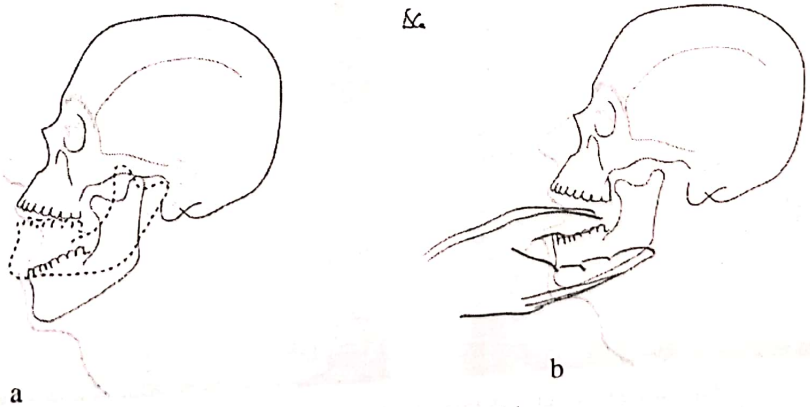

Figura 7.12a, b. Tehnica Nelaton.

Scanned with OKEN Scanner

Luxația anterioară recidivantă cronică

Este definită ca fiind deplasarea repetată a condilului anterior de tuberculul articular cu blocarea frecventă în această poziție.

Frecvență: rară. Poate fi unilaterală sau bilaterală.

Etiopatogenie:

– tubercul articular sters,

– spasm muscular (în cadrul crizelor tonico-clonice din epilepsie)

– laxitate mandibulară produsă de dezechilibre ocluzo-articulare.

Simptomatologie:

– producerea luxației este dureroasă,

– apare un cracment caracteristic,

– celelalte semne clinice sunt aceleași ca și în luxația anterioară acută.

Principii de tratament:

– reducerea luxației anterioare recidivante trebuie făcută cât mai precoce (Tehnica Nelaton sau V. Popescu).

După reducere, unii autori recomandă injectarea intraarticulară a unei soluții sclerozante pentru a strânge capsula.

În cazul luxațiilor frecvente și dureroase se recomandă tratamentul chirugical putându-se efectua capsulorafie, rezecție modelantă a tubercul articular (se urmărește favorizarea repoziționării spontane a condilului).

Subluxația anterioară

Este definită uzual ca o luxație anterioară, parțială cu autoreducere.

Frecvență: rară, apare la pacienții care au prezentat în antecedente o luxație anterioară acută.

Etiopatogenie: capsula articulară laxă, coordonare musculară deficitară, formă anormală a componentelor osoase articulare.

Principii de tratament:

De obicei, pacientul învață singur să-și reducă subluxațiile, mai mult sau mai puțin frecvente. Uneori însă, este indicat tratamentul chirurgical (capsulorafia). În ultima perioadă s-a folosit injectarea intraarticulară de soluții slerozante, care, prin fibrozarea capsulei pot produce o diminuare a mișcărilor excesive ale mandibulei. Aplicarea sau utilizarea greșită a soluțiilor sclerozante poate fi urmată de complicații, de aceea Laskin recomandă selectarea cu atenție a cazurilor pentru aceasta terapie [8].

Înainte de alegerea conduitei terapeutice este obligatorie realizarea echilibrării ocluzale.

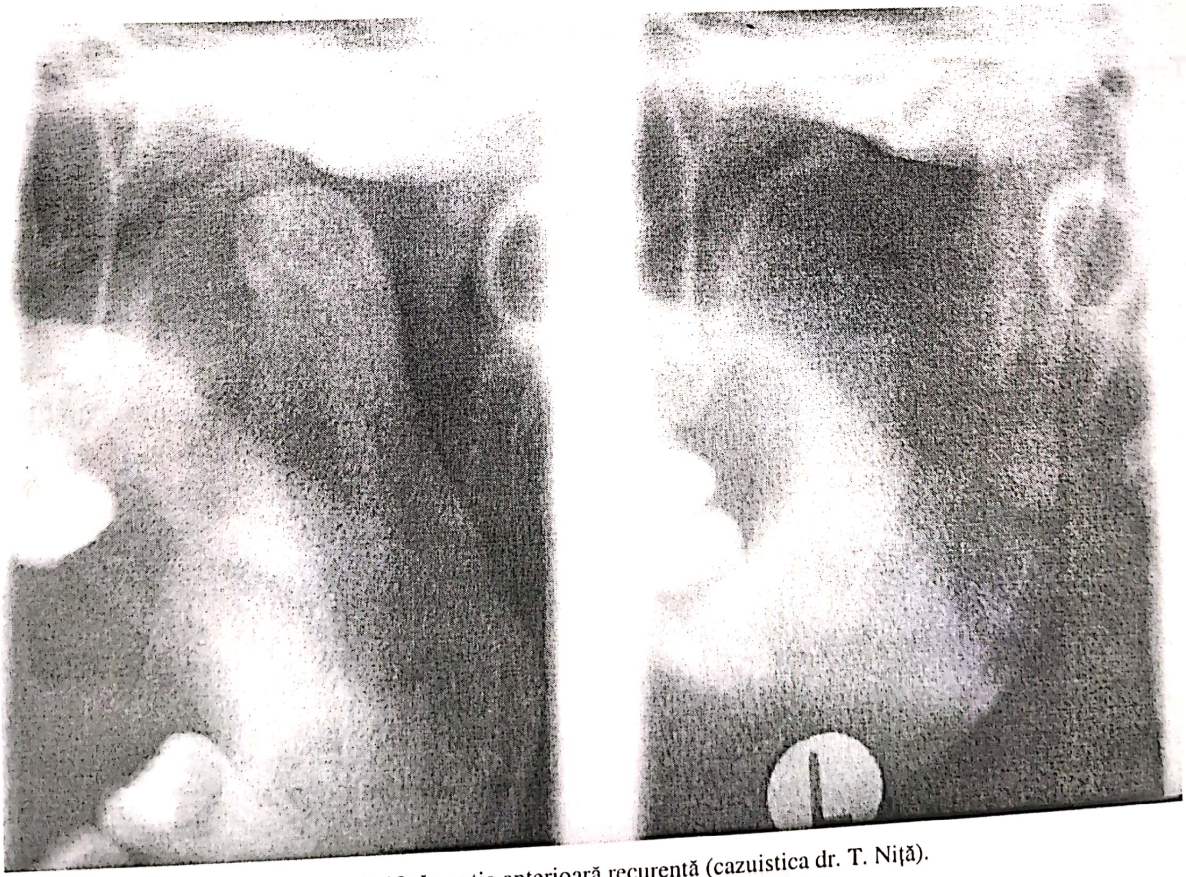

Figura 7.13. Luxația anterioară recurentă (cazuistica dr. T. Niță).

Scanned with OKEN Scanner

Luxația posterioară

Frecvență: rară, asociată frecvent cu fractura peretelui anterior al conductului auditiv extern.

Etiopatogenie:

– traumatisme directe (pe menton, gura fiind închisă),

– anomalii de formă ale componentelor articulare (cavitate glenoidă alungită posterior, condili mici şi turtiți),

– favorizate de absența molarilor sau de tulburări de ocluzie.

Simptomatologie:

– mişcări mandibulare absente,

– otoragie cu scăderea acuității auditive,

– gură întredeschisă la 1–2 cm,

– retrognatism mandibular cu inocluzie sagitală frontală,

– obraji turtiți,

– depresiune pretragiană, condilii se palpează în conductul auditiv extern,

– dacă peretele anterior al conductului auditiv extern nu este fracturat atunci gura este închisă, iar incisivii inferiori sunt în contact cu mucoasa palatinală.

Figura 7.14. Luxație posterioară cu fractura peretelui anterior al conductului auditiv extern (cazuistica Clinicii de Chirurgie OMF Bucureşti).

Diagnostic:

Pe baza semnelor clinice şi radiologice; trebuie făcut diagnosticul diferențial cu fracturile de cavitate glenoidă.

Principii de tratament

Reducerea trebuie realizată cât mai repede.

Tehnica de reducere:

– se aplica policele pe mandibula în şanțurile vestibulare, din zona laterală,

– se exercită o presiune în jos urmată de o tracțiune anterioară a mandibulei.

După reducere se aplica bandaj mentocefalic sau ligaturi interdentare de tip Ivy timp de 24 de ore pentru a preveni reluxarea. Pentru o săptămână se recomandă o alimentație semilichidă şi o limitare a mişcărilor mandibulare.

În cazul luxațiilor posterioare cu înfundarea pereților conductului auditiv extern se pot produce complicații septice; incorect reduse şi fără dispensarizare luxațiile posterioare pot fi urmate de anchiloză temporo-mandibulară.

Luxația laterală

Frecvență: extrem de rară.

Etiopatogenie: posibilă numai în asociere cu fractura subcondiliană.

Simptomatologie:

– predomină semnele clinice ale fracturii subcondiliene,

– menton deviat de partea leziunii,

– ocluzie încrucişată.

Principii de tratament: se tratează fractura subcondiliană.

TUMORILE ATM

La nivelul ATM afecțiunile tumorale sunt destul de rare. Simptomatologia este asemănătoare cu cea dată de afecțiunile otice, fapt care uneori pune probleme de diagnostic diferențial. Prin evoluție, din cauza relației anormale condil-fosă, apare limitarea deschiderii gurii şi apoi durerea articulară.

TUMORI BENIGNE

Cele mai frecvente sunt: osteomul, osteocondromul, condromul, condromatoza sinovială.

Etiopatogenia este discutabilă fiind incriminați factori traumatici, infecțioşi şi endocrini.

Scanned with OKEN Scanner

Simptomatologie:
– deformații condiliene,
– frecvent unilaterale,
– deviația mandibulei,
– ocluzia adâncă în acoperiș,
– poate apărea ulterior inocluzie laterală de aceeași parte.

Explorările imagistice au rol important în stabilirea diagnosticului, putând să precizeze gradul de creștere condiliană, precum și posibila interesare a fosei glenoide sau a structurilor articulare. În condromatoza sinovială se evidențiază prezența unor corpusculi radiopaci în compartimentul superior al spațiului articular, din cauza metaplaziei țesutului sinovial.

Principii de tratament

Tratamentul este chirurgical:
– extirparea, în care se poate încerca conservarea unora din elementele componente ale articulației: condilectomie, condiloplastie etc.
– în condromatoza sinovială se realizează extirparea corpusculilor și a sinovialei modificate.

Fizioterapia și mecanoterapia trebuie instituite imediat postoperator, pentru a preveni și reduce tulburările funcționale.

TUMORI MALIGNE

Cele mai frecvente tumori maligne primare sunt osteosarcomul și condrosarcomul.

Frecvența este destul de mică.

Etiopatogenia nu este cunoscută, dar de cele mai multe ori apar prin extinderea unor leziuni maligne de vecinatate.

Simptomatologie:
– durere,
– deformare,
– distrugere rapidă a componentelor ATM,
– deschidere limitată, cu devierea mandibulei,
– extensia rapidă spre fosa infratemporală și baza craniului.

Principii de tratament:

Este esențială diagnosticarea precoce și intervenția chirurgicală rapidă cu extirpare largă, cu margini libere negative, urmată de radio-chimioterapie (de obicei însă, nu sunt radiosensibile). Obligatoriu, preoperator trebuie evaluată extensia din cavitatea glenoidă spre fosa craniană mijlocie și urechea medie, pentru că dacă aceasta există, tumora este deja inoperabilă. Plastia reconstructivă se face după trei ani, dacă nu apar recidive.

Leziuni metastatice la nivelul ATM

Frecvență: Sunt destul de rare. Tumora primară poate fi localizată la nivelul plămânului, tiroidei, rinichilor, sânilor sau prostatei.

Simptomatologie:
– durere,
– imagini radiotransparente la nivelul condilului,
– leziune malignă în antecedente.

Principii de tratament

Obligatoriu se identifica tumora primară și dacă metastaza din ATM prezintă indicație chirurgicala, se realizează extirparea ei. Metodele de reconstrucție articulară trebuie de cele mai multe ori temporizate.

AFECȚIUNI INFLAMATORII ALE ATM

Procesele inflamatorii pot afecta numai anumite componente ale ATM sau pot afecta întreaga articulație temporo-mandibulară. De regulă, afecțiunile inflamatorii sunt localizate unilateral. O mare parte a acestora este determinată de dezechilibrele ocluzo-articulare, urmate de modificarea poziției menisc-condil și apariția fenomenelor inflamatorii.

CAPSULITA ȘI SINOVITA

Sunt definite ca procesul inflamator al capsulei și sinoviei.

Frecvență: destul de mică.

Etiopatogenie:
– tulburări ocluzale,
– traumatisme acute la nivelul ATM sau al structurilor vecine,
– procese inflamatorii de vecinătate,
– modificări discale.

Simptomatologie:
– dureri localizate articular, eventual iradiate,
– mișcări mandibulare dureroase,
– lipsa contactelor dento-dentare de partea afectată,
– creșterea cantității de lichid sinovial cu împingerea condilului mandibular în jos.

Semne radiologice: lărgirea spațiului articular, fără modificări osoase.

Principii de tratament:
– dieta alimentară semilichidă,
– limitarea mișcărilor articulare,
– dacă factorul cauzal este microbian, se recomandă antibioterapie,

Scanned with OKEN Scanner

– tratament medicamentos cu antiinflamatoare nesteroidiene (AINS) şi fizioterapie,

– dacă inflamaţia este secundară unei tulburări a relaţiei disc-condil, se poate recomanda tratamentul chirurgical.

RETRODISCITA

Este definită ca fiind un proces inflamator localizat în ţesutul retrodiscal.

Frecvenţă: destul de mică.

Etiopatogenie:

– traumatism articular acut,

– tulburări de ocluzie instalate brusc,

– deplasări anterioare exagerate, lente sau bruşte, ale discului.

Simptomatologie:

– durerea este simptomul principal,

– lipsa contactelor dento-dentare pe partea afectată, prin deplasarea infero-anterioară a condilului,

– limitarea antalgică a deschiderii gurii.

Diagnosticul diferenţial se face cu capsulita şi artrita acută, fiind dificil de realizat.

Principii de tratament:

– gradul de afectare a structurilor retrodiscale poate fi apreciat prin artroscopie, CT sau IRM,

– iniţial se încearcă repaus articular si dietă semilichidă. Dacă fenomenele inflamatorii nu cedează la medicaţia antiinflamatoare şi fizioterapie, se indică tratamentul chirurgical pentru cazurile cu modificări ale relaţiei disc-condil.

ARTRITE

Artrita temporo-mandibulară este definită ca fiind un proces inflamator care interesează toate structurile articulaţiei, anumite forme clinice producând modificări degenerative.

Artrita infecţioasă nespecifică

Frecvenţa acestei afecţiuni este rară.

Etiopatogenia este reprezentată de extensia directă a infecţiei din urechea medie, conductul auditiv extern, fosa craniană medie, osteomielite ale ramului mandibular sau poate fi posttraumatică.

Destul de rar diseminarea se poate realiza pe cale hematogenă.

Germenii responsabili de declanşarea afecţiunii sunt: stafilococul aureus, streptococi, gonococi, *Hemophilus Influenzae* şi *E. Coli*.

Factorii endogeni care favorizează apariţia artritei infecţioase sunt: starea generală alterată şi tratamentul cronic cu medicaţie imunosupresoare (corticoterapie, citostatice etc).

Simptomatologie

Semnele clinice apar după perioada de incubaţie specifică fiecărui germen, iar afectarea articulară este unilaterală:

– dureri intense, spontane, pulsatile, iradiate temporo-auricular şi accentuate de mişcările mandibulei,

– congestie şi tumefacţie în zona preauriculară urmate de fluctuenţă; semnele de inflamaţie se pot extinde şi la nivelul conductului auditiv extern,

– tulburări funcţionale progresive, bolnavii având tendinţa de a menţine mandibula într-o poziţie antalgică, cu gura întredeschisă şi mandibula deviată de partea sănătoasă,

– semnele clinice ale bolii iniţiale: starea generală alterată, frisoane, febră şi transpiraţie.

Semnele radiologice apar tardiv. Iniţial se poate observa o lărgire a spaţiului articular iar ulterior, condilul are aspect „ciupit de molie".

Diagnosticul se realizează pe baza semnelor clinice (locale şi generale) şi radiologice. De asemenea, trebuie examinate si alte articulaţii care pot fi implicate în afecţiunea actuală. Puncţia aspirativă trebuie utilizată atat pentru reducerea durerii, dată de distensia capsulei, cat şi în scop diagnostic pentru identificarea germenilor.

Diagnosticul diferenţial se face cu alte procese inflamatorii localizate la acest nivel: foliculita sau furunculul pretragian, limfadenita pretragiană, parotiditele urliene sau nespecifice, otomastoiditele supurate etc.

Evoluţia

În lipsa tratamentului toate componentele articulare sunt afectate ireversibil, putându-se instala o anchiloză temporo-mandibulară; la copii, pot apare deficite de dezvoltare a mandibulei.

Principii de tratament

Repausul articular este obligatoriu.

Iniţial se încearcă aplicarea de prişniţ rece, fizioterapie, şi administrarea de antibiotice cu spectru larg. Antibioterapia de primă intenţie ar trebui să cuprindă o penicilină cu inhibitor de beta-lactamază. Schemele uzuale conţin Ampicilină *i.v.*, 3 g la 6 ore sau Clindamicina 600 mg la 6 ore, pentru pacienţii alergici la peniciline. Cefalosporinele de generaţia a III-a pot fi utilizate. În formele purulente, confirmate prin puncţie, antibioterapia se realizează ulterior conform antibiogramei.

Scanned with OKEN Scanner

Durata tratamentului antibiotic variază în funcție de răspunsul clinic și de tipul de agent patogen izolat. Astfel, în cazul infecțiilor gonococice se impune continuarea tratamentului cu Ampicilină sau Tetraciclină *per os*, după terapia inițiala *i.v.* de două săptămâni. Infecțiile cu stafilococi aurii impun 4 săptămani de tratament, iar infecțiile cu streptococi sau *H. Influenzae* 2–3 săptămâni.

Tratamentul chirurgical se aplică dacă tratamentul antibiotic nu ameliorează simptomatologia și constă în incizia și drenajul colecției purulente. Linia de incizie se plasează pretragian. Se recomandă o mobilizare precoce a articulației, pentru a se preveni apariția constricției sau a anchilozei temporo-mandibulare.

Evoluție și complicații

Formele ușoare, congestive sunt reversibile și în urma tratamentului medicamentos se remit în aproximativ 10–15 zile, fără perturbări funcționale ale ATM. Formele grave, purulente au o evoluție agresivă, cu extensie loco-regională (conduct auditiv extern, mastoidă, os temporal, parotidă). La copii, chiar în cazul unei conduite terapeutice corecte, există pericolul apariției anchilozei temporo-mandibulare. Dacă limitarea mișcarilor continuă la o lună după încetarea procesului infecțios acut, trebuie luată în considerare artroscopia pentru îndepărtarea eventualelor aderențe.

Artrite specifice

a. Artrita actinomicotică

Frecvență: foarte rară.

Etiopatogenie: extensia infecției de la nivelul părților moi.

Simptomatologie

Semne clinice:

– specifice artritelor (dureri, tumefacție articulară, limitarea deschiderii gurii),

– modificările patologice interesează toate componentele articulare, cu excepția elementelor osoase.

Diagnosticul se pune pe baza semnelor clinice, radiologice și a examenelor microbiologic și histopatologic.

Principii de tratament: tratamentul medicamentos al afecțiunii de bază trebuie instituit cât mai precoce, pentru a preveni apariția secundară a unei constricții temporo-mandibulare.

b. Artrita tuberculoasă

Frecvență: rară.

Etiopatogenie: afecțiunea este întotdeauna secundară unei infecții cantonate în vecinătate (stânca temporalului, ram ascendent mandibular, limfonoduli pretragieni).

Simptomatologie

Semne clinice:

– specifice artritelor (dureri, tumefacție articulară, limitarea deschiderii gurii),

– leziuni distructive ale discului, componentelor osoase articulare, cu apariția unor fistule tegumentare persistente,

– semnele generale specifice bolii tuberculoase.

Diagnosticul se pune pe baza semnelor clinice, paraclinice și radiologice.

Principii de tratament: tratamentul medicamentos al afecțiunii de bază (antituberculos specific) trebuie instituit cât mai precoce, deoarece afecțiunea poate evolua spre constricție sau anchiloză, chiar în cazul unui tratament medicamentos bine condus. În cazul apariției complicațiilor se recomandă condilectomia.

c. Artrita sifilitică

Frecvență: rară.

Etiopatogenie: leziuni de intensitate redusă dar asemănătoare cu cele produse de *Treponema Pallidum* la nivelul articulațiilor mari.

Simptomatologie

Semne clinice:

– în perioada secundară apar artralgii sau artrite subacute,

– în perioada terțiară apar atralgii persistente, nocturne și ulterior fenomene de epifizită atrofică sau hipertrofică a condilului,

– semnele generale asociate bolii de bază.

Diagnosticul se pune pe baza semnelor clinice, serologice și radiologice.

Principii de tratament: tratamentul medicamentos al afecțiunii luetice. Aceste artrite nu evoluează niciodată spre anchiloză.

Artrita traumatică

Frecvență: des întâlnită.

Etiopatogenie

Traumatismele severe cu ruperea, zdrobirea sau dislocarea discului, cu comprimarea si intinderea capsulei sau a inserției mușchiului pterigoid lateral sunt însoțite de o acumulare serohemoragică în spațiul articular, ce se poate infecta. Hemartroza și traumatismele severe pot fi urmate de formarea de bride cicatriciale, aderențe între componentele articulației și chiar de

Scanned with OKEN Scanner

anchiloză fibroasă sau osoasă. La copii, astfel de leziuni pot duce la distrugeri ale cartilajului condilian provocând oprirea creşterii, însoţită de anomalii dento-maxilare.

Simptomatologie

Semnele clinice sunt diferite, în funcţie de gravitatea traumatismului:

– durere în repaus şi la mobilizarea mandibulei,

– tumefacţie fără congestie şi/sau edem postraumatic,

– ocluzie deschisă unilateral,

– mişcări limitate ale mandibulei, antalgice sau determinate de edemul disco-capsular sau de ruperea (dislocarea) discului.

Cicatrizarea discului şi a capsulei ca şi aderenţele între componentele articulaţiei sunt responsabile de reducerea mobilităţii articulaţiei, care provoacă, devierea mentonului spre partea afectată, în timpul mişcării de deschidere.

Semne radiologice

Examenul radiologic nu relevă modificări osoase. Edemul şi hidrartroza în fază acută sunt reflectate în radiografii ca o creştere a distanţei dintre fosă şi condil. În cazurile cu ruptură de disc şi dislocare, diagnosticul de certitudine poate fi pus cu ajutorul artroscopiei.

Principii de tratament

Dacă traumatismul articular este minor, simptomele clinice acute dispar de obicei în termen de câteva zile sau săptămâni; dacă traumatismul este sever, artrita va duce la limitarea persistentă a mişcărilor mandibulare, necesitând tratament cu antiinflamatoare nesteroidiene. Repausul articular, dieta semilichidă şi fizioterapia sunt recomandate pentru 5–6 zile.

Artrita reumatoidă

Frecvenţă

Artrita reumatoidă reprezintă o inflamaţie cronică a articulaţiilor şi a structurilor periarticulare. Afecţiunea poate debuta la orice vârstă, dar incidenţa maximă este la persoanele de vârsta mijlocie. *Peterson* consideră că 1–3% din populaţia adultă prezintă reumatism poliarticular, iar la 50% dintre aceştia, ATM este afectată [4]. Deşi implicarea ATM apare de obicei tardiv în artrita reumatoidă, ocazional ATM poate fi prima articulaţie afectată de boală.

Etiopatogenie: afecţiune autoimun cu apariţia de anticorpi IgG modificaţi, ca răspuns la stimularea antigenică. Procesul inflamator consecutiv va stimula o proliferare anormală a ţesutului sinovial (*pannus*).

Simptomatologie

Ca şi în cazul altor articulaţii afectate de boala reumatoidă, modificările patologice au o mare varietate.

Semne clinice:

– durere intermitentă, matinală,

– tumefacţie articulară,

– limitarea progresivă a funcţiilor articulare, în special la mişcarea de deschidere a gurii şi de propulsie a mandibulei,

– crepitaţii,

– modificări ale ocluziei, patognomonică fiind inocluzia verticală progresivă,

– de obicei sunt implicate ambele articulaţii temporo-mandibulare,

– semne generale asociate: febra, anorexia, poliartralgii simetrice.

Semnele radiologice: apar tardiv (după minim 5 ani) şi arată o demineralizare condiliană bilaterală. Ulterior apar eroziuni în părţile anterioare şi posterioare ale condilului, astfel încât imaginea radiologică poate crea impresia unui condil mic într-o fosă largă. Liza totală a condilului este ultimul stadiu evolutiv.

Modificările structurale articulare iniţiale se observă cel mai bine prin artroscopie care permite şi prelevarea de mici fragmente în scop diagnostic.

Examene de laborator – factor reumatoid pozitiv, anemie şi VSH crescut.

Diagnosticul se pune pe baza semnelor clinice, radiologice şi serologice.

Evoluţie

În lipsa tratamentului artrita reumatoidă temporo-mandibulară produce deformări severe ale componentelor articulare, ceea ce duce la mişcări mandibulare de amplitudine foarte mică. La copii s-au semnalat modificări ale tiparului de creştere mandibular din cauza distrugerii cartilajului condilian de creştere.

Principii de tratament

Tratamentul medicamentos al afecţiunii de bază, la care se asociază tratamentul simptomatic care urmăreşte reducerea durerii prin repaus articular, terapie cu agenţi fizici, AINS. Se recomandă protezarea de urgenţă a eventualelor edentaţii. Dacă pacienţii dezvoltă o limitare cronică a mişcărilor articulare şi boala nu mai este activă se indică tratament chirurgical (condilectomie, artroplastie).

Scanned with OKEN Scanner

Artrita temporo-mandibulară în spondilita anchilozantă

Frecvență: foarte rară. Afectarea ATM apare în 4–20% din cazurile diagnosticate [8].

Etiopatogenie: posibil genetică, țesutul sinovial proliferează și invadează discul și componentele osoase articulare.

Simptomatologie

Semne clinice:

– durere la palparea articulației temporo-mandibulare și a mușchilor masticatori,

– tumefacție, crepitații și cracmente articulare,

– limitarea mișcărilor mandibulare,

– semne generale asociate bolii (afecțiunea debutează întotdeauna la nivelul articulației sacro-iliace),

Semne radiologice: similare celor de la artrita reumatoidă. Inițial afectarea ATM este depistată radiologic și nu clinic.

Principii de tratament

Tratamentul este similar cu cel de la artrita reumatoidă.

Artrita hiperuremică (gutoasă)

Frecvență: foarte rară.

Etiopatogenie: creșterea cantității de acid uric din sânge, cu precipitarea uraților în lichidul sinovial de la nivelul ATM.

Simptomatologie

Semne clinice:

– debut brusc, frecvent monoarticular,

– congestie și tumefacție locală,

– durere la palparea articulației cu limitarea moderată a mișcărilor mandibulei,

– semne generale asociate bolii gutoase – noduli gutoși, febră, transpirații.

Semnele radiologice apar târziu, caracteristice fiind leziunile osteolitice centrale ale condilului, tip „gaură de pumn".

Diagnosticul se pune pe baza semnelor clinice, serologice și radiologice.

Principii de tratament:

– tratamentul este cel medicamentos, specific afecțiunii de bază.

– în faza acută este nevoie de medicație antiinflamatoare și repaus articular.

AFECȚIUNI ARTICULARE DEGENERATIVE DE TIP ARTROZIC

Acestea sunt definite ca afecțiuni neinflamatorii articulare, cu deteriorarea țesutului articular moale și remodelare osoasă simultană.

Frecvență: afectarea ATM apare la 40% din populația de peste 60 de ani [8].

Etiopatogenie: cuprinde atât factori locali, cât și sistemici.

– vârsta este un factor predispozant,

– factorii responsabili în dezvoltarea artrozei la nivelul ATM sunt suprasolicitarea cronică a articulației prin: bruxism, masticație unilaterală, edentații terminale protezate incorect.

– traumatisme articulare în antecedente.

Simptomatologie

Cel mai frecvent, leziunile sunt localizate pe partea laterală a discului și a fosei glenoide. Zona medială a articulației și condilul sunt rareori afectate. Simptomele seamănă cu cele specifice artritelor:

– durere în articulație și in mușchii masticatori,

– hipomobilitate mandibulară,

– specific pentru artroza temporo-mandibulară este crepitația care însoțește mișcările articulare.

Examenul radiologic trebuie realizat obligatoriu cu gura închisă, observându-se:

– spațiu articular redus, care indică pierderea și/sau perforarea discului,

– osteofite,

– aplatizarea condilului și a tuberculului articular.

Artroscopia temporo-mandibulară poate fi utilizată pentru diagnosticarea precoce a perforațiilor și a leziunilor discale, condiliene sau capsulare. Această examinare este indicată pentru pacienții la care radiografiile convenționale au fost neconcludente.

Principii de tratament:

– terapie ocluzală,

– antiinflamatoare nesteroide,

– fizioterapie,

– tratamentul chirurgical este recomandat doar la pacienții cu simptomatologie dureroasă persistentă, care nu cedează la tratamentele anterioare sau la cei cu semne radiologice de artroză. Artroplastia se indică doar după artrocenteză. Reconstrucția totală a articulației se impune în cazurile severe.

Scanned with OKEN Scanner

RESORBȚIA CONDILIANĂ IDIOPATICĂ (OSTEOLIZA CONDILULUI)

Frecvență: rară. De obicei apare la femeile tinere cu anomalie dento-maxilară de clasa a II-a.

Etiopatogenie: necunoscută. Poate apărea la pacienți după intervenții de chirurgie ortognată [8].

Simptomatologie

Semne clinice:

– durere articulară și în musculatura masticatorie,
– mișcări mandibulare atipice,
– asimetrie facială progresivă,
– pierderea unilaterală sau bilaterală a dimensiunii verticale,
– zgomote articulare.

Principii de tratament: în funcție de evoluție, osteoliza condilului poate fi:

– progresivă (activă) – dispensarizare până la încheierea puseului osteolitic (modele de studiu și radiografii seriate, scintigrafie osoasă).
– nonprogresivă (stabilă) – se recomandă reconstrucția parțială sau totală a articulației, în cazurile severe.

CONSTRICȚIA MANDIBULEI

Se definește ca fiind limitarea progresivă, dar (spre deosebire de trismus) permanetă a mișcărilor mandibulei.

Etiopatogenie [4]:

– *constricția de cauză periarticulară* se instalează după supurații, traumatisme articulare/ periarticulare, intervenții chirurgicale pe ATM. Apare astfel o transformare sclero-cicatricială a capsulei articulare și a ligamentelor,

– *constricția de cauză musculară* apare ca urmare a sclerozei sau hipertoniei mușchilor ridicători ai mandibulei. Scleroza se instalează în urma unor traumatisme musculare, corpi străini intramusculari, fracturi de mandibulă vicios consolidate, supurații trenante, radionecroze ale ramului mandibular. Mai rar, poate apare în urma unei miozite cronice cu degenerescență fibroasă sau calcară a musculaturii,

– *constricția de cauză cutaneo-mucoasă* apare din cauza cicatricilor cheloide, retractile ale tegumentelor genio- maseterine sau ale mucoasei jugale după traumatisme cu pierdere de substanță, arsuri la nivelul feței, supurații trenante sau ca sechele ale tratamentului multimodal al tumorilor maligne faciale (postchirurgical, postiradiere).

Simptomatologie

Afecțiunea se instalează treptat, cu limitarea progresivă a deschiderii gurii, mai puțin afectate fiind mișcările de lateralitate și propulsie. La inspecție și palpare se observă cicatricile îngroșate, cheloide, aderente de planurile profunde si hipertonie musculară. Mișcările condilului mandibular au o amplitudine redusă, dar aplicarea unui depărtător de arcade poate mări amplitudinea deschiderii gurii, apărând durere articulară și laterodeviație de partea afectată. Consecutiv simptomatologiei descrise apar și tulburări în masticație și fonație, starea generală nu este însă alterată.

Semne radiologice

Nu se observă leziuni ale componentelor osoase articulare, dar pot fi identificate eventualele cauze care au dus la instalarea constricției (fracturi mandibulare vicios consolidate, corpi străini).

Diagnosticul pozitiv se pune pe baza semnelor clinice și radiologice.

Diagnosticul diferențial se face cu:

– trismusul: imposibilitatea temporară de a deschide gura, la amplitudine maximă. Este un simptom în cadrul unor afecțiuni generale (tetanos, intoxicații cu stricnină, meningite acute, encefalite, boala Parkinson, eclampsie) sau locoregionale (traumatisme articulare sau periarticulare, fracturi ale ramului mandibular, contuzii ale mușchilor ridicători ai mandibulei, supurații odontogene sau amigdaliene, tumori maligne).

– anchiloza temporo-mandibulară unilaterală de tip anterior, când sunt prezente mișcări de mică amplitudine la deschiderea gurii, în lateralitate și protruzie. Examenul radiologic precizează diagnosticul.

Principii de tratament

Tratamentul constricției de mandibulă se poate face prin metode nechirurgicale și chirurgicale.

Metodele nechirurgicale urmăresc distensia țesuturilor cicatriciale prin mobilizarea mandibulei, folosind mecanoterapia în asociere cu fizioterapia. Mecanoterapia se realizează cu ajutorul unor dispozitive care deschid pasiv gura (pene de lemn, depărtătoare de arcade tip Heister, aparatul Darcissac sau aparatul Lebedinski). Dilatarea se face lent, progresiv, timp de 30–40 de zile (1–2 mm/pe zi).

Scanned with OKEN Scanner

Metodele chirurgicale se folosesc numai după ce mecanoterapia nu a dat rezultate satisfăcătoare. În Clinica de Chirurgie Oro-Maxilo-Facială a UMF „Carol Davila", Bucureşti au fost folosite următoarele metode [4]:

– secţionarea simplă sau transversală a bridelor cu sutură longitudinală,

– acoperirea suprafeţelor sângerânde cu grefe libere de piele, lambouri cutanate alunecate din vecinătate,

– dezinserţia muşchilor maseteri şi pterigoidian intern, în cazurile de scleroză cicatricială a acestora,

– secţionarea inserţiei muşchilor temporali de pe apofiza coronoidă sau chiar osteotomia apofizei coronoide.

Indiferent de tehnica chirurgicală folosită, mecanoterapia postoperatorie este obligatorie.

ANCHILOZA TEMPORO-MANDIBULARĂ

Anchiloza temporo-mandibulară este definită ca limitarea permanentă a mişcărilor mandibulare, prin formarea unui ţesut osos, fibros sau mixt, cu dispariţia structurilor articulare (condil, disc, fosa glenoida).

Frecvenţa afecţiunii este destul de rară, apare mai ales în copilărie. Este mai frecvent unilaterală şi mai rar bilaterală.

Etiopatogenie

Pe o statistică retrospectivă realizată în Clinica de Chirugie OMF Bucureşti, în care au fost incluse 140 de cazuri, apar următorii factori etiologici ai anchilozei intracapsulare: traumatici 45,6 %, infecţioşi 38,3 %, poliartrite reumatoide 1,93 %, neprecizaţi 15,6 % [4].

Factorii traumatici sunt reprezentaţi în ordinea frecvenţei de: fracturile intraarticulare ale condilului, fracturile cavităţii glenoide, traumatismul obstetrical, plăgile articulaţiei. Timpul mediu de instalare a unei anchiloze post traumatice este de 6 luni pentru traumatismul direct şi de 18 luni pentru traumatismul indirect.

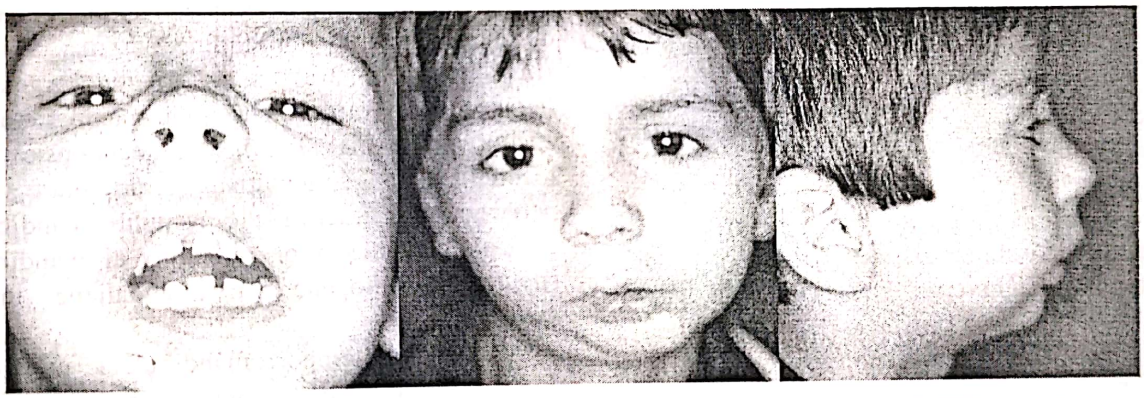

Figura 7.15. Anchiloză post-traumatică unilaterală (cazuistica Clinicii de Chirurgie OMF Bucureşti).

Factorii infecţioşi sunt, în ordinea frecvenţei: supuraţiile oto-mastoidiene, supuraţiile localizate la nivelul ramului ascendent mandibular (osteite, osteomielite), parotiditele, artritele gonococice, artritele traumatice suprainfectate. Anchilozele postinfecţioase se instalează în timp îndelungat. Ca regulă generală, apariţia anchilozei este mai rapidă la copii şi mai lentă la adulţi.

Anchilozele extrarticulare pot apare după: fracturi ale arcadei temporo-zigomatice, miozita osifianta posttraumatică, supuraţii odontogene sau otomastoidiene, tratamentul multimodal al tumorilor maligne sau hipertrofia apofizei coronoide.

Forme clinice

Există două tipuri de anchiloze [10]: anchiloza intracapsulară şi anchiloza extracapsulară (pseudoanchiloza). Ambele pot fi uni- sau bilaterale.

După extensia blocului osos, anchiloza temporo-mandibulară intracapsulară are trei stadii de evoluţie:

– Bloc osos limitat la apofiza condiliană.

– Bloc osos extins până la incizura sigmoidă.

– Bloc osos extins până la nivelul apofizei coronoide.

Simptomatologie

Semnele clinice caracteristice pentru **anchiloza intracapsulară**:

Scanned with OKEN Scanner

– imposibilitatea permanentă a deschiderii gurii,
– asimetrie facială, cu caracteristici specifice:
– anchiloza intracapsulară unilaterală: mentonul este retrudat, linia interincisivă este deviată de partea bolnavă iar mişcarea de lateralitate de partea sănătoasă este diminuată. La palparea bidigitală a articulaţiei afectate se poate percepe blocul osos, mişcările condilului contralateral putand fi absente. La copii hemimandibula afectată este hipoplazică, dar pare bombată, cu unghiul mandibular apropiat de 90°; obrazul apare relaxat de partea afectata şi în tensiune de partea opusă,
– anchiloza intracapsulară bilaterală: relieful mentonier este şters, bărbia fiind mult retrudată. Bolnavii au profilul caracteristic de „pasăre", din cauza hipoplaziei bilaterale a mandibulei. Mai apar hipotrofie maseterină şi hipertonia musculaturii suprahiodiene.

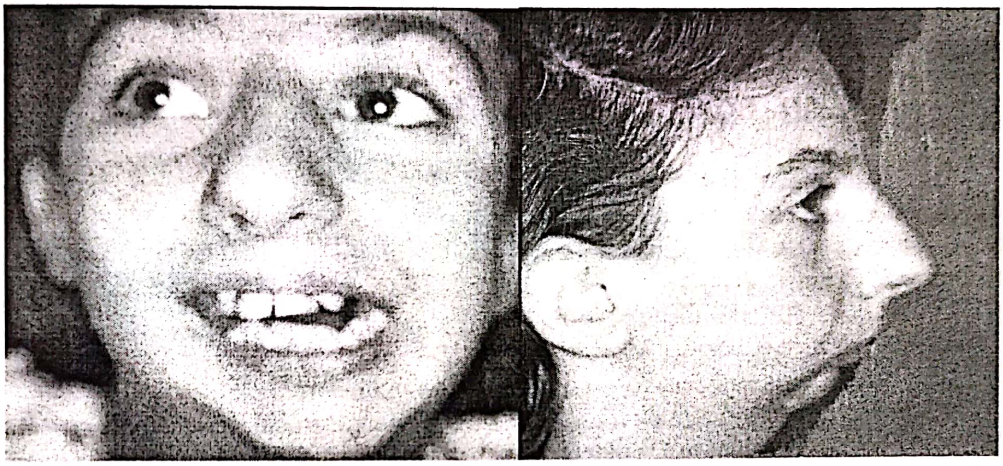

Figura 7.16. Anchiloza bilaterală (cazuistica Clinicii de Chirurgie OMF Bucureşti).

Semnele clinice pentru **anchiloza extracapsulară** sunt:
– limitarea parţială dar permanentă a deschiderii gurii,
– devierea mandibulei de partea afectată,
– mişcările de protruzie şi lateralitate posibile dar reduse ca amplitudine,
– asimetria facială este mai redusă comparativ cu cea din anchiloza intracapsulară.

Semne radiologice

În **anchiloza intracapsulară** pot apare diferite grade de calcifiere ale spaţiului intraarticular şi/sau disparitia acestuia. Pentru precizarea localizării, formei şi volumului blocului osos sunt necesare radiografii în mai multe incidenţe. Ortopantomograma evidenţiază şi tulburările de dezvoltare ale mandibulei.

În **anchiloza extracapsulară** (pseudoanchiloza) se poate observa un proces coronoid deformat (hipertrofic), o fractură vicios consolidată a arcului zigomatic sau a complexului zigomatic.

Indiferent de tipul anchilozei tomografia computerizată evidenţiază cel mai exact extensia în plan tridimensional a blocului osos.

Principii de tratament

În **anchiloza intracapsulară** singurul tratament indicat este artroplastia care urmăreşte crearea unei noi articulaţii.

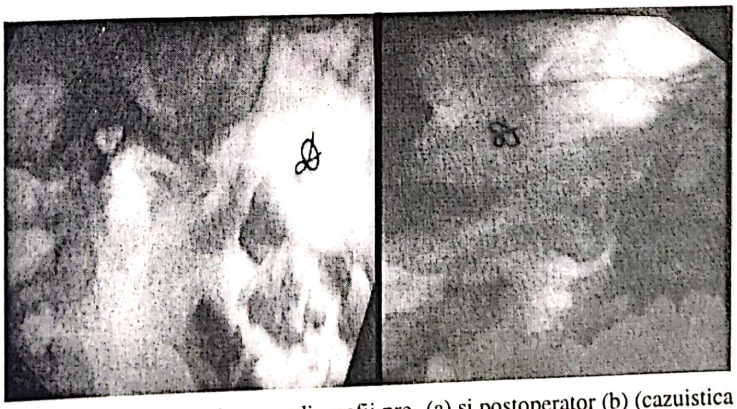

Figura 7.17. Anchiloza intracapsulară – radiografii pre- (a) şi postoperator (b) (cazuistica dr. T. Niţă).

Scanned with OKEN Scanner

În **anchiloza extracapsulară** (pseudoanchiloza) tratamentul chirurgical urmăreşte îndepărtarea cauzei.

Indiferent de tipul anchilozei, postoperator este obligatorie instituirea pe termen lung a mecanoterapiei în asociere cu fizioterapia.

TULBURĂRI DE DEPLASARE A DISCULUI ARTICULAR

În timpul deschiderii maxime a gurii condilul efectuează atât o mişcare de rotaţie în axul balama, cit şi o miscare de translaţie spre poziţia cea mai inferioară a tuberculului articular. În timpul mişcărilor de deschidere a gurii, discul articular rămâne permanent ataşat de condil, schimbându-şi succesiv însă poziţia faţă de elementele osoase temporale (fosa glenoidă, panta posterioară a tubecului articular).

Tulburările de deplasare ale discului pot fi anterioare, cu sau fără reducere. Morfologia discului şi severitatea deplasării au fost considerate ca indicatori ai gravităţii afecţiunii.

Există clasificări mai complexe, (Wilkes), pe baza gradului de deplasare şi a vechimii leziunii [11]:

- Stadiul I: deplasare recentă,
- Stadiul II: deplasare veche,
- Stadiul III: deplasare nereductibilă acută/ subacută,
- Stadiul IV: deplasare nereductibilă cronică,
- Stadiul V: deplasare nereductibilă cronică, cu artrită.

Incidenţă: apare la 40% din populaţia de vârsta a treia [8].

DEPLASAREA ANTERIOARĂ CU REDUCEREA DISCULUI

Etiopatogenie

În cazul deplasării anterioare cu reducerea discului, în poziţia cu gura închisă acesta se poziţioneaza anterior şi medial faţă de condil. În cursul mişcării de deschidere a gurii, condilul se deplasează peste partea posterioară a discului, presând ligamentele retrodiscale între suprafeţele osoase; ulterior complexul fiziologic disc - condil îşi reia deplasarea normală pană în poziţia de deschidere maximă [12]. În cursul mişcării de închidere, discul revine din poziţia fiziologică în poziţie patologică, antero-medială.

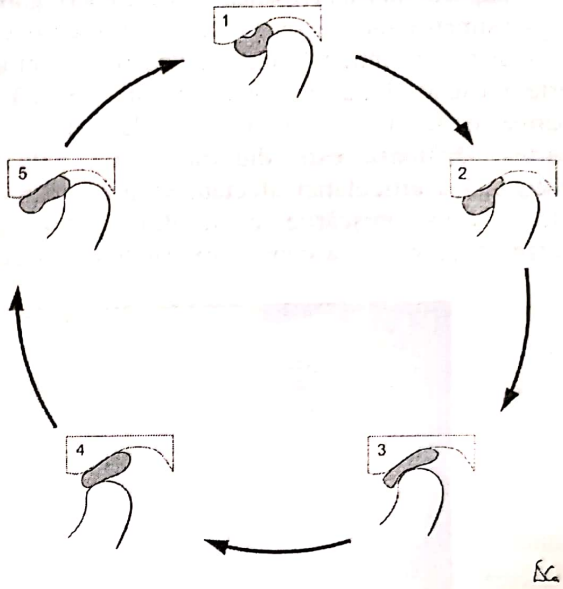

Figura 7.18. Deplasarea anterioară a discului cu reducere.

Simptomatologie

Durerea articulară apare în cursul mişcării de deschidere, asociată cu o deviere a liniei interincisive spre partea afectată. În momentul reducerii discului, durerea scade brusc şi linia interincisivă revine în poziţia corectă, iar traseul de deschidere a gurii continuă normal. În cursul mişcării de închidere a gurii, traseul este normal până când meniscul ajunge în poziţie patologică, moment în care pacientul acuză o durere acută. Cracmentele apar atât la deschiderea cât şi la închiderea gurii, corespunzând trecerii condilului peste marginea posterioară a discului.

Examenul radiologic evidenţiază modificări discrete ale componentelor articulare. Artroscopia, CT sau IRM sunt utile pentru obiectivarea deplasării anterioare a discului.

Deplasarea anterioară a discului fără reducere

Etiopatogenie

În cazul deplasării anterioare fără reducere a discului, acesta este poziţionat faţă de condil patologic antero-medial, atât în timpul mişcării de deschidere, cât şi la închiderea gurii [12].

Simptomatologie

Durerea articulară este continuă şi acută în timpul mişcărilor condilului, din cauza comprimării permanente a ţesuturilor retrodiscale între suprafeţele osoase articulare. Linia interincisivă este deviată de partea afecată pe tot parcursul

Scanned with OKEN Scanner

mişcarii, fără a se mai corecta. Deschiderea maximă a gurii este limitată la 25–30 mm în timpul mişcărilor de deschidere şi închidere; nu apar cracmente, deoarece discul nu îşi schimbă poziţia faţă de condil.

Traumatizarea cronică a ligamentelor retrodiscale poate determina în timp perforarea meniscului, mişcarea în articulaţie realizându-se ulterior, prin contactul direct între condil şi glena.

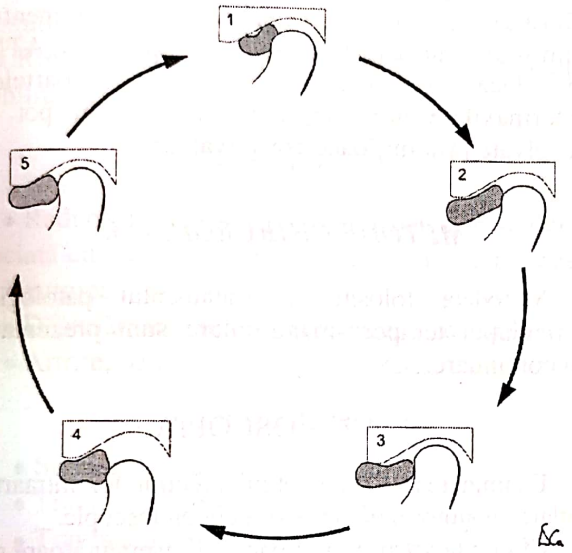

Figura 7.19. Deplasarea anterioară a discului fără reducere.

Radiografiile ATM nu prezintă modificări semnificative, în timp ce artroscopia, CT sau IRM pun în evidenţă deplasarea anteromedială a discului faţă de condil.

Principii de tratament:

Tratamentul iniţial este identic cu cel aplicat în SAD (antiinflamatoare nesteroidiene, eliminarea factorilor ocluzali care provoacă supraîncărcarea ATM-ului, fizioterapie etc.), fiind eficient în cazul deplasărilor cu reducere ale discului.Se poate administra şi toxina botulinică [6] la nivelul muşchiului pterigoidian lateral, în doze de 0,5 ml (12,5 U).

În cazul pacienţilor cu deplasări anterioare fără reducere, perforarea discului reprezintă o indicaţie majoră pentru tratamentul chirurgical [12]:

– artrocenteza sau artroscopia, pentru a elimina aderenţele care apar între disc şi suprafeţele articulare, în cazul deplasărilor cronice ale discului fără reducere,

– dacă artrocenteza sau artroscopia nu sunt eficiente, se poate înlocui discul cu grefă autogenă (de exemplu tegument, muşchi temporal). Nu este indicată înlocuirea aloplastică a discului.

EVALUAREA PREOPERATORIE A ARTICULAŢIEI TEMPORO-MANDIBULARE

Evaluarea bolnavului cu patologie intraarticulară este complexă şi necesită multă răbdare din partea medicului şi a pacientului. Istoricul afecţiunii va cuprinde în mod obligatoriu, pe lângă motivele prezentării, o descriere a simptomatologiei, cronologia simptomelor, tratamentele anterioare efectuate şi răspunsul la aceste tratamente.

EXAMENUL CLINIC

Se realizează prin evaluarea întregului aparat dento-maxilar. Capul şi gâtul trebuie examinate pentru a observa simetria sau asimetria cervico-facială. Muşchii masticatori trebuie palpaţi pentru a se putea determina zonele sensibile, spasmele musculare sau zonele trigger. Examenul obiectiv al articulaţiei temporo-mandibulare oferă detalii importante pentru precizarea diganosticului. Articulaţia este examinată şi în mişcare, prin palpare bidigitală, pentru a putea observa eventualele zgomote articulare (cracmente, crepitaţii) sau zone sensibile. Se notează care sunt aceste zone sensibile şi dacă articulaţia devine mai dureroasă în timpul diferitelor mişcări.

De asemenea, trebuie determinată amplitudinea mişcărilor mandibulei ale căror valori normale sunt:

– vertical: 40–45 mm,
– lateral: 6–8 mm,
– anterior: 4–6 mm.

Medicul trebuie să evalueze atât deschiderea maximă voluntară a gurii, cât şi deschiderea maximă forţată cu ajutorul presiunii digitale, utilă în diagnosticul diferenţial. Dinţii trebuie examinaţi atent, pentru a se stabili prezenţa faţetelor de abraziune, gradul de mobilitate, alte semne caracteristice bruxismului. Ocluzia dentară trebuie evaluată atât static, cât şi dinamic.

EXAMENE DE LABORATOR

Realizarea examenelor biochimice şi serologice în funcţie de simptomatologia clinică.

Scanned with OKEN Scanner

EXAMENUL RADIOLOGIC

Nu se poate realiza nici un fel de tratament pentru nici o afecțiune a ATM (intraarticulară sau extraarticulară) fără a avea un examen radiologic complet.

MODELE DE STUDIU

Modelele de studiu seriate, realizate la intervale de 6 luni, ne pot ajuta să apreciem dacă au apărut modificări în ocluzie, pentru a putea planifica tratamentul în acord cu aceste modificări.

FOTOGRAFII

Fotografiile recente sunt esențiale ca parte a documentației cazului, iar cele vechi, pot indica uneori debutul afecțiunii.

ANTECEDENTELE PATOLOGICE

Orice protocol operator anterior sau bilete de externare trebuie revăzute înainte de a planifica o nouă intervenție chirurgicală.

TRATAMENTUL CHIRURGICAL

Tratamentul chirurgical al afecțiunilor articulației temporo-mandibulare reprezintă o metodă terapeutică de rezervă. Decizia de tratament chirurgical depinde de gradul de suferință articulară, de modificările anatomice ale componentelor articulare, gradul de discomfort al pacientului și de rezultatele tratamentelor nechirurgicale. Tratamentul chirurgical este obligatoriu precedat și urmat de un tratament nechirurgical, care urmărește diminuarea încărcării funcționale a ATM.

Asociația Americană a Chirurgilor Oro-Maxilo-Faciali a precizat următoarele criterii pentru stabilirea indicației de tratament chirurgical în patologia temporomandibulară [8]:

– patologia intraarticulară evidențiată imagistic,

– corespondența obligatorie a simptomelor cu tulburările structurale articulare,

– durere și/sau disfuncții articulare, care constituie o infirmitate pentru pacient,

– tratamente nechirurgicale anterioare ineficiente,

– tratarea anterioră a bruxismului, a obiceiurilor orale parafuncționale și a tuturor factorilor care ar putea afecta tratamentul chirurgical;

– consimțământul pacientului, după ce în prealabil, i s-a explicat scopul intervenției, riscurile și complicațiile posibile, rata de succes, tratamentul postoperator necesar, alte alternative de tratament, evoluția bolii în lipsa tratamentului chirurgical.

Respectarea fără compromisuri a acestor criterii crește șansa de reușită a tratamentului chirurgical, dar nu o garantează. Tratamentul chirurgical urmărește restabilirea funcțiilor ATM și, dacă este cazul, restabilirea rapoartelor intermaxilare normale, când acestea nu pot fi rezolvate prin mijloace conservatoare.

METODE CHIRURGICALE

Metodele folosite în tratamentul patologiei articulației temporo-mandibulare sunt prezentate în continuare.

1. ARTROSCOPIA

Examinarea și tratamentul afecțiunilor intraarticulare cu ajutorul unui instrument endoscopic.

Eficiența artroscopiei pare a fi asemănătoare cu cea a procedurilor deschise, cu avantajul unei morbidități chirurgicale minime și a unor complicații reduse [13].

Indicații

- Absolute:
  - diagnosticul patologiei intraarticulare,
  - lavajul ATM,
  - liza aderențelor,
  - biopsia.
- Relative:
  - discoplastii,
  - plastia tuberculului articular,
  - artroplastii.

Contraindicații

- Infecții locale,
- Anchiloză temporomandibulara,
- Tratamentul tumorilor maligne.

Tehnică

Tehnica artroscopică înseamnă plasarea a cel puțin două canule în zona superioară a articulației: o canula este folosită pentru vizualizarea

Scanned with OKEN Scanner

procedurii cu artroscopul, în timp ce instrumentele sunt introduse prin cea de-a doua canulă (forceps, foarfeci, ace, cauter, instrumente rotative).

Ca şi în cazul celorlate intervenţii chirurgicale ale ATM, după artroscopie pacientul va urma fizioterapie şi mecanoterapie progresivă.

2. ARTROCENTEZA

Este cea mai conservatoare metodă de tratament chirurgical, care constă în lavajul compartimentului superior al ATM cu soluţii electrolitice (tip Ringer) şi îndepărtarea aderenţelor în timpul mobilizării mandibulei [14].

Indicaţii

- Reducerea deplasării anterioare a discului, asociată cu durere care nu răspunde la tratamentul nechirurgical,
- Deplasări anterioare fără reducere ale discului,
- Artrite, pentru diminuarea durerii.

Contraindicaţii

- Supuraţii locale,
- Tratamentul tumorilor maligne,
- Traumatisme articulare,
- Anchiloza temporo-mandibulară.

Tehnică

Este necesară anestezia locală. O cantitate mică de soluţie Ringer este injectată pentru a se obţine distensia hidraulică a spaţiului articular. În timpul artrocentezei trebuie făcute uşoare miscări ale mandibulei.

Fizioterapia si mecanoterapia trebuie utilizate în perioada de recuperare.

3. DISCOPLASTIA

Remodelarea, reconturarea sau repoziţionarea discului articular [15].

Indicaţii

- Deplasare anterioară a discului cu reducere, cu durere persistentă după artrocenteză sau artroscopie,
- Deplasare anterioară a discului fără reducere care nu răspunde la artrocenteză sau artroscopie.

Contraindicaţii

- Degenerare severă a discului,
- Perforaţii discale cu fragmentare.

Tehnică

Discoplastia cu remodelare

Se folosesc grefe de ţesut autogen pentru repararea discului perforat (fascie sau tegument). Discul deplasat este repoziţionat şi fixat în poziţie anatomică.

Discoplastia cu repoziţionare

Această procedură este combinată cu metode de reconturare a discului, a tuberculului articular sau a condilului mandibular. Post-operator se recomandă dieta semilichidă, fizioterapie şi mecanoterapie progresivă cu scopul normalizării mobilităţii mandibulare, în primele 6–8 săptămâni.

4. DISCECTOMIA

Îndepărtarea discului cu sau fără înlocuirea acestuia.

Indicaţii

- Luxaţii cronice recidivante,
- Artroză cu degenerare severă a discului,
- Deplasarea anterioară a discului fără reducere,
- Sindrom algodisfuncţional,
- Perforaţii discale cu fragmentare.

Contraindicaţii

Disc ce poate fi remodelat, reparat, repoziţionat.

Tehnică

După descoperirea chirugicală a articulaţiei, se secţionează capsula articulară la nivelul porţiunii anterioare, evidenţiindu-se discul articular care se detaşează cu ajutorul bisturiului de ligamentele articulare intracapsulare şi se îndepărtează. S-au utilizat materiale aloplastice, dar s-a renunţat treptat din cauza fragmentării, reacţiei de corp străin, sinovitei sau eroziunilor mari ale suprafeţelor osoase articulare [16]. Aceste probleme au dus la reînnoirea interesului pentru înlocuirea discului cu grefe de ţesut autogen (cartilaj auricular, fascie temporală şi combinaţie de lambouri fasciale şi musculare).

Scanned with OKEN Scanner

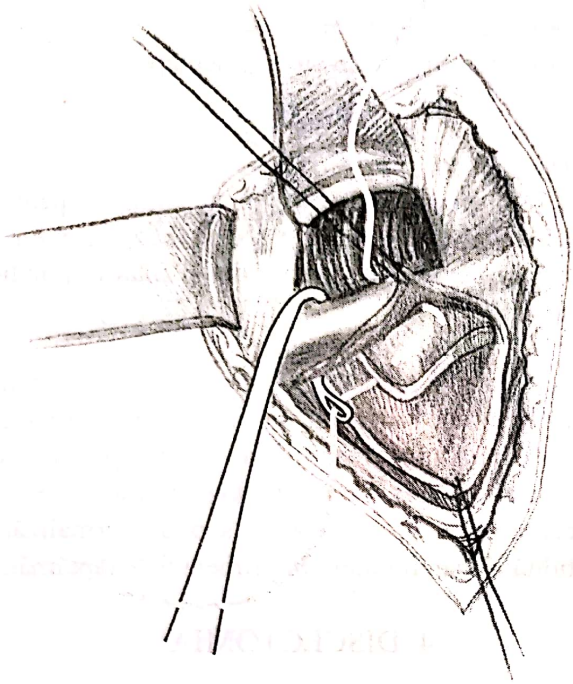

Figura 7.20. Discectomie cu grefă aloplastică.

5. REZECȚIA MODELANTĂ A TUBERCULULUI ARTICULAR

Îndepărtarea parțială/completă a tuberculului articular.

Indicații

- Luxații cronice recidivante,
- Hipermobilitatea mandibulară (persoane varstnice).

Contraindicații

- Tineri (datorită riscului de artroză iatrogenă).

Tehnică

Intervenția presupunea rezecția tuberculului articular atât în înălțime până la marginea inferioară a arcadei zigomatice, cât și în profunzime.

Deși pentru un timp această tehnică a fost larg folosită, din cauza senzației de instabilitate articulară, de pierdere a funcției de ghidaj a pantei temporale și a pericolului de apariție a artrozei iatrogene indicațiile ei s-au restrâns [17].

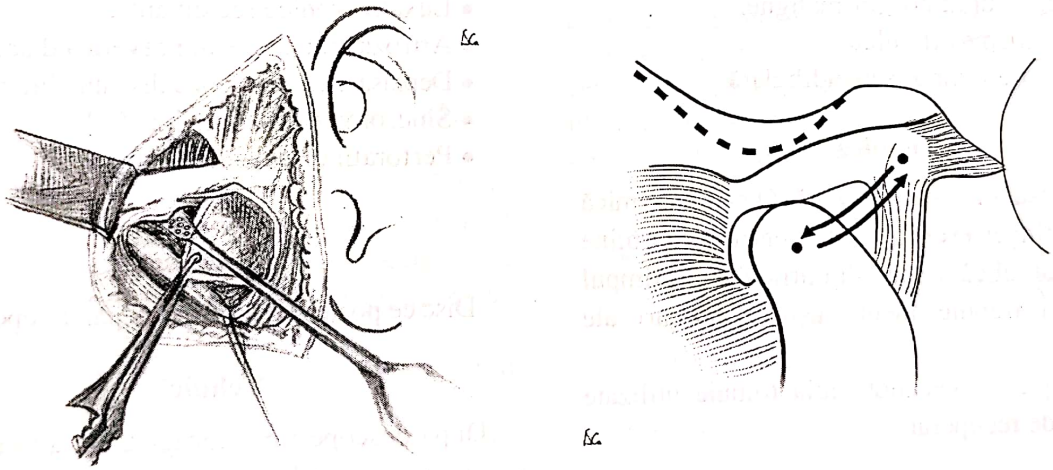

Figura 7.21. Rezecția modelantă a tuberculului articular.

6. CONDILOTOMIA

Indicații

– Deplasare anterioară a discului cu și fără reducere,
– Luxații cronice recidivante.

Tehnică

Intervenția chirurgicală favorizează acțiunea musculaturii de la nivelul segmentului proximal mandibular (condilian) ce repoziționează pasiv condilul, rezultând o relație favorabilă între condil, disc și fosa; nu se utilizează fire sau șuruburi de osteosinteză. Pacientul este imobilizat intermaxilar pe o perioadă de 2–6 săptămâni.

Deși această metodă chirurgicală de tratament a fost controversată, se pare că determină îmbunătățirea clinică semnificativă în multe afecțiuni ATM.

Scanned with OKEN Scanner

7. CONDILECTOMIA

Îndepărtarea condilului mandibular.

Indicații

- Hiperplazie condiliană activă,
- Tumori benigne şi maligne,
- Artrită reumatoidă severă
- Afecțiuni articulare degenerative severe de tip artozic,
- Anchiloză temporo-mandibulara,
- Luxații temporo-mandibulare cronice recidivante,
- Artrite infecțioase cu liza condilului.

Contraindicații

- Fractura procesului condilian
- Artrită traumatică
- Hiperplazie condiliana inactivă.

Tehnica

Se apelează întotdeauna la tehnica deschisă. Dacă nu se asociază cu o plastie, poate apare reducerea înălțimii ramului mandibular cu sechelele consecutive. De aceea, se preferă plastia cu proteze metalice de titan (tip Stryker) [18], sau cu grefe autogene costo-condrale (coastele V–VII).

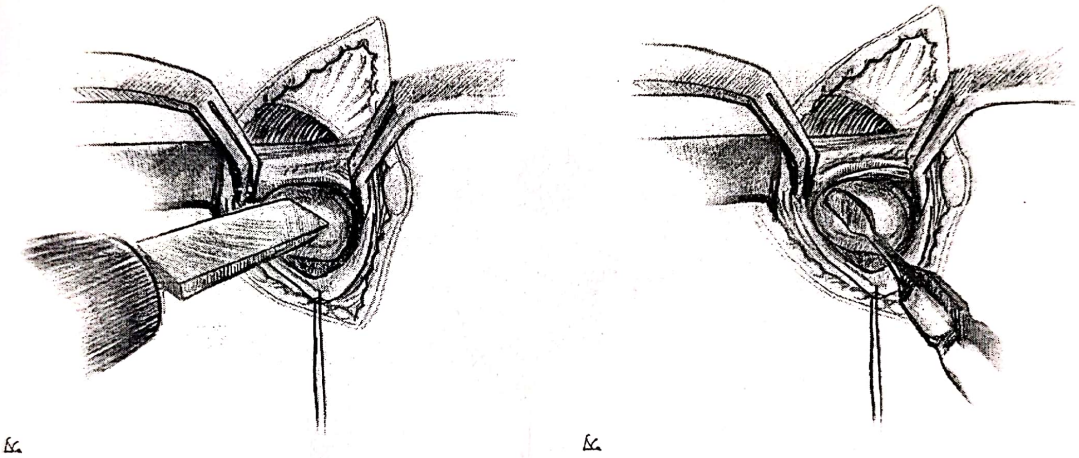

Figura 7.22. Condilectomie înaltă.

8. ARTROPLASTIA

Reconturarea suprafețelor articulare ale condilului şi/sau a fosei glenoide, fără îndepărtarea discului.

Indicații

- Hiperplazie condiliană inactivă,
- Afecțiuni articulare degenerative de tip artozic,
- Artrite metabolice,
- Artrite infecțioase,
- Perforații discale cu fragmentare.

Contraindicații

- Tumori maligne ATM,
- Artrite posttraumatice.

Tehnică

Această tehnică presupune, după descoperirea articulației, regularizarea suprafețelor osoase cu ajutorul unor freze miniaturizate montate la un micromotor ce se poate introduce prin artroscop. Tehnica permite şi regularizarea discului dacă acesta prezintă margini în exces sau neregulate. Manoperele chirurgicale se realizează sub irigare continuă a articulației, iar la finalul intevenției se introduc intraarticular substanțe antiinflamatoare.

9. ARTROPLASTIA ÎN ANCHILOZĂ

O indicație absolută pentru artroplastia prin tehnica deschisă este anchiloza osoasă intracapsulară. În aceste cazuri, intervenția chirurgicală este singura cale prin care poate restabili funcționalitatea articulară.

Scanned with OKEN Scanner

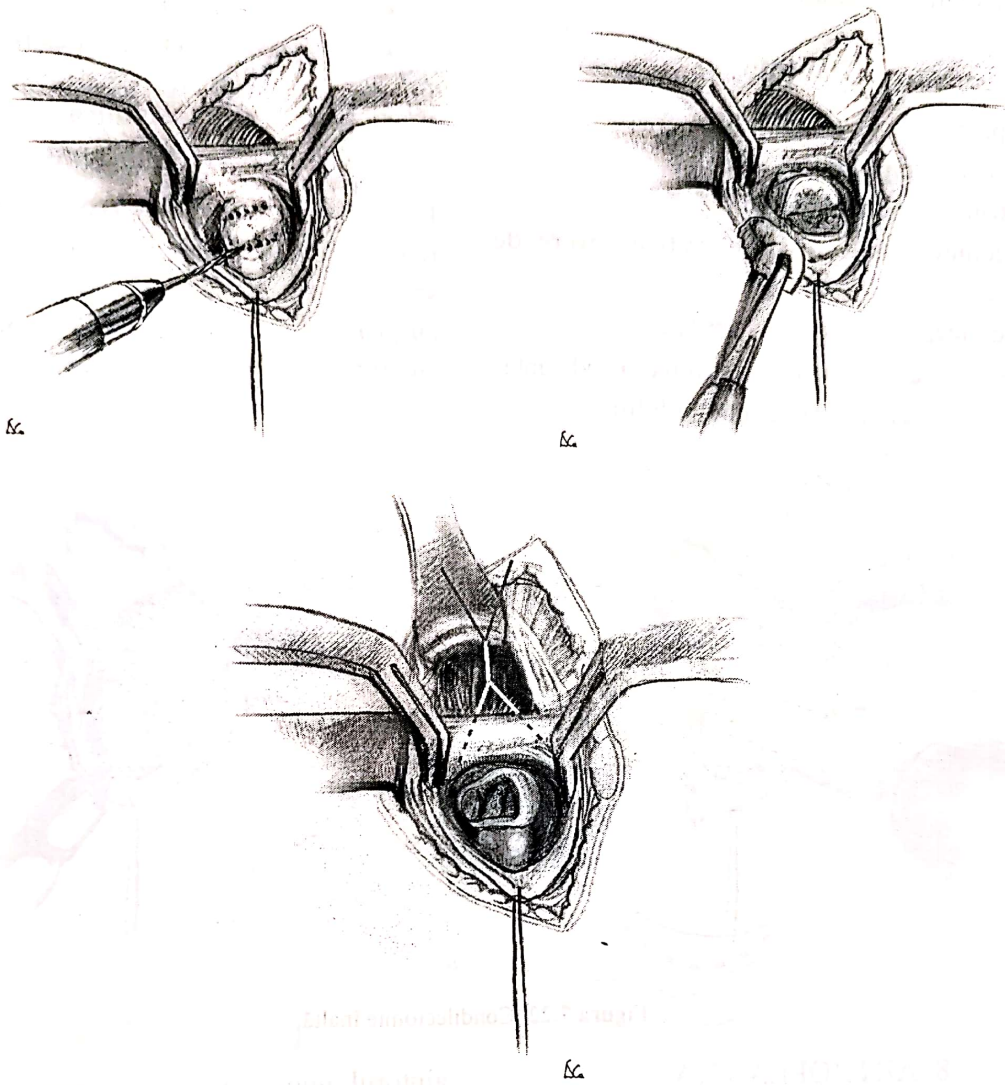

Figura 7.23. Artroplastie în anchiloză.

a

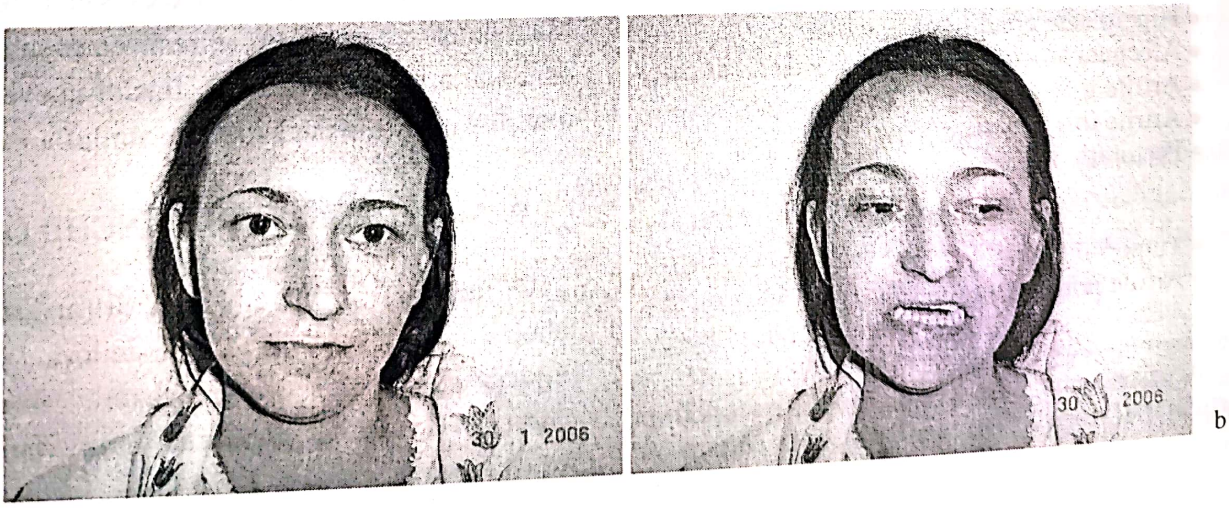

b

Scanned with OKEN Scanner

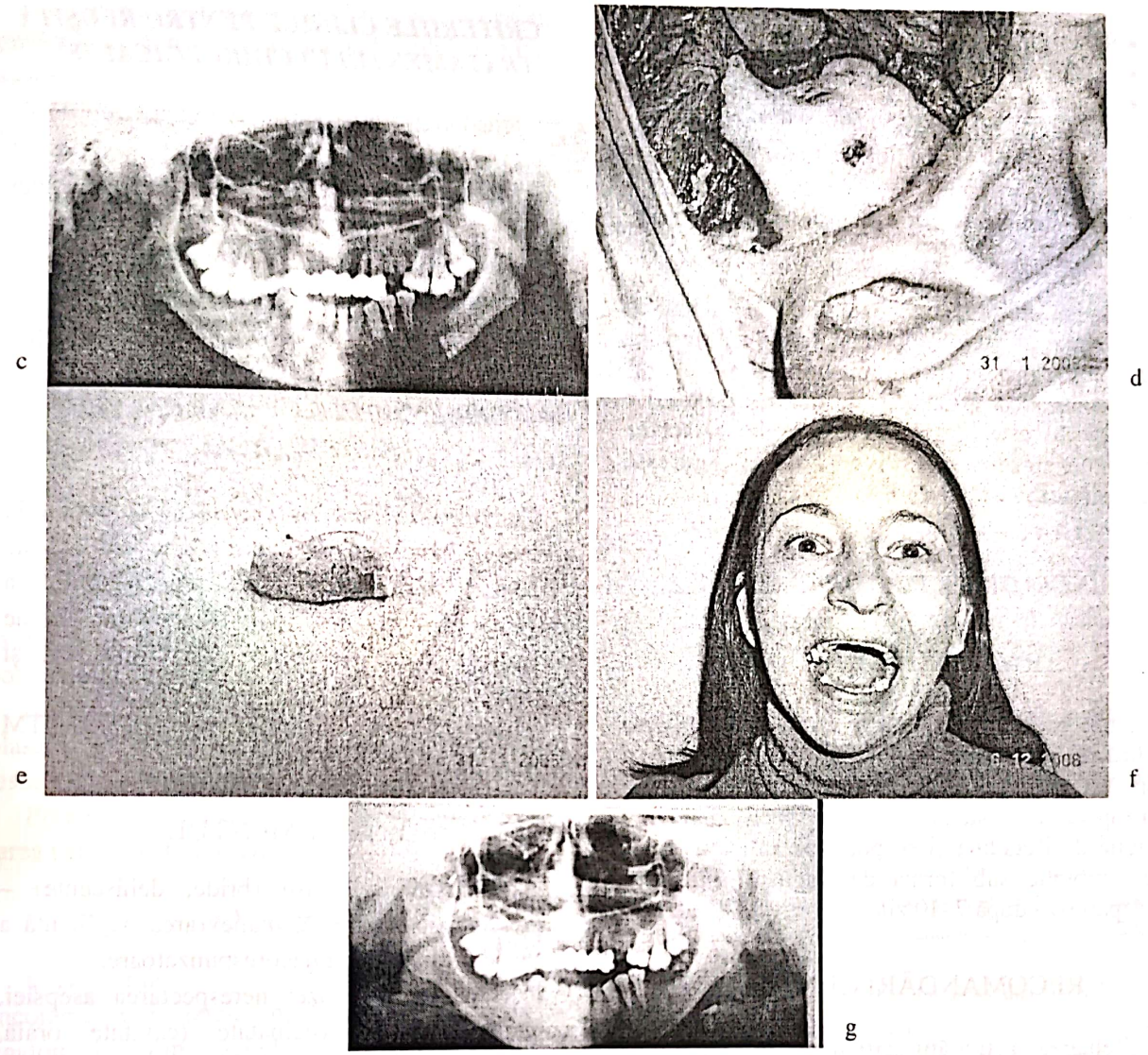

Figura 7.24. Artroplastie cu interpoziție de Dacron: a,b – aspect clinic preoperator cu limitare marcată a deschiderii gurii; c – ortopantomogramă preoperatorie cu evidențierea blocului osos de anchiloză; d – aspect intraoperator după rezecarea blocului osos de anchiloză și interpunerea grefei aloplastice – Dacron; e – aspect macroscopic al blocului osos de anchiloză; j – imagine postoperatorie cu deschiderea gurii în limite normale; g – aspect radiologic postoperator (cazuistica prof. dr. A. Bucur).

Rezecțiile modelante ale blocului osos și realizarea unei neoarticulații duc la recidive dacă între cele două fragmente osoase nu se interpun grefe autogene sau aloplastice. În Clinica de Chirurgie Oro-Maxilo-Facială București se folosește tehnica descrisă în premieră de V. Popescu (1956) [4].

Artroplastia cu interpoziție de tegument previne nu numai tulburările de creștere ale ramului mandibular în anchilozele bilaterale, ci și recidiva prin lipsa contactului direct intre suprafețele osoase sângerânde (care ar duce la formarea de calus osos.) O alternativă pentru umplerea spațiului obținut între condil și fosă este grefarea cu materiale aloplastice Dakron (Bucur), Teflon (Gogălniceanu). Postoperator, mișcările articulare se reiau din ziua a patra, mecanoterapia fiind obligatorie până la normalizarea mișcărilor mandibulare.

10. RECONSTRUCȚIA ATM

Înlocuirea structurilor articulare ale ATM cu materiale autogene și aloplastice.

Indicații

- Aplazia condiliană,
- Tumori maligne,
- Artrite, cu excepția celei reumatoide,

Scanned with OKEN Scanner

• Resorbție condiliană progresivă,
• Anchiloză temporo-mandibulară,
• Traumatisme severe cu distrugerea componen-telor articulare.

Contraindicații

Tumori maligne primare sau metastatice articulare.

Tehnică

Tehnica chirurgicală poate implica înlocuirea condilului, a fosei glenoide sau a ambelor componente osoase ale articulației.

Reconstrucția articulară cu ajutorul protezelor chirurgicale este singura care permite refacerea articulației cu reducerea simtomatologiei dureroase și corectarea relațiilor de ocluzie.

ÎNGRIJIRILE POSTOPERATORII

TRATAMENTUL PLĂGII

După închiderea atentă, anatomică a plăgii se aplică un pansament compresiv pentru prevenirea formării hematomului și reducerea edemului postoperator. Toaleta plăgii se face zilnic, cu soluție de Betadină și se pot face aplicații locale cu antibiotic sub formă de unguent. Firele se îndepărtează după 7–10 zile.

RECOMANDĂRI GENERALE

Reluarea activității articulare și musculare trebuie făcută cât mai devreme postoperator pentru a grăbi vindecarea și pentru a preveni formarea aderențelor și a cicatricelor, care pot limita mișcările mandibulei.

MEDICAȚIE

– Analgetice,
– AINS,
– Miorelaxante: pentru scăderea spasmelor musculare.

FIZIOTERAPIE ȘI MECANOTERAPIE

Dietă

Alimentație semilichidă, cu o consistență ce crește progresiv, până la reluarea alimentației normale.

CRITERIILE CLINICE PENTRU REUȘITA TRATAMENTULUI CHIRURGICAL [8]

– Nivel al durerii redus,
– Deschiderea gurii mai mare de 35 mm,
– Mișcările de lateralitate și de propulsie mai mari de 4 mm,
– Masticație în parametrii fiziologici,
– Ocluzie funcțională și stabilă,
– Aspect clinic acceptabil.

COMPLICAȚIILE TRATAMENTULUI CHIRURGICAL

Complicațiile pot apare chiar în condițiile respectarii indicațiilor și a unor tehnici chirurgicale corecte. Pentru medicul chirurg posibilitatea apariției unor incidente și complicații trebuie permanent avută în vedere, atât intra- cat și postoperator.

Complicațiile tratamentului chirurgical al ATM pot interesa [8]:

1. TEGUMENTUL

a. Cicatrizări vicioase (bride, dehiscente) – cauze: incizie incorectă, manevrarea neglijentă a țesuturilor moi, sutura necorespunzătoare.

b. Supurații – cauze: nerespectarea asepsiei, contaminarea din vecinătate (cavitate orală, ureche), lipsa pregătirii corespunzătoare a campului operator (neîndepărtarea firelor de păr).

Principii de tratament: drenaj (acolo unde e cazul), antibioterapie conform antibiogramei.

2. CONDUCTUL AUDITIV EXTERN

a. Stenoza conductului – cauze: incizie incorectă, perforarea conductului auditiv extern.

Principii de tratament: îndepărtarea țesutului cicatricial și plasarea de grefe de piele.

b. Supurația – cauze: perforarea conductului auditiv extern.

3. OSUL

a. Anchiloza – cauze: hemostază ineficientă, lipsa mecanoterapiei postoperatorii.

Scanned with OKEN Scanner

b. Supuraţii – cauze: nerespectarea asepsiei, contaminare prin perforarea conductului auditiv, necrozarea grefelor autogene.

c. Reacţii supurative de corp strain (la materialele aloplastice).

d. Reacţii degenerative ale capului condilului sau ale fosei glenoide post-artroplastie.

4. DISCUL ARTICULAR

Sfâşiere sau perforare, prin aplicarea de forţe excesive cu instrumentarul artoscopic.

Principii de tratament: mecanoterapie pentru a preveni aderenţele.

5. NERVII CRANIENI

Nervul alveolar inferior (parestezie, anestezia) – cauze: manevrarea neglijentă a ţesuturilor, manevrarea neglijentă a cauterului, hematoame, poziţionarea incorectă a şuruburilor de osteosinteză.

Nervul facial (parestezia, paralizia) – cauze: plasarea incorectă a inciziei, manevrarea neglijentă a ţesuturilor, hematoame.

Principii de tratament: fizioterapie, electrostimularea nervului şi vitaminoterapie.

6.VASELE

a. Hemoragia intraoperatorie – cauze: plasarea incorectă a inciziei, insuficienta cunoaştere a anatomiei (lezarea accidentală a arterei maxilare interne, considerată un accident major).

b. Hemoragie postoperatorie – cauze: imposibilitatea asigurării hemostazei intraoperatorii, lipsa pansamentului compresiv.

Principii de tratament: reevaluarea hemostazei.

7. RECONSTRUCŢIA CU LAMBOURI OSOASE LIBER VASCULARIZATE

Tromboze ale anastomozelor microvasculare, cu necrozarea grefei.

8. MUŞCHI (SPASM MUSCULAR)

Cauze: lipsa mecanoterapiei şi folosirea căldurii, neutilizarea miorelaxantelor postoperator, neutilizarea gutierelor atunci când sunt indicate.

9. TULBURĂRI DE OCLUZIE

Cauze: durerea postoperatorie, edemul sau hemoragia intraarticulară. Discoplastia poate cauza tulburări de ocluzie temporare, până se produce adaptarea funcţională a discului.

Principii de tratament: mecanoterapie şi realizarea echilibrării ocluzale.

BIBLIOGRAFIE

1. Carlsson GE, Kopp S, Oberg T. Arthritis and allied diseases of the temporomandibular joint. In: Zarb GA, Carlsson GE, eds. Temporomandibular joint: Function and dysfunction. Copenhagen: Munksgaard; 1979, 269–320.
2. Trăistaru T. Diagnostic si tratament in sindroamele mioarticulare temporo-mandibulare. Editura Cerma, Bucureşti 1999: 48, 102–108.
3. Aldescu C. Radiologie pentru studenti si medici stomatologi. Editura Polirom Iaşi, 1998; 168-175.
4. Burlibaşa C *et al.* Chirurgie Orală şi Maxilofacială. Editura Medicală, Bucureşti, 2001; 1169–1211.
5. Yoshida K, Iizuka T. Botulinum toxin treatment for upper airway collapse resulting from temporomandibular joint dislocation due to jaw-opening dystonia. Cranio: the journal of craniomandibular practice 2006 Jul;24(3):217–222.
6. Freund BJ, Schwartz M. Intramuscular injection of botulinum toxin as an adjunct to arthrocentesis of the temporomandibular joint: preliminary observations. The British journal of oral & maxillofacial surgery. 2003 Oct;41(5):351–352.
7. Karlis V, Glickman R. Nonsurgical management of Temporomandibular disorders. In Peterson`s Principles of Oral and Maxilofacial Surgery, 2nd BC Decker Inc, Hamilton, London, 2004, 953–958.
8. Mercuri LG. Temporomandibular joint disorders. In Kwon PH, Laskin DM: Clincian`s Manual of Oral and Maxillofacial Surgery, 3rd Edition, Quintessence Publishing Co, Inc., Illinois, 2001, 407–425.
9. Popescu V, Burlibaşa C. Tehnici curente de chirurgie stomatologica. Editura Medicală, Bucureşti, 1961; 404–408.
10. Mortazavi SH, Motamedi MK. Congenital fusion of the jaws. Indian J Pediatr; 74:416–418, 2007.
11. Wilkes CH. Internal derangements of the temporomandibular joint: Pathological variation. Arch Otolaryngol Head Neck Surg; 115:469, 1989.

Scanned with OKEN Scanner

Capitolul 8
TRATAMENTUL COMPLEX AL ANOMALIILOR DENTO-MAXILARE SEVERE

ALEXANDRU BUCUR

Anomaliile dento-maxilare reprezintă tulburări de creştere şi dezvoltare a oaselor maxilare, care induc tulburări morfologice variate, incluzând printre altele tulburări de ocluzie, funcţionale şi fizionomice.

PRINCIPII GENERALE

Diagnosticul şi stabilirea conduitei terapeutice pentru pacienţii cu anomalii dento-maxilare severe implică efortul conjugat al medicului ortodont şi al chirurgului oro-maxilo-facial, pe baza anamnezei examenului clinic cervico-facial şi investigaţiilor imagistice. Analiza cefalometrică, stabilirea diagnosticului de anomalie, a indicaţiei operatorii şi a unui plan de conduită terapeutică se va face în cadrul acestei colaborări interdisciplinare.

Indicaţiile tratamentului chirurgical-ortodontic sunt următoarele:

– anomalii dento-maxilare severe, pentru care tratamentul ortodontic nu are indicaţie;

– tratamentul ortodontic este depăşit (prezentare tardivă);

– eşecuri ale tratamentelor ortodontice.

Contraindicaţiile intervenţiilor de chirurgie ortognată sunt relative, fiind legate de prezenţa unor afecţiuni generale asociate (situaţii rare, fiind vorba în general de pacienţi tineri), nivelul nerealist al aşteptărilor post-terapeutice şi complianţa redusă faţă de tratament. O contraindicaţie importantă este neîncheierea perioadei de creştere.

Obiectivele tratamentului chirurgical-ortodontic al anomaliilor dento-maxilare sunt următoarele:

– obţinerea unei ocluzii funcţionale;

– echilibrul sistemului stomatognat (inclusiv dento-parodontal, al articulaţiei temporo-mandibulare);

– obţinerea unei armonii faciale;

– satisfacţia pacientului privind fizionomia şi deci o bună reintegrare socială;

– stabilitatea rezultatului tratamentului.

PROTOCOLUL STANDARD PRIVIND ETAPIZAREA TRATAMENTULUI ANOMALIILOR DENTO-MAXILARE SEVERE

Conform datelor recente din literatura de specialitate, s-a definit un protocol standard privind conduita diagnostică şi terapeutică pentru aceşti pacienţi [1]. Aceasta constă în următoarele etape:

– Stabilirea diagnosticului – tipul de anomalie scheletală;

– Tratament ortodontic pre-chirurgical – 9 luni;

– Tratament chirurgical;

– Tratament ortodontic post-chirurgical – 16 luni;

– Tratamente asociate.

CLASIFICAREA ANOMALIILOR DENTO-MAXILARE

CLASIFICAREA ANGLE

Una dintre cele mai utilizate clasificări ale anomaliilor dento-maxilare rămâne şi astăzi cea propusă de Angle [2], având drept criteriu principal de clasificare relaţiile mandibulo-maxilare în plan sagital.

Scanned with OKEN Scanner

Anomalii în plan sagital	Pro- = avansat
	Retro- = retrudat
Anomalii în plan transversal	Exo- = lărgit
	Endo- = îngustat
	Latero- = deviat lateral
Anomalii în plan vertical	Supra- = raport vertical mărit
	Infra- = raport vertical micşorat
	Denţie = anomalie dentară
	Alveolie = anomalie a procesului alveolar
	Gnaţie (gnatism) = anomalie a bazelor osoase maxilară sau mandibulară
	Genie = anomalie a mentonului

Anomalii clasa I Angle

Reprezintă anomaliile în care raportul dintre maxilar şi mandibulă este corect în plan sagital, existând însă anomalii dento-alveolare. Criteriul clinic este raportul neutral (normal) între primii molari, în plan sagital.

Anomalii clasa a II-a Angle

Reprezintă anomaliile caracterizate prin raporturi intermaxilare anormale, în sensul poziţionării posterioare a mandibulei faţă de maxilar. Criteriul clinic este raportul distalizat al primului molar inferior faţă de cel superior. Angle descrie două subdiviziuni, în funcţie de raporturile dinţilor frontali: diviziunea 1 (ocluzia adâncă „în acoperiş") şi diviziunea 2 (ocluzia adâncă acoperită).

Anomalii clasa a III-a Angle

Reprezintă anomaliile caracterizate prin raporturi intermaxilare anormale, în sensul poziţionării anterioare a mandibulei faţă de maxilar. Criteriul clinic este raportul mezializat al primului molar inferior faţă de cel superior.

Anomaliile în plan sagital se pot asocia cu alte tulburări în plan vertical sau transversal.

CLASIFICAREA ŞCOLII FRANCEZE

Clasificarea şcolii franceze de ortodonţie [3, 4] are caracter descriptiv al anomaliei, în funcţie de structurile dento-maxilare implicate şi raporturile acestora faţă de situaţia normală. Termenii utilizaţi sunt prezentaţi în continuare:

Asocierea între diferite anomalii se denumeşte consecutiv. Astfel, de exemplu o anomalie bimaxilară de clasa a III-a Angle corespunde unui prognatism mandibular cu retrognatism maxilar. În mod curent, pentru a denumi anomaliile dento-maxilare în plan vertical, se folosesc termenii de „ocluzie deschisă" şi „ocluzie adâncă"; de asemenea, pentru endognaţia maxilarului, se foloseşte şi termenul de „compresie de maxilar.

ANOMALII ÎN PLAN SAGITAL

ANOMALII DE CLASA A III-A ANGLE

Conceptual, pentru pacienţii cu anomalii dento-maxilare de clasa a III-a se descriu trei situaţii clinice: 1. prognatism mandibular, 2. retrognatism maxilar, 3. asocierea dintre acestea. Pot fi prezente totodată alte anomalii, în plan vertical sau transversal.

Incidenţa anomaliilor dento-maxilare severe de clasa a III-a datorate numai prognatismului mandibular anatomic, care prezintă indicaţie de tratament chirurgical, au o incidenţă în populaţia generală de aproximativ 0,5% [5]. O problemă dificilă de conduită terapeutică o reprezintă anomaliile asociate, la care pacienţii prezintă pe de o parte un prognatism mandibular anatomic şi totodată un deficit de creştere sagitală a maxilarului. Această asociere este prezentă la aproximativ 18–20% dintre pacienţii cu anomalii dento-maxilare de clasa a III-a [5].

DIAGNOSTICUL TIPULUI DE ANOMALIE SCHELETALĂ ŞI STABILIREA CONDUITEI TERAPEUTICE

Examenul cervico-facial aduce o serie de date clinice cu caracter orientativ pe baza cărora se poate stabili un diagnostic prezumtiv de anomalie dento-maxilară. Se remarcă similitudinea numeroaselor date cu caracter clinic pentru situaţiile cu prognatism mandibular, retrognatism maxilar şi deci şi pentru anomaliile asociate.

Indiferent de tipul anomaliei, profilul facial este concav, iar în cazul anomaliilor cu prognatism mandibular, aspectul caracteristic este de faţă prelungă („*long face*").

Scanned with OKEN Scanner

Tabelul 8.1

Aspecte clinice în anomaliile dento-maxilare de clasa a III-a [6]

	Prognatism mandibular	Retrognatism maxilar
Examen cervico-facial: normă frontală		
Etajul inferior al feţei	Mărit	Mărit / aparent mărit
Distanţa bizigomatică	Normală	Normală / scăzută
Aspectul regiunii paranazale	Normal	Drept / concav
Lăţimea alară	Normală	Scăzută
Vizibilitatea incisivilor în repaus	Normală	Normală / scăzută
Vizibilitatea roşului de buză	Normală	Normală / scăzută
Examen cervico-facial: normă laterală		
Proiecţia rebordului infraorbital	Normală	Normală/post.
Aspectul regiunii geniene	Normal	Normal / aplatizat
Aspectul regiunii paranazale	Normal	Drept / concav
Dimensiunea regiunii nazale	Normală	Crescută
Şanţ supracolumelar	Normal	Absent
Rotaţia sagitală a columelei	Normală	Scăzută
Proiecţia mentonului	Crescută	Normală
Distanţa menton – hioid	Crescută	Normală
Proiecţia rebordului infraorbital	Normală	Normală/post.
Examen oral:		
Aspectul arcadelor dentare	Alungită la mandibulă	Scurtată la maxilar
Înclinarea grupului frontal	Vestibulo-înclinare sup.	Linguo-înclinare inf.
Ocluzia grupului lateral în plan sagital	Clasa a III-a Angle	Clasa a III-a Angle
Ocluzia grupului frontal în plan sagital	Cap la cap / inversă	Cap la cap / inversă

Examenul clinic va fi întotdeauna completat de fotogrammetrie de profil, care să permită o analiză suplimentară a raporturilor diferitelor repere faciale.

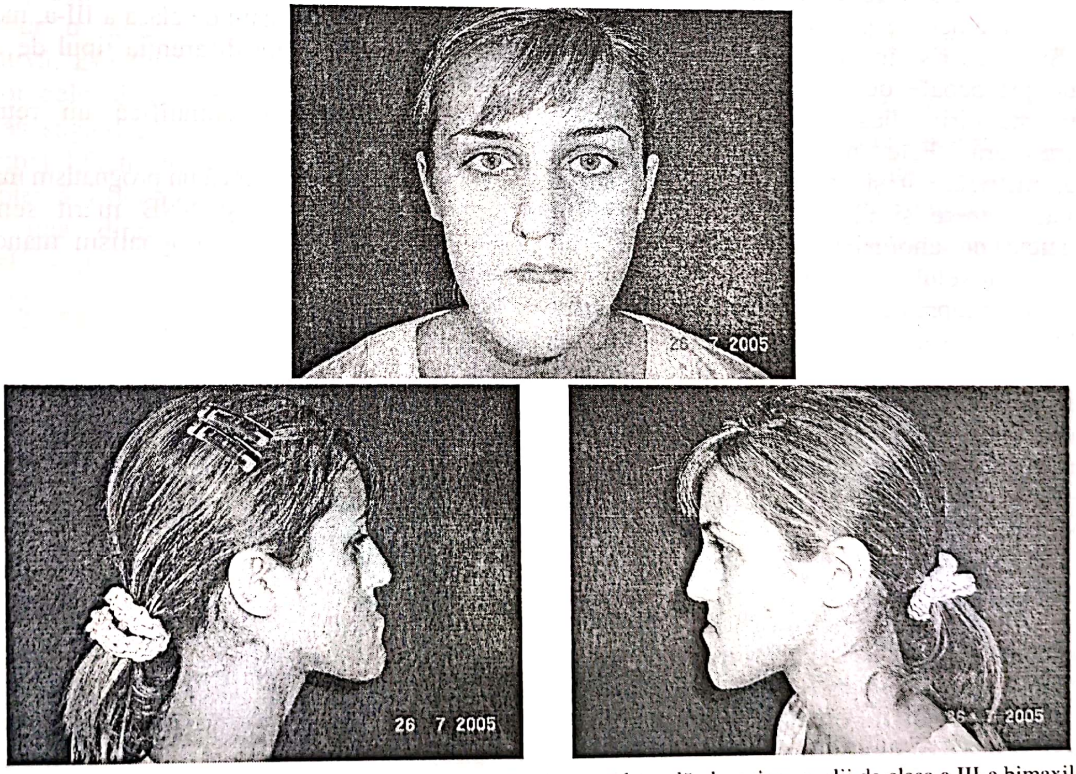

Figura 8.1. Aspectul clinic cervico-facial din normă frontală şi normă laterală al unei anomalii de clasa a III-a bimaxilare: prognatism mandibular asociat cu retrognatism maxilar (cazuistica prof. dr. A. Bucur).

Scanned with OKEN Scanner

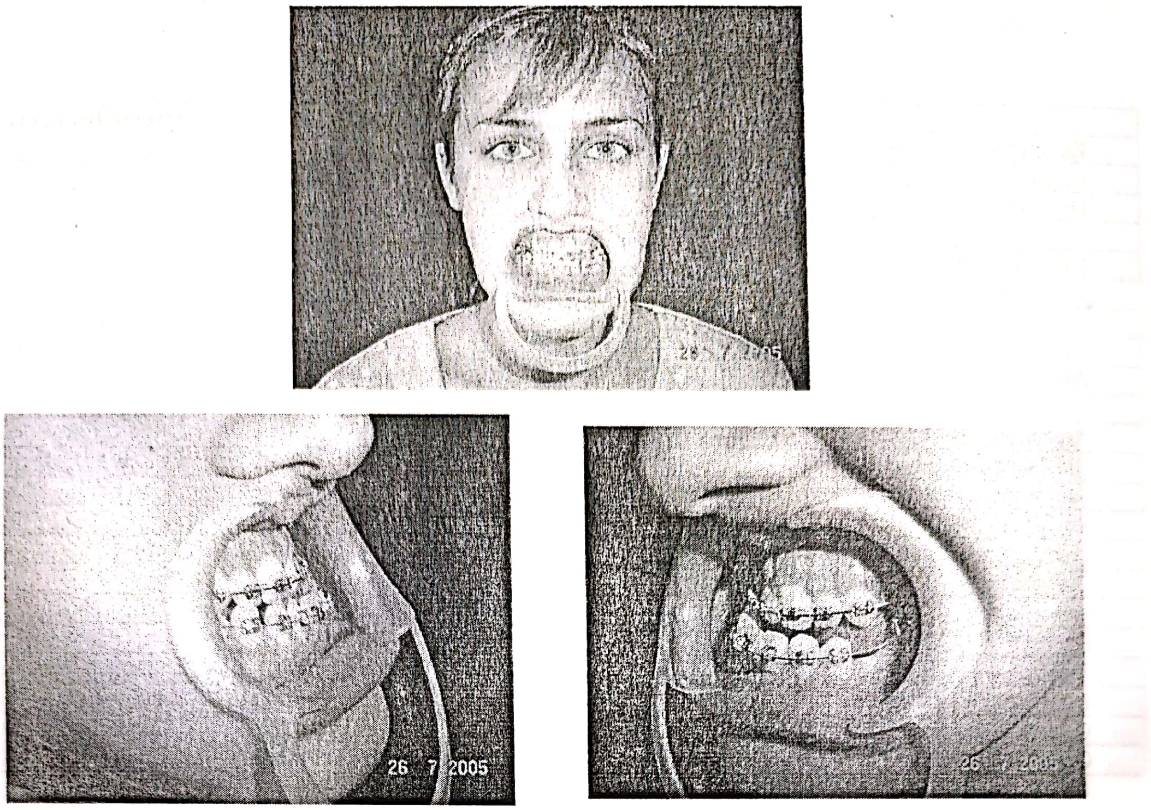

Figura 8.2. Aspectul clinic oral: ocluzia dentară.

Diagnosticul diferențial între anomaliile dento-maxilare de clasa a III-a se va stabili în urma analizei cefalometrice pe baza teleradiografiei de profil. Sunt descrise în literatura de specialitate o serie de protocoale de analiză cefalometrică în vederea stabilirii diagnosticului de anomalie dento-maxilară. Este necesară evaluarea atât fotogrammetrică, cât şi cefalometrică, pe baza a numeroase repere şi planuri, care să orienteze diagnosticul de anomalie scheletală, tulburările induse la nivelul părților moi şi conduita terapeutică – asupra acestor aspecte nu vom insista aici. Principial, pentru stabilirea diagnosticului de anomalie dento-maxilară în plan sagital, cea mai utilizată metodă este cea descrisă de Steiner [7], care se bazează pe măsurarea unghiurilor formate de unele repere cefalometrice:

– punctul Sella (S): centrul şeii turceşti;

– punctul Nasion (N): cel mai anterior punct al suturii naso-frontale pe linia mediană;

– punctul subspinal (A): cel mai posterior punct al concavității conturului osos dintre spina nazală anterioară şi incisivii superiori;

– punctul supramental (B): cel mai posterior punct al concavității conturului osos dintre pogonion şi incisivii inferiori.

Tipul de anomalie se va stabili prin evaluarea modificărilor unghiurilor SNA şi SNB pe cefalometria de profil. Unghiul SNA are o valoare normală de 82° (±2°), iar SNB de 78° (±2°). În contextul unei anomalii de clasa a III-a, modificările acestor unghiuri pot diferenția tipul de anomalie, astfel:

– SNA micşorat semnifică un retrognatism maxilar;

– SNB mărit semnifică un prognatism mandibular;

– SNA micşorat şi SNB mărit semnifică o anomalie asociată, cu prognatism mandibular şi retrognatism maxilar.

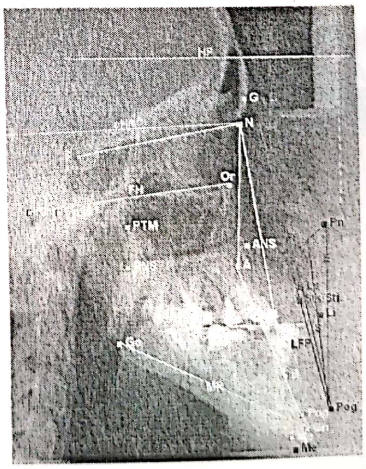

Figura 8.3. Teleradiografia de profil: analiza cefalometrică în vederea stabilirii diagnosticului de anomalie dento-maxilară.

Scanned with OKEN Scanner

TRATAMENTUL ORTODONTIC PRECHIRURGICAL

Principalul obiectiv al acestei etape este „decompensarea" anomaliei. De asemenea, vizează o serie de obiective secundare, cum ar fi: alinierea dentară, nivelarea curbei Spee, crearea spațiului pentru eventuale osteotomii segmentare sau în cazul compresiei de maxilar, realizarea compatibilității ocluzale a arcadelor în vederea obținerii unei ocluzii cât mai stabile imediat după intervenția chirurgicală. Uneori este necesară și extracția unor dinți permanenți. În general, acest tratament ortodontic prechirurgical durează 6–9 luni.

De ce decompensare?

Așa cum am arătat anterior, la acești pacienți, în mod fiziologic, dentiția va compensa funcțional anomalia, pentru a obține cea mai favorabilă ocluzie în condițiile anomaliei bazei osoase. Astfel, la prima prezentare de cele mai multe ori pacientul prezintă o basculare a grupului frontal inferior spre lingual și a grupului frontal superior spre vestibular. În condițiile unei baze osoase normale (sau corectate chirurgical), fără corectarea prealabilă a acestor basculări, pacientul ar prezenta o inocluzie sagitală și verticală semnificativă. Efectul acestei inocluzii este lipsa unui factor ocluzal de contenție în noua poziție, atât în plan sagital cât și în plan vertical. Acesta este principalul factor de recidivă a anomaliei.

O problemă dificilă și controversată este faptul că chiar una dintre indicațiile tratamentului chirurgical pentru acești pacienți este eșecul tratamentului ortodontic. Astfel, pot exista situații în care pacientul se prezintă la chirurgul oro-maxilo-facial după un tratament ortodontic care a avut ca obiectiv retrudarea grupului frontal inferior și/sau avansarea grupului frontal superior, uneori efecte secundare fiind basculări suplimentare ale acestor dinți. În acest context, un nou tratament ortodontic, de data aceasta prechirurgical, care să urmărească decompensarea anomaliei, va fi anevoios și expus unor riscuri importante de apariție a unei mobilități dentare accentuate.

Din acest motiv, pentru pacienții cu anomalii dento-maxilare severe este necesară stabilirea unei conduite terapeutice corecte încă de la început, în colaborare interdisciplinară chirurgie oro-maxilo-facială-ortodonție.

TRATAMENTUL CHIRURGICAL

În cazul anomaliilor dento-maxilare de clasa a III-a, tratamentul vizează:

– retrudarea mandibulei prognate;

– avansarea maxilarului în cazurile cu retrogatism maxilar;

– asocierea între acestea.

Această etapă are loc după terminarea tratamentului ortodontic prechirurgical. Obiectivul principal al intervenției chirurgicale este obținerea unor relații optime între oasele maxilare, cu beneficii fizionomice evidente, precum și a unei ocluzii favorabile:

– raporturi ocluzale de clasa I în plan sagital (raporturi ocluzale normale);

– overbite (supraacoperire frontală) și *overjet* (raportul incisiv în plan sagital) normale;

– raporturi ocluzale normale în plan transversal.

Planificarea intervenției chirurgicale pe baza studiului cefalometric

În urma tratamentului ortodontic prechirurgical, este necesară o nouă evaluare cefalometrică, în vederea planificării intervenției chirurgicale, pentru evaluarea fezabilității intervenției și pentru definirea reperelor necesare intraoperator.

Planificarea cefalometrică prechirurgicală oferă informații esențiale pentru intervenția chirurgicală. În plus, se poate evalua preoperator rezultatul intervenției prin compararea reperelor de predicție cu cefalometria postoperatorie.

Figura 8.4. Schema cefalometrică preoperatorie și cea de predicție pentru o anomalie de clasa a III-a, la care se va practica o osteotomie tip Obwegeser-Dal Pont, cu retrudare.

Scanned with OKEN Scanner

Planificarea intervenției se va face cu ajutorul unei noi teleradiografii de profil, pe baza căreia se va construi schema cefalometrică preoperatorie și schema cefalometrică de predicție. Trasarea reperelor urmărește să stabilească viitoarea poziție a fragmentelor osoase, necesitatea și amploarea unei genioplastii, precum și necesitatea unor intervenții asociate.

Figura 8.5. Planificarea intervenției chirurgicale pe baza schemei cefalometrice, în acest caz intervenția necesară fiind bimaxilară.

Planificarea intervenției pe baza schemelor de predicție oferă informațiile esențiale pentru orientarea reperelor intraoperatorii. În plus, rezultatul intervenției poate fi ușor evaluat prin suprapunerea schemei de predicție cu cefalometria imediat postoperatorie. Discrepanțe semnificative între cele două indică un posibil eșec al intervenției.

Evaluarea cefalometrică și planificarea intervenției chirurgicale se poate realiza și prin mijloace moderne, computerizate. Avantajul acestora este în primul rând legat de posibilitatea simulării aspectului facial postoperator, fapt benefic din punct de vedere psihologic pentru pacient, dar totodată și a posibilității elaborării unor multiple planuri de tratament chirurgical, fără un efort considerabil. Pe de altă parte această metodă prezintă dezavantajul introducerii unor factori de eroare suplimentari la marcarea reperelor cefalometrice, dar și un preț ridicat, precum și necesitatea calificării personalului pentru elaborarea digitală a schemelor cefalometrice.

Planificarea intervenției pe modele de studiu și realizarea gutierelor de ocluzie

În funcție de planul de tratament chirurgical stabilit pe baza datelor clinice și a analizei cefalometrice preoperatorii, se va realiza o planificare a intervenției chirurgicale pe modele de studiu.

Se vor realiza modele de studiu, iar acestea vor fi montate în articulator semireglabil în relație centrică. O excepție o constituie necesitatea avansării și „dezimpactării" maxilarului, situație în care modelele se montează în „poziția de repaus", cu spațiu de inocluzie fiziologică (*„freeway space"*). Modelele fixate în articulator se conformează anatomic.

Se trasează pe modelul maxilar o serie de linii verticale și orizontale de referință, iar modelul maxilarului superior se secționează la nivelul viitoarei linii de osteotomie, dacă aceasta este necesară. Modelul mandibular se secționează pe o linie orizontală care reprezintă aproximativ conturul bazilarei mandibulei.

În cazul intervențiilor bimaxilare, se „avansează" mai întâi maxilarul superior care se stabilizează cu ceară în poziția vizată, conform schemei cefalometrice intermediare de predicție. Se construiește acum o gutieră chirurgicală intermediară, care va reflecta raporturile ocluzale între maxilarul avansat și mandibula nesecționată. Această gutieră este necesară intraoperator, pentru a stabiliza primar blocul osos maxilar în raport cu mandibula, între timpul chirurgical de osteotomie a maxilarului și cel de osteotomie a mandibulei. Astfel, se poate obține o stabilitate a acestui fragment maxilar (altfel imposibilă din lipsa altor repere ocluzale în această etapă chirurgicală intermediară), în vederea stabilizării prin osteosinteză. Menționăm că gutiera intermediară este necesară doar pentru intervențiile chirurgicale bimaxilare. În cazul în care este vizată doar o intervenție pe mandibulă, această etapă nu este necesară. Se retrudează mandibula conform poziției vizate, pe baza datelor obținute din schema cefalometrică finală de predicție, dar și în raport cu modelul maxilar. În cazul în care se constată că ocluzia rezultată este instabilă, este necesară confecționarea unei gutiere chirurgicale finale, care să creeze repere în plan sagital și transversal, (dar nu și în plan vertical!) în vederea unei imobilizări intermaxilare postoperatorii stabile.

Scanned with OKEN Scanner

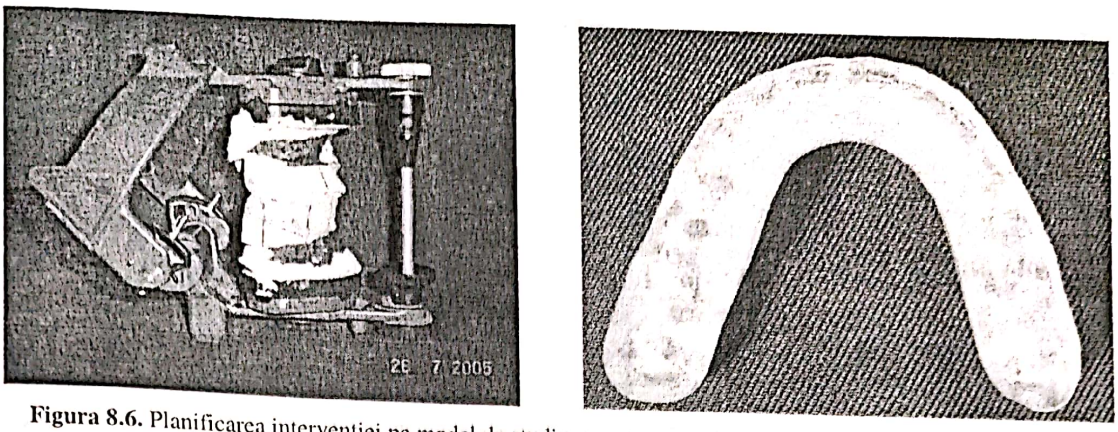

Figura 8.6. Planificarea intervenției pe model de studiu: montarea modelelor în articulator, trasarea reperelor, secționarea și repoziționarea acestora; confecționarea unei gutiere chirurgicale intermediare.

Intervenția chirurgicală propriu-zisă

Așa cum am arătat, principial, intervențiile chirurgicale pentru anomaliile de clasa a III-a vizează retrudarea mandibulei, sau/și avansarea maxilarului. Asocierile cu alte anomalii în plan sagital, vertical sau transversal, vizează corectarea suplimentară a acestora, fie prin modificări ale tehnicilor de bază (de exemplu dezimpactarea maxilarului odată cu intervenția de tip Le Fort I), fie timpi operatori suplimentari (de exemplu, genioplastia).

Intervenții de osteotomie cu retrudarea mandibulei

Tehnicile chirurgicale de osteotomie utilizate în prezent pentru mandibulă sunt următoarele:

- Osteotomia sagitală a ramului mandibular (Obwegeser-Dal Pont [8, 9] modificată de Epker [10]), cu retrudare;
- Osteotomia verticală a ramului mandibular (Caldwell-Letterman [11]), cu retrudare;
- Osteotomia „în L inversat" a ramului mandibular(Datillo [12]), cu retrudare;
- Osteotomia cu ostectomia corpului mandibular (Blair [13] modificată [14]).

Pe lângă aceste tehnici chirurgicale, adeseori este necesară o intervenție asociată cu repoziționarea mentonului prin genioplastie (Obwegeser [8]).

Au fost aplicate de-a lungul timpului diverse alte procedee chirurgicale ortognate la mandibulă: intervenții pe condilul mandibular (Dufourmentel [15]), alte tipuri de osteotomii verticale ale ramului mandibular (Kostecka [16], Wassmund [17]), intervenții pe unghiul mandibular (Ernst), sau alte tipuri de osteotomii ale corpului mandibular (Pichler [18], Dingman [19], Converse și Shapiro [20], Toman [21] etc.). În prezent acestea nu mai sunt de actualitate, având în vedere riscurile de lezare a diferitelor structuri anatomice, pe care le implicau. Intervențiile utilizate în prezent prezintă un risc de morbiditate minim și de asemenea permit corectarea diverselor tipuri de anomalii dento-maxilare la mandibulă, în plan sagital, vertical sau transversal.

Osteotomia sagitală a ramului mandibular (Obwegeser-Dal Pont)

Este tehnica cel mai frecvent utilizată pentru mandibulă. Intervenția se practică cu abord oral, fără a implica deci existența unor cicatrici cutanate. Linia de osteotomie interesează corticala internă a ramului mandibular dinainte-înapoi, între spina Spix și incizura sigmoidă, apoi marginea anterioară a ramului mandibular, în jos și în afară, continuând la nivelul corticalei externe a corpului mandibular, până în dreptul nivelul molarului doi și extinsă până la bazilara mandibulei. Intervenția se practică bilateral. Se desprinde fragmentul distal format din corpul mandibular împreună cu o porțiune a ramului, bilateral, care include canalul mandibular, de cele două fragmentele proximale, care includ marginea posterioară a ramului, condilul mandibular și coronoida, precum și corticala externă a ramului.

Aceasta va permite repoziționarea liberă a fragmentului distal în poziția vizată, fapt care poate implica retrudarea (pentru anomaliile de clasa a III-a) sau avansarea (pentru anomaliile de clasa a II-a). De asemenea, prin această metodă se pot corecta într-o oarecare măsură anomaliile în plan vertical, prin modificarea angulației dintre corpul și ramul mandibular. Intervenția permite și

Scanned with OKEN Scanner

corectarea anomaliilor în plan transversal (asimetriilor faciale), prin avansarea sau retrudarea asimetrică a corpului mandibular în raport cu ramurile acestuia, pentru obținerea poziției corecte. Fixarea fragmentelor în noua poziție se poate cu plăcuțe de osteosinteză și șuruburi din titan, sârmă, sau șuruburi transcorticale.

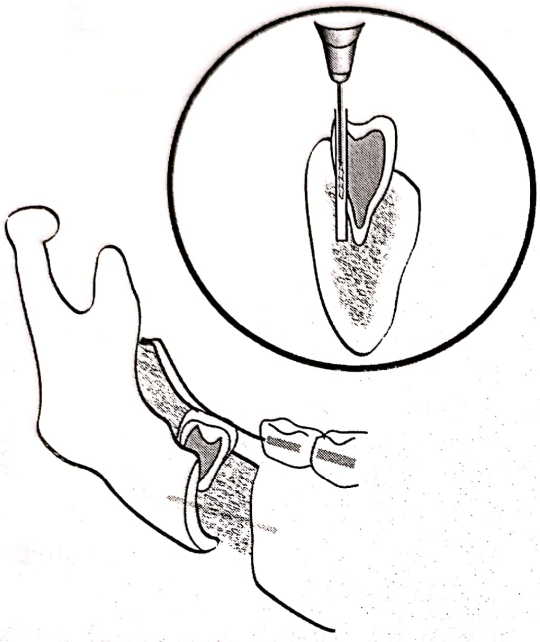

Figura 8.7. Reprezentarea schematică a osteotomiei sagitale a ramului mandibular (Obwegeser-Dal Pont).

Osteotomia verticală a ramului mandibular (Caldwell-Lettermann)

Este de asemenea frecvent practicată. Intervenția se poate practica pe cale orală sau cutanată, periangulomandibulară. Constă în secționarea verticală a ramului mandibular, bilateral, posterior de spina Spix, pentru a nu leza pachetul vasculo-nervos alveolar inferior. Linia de osteotomie are traiect de la unghiul mandibulei până la incizura sigmoidă, interesând întreaga grosime a ramului mandibulei. Astfel, se obțin două fragmente proximale formate din porțiunea retrospingiană a ramului mandibular împreună cu condilul mandibulei, și respectiv un fragment distal format din corpul mandibulei împreună cu porțiunea atașată a ramului mandibular, bilateral. Fragmentul distal poate fi astfel repoziționat liber, în sensul retrudării pentru anomaliile de clasa a III-a, sau avansării, pentru cele de clasa a II-a. Fixarea fragmentelor în noua poziție se poate cu plăcuțe de osteosinteză și șuruburi din titan, sârmă, sau șuruburi transcorticale (fig. 8.8).

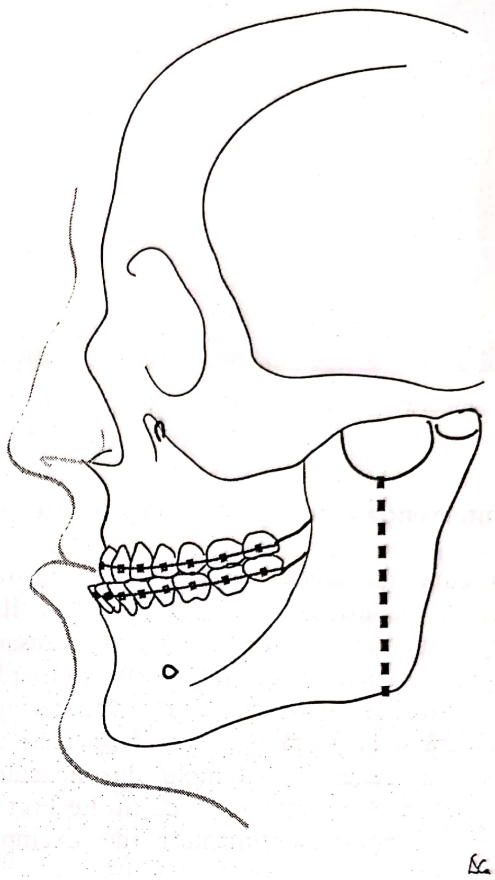

Figura 8.8. Reprezentarea schematică a osteotomiei verticale a ramului mandibular (Caldwell-Lettermann).

Osteotomia ramului mandibular în „L inversat" (Datillo)

Este o intervenție mai rar folosită, putând fi aplicată ca alternativă pentru celelalte tehnici descrise mai sus. Este indicată în general în situațiile în care există o divergență marcată spre posterior a ramurilor mandibulare. Această tehnică este preferată în cazul în care există variante anatomice ale ramului mandibular care predispun la despicări necontrolabile în urma osteotomiei sagitale a ramului. Intervenția se practică pe cale orală sau cutanată și vizează practicarea unei osteotomii orizontale supraspingiene și a uneia verticale retrospingiene a ramului mandibular. Astfel, se detașează două fragmente proximale care includ condilul mandibular, coronoida și porțiunea postero-superioară a ramului mandibular, și respectiv un fragment distal care include corpul mandibular și porțiunea antero-inferioară a ramului, bilateral, care include pachetul vasculo-nervos alveolar inferior. Repoziționarea liberă a fragmentelor, în sensul retrudării sau avansării, permite corectarea

Scanned with OKEN Scanner

anomaliilor sagitale de clasa a III-a şi respectiv a II-a. Fixarea fragmentelor în noua poziţie se poate cu plăcuţe de osteosinteză şi şuruburi din titan, sârmă, sau şuruburi transcorticale (fig. 8.9).

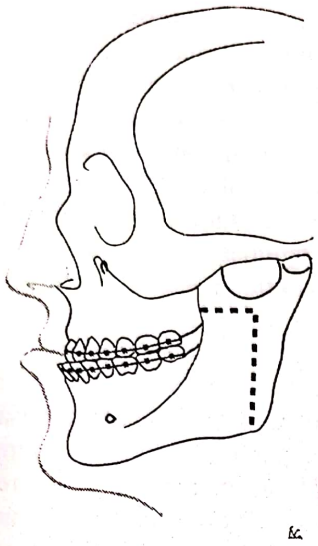

Figura 8.9. Reprezentarea schematică a osteotomiei în „L inversat" a ramului mandibular.

Osteotomia cu ostectomia corpului mandibular (Blair)

Este o intervenţie mai rar practicată din cauza riscului crescut de lezare a pachetului vasculo-nervos alveolar inferior. Condiţia de bază pentru a se putea practica această intervenţie este o ocluzie funcţională la nivelul grupului lateral (sau o ocluzie care poate deveni funcţională prin tratament ortodontic prechirurgical). Este indicată pentru anomalii de clasa a III-a cu prognatism mandibular, în cazurile cu edentaţie laterală sau terminală, sau în cazurile cu linguoversiune accentuată a grupului frontal inferior, lipsind însă înghesuirile dentare la acest nivel. În prognatismul mandibular extrem de sever (mai mare de 12 mm), se poate opta pentru asocierea a două tehnici, pe corp şi pe ram mandibular, bilateral. Intervenţia se practică pe cale orală şi constă în îndepărtarea unui segment de corp mandibular, cu conservarea pachetului vasculo-nervos alveolar inferior. Fixarea fragmentelor în noua poziţie se va face cu plăcuţe de osteosinteză şi şuruburi din titan (fig. 8.10).

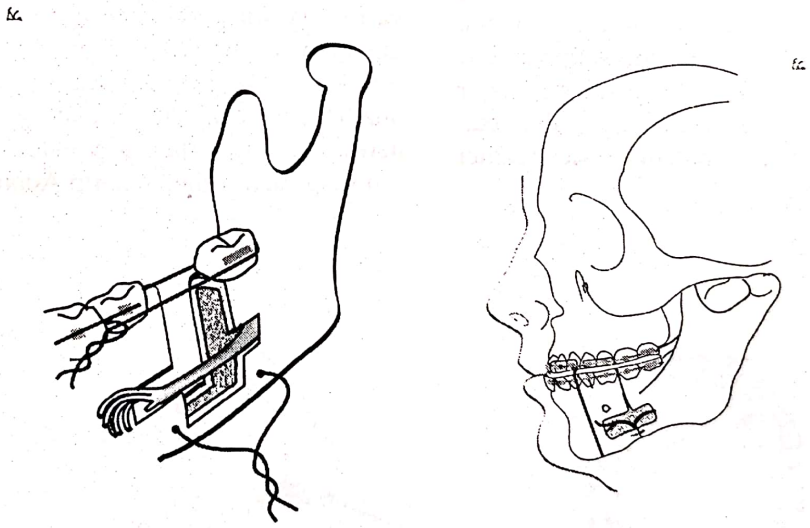

Figura 8.10. Reprezentarea schematică a osteotomiei cu ostectomie a corpului mandibular.

Genioplastia

Este o intervenţie asociată, practicată simultan cu una dintre intervenţiile descrise mai sus, pentru repoziţionarea mentonului, în cazurile în care diagnosticul de anomalie scheletală implică necesitatea acestei intervenţii.

Se practică pe cale orală şi constă în practicarea unei linii de osteotomie orizontală a mentonului, cu retrudarea sau avansarea acestuia. Se pot practica la nevoie ostectomii în „V", care să permită repoziţionarea în plan vertical sau transversal a mentonului. Fixarea se va face cu plăcuţe de osteosinteză şi şuruburi din titan, sau cu sârmă.

Scanned with OKEN Scanner

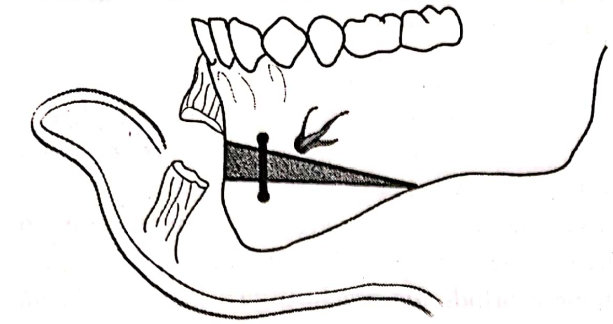

Figura 8.11. Reprezentarea schematică a genioplastiei.

Intervenții de osteotomie cu avansarea maxilarului

Se adresează anomaliilor în plan sagital sau vertical cu componentă care implică osul maxilar. Trebuie menționat faptul că anomaliile maxilarului sunt în majoritatea cazurilor asociate cu anomalii ale mandibulei. Situațiile în care este interesat doar osul maxilar sunt rare și sunt de obicei prin retrognatism maxilar în contextul unor sechele după despicături labio-maxilo-palatine. Pentru anomaliile de clasa a III-a cu componentă maxilară, cel mai adesea este indicată intervenția tip Le Fort I cu avansarea maxilarului [17, 22]. În cazul unor anomalii severe, cu hipoplazia întregului etaj mijlociu al feței, se pot practica alte tehnici chirurgicale alternative.

Osteotomia tip Le Fort I

Intervenția se practică pe cale orală și constă în practicarea unor osteotomii orizontale la nivelul maxilarului. Planul de osteotomie pornește de la apertura piriformă și interesează peretele antero-lateral al sinusului maxilar, prin puncte situate la 35 mm deasupra vârfurilor cuspizilor caninilor superiori și respectiv la 25 mm deasupra vârfurilor cuspizilor primilor molari superiori, la nivelul crestei zigomato-alveolare. Osteotomia se continuă spre posterior, retrotuberozitar, până la nivelul apofizelor pterigoide, în treimea inferioară a acestora. Se continuă cu osteotomia peretelui nazal lateral și de asemenea cu osteotomia septului nazal cartilaginos și a vomerului, la nivelul planșeului nazal. În acest mod, întreg blocul maxilar este desprins și se poate avansa conform planificării preoperatorii, pentru anomaliile de clasa a III-a. De asemenea, se poate repoziționa maxilarul în plan vertical, în sensul „impactării" sau „dezimpactării" acestuia față de baza osoasă craniană, precum și în plan transversal, pentru corectarea unor asimetrii în acest plan. Fixarea blocului maxilar la baza osoasă, în noua poziție, se va realiza prin osteosinteză cu plăcuțe și șuruburi din titan, cu un design specific pentru chirurgia ortognată, cu „treaptă" care să permită fixarea în poziție avansată. Atunci când grosimea osoasă o permite, se pot practica și osteosinteza cu sârmă, sau suspendări scheletice tip Adams.

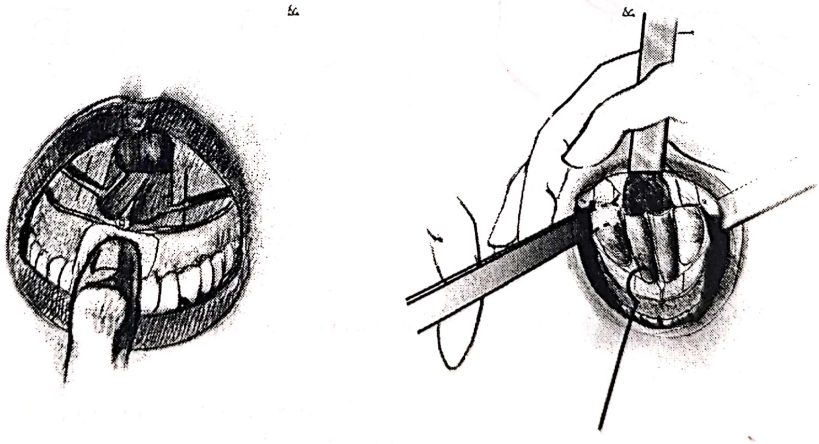

Figura 8.12. Reprezentarea schematică a osteotomiei tip Le Fort I.

Tehnici chirurgicale alternative

Osteotomia tip Le Fort I „înaltă" poate fi aplicată în unele situații în care deficitul de dezvoltare maxilară se întinde în întreg etajul mijlociu al feței, până la marginea infraorbitală. În aceste cazuri, osteotomia porțiunii laterale a maxilarului

Scanned with OKEN Scanner

se practică mai sus. Metoda are multiple dezavantaje: faţa anterioară a maxilarului este uneori foarte subţire şi deci expusă fracturilor necontrolate; creasta zigomato-alveolară poate proemina mult în cazul unor avansări importante ale maxilarului; apar uneori tulburări datorate avansării maxilarului şi modificării conturului aperturii piriforme; sunt contraindicate în cazurile de asociere cu anomalii în plan transversal (asimetrii faciale).

Osteotomiile tip Le Fort II sau Le Fort III sunt practicate în unele cazuri cu anomalii sau malformaţii faciale severe, cu hipoplazia întregului etaj mijlociu al feţei.

Osteotomia tip LeFort II se poate practica pentru anomaliile de clasa a III-a cu deficit maxilo-nazal: hipoplazia sau retrudarea oaselor nazale şi maxilare, asociate cu un anumit grad de hipoplazie a regiunii infraorbitare, însă fără afectarea oaselor malare şi a peretelui lateral al orbitei. De asemenea, osteotomia de tip LeFort II este indicată pentru alungirea verticală a nasului prin rotaţia complexului nazo-maxilo-mandibular.

Osteotomia tip Le Fort III se poate practica pentru anomaliile de clasa a III-a cu deficit maxilo-malar sau maxilo-nazo-malar: hipoplazia sau retrudarea oaselor nazale şi maxilare, a regiunii infraorbitare, inclusiv a peretelui lateral al orbitei.

Pentru osteotomiile tip Le Fort II şi III, abordul este mixt: cutanat, bicoronal (la nivelul scalpului), combinat cu abordul oral.

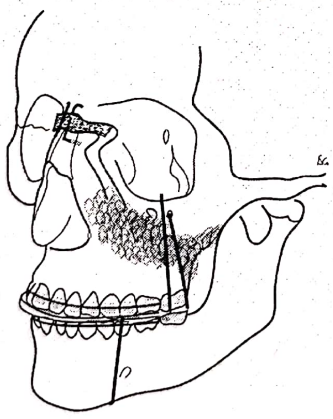

Figura 8.13. Reprezentarea schematică a osteotomiei tip Le Fort II.

Osteotomiile Le Fort II şi III sunt intervenţii chirurgicale ortognate cu aplicabilitate limitată, din cauza dificultăţilor şi riscurilor semnificative pe care le implică (în primul rând fracturi necontrolate ale bazei craniului). Din aceste motive, chiar şi pentru aceste cazuri severe, indicaţia de elecţie este osteotomia tip Le Fort I asociată cu intervenţii de adiţie osoasă la nivelul structurilor hipoplazice.

Intervenţii de osteotomie bimaxilare

Pentru anomaliile de clasa a III-a bimaxilare, se va practica o intervenţie chirurgicală complexă care va viza atât maxilarul, cât şi mandibula. Astfel, cel mai frecvent se practică o osteotomie de tip LeFort I cu avansarea maxilarului şi osteotomie sagitală a ramului mandibular, tip Obwegeser-Dal Pont (alteori o osteotomie verticală a ramului mandibular, tip Caldwell-Letterman), cu retrudarea mandibulei. Dacă este necesar, în aceeaşi etapă chirurgicală se realizează şi o intervenţie de genioplastie. Se va practica mai întâi osteotomia maxilarului, cu avansarea acestuia în poziţia vizată în planificarea preoperatorie, şi transferată intraoperator cu ajutorul gutierei intermediare, care ghidează maxilarul în poziţia avansată, pe baza raporturilor de ocluzie cu caracter temporar pe care acesta le are cu mandibula încă prognată. După fixarea prin osteosinteză a maxilarului, gutiera intermediară se îndepărtează şi se practică osteotomia mandibulei şi retrudarea acesteia cu obţinerea raporturilor ocluzale normale în plan sagital (ocluzie de clasa I).

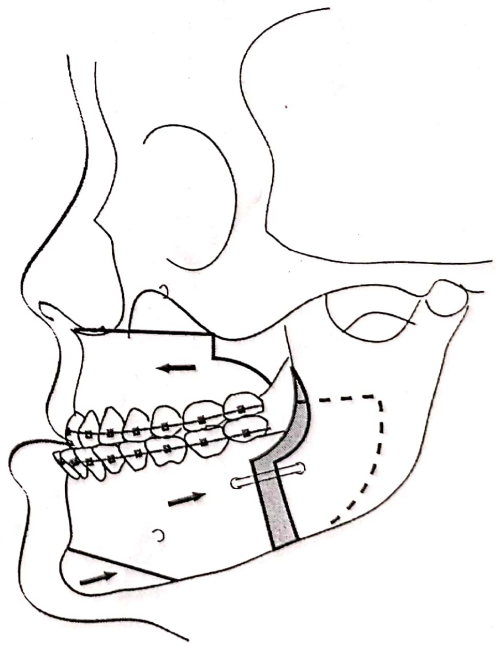

Figura 8.14. Reprezentarea schematică a intervenţiei chirurgicale ortognate bimaxilare de tip osteotomie Le Fort I cu avansarea maxilarului şi osteotomie sagitală a ramului mandibular cu retrudarea mandibulei, precum şi genioplastie.

Scanned with OKEN Scanner

Aşa cum am arătat, din cauza contactelor interdentare premature care pot fi încă prezente şi care ar afecta stabilitatea ocluziei finale, este uneori necesară gutiera finală, care să permită un contact interarcadic stabil, până la consolidarea fragmentelor osoase în noua poziţie. O alternativă mai rar aplicată este practicarea osteotomiilor atât la maxilar, cât şi la mandibulă şi imobilizarea intermaxilară prin intermediul gutierei finale în raporturi de ocluzie corecte. Ulterior blocul rigid rezultat, format de maxilar – gutieră finală – mandibulă va fi fixat prin osteosinteză.

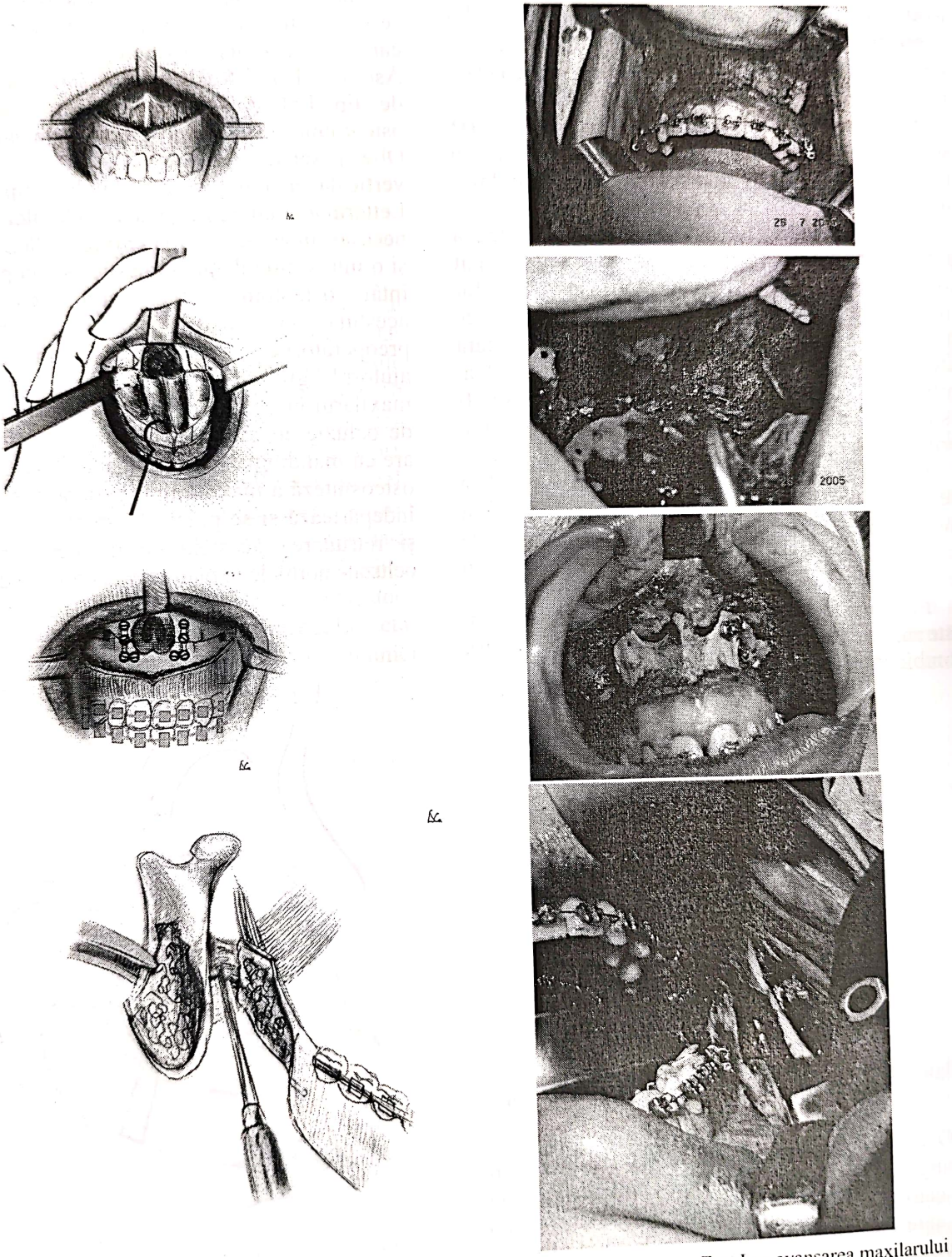

Figura 8.15. Etapele intervenţiei de chirurgie ortognată bimaxilară de tip osteotomie Le Fort I cu avansarea maxilarului şi osteotomie sagitală a ramului mandibular cu retrudarea mandibulei (imagini: cazuistica prof. dr. A. Bucur).

Scanned with OKEN Scanner

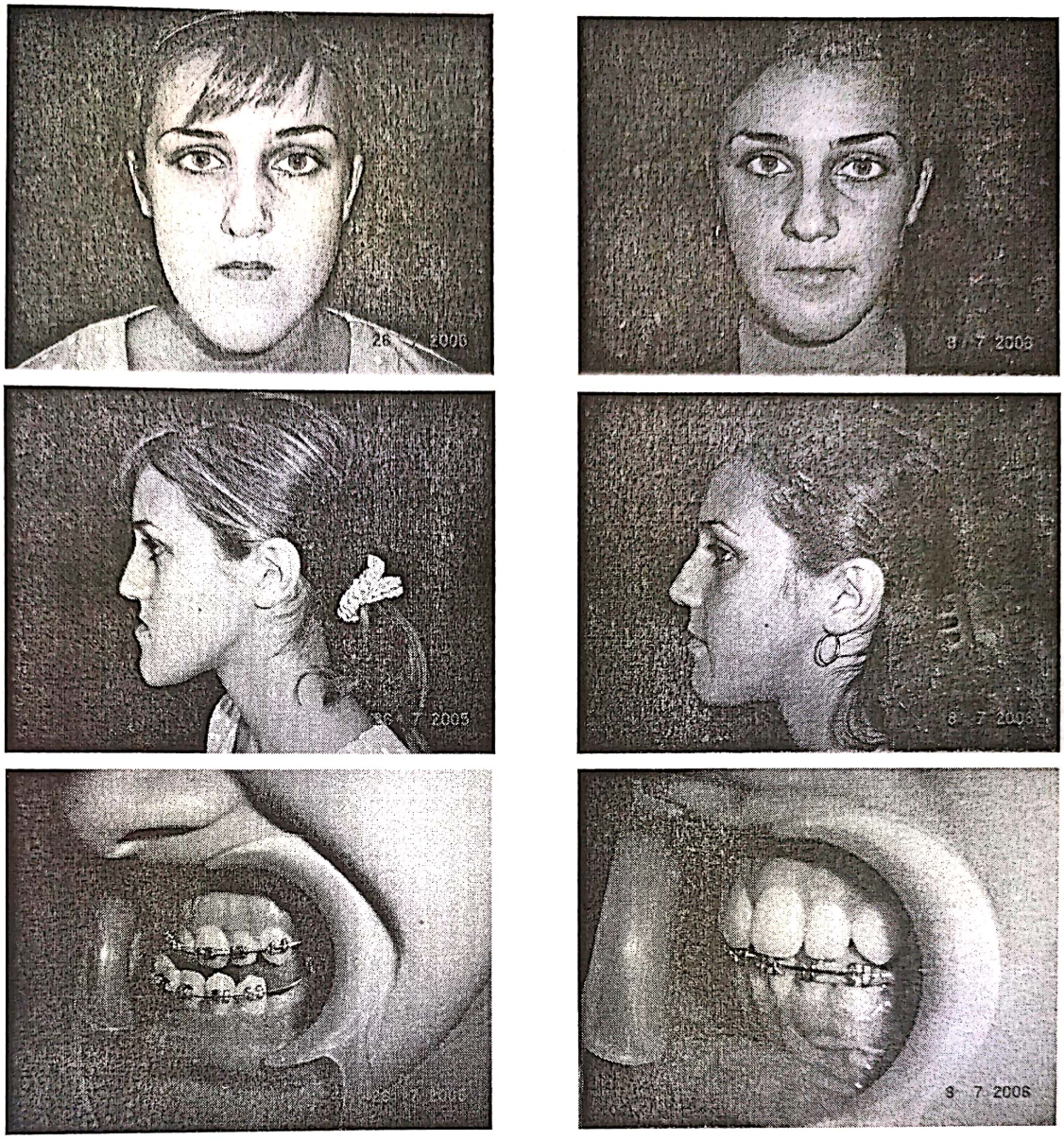

Figura 8.16. Comparație între aspectul inițial și rezultatul la un an postoperator la o pacientă cu anomalie bimaxilară: prognatism mandibular și retrognatism maxilar, la care s-a practicat osteotomia tip Le Fort I a maxilarului cu avansare de 8 mm și osteotomia sagitală a ramului mandibular de tip Obwegeser-Dal Pont, cu retrudarea mandibulei de 10 mm, precum și genioplastie cu retropoziționare de 4 mm. (cazuistica prof. dr. A. Bucur).

Imobilizarea intermaxilară

imobilizării intermaxilare, Indiferent de tipul de intervenție, de caracterul monomaxilar sau bimaxilar al acesteia și de metoda de osteosinteză, se recomandă imobilizarea intermaxilară, care se menține aproximativ 4 săptămâni, după care, în cazul în care după îndepărtarea imobilizării relațiile ocluzale se mențin, se renunță definitiv la aceasta și se începe imediat etapa ortodontică post-chirurgicală.

TRATAMENTUL ORTODONTIC POSTCHIRURGICAL

Această etapă are loc de preferință cât mai devreme, imediat după îndepărtarea practic la 3–4 săptămâni de la intervenția chirurgicală.

Obiectivul principal al etapei ortodontice post-chirurgicale este contenția ocluzală a rezultatului operator. Alte obiective sunt: închiderea spațiilor interdentare „reziduale", corectarea inocluziei verticale, alinierea dentară, sau alte corecții ocluzale minore.

Scanned with OKEN Scanner

ANOMALII DE CLASA A II-A ANGLE

Conceptual, pentru pacienții cu anomalii dento-maxilare de clasa a II-a se descriu trei situații clinice: 1. retrognatism mandibular, 2. prognatism maxilar, 3. asocierea între acestea. Pot fi prezente totodată alte anomalii, în plan vertical sau transversal.

DIAGNOSTICUL TIPULUI DE ANOMALIE SCHELETALĂ ŞI STABILIREA CONDUITEI TERAPEUTICE

În anomaliile dento-maxilare de clasa a II-a, profilul facial este accentuat convex, de cele mai multe ori datorându-se hipoplaziei mandibulei, care poate ajunge până la aspectul clinic de „profil de pasăre".

Tabelul 8.2

Aspecte clinice în anomaliile dento-maxilare de clasa a II-a [6]

	Retrognatism mandibular	Prognatism maxilar
Examen cervico-facial: normă frontală		
Etajul inferior al feței	Micşorat	Aparent micşorat
Distanța bizigomatică	Normală	Normală / crescută
Aspectul regiunii paranazale	Aparent reliefat	Reliefat, accentuat
Lățimea alară	Normală	Scăzută
Vizibilitatea incisivilor în repaus	Normală	Crescută
Vizibilitatea roşului de buză	Scăzută	Crescută, dar buză subțire
Examen cervico-facial: normă laterală		
Proiecția rebordului infraorbital	Normală	Normală/ant.
Aspectul regiunii geniene	Normal/hiperconvex	Normal/hiperconvex
Aspectul regiunii paranazale	Normal	Hiperconvex
Dimensiunea regiunii nazale	Aparent crescută	Crescută
Şanț supracolumelar	Normal	Şters
Rotația sagitală a columelei	Normală	Crescută
Proiecția mentonului	Scăzută	Aparent scăzută
Distanța menton – hioid	Scăzută	Normală
Proiecția rebordului infraorbital	Normală	Normală/ant.
Examen oral:		
Aspectul arcadelor dentare	Scurtată la mandibulă	Alungită la maxilar
Înclinarea grupului frontal	Vestibulo-înclinare sup.	Linguo-înclinare inf.
Ocluzia grupului lateral în plan sagital	Clasa a II-a Angle	Clasa a II-a Angle
Ocluzia grupului frontal	Adâncă	Adâncă

Pe baza analizei cefalometrice de profil, se stabileşte diagnosticul de anomalie scheletală, cel mai adesea pe baza metodei Steiner, bazată pe măsurarea unghiurilor SNA şi SNB:

– SNA mărit semnifică un prognatism maxilar;

– SNB micşorat semnifică un retrognatism mandibular;

– SNA mărit şi SNB micşorat semnifică o anomalie asociată, cu retrognatism mandibular şi prognatism maxilar; aceste situații sunt rare.



Scanned with OKEN Scanner

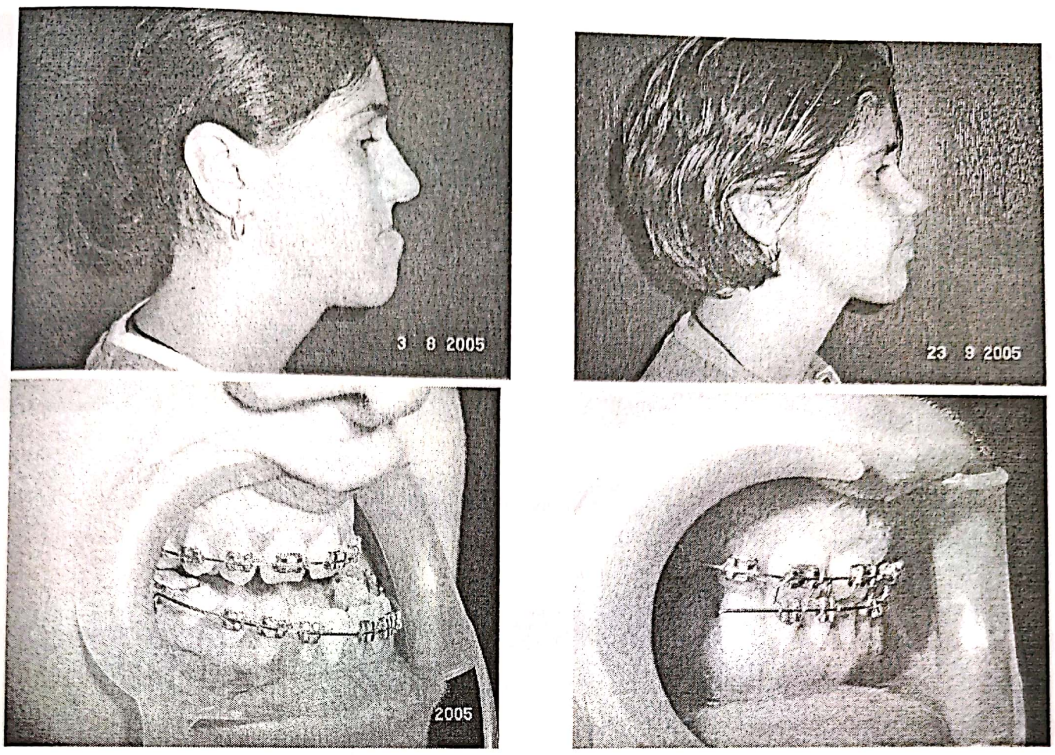

Figura 8.17. Anomalie clasa a III-a bimaxilară: s-a practicat osteotomie tip Le Fort I a maxilarului cu avansare şi osteotomie tip Obwegeser-Dal Pont a mandibulei, cu retrudare. Aspect clinic comparativ pre- şi postoperator (cazuistica prof. dr. A. Bucur).

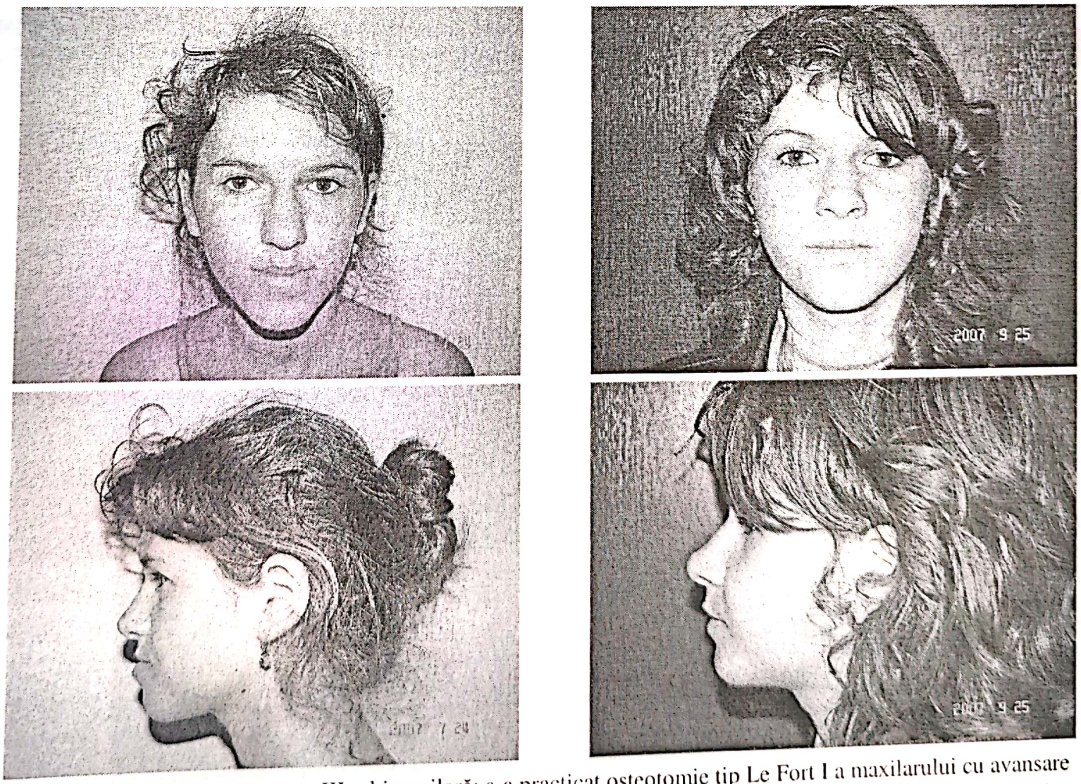

Figura 8.18. Anomalie clasa a III-a bimaxilară: s-a practicat osteotomie tip Le Fort I a maxilarului cu avansare şi osteotomie tip Obwegeser-Dal Pont a mandibulei, cu retrudare. Aspect clinic comparativ pre- şi postoperator (cazuistica prof. dr. A. Bucur).

Scanned with OKEN Scanner

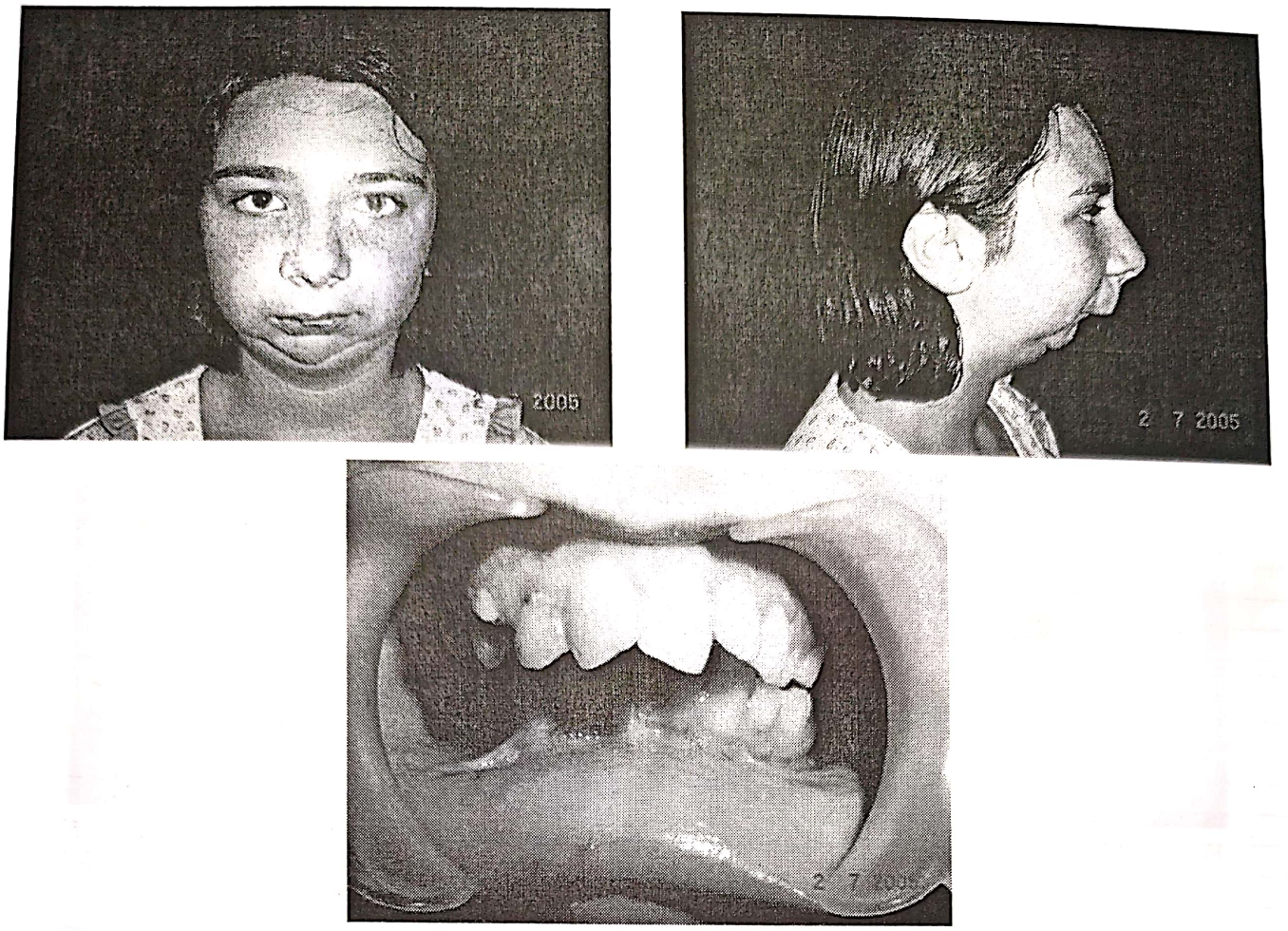

Figura 8.19. Aspectul clinic cervico-facial din normă frontală, normă laterală şi aspectul ocluziei la o pacientă cu anomalie dento-maxilară clasa a II-a prin hipoplazia mandibulei datorate unei fracturi bicondiliene de mandibulă în copilărie (cazuistica prof. dr. A. Bucur).

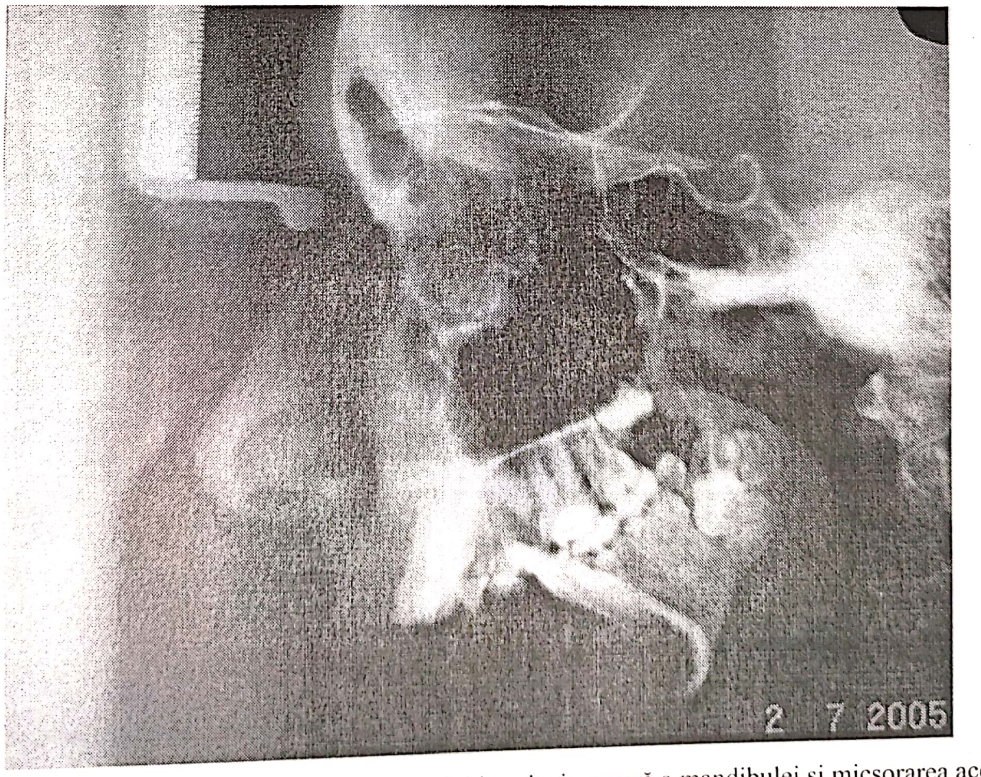

Figura 8.20. Teleradiografia de profil care evidenţiază hipoplazia severă a mandibulei şi micşorarea accentuată a unghiului SNB (cazuistica prof. dr. A. Bucur).

Scanned with OKEN Scanner

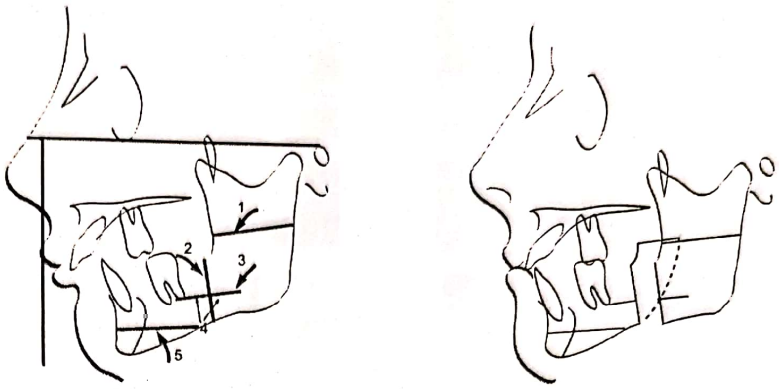

Figura 8.21. Schema cefalometrică preoperatorie şi cea de predicţie pentru o anomalie de clasa a II-a, la care se va practica o osteotomie tip Obwegeser-Dal Pont cu avansare.

TRATAMENTUL ORTODONTIC PRECHIRURGICAL

Obiectivele tratamentului ortodontic pre-chirurgical sunt în principal legate de corectarea formei arcadelor dentare, alinierea dentară şi corectarea basculărilor dentare. De asemenea, este necesară crearea spaţiului pentru eventuale osteotomii segmentare la maxilar, şi realizarea compatibilităţii ocluzale a arcadelor în vederea obţinerii unei ocluzii cât mai stabile imediat după intervenţia chirurgicală. În cazurile în care se vizează osteotomia Le Fort I segmentară a maxilarului, se va practica în cadrul tratamentului ortodontic pre-chirurgical extracţia primilor premolari, care să permită crearea spaţiului pentru viitoarea tranşă de ostectomie.

TRATAMENTUL CHIRURGICAL

În cazul anomaliilor dento-maxilare de clasa a II-a, tratamentul vizează:

– avansarea mandibulei retrognate;

– retrudarea maxilarului prognat;

– asocierea între acestea.

– Intervenţia vizează refacerea funcţională a ocluziei cu asigurarea raporturilor ocluzale de clasa I şi a raporturilor normale între bazele osoase, cu refacerea fizionomiei.

Planificarea intervenţiei chirurgicale pe baza studiului cefalometric

Planificarea cefalometrică prechirurgicală se face pe aceleaşi principii ca şi pentru anomaliile de clasa a III-a, vizând de această dată avansarea mandibulei sau retrudarea maxilarului.

Planificarea intervenţiei pe modele de studiu

În mod similar se vor realiza modele de studiu care vor fi montate în articulator semireglabil şi se va stabili noua poziţie a bazelor osoase, precum şi raporturile de ocluzie. Dacă este necesar (ocluzia rezultată este instabilă), se va confecţiona o gutieră finală.

Intervenţia chirurgicală propriu-zisă

Principial, intervenţiile chirurgicale ortognate sunt similare celor pentru anomaliile de clasa a III-a, în aceste cazuri vizând însă avansarea mandibulei sau/şi retrudarea maxilarului. Trebuie menţionat că pentru avansarea mandibulei, este necesară folosirea unei grefe osoase de interpoziţie, pentru asigurarea continuităţii osoase a fragmentelor de osteotomie. Cea mai utilizată este grefa monocorticală de creastă iliacă. O excepţie există în unele situaţii în cazul intervenţiilor de osteotomie sagitală a ramului mandibular (Obwegeser-Dal Pont), care permite alunecarea fragmentelor cu menţinerea unei suprafeţe osoase de contact.

Scanned with OKEN Scanner

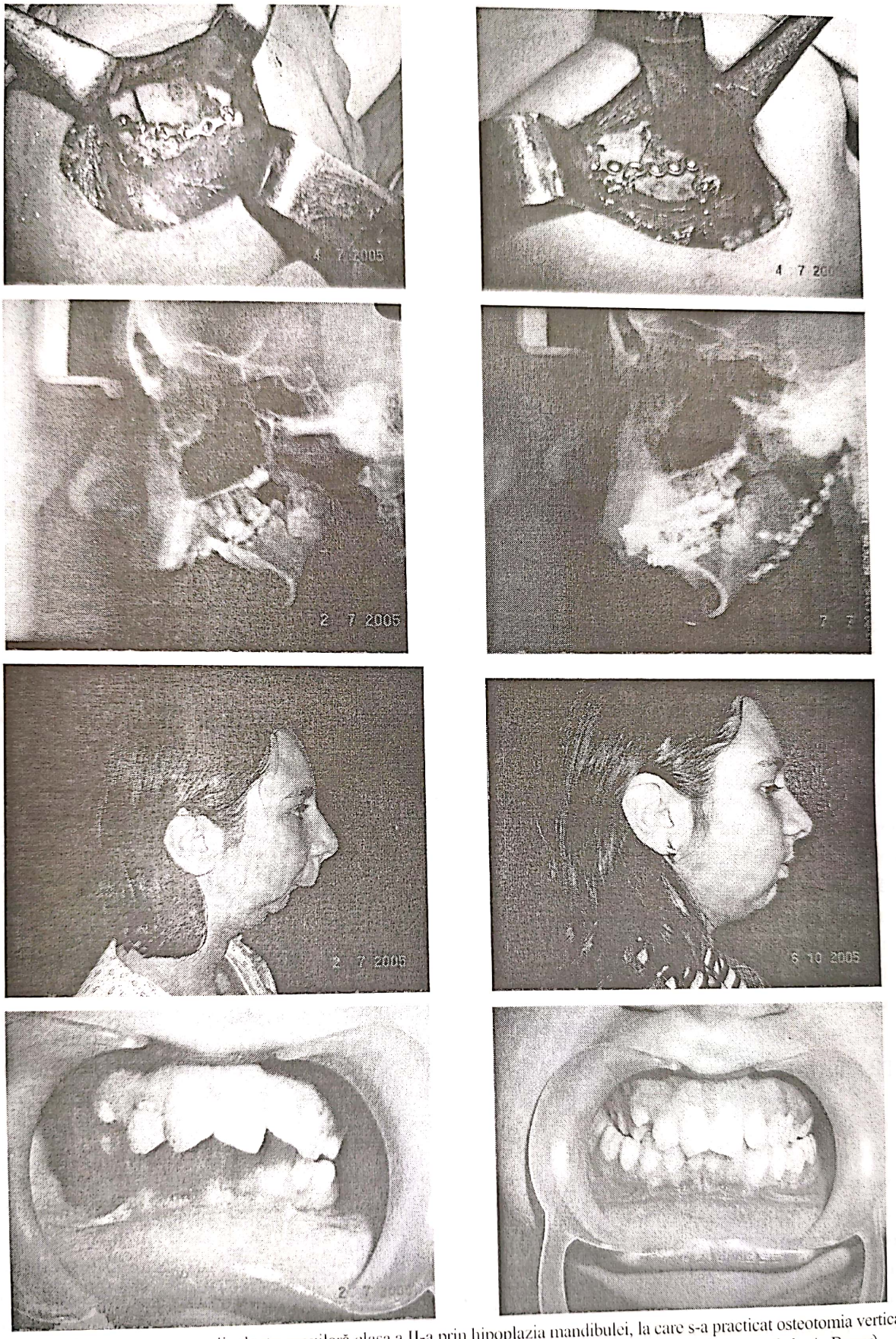

Figura 8.22. Pacienta cu anomalie dento-maxilară clasa a II-a prin hipoplazia mandibulei, la care s-a practicat osteotomia verticală a ramului mandibular (Caldwell-Letterman), cu avansare de 22 mm şi grefă de interpoziţie (cazuistica prof. dr. A. Bucur).

Scanned with OKEN Scanner

Intervenții de osteotomie cu avansarea mandibulei

Tehnicile chirurgicale de osteotomie folosite pentru avansarea mandibulei sunt practic similare celor pentru retrudare:

– Osteotomia sagitală a ramului mandibular (Obwegeser-Dal Pont);

– Osteotomia verticală a ramului mandibular (Caldwell-Letterman), cu avansare și grefă de interpoziție;

– Osteotomia „în L inversat" a ramului mandibular (Datillo).

Pe lângă aceste tehnici chirurgicale, uneori este necesară o intervenție asociată de genioplastie cu avansare.

Intervenții de osteotomie cu retrudarea maxilarului

Pentru anomaliile de clasa a II-a cu componentă maxilară, se poate practica **osteotomia tip Le Fort I** cu retrudarea maxilarului.

Osteotomia tip Le Fort I segmentară cu retrudare este o variantă de intervenție indicată în cazul unor proalveolodenții maxilare sau a altor situații în care doar premaxila este proeminentă. Se va practica o intervenție chirurgicală similară cu cea de tip Le Fort I, cu excepția faptului că aceasta va continua la nivelul primilor premolari cu o osteotomie verticală cu ostectomie a unui segment osos maxilar. De asemenea, este necesară osteotomia cu ostectomia unui segment „în V" din palatul dur. Astfel va fi posibilă retrudarea segmentului anterior maxilar în poziția vizată.

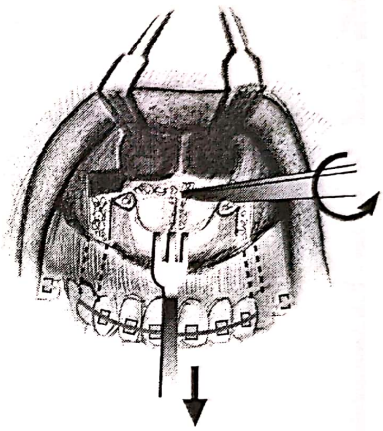

Figura 8.23. Reprezentarea schematică a osteotomiei tip Le Fort I segmentare.

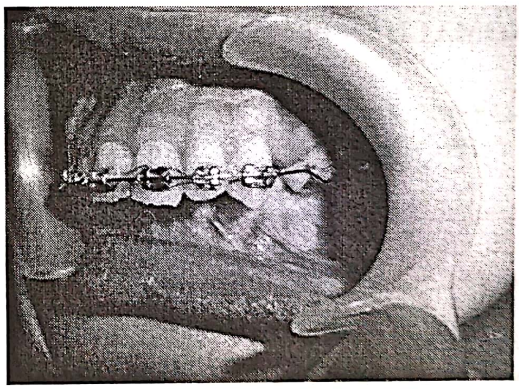

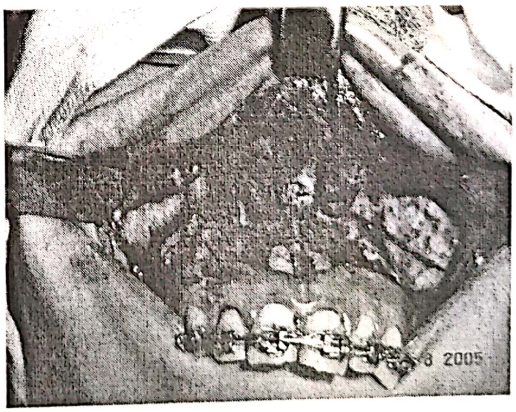

Scanned with OKEN Scanner

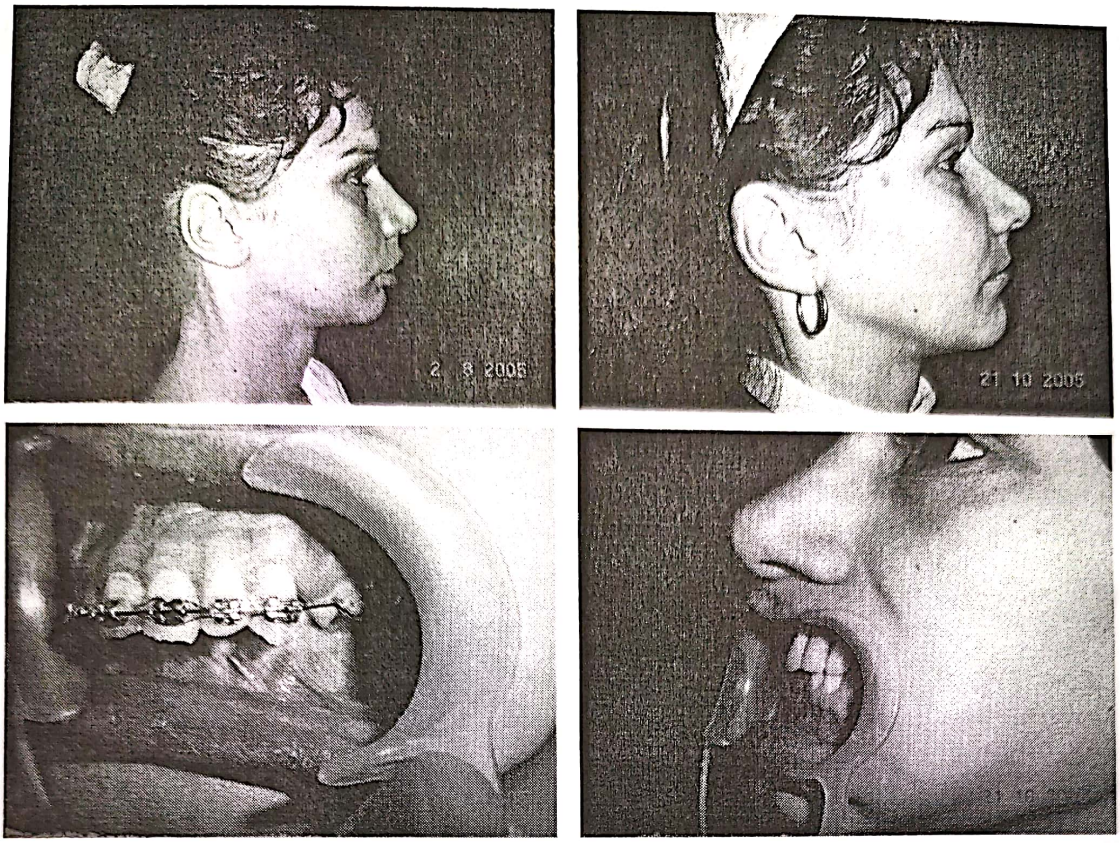

Figura 8.24. Pacientă cu proalveolodenție maxilară, la care s-a practicat osteotomia tip Le Fort I segmentară cu retrudare. (cazuistica prof. dr. A. Bucur).

ANOMALII ÎN PLAN VERTICAL

ANOMALII ÎN PLAN VERTICAL PRIN DEFICIT MAXILAR

Deficitul maxilar în plan vertical se asociază sau nu cu malocluziile sagitale de clasa a III-a. Deficitul maxilar vertical poate coexista şi cu prognatismul mandibular, sau, mai rar, cu retrognatismul mandibular.

Clinic se caracterizează prin următoarele: etajul inferior al feţei micşorat (măsurat în ocluzie), buza superioară pare scurtată, unghiul naso-labial este ascuţit, iar mentonul pare / este proeminent. La aceşti pacienţi, în repaus, linia incisivilor superiori este situată cu câţiva milimetri mai sus de linia buzei superioare. Trebuie menţionat că în repaus, buza superioară are aspect normal, unghiul naso-labial este normal, iar mentonul pare de asemenea normal, datorită rotaţiei inferioare şi posterioare a mandibulei. Caracteristică pentru aceşti pacienţi este mărirea semnificativă a spaţiului de inocluzie fiziologică („*freeway space*"), de 5–15 mm.

Tratamentul urmează aceeaşi etapizare şi principii generale descrise mai sus. Intervenţia chirurgicală constă în poziţionarea inferioară a maxilarului. Aceasta se asociază cel mai adesea cu avansarea maxilarului, pentru corectarea deficitului sagital.

Planificarea preoperatorie a intervenţiei de repoziţionare inferioară a maxilarului implică următoarele etape: 1. realizarea unei scheme de predicţie pe baza unei cefalometrii efectuate *în poziţia de repaus a mandibulei*; 2. planificarea intervenţiei chirurgicale pe modele de studiu fixate în articulator semiajustabil, în poziţie de repaus a mandibulei, poziţie înregistrată cu ajutorul unui arc facial de transfer; 3. realizarea unui sistem de imobilizare, dacă este necesar. Reperele cefalometrice preoperatorii şi de predicţie, precum şi reperele de pe model se marchează ca şi pentru intervenţia de avansare a maxilarului, doar că în acest caz se bazează pe *poziţia de repaus a mandibulei*.

Intervenţia chirurgicală va fi de osteotomie tip Le Fort I a maxilarului, acesta fiind rotat inferior până în poziţia optimă („dezimpactare") şi dacă este necesar va fi avansat. După poziţionarea fragmentului în plan vertical şi efectuarea

Scanned with OKEN Scanner

măsurătorilor la nivelul aperturii piriforme, se adaptează în spațiul dintre fragmente două grefe osoase sau se aplică în defect os autogen fragmentat, recoltat prin raclare de pe creasta iliacă.

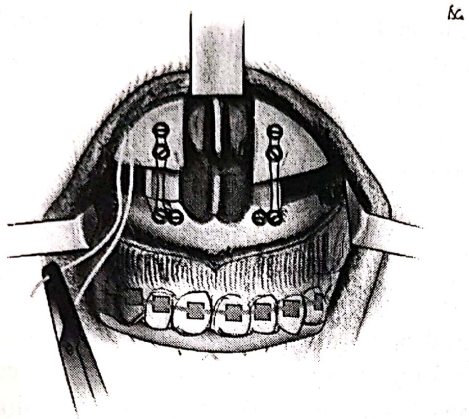

Figura 8.25. Reprezentarea schematică a intervenției de tip Le Fort I cu „dezimpactare" și aplicarea unor grefe osoase de interpoziție.

ANOMALII ÎN PLAN VERTICAL PRIN EXCES MAXILAR

Deficitul maxilar în plan vertical se asociază sau nu cu malocluziile sagitale de clasa a II-a. Tratamentul urmează aceeași etapizare și principii generale descrise mai sus, intervenția de tip Le Fort I vizând în aceste cazuri poziționarea superioară a maxilarului („impactare"), cu sau fără retrudarea acestuia, în funcție de situația clinică. Pentru realizarea unei impactări de mai mare amploare, este necesară ostectomia „în V" cu vârful posterior, la nivelul liniei de osteotomie orizontală.

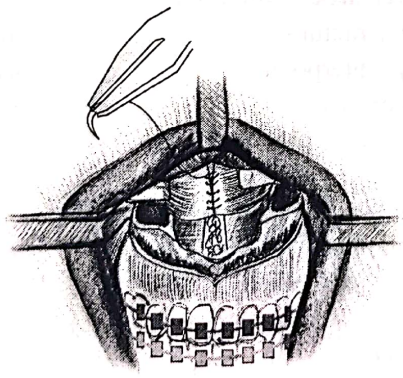

Figura 8.26. Reprezentarea schematică a intervenției de tip Le Fort I cu „impactare".

ANOMALII ÎN PLAN VERTICAL PRIN TULBURĂRI DE CREȘTERE A MANDIBULEI: ANOMALII DE CLASA a III-a CU OCLUZIE DESCHISĂ

Acestea fac parte dintr-un complex de anomalii musculoscheletale care, în general, dezvoltă anomalii în toate cele trei planuri. Anteroposterior, mandibula prezintă un exces de creștere, cu un exces de creștere posterioară, care creează ocluzia deschisă anterioară, printr-o rotație în jos și înapoi a mandibulei și care maschează magnitudinea reală a excesului mandibular. Uneori se asociază un retrognatism maxilar cu îngustare în plan transversal, rezultând o ocluzie încrucișată posterioară.

Tratamentul complex constă în decompensarea ortodontică prechirurgicală și intervenții de chirurgie ortognată bimaxilară. Se indică în aceste cazuri osteotomia sagitală a ramului mandibular (Obwegeser-Dal Pont), care permite pe lângă retrudare și rotația în sus a mandibulei. La aceasta se asociază intervenția maxilară de osteotomie tip Le Fort I cu interesarea întregului maxilar, și eventual asocierea cu osteotomia segmentară, care să permită impactarea independentă a fragmentelor maxilare. Uneori este necesară și genioplastia cu retropoziționare.

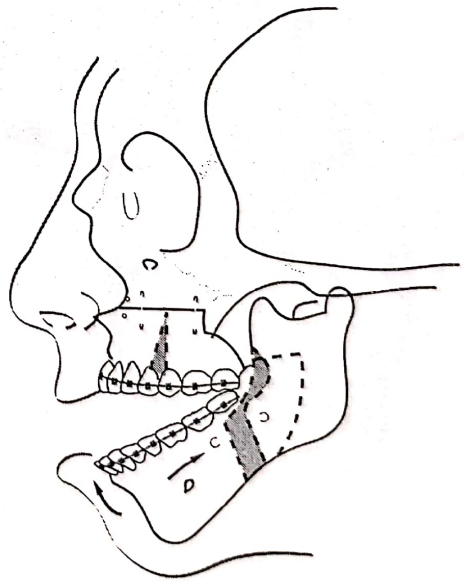

Figura 8.27. Reprezentarea schematică a intervenției chirurgicale bimaxilare pentru anomaliile de clasa a III-a cu ocluzie deschisă.

Scanned with OKEN Scanner

ANOMALII ÎN PLAN TRANSVERSAL

COMPRESIA DE MAXILAR

Compresia de maxilar este o tulburare frecventă, asociată cel mai adesea cu alte anomalii în plan sagital şi vertical. În cele mai multe cazuri, tratamentul este ortodontic şi se realizează în etapa ortodontică pre-chirurgicală, care vizează dilatarea maxilarului cu dispozitive disjunctoare. Pentru formele scheletale severe, este necesară dilatarea maxilară prin asocierea dispozitivului ortodontic cu intervenţia chirurgicală. Se va practica o intervenţie de tip Le Fort I, la care se va asocia o osteotomie sagitală de maxilar. După această osteotomie, se mobilizează fragmentele maxilarului separate sagital, prin inserarea, până se obţine o deschidere de 2–4 mm anterior. O separare suplimentară nu este posibilă datorită prezenţei aparatului ortodontic. Se activează dispozitivul disjunctor până se obţine o distanţă de 3–5 mm, după care se suturează părţile moi. O disjuncţie mai mare de 5 mm este contraindicată deoarece se poate dilacera papila interincisivă. Trebuie avută în vedere apariţia unei diasteme importante, care va fi rezolvată prin tratamentul ortodontic postchirurgical.

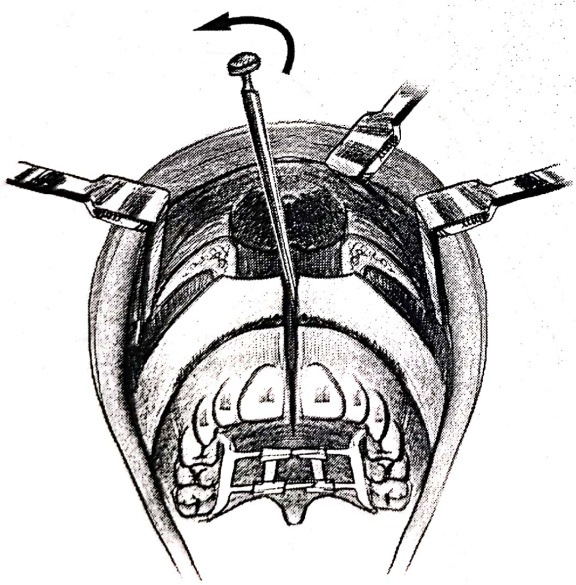

Figura 8.28. Reprezentarea schematică a disjuncţiei intermaxilare chirurgicale în asociere cu intervenţia de tip Le Fort I.

ASIMETRII ÎN PLAN TRANSVERSAL

Asimetriile severe în plan transversal, asociate sau nu cu alte tipuri de anomalie dento-maxilară, se corectează chirurgical prin aceleaşi procedee chirurgicale pentru maxilar sau/şi mandibulă, cu avansarea sau respectiv retrudarea inegală a fragmentului de-o parte şi de cealaltă, respectând cu stricteţe linia mediană. Acest fapt va permite o corectare a asimetriilor transversale.

ELONGAREA DIRIJATĂ ÎN ANOMALIILE DENTO-MAXILARE

Metodele de elongare dirijată („osteodistraction") au fost folosite iniţial pentru oasele lungi, cum ar fi femurul sau tibia, recent fiind dezvoltate şi pentru scheletul viscerocraniului [1]. Au fost aplicate în cazurile de retrognatism mandibular sau hipoplazie a etajului mijlociu al feţei.

Tehnica constă în practicarea unei osteotomii strict corticale perpendiculare pe direcţia de tracţiune şi aplicarea unui dispozitiv de alungire osoasă graduală, fixat cu şuruburi de titan, care prezintă o componentă de activare care va fi situată în vestibulul bucal sau la nivelul tegumentului. Dispozitivul se activează gradual, timp de 20–30 de zile şi se menţine în poziţia finală încă 6–8 săptămâni. Metoda permite formarea a unui calus osos care urmează deplasarea progresivă a fragmentelor osoase. Elongarea dirijată îşi propune să înlăture unele dintre riscurile intervenţiilor de chirurgie ortognată (fractura necontrolată, necesitatea unor grefe de interpoziţie, lipsa consolidării după osteotomie) şi de asemenea să permită adaptarea progresivă a părţilor moi la modificările substratului osos.

Din păcate însă, elongarea dirijată la nivelul viscerocraniului ridică probleme majore de infecţie a părţilor moi, dar şi de osteită şi osteomielită a segmentului osos pe care sunt aplicate. Din aceste motive, utilizarea lor este extrem de limitată în prezent, putând constitui eventual o alternativă pentru intervenţiile chirurgicale ortognate cu risc crescut, cum ar fi osteotomiile Le Fort II sau III.

Scanned with OKEN Scanner

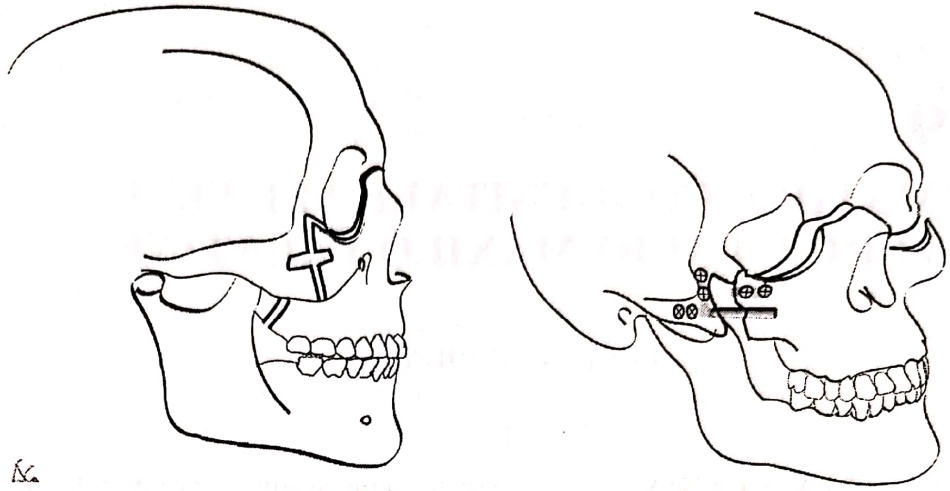

Figura 8.29. Tracțiunea gradată poate constitui o alternativă pentru osteotomiile Le Fort II sau III.

BIBLIOGRAFIE

1. Veas Santis M: Estudio clinico prequirurgico de las deformidades dentofaciales. În: Navarro Vila C (ed.): Tratado de cirugia oral y maxilofacial. Aran Ediciones, Madrid, 2004.
2. Angle EH: Treatment of malocclusion of the teeth: Angle's system. S.S. White Dental Manufacturing Co, Philadelphia, 1907.
3. Izard G: Orthodontie: orthopédie dento-faciale. La pratique stomatologique. Masson, Paris, 1930.
4. Chateau M: Orthopédie dento-faciale, 3. éd., entiérement refondue. Masson, Paris, 1964.
5. van Vuuren C: A review of the literature on the prevalence of Class III malocclusion and the mandibular prognathic growth hypotheses. Aust Orthod J 12(1):23–8, 1991.
6. Epker BN, Stella JP, Fish LC: Dentofacial Deformities. Integrated Orthodontic and Surgical Correction, Second Edition. Mosby, St. Louis, 1996.
7. Steiner CC: The use of cephalometrics as an aid to planning and assessing orthodontic treatment. Am J Orthod 46:721–735, 1960.
8. Trauner R, Obwegeser H: The surgical correction of mandibular prognathism and retrognathia with consideration of genioplasty. Oral Surg Oral Med Oral Pathol 10(7):677–89, 1957.
9. dal Pont G: Retromolar osteotomy for the correction of prognathism. J Oral Surg Anesth Hosp Dent Serv19:42–7, 1961.
10. Epker BN: Modifications in the sagittal osteotomy of the mandible. J Oral Surg 35:157–159, 1977.
11. Caldwell JB, Letterman GS: Vertical osteotomy in the mandibular rami for correction of prognathism. J Oral Surg (Chic) 12(3):185–202, 1954.
12. Dattilo DJ, Braun TW, Sotereanos GC: The inverted L osteotomy for treatment of skeletal open-bite deformities. J Oral Maxillofac Surg 43(6):440–3, 1985.
13. Blair VP: Operations on the jaw bones and the face. Dental Era 6:169–85, 1907.
14. McManners J: Mandibular body osteotomy. În: Fonseca RJ Oral and maxillofacial surgery, WB Saunders, Philadelphia, 2000, pag. 330.
15. Dufourmentel L: Chirurgie de l'articulation temporo-maxillaire. Masson, Paris, 1929.
16. Kostecka F: Die chirurgische Therapie der Progenie. Korrespondenzbl Zahnärzte 55:223, 1931.
17. Wassmund M: Lehrbuch der praktischen Chirurgie des Mundes und der Kiefer, Bd I. Meusser, Leipzig, 1935.
18. Pichler H: Unterkiefersektion wegen progenie. Ost Z Stomaltol 16:190, 1918.
19. Dingman RO: Osteotomy for correction of mandibular malrelation of developmental origin. J Oral Surg 2:239–47, 1944.
20. Converse JM, Shapiro HH: Treatment of developmenatal malformations of the jaw. Plast Reconstr Surg 10:473–85, 1952.
21. Toman J: Surgical treatment of prognathism by the inlay-osteotomy method. Rev Stomatol Chir Maxillofac 67(10):551–63, 1966.
22. Obewegeser H: Surgical correction of small or retrodisplaced maxillae. J Plast Reconstr Surg 43:351, 1969.
23. Aronson J. Experimental and clinical experience with distraction osteogenesis. Cleft Palate Craniofacial J 31:473-82, 1994.

Scanned with OKEN Scanner

Capitolul 9
MALFORMAȚIILE CONGENITALE ALE FEȚEI. DESPICĂTURILE LABIO-MAXILO-PALATINE

LUCIAN CHIRILĂ

ETIOLOGIA ŞI PATOGENIA DESPICĂTURILOR

EMBRIOGENEZA

Embriogeneza despicăturilor poate fi separată în două faze, de formare a palatului primar urmată de formarea palatului secundar. Acest proces debutează aproximativ în săptămâna a patra de gestație, prin apariția proceselor faciale. Se va produce fuziunea procesului nazal median cu procesul maxilar, urmată de fuziunea cu procesul lateral nazal şi completarea palatului primar [1–3].

Palatul secundar se formează din procesele palatine dezvoltate din porțiunea medială a procesului maxilar. Aceste procese au inițial o direcție inferioară, ele suferind un proces de orizontalizare şi fuziune mediană [2, 3].

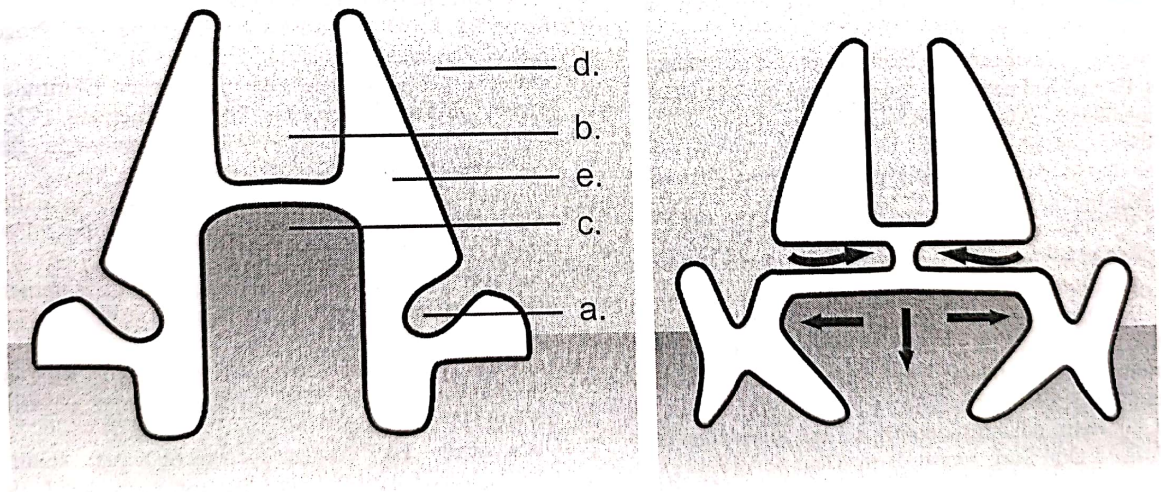

Figura 9.1. Orizontalizarea proceselor palatine şi apropierea pe linia mediană după coborârea limbii: a – procese palatine, b – sept nazal, c – limbă, d – proces maxilar, e – cavitate nazală.

În ceea ce priveşte embriogeneza despicăturilor există o serie de mecanisme ce pot determina apariția despicăturilor la diferite etape (lipsa contactului între mugurii faciali, eşecul fuziunii epiteliale în ciuda contactului între muguri, rupturi sau perforări ale zonelor de unire după fuziunea epitelială).

Scanned with OKEN Scanner

Cel mai important mecanism se pare că este eşecul în migrarea şi consolidarea mezenchimală [1, 3].

În cazul modificărilor ce determină aparitia despicăturilor în fazele finale ale dezvoltării, alterările suportului mezenchimal sunt probabil variate.

Reducerea cantităţii de mezenchim facial se poate datora mai multor mecanisme, proliferarea rapidă a mezenchimului în mugurii faciali fiind susceptibilă la influenţele variate ale factorilor de mediu. Prin mărirea lătimii faciale, se agravează orice deficienţă de migrare a mezenchimului; mulţi autori au arătat evidenţa măririi distanţei interorbitale la pacienţii cu despicături şi rudele lor [1, 2, 4].

Din punct de vedere **etiologic** cele mai multe cazuri clinice par a avea cauze complexe, cu interacţiuni între factorii genetici predispozanţi şi factorii de mediu ce influenţează dezvoltarea embrionară.

Factori genetici predispozanţi

Se pare că există un procentaj relativ crescut la copii ce se nasc cu aberaţii cromozomiale (10 %), dar puţini dintre ei supravieţuiesc pentru a deveni membri ai populaţiei clinice. Dintre pacienţii cu aberaţii cromozomiale evidente care supravieţuiesc (aproape 1% din populaţia clinică) cei mai mulţi prezintă trisomia 21 (sindromul Down).

Când un părinte are o expresie a genei, 50% dintre copii vor avea unele manifestări clinice. Multe generaţii pot fi neafectate clinic, defectul apărând la descendenţii unor indivizi neafectaţi.

Dat fiind că numai un număr redus din populaţia clinică poate fi acuzată de aberaţii cromozomiale detectabile şi defecte cunoscute ale genelor, rezultă că marea majoritate a pacienţilor cu despicături au ca etiologie o interacţiune între gene multiple cu factorii de mediu.

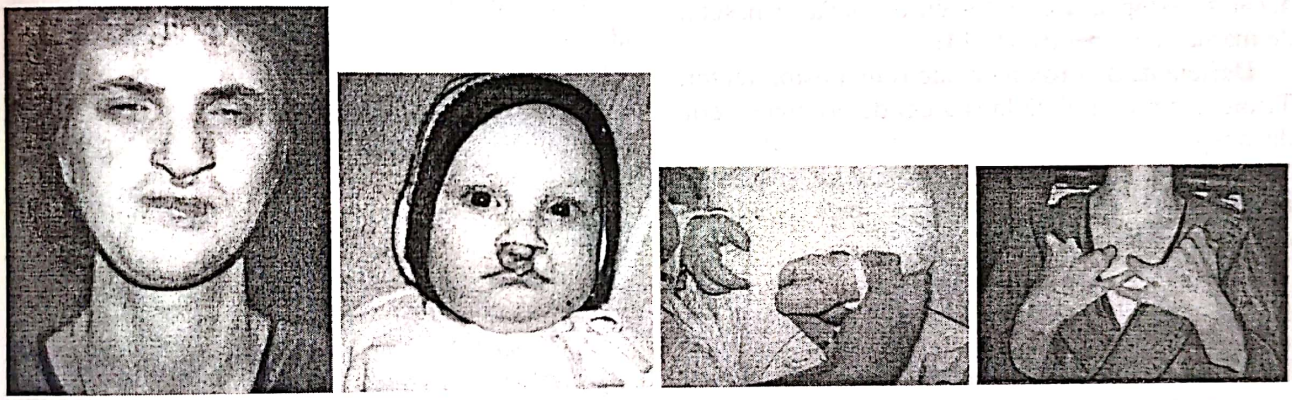

Figura 9.2. Mama şi fiul prezintă despicătura bilaterală şi polisindactilii, predispoziţia genetică manifestându-se evident (cazuistica Clinicii de Chirurgie OMF Bucureşti).

Sursa majoră a informaţiilor genetice o reprezintă pedigriurile (studiile familiale) şi care poate fi o cheie pentru determinarea predispoziţiilor genetice. Defectul care poate fi identificat într-un astfel de studiu poate sări mai multe generaţii şi poate avea grade diferite de expresivitate de la un membru la celălalt [5].

S-a ajuns la concluzia că existând totuşi indicaţii de transmisie recesivă, datele acumulate demonstrează o incidenţă egală la moştenitori, sugerând astfel o transmisie dominantă. Nu este realist să considerăm că toţi factorii genetici şi de mediu pot avea o influenţă egală în acelaşi timp şi în aceleaşi zone. Unii factori de mediu sau gene au probabil o influentă majoră, pe când alţii pot acţiona ca stabilizatori, modificând influenţa primilor factori.

Pedigriurile au evidenţiat o serie de caracteristici faciale ce pot sugera o predispoziţie genetică pentru apariţia despicăturilor. Se sugerează că părinţii copiilor cu despicături pot prezenta o dezvoltare redusă a etajului mijlociu. Un alt studiu efectuat de Fraser şi Pruzansky [3] a arătat că părinţii copiilor cu despicături pot prezenta obraji aplatizaţi, retrudarea relativă a buzei superioare, o creştere a lăţimii şi înălţimii faciale şi o tendinţă de creştere a distanţei interoculare faţă de un grup de control.

Concluziile studiilor sugerează unele deficienţe ale componentelor scheletale ce derivă în principal din reducerea mezenchimului facial al embrionului [1–4].

Scanned with OKEN Scanner

FACTORII DE MEDIU

Factorii de mediu joacă un rol important în etiologia despicăturilor. Această concluzie a devenit evidentă mai ales de când cercetările de teratologie expermantală au luat avânt.

1. *Mediul uterin* poate influența dezvoltarea embrionului [3].

a. variațiile anatomice și fiziologice la nivelul uterului, cum ar fi alterări ale aportului sanguin (hipoxia), modificări ale presiunii uterine sau cantități de fluid uterin pot determina modificări la nivelul dezvoltării palatului secundar influențând mai puțin dezvoltarea palatului primar.

b. alterările metabolice prezintă un potențial semnificativ în producerea despicăturilor. O serie de hormoni și produse de degradare metabolică traversează placenta, putând influența dezvoltarea embrionară.

S-a raportat o incidență, mult mai crescută decât se aștepta, a copiilor cu despicături născuți de mame cu diabet (0,6%) [4].

Deficiența de tiroxină poate fi un posibil factor. Tiroidectomia parțială la șoareci determină o serie de despicături faciale. Un alt studiu, efectuat de *Woolam* [4] care a injectat tiroxină la șoareci în timpul sarcinii, a constatat reducerea incidenței despicăturilor de la 10% la 3%.

Există un interes considerabil și în ceea ce privește acțiunea anticorpilor materni produși de antigenele embrionare și fetale, care ar putea interfera dezvoltarea, printr-un mecanism similar celui din incompatibilitatea Rh.

2. *Infecțiile* produse de virusuri, bacterii, protozoare au fost luate în considerare de când Gregg a făcut legătura între infectarea cu virusul rubeolic și malformațiile congenitale [1]. Toți acești factori etiologici pot infecta mama, placenta sau embrionul (sau fetusul). Virusul rubeolic produce cataractă, malformații cardiace și surditate, iar citomegalovirusul produce microcefalie (acesti viruși sunt singurii demonstrați a produce malformații congenitale la om.

Un studiu epidemiologic recent demonstrează o creștere a incidenței despicăturilor după infectarea cu virusul gripal A_2. Toxoplasmoza este de asemenea implicată în producerea despicăturilor, ea determinând și alte afecțiuni (chorioretinită, hidrocefalie, defecte cardiace) [2]. Incidența infectării cu acest protozoar este între 5–32%, incidență care crește cu vârsta și este mai mare în populația rurală.

3. *Medicamentele.* Unele medicamente pot acționa ca niște componente relativ minore în etiologia multifactorială a despicăturilor faciale. Interesul determinat de acțiunea medicamentelor la nivelul embrionului a crescut după impactul cauzat de folosirea thalidomidei. Folosirea tot mai frecventă a medicamentelor este cea mai probabilă cauză a creșterii incidenței despicăturilor. Este totuși posibil ca medicamentele să acționeze ca niște componente minore în etiologia multifactorială a despicăturilor.

Aminopterina și alți antagoniști ai acidului folic pot produce efecte severe la nivelul embrionului uman. Acțiune teratogenă o au de asemenea și medicamentele anticonvulsivante, cu activitate antifolică (de exemplu, dilantinul, care poate determina despicături faciale la om) [6].

O serie de antibiotice, cum ar fi hadacidinul, sau medicamente antimitotice (vincristinul) pot fi capabile de producerea malformațiilor congenitale.

Chiar și aspirina a fost capabilă de producerea de despicături labio-maxilo palatine la șoareci (Trasler) [7].

4. *Factorii alimentari* nu au fost concludent incriminați în producerea despicăturilor la embrionul uman.

Excesul de vitamine este implicat în producerea altor malformații; ingerarea crescută de vitamine în timpul sarcinii trebuie reevaluată.

Hipovitaminoza A poate determina malformații oculo-auriculo-faciale și uro-genitale, iar hipervitaminoza A interferă cu metabolismul glucidic, afectează sinteza de hormon tiroidian, poate produce despicături palatinale.

O serie de studii experimentalale au identificat rolul teratogen al deficitului de vitamine B1, B2 și E [8].

5. *Radiațiile X* pot induce despicături labio-maxilopalatine la animale, dar nu a fost demonstrat cu certitudine acest aspect la oameni [3].

În concluzie, se poate aprecia că marea majoritate a despicăturilor sunt cauzate de factori multipli genetici și de mediu, etiologia fiind multifactorială. Numărul foarte mic de cazuri cu aberații cromozomiale se datorează faptului că acești copii nu supraviețuiesc pentru a deveni membri ai populației clinice.

Factorii multipli par a acționa inițial prin influențarea cantității de mezenchim de la nivelul mugurilor ce vor forma palatul primar și buza. Asocierea despicăturii palatului secundar poate

Scanned with OKEN Scanner

rezulta din distorsiunea de creştere secundară sau interferenţa limbii.

Prevenirea apariţiei despicăturilor este încă o problemă de viitor, dar există posibilitatea predicţiunii, prin depistarea caracteristicilor faciale în familie, studiul frecvenţei şi pedigriului, a sexului şi gradului de afectare a membrilor ce fac deja parte din populaţia clinică.

CLASIFICAREA DESPICĂTURILOR

Despicăturile oro-maxilo-faciale sunt cele mai frecvente malformaţii congenitale prezente la nivelul feţei.

Apariţia acestei patologii nu este condiţionată de sex, etnie sau rasă umană. Deoarece sunt prezente forme clinice variate, dar pot fi prezente expresii clinice diferite ale aceluiaşi tip de malformaţie, iar atitudinea terapeutică este complexă şi necesită un număr mare de specialişti s-au propus numeroase clasificări ale despicăturilor reflectând încercările autorilor de a acoperi întreaga gamă de variaţii clinice.

Şcoala americană clasifică despicăturile după criterii embriologice [3, 9], în patru grupe:

1. Despicături de buză – afectează buza, implicând sau nu procesul alveolar;
2. Despicături de buză şi palat – afectează buza şi palatul;
3. Despicături buză/palat – afectarea buzei poate fi sau nu însoţită de despicături ale palatului;
4. Despicături ale palatului – afectarea palatului dur şi a palatului moale.

Clasificarea de bază include numeroase subgrupe care se referă la sediu şi întindere (dreapta, stânga, unilateral sau bilateral) şi la severitatea despicăturii în fiecare caz.

O altă clasificare pe criterii embriologice aparţine lui Kernahan şi Starch [3]:

1. Despicăturile palatului primar (buză şi alveolă):
   - unilaterale (totale – subtotale, dreapta – stânga);
   - bilaterale;
   - mediane.
2. Despicături ale palatului secundar:
   - totale;
   - parţiale;
   - submucoase.
3. Despicături ale palatului primar şi secundar:
   - unilaterale (totale sau parţiale);
   - bilaterale (totale sau parţiale);
   - mediane.

Valerian Popescu (1964) [10] face o clasificare bazată pe criterii morfologice şi embriologice. În raport cu întinderea despicăturii, cu structurile interesate şi ţinând cont de mecanismul diferit de producere al malformaţiei, la nivelul celor două segmente ale regiunii, autorul identifică următoarele categorii:

A. *Despicături parţiale*:

1. Anterioare – care interesează în diferite grade structurile palatului primar:
   a. incomplete (uni- sau bilaterale);
   b. complete (uni- sau bilaterale);
2. Posterioare – care interesează structurile palatului secundar:
   a. incomplete;
   b. complete;

B. *Despicături asociate*

C. *Despicături totale*:

   a. unilaterale;
   b. bilaterale.

Despicăturile parţiale anterioare interesează segmentul labio-nazo-alveolar, uni sau bilateral. În funcţie de gradul de interesare al structurilor segmentului respectiv, autorul distinge mai multe forme anatomo-clinice pe care le clasifică în subgrupele următoare:

a. *despicături anterioare incomplete* (cheiloschizis) care interesează numai ţesuturile moi labio-narinare pe întinderi diferite. În acest grup se diferenţiază două grade:

- gradul 1 – despicătura afectează părţile moi ale buzei, putând fi simple schiţe (echivalenţă minoră);
- gradul 2 – despicătura afectează buza superioară în totalitate şi pragul narinar unilateral sau bilateral;

b. *despicături anterioare complete* (cheilognato-schizis) care interesează buza superioară în totalitate, pragul narinar şi procesul alveolar (unilateral sau bilateral)

Despicăturile parţiale posterioare (uranostafilo-schizis) care interesează palatul secundar (palatul dur şi vălul palatin), şi în acest caz, în

Scanned with OKEN Scanner

funcție de afectarea segmentului respectiv, se pot distinge mai multe forme clinice:

a. despicături posterioare incomplete limitate la luetă și vălul palatin, și în acest grup sunt diferențiate două grade:

- gradul 1 – despicătura afectează numai lueta;
- gradul 2 – despicătura afectează atât lueta cât și vălul palatin;

b. despicăturile posterioare complete interesează integral structurile palatului secundar, adică bolta palatină pe întinderi variabile, vălul și lueta.

Despicăturile totale (cheilo-gnato-stafilo-schizis) rezultă din asocierea despicăturilor anterioare și posterioare complete, interesând buza superioară, pragul narinar, creasta alveolară, palatul dur, vălul palatin și lueta. Ele pot fi:

a. despicături totale unilaterale care interesează palatul primar pe o singură parte: despicătura posterioară este pe linia mediană, vomerul atașat de partea sănătoasă poate accentua asimetria;

b. despicături totale bilaterale în care diviziunea anterioară trece de o parte și de alta a bontului median, devenit mai mult sau mai puțin proeminent și se continuă cu o diviziune unică velopalatină mediană în centrul căreia se găsește vomerul. În formele bilaterale, despicătura palatului primar poate fi incompletă în una din părți.

Despicăturile asociate rezultă din asocierea formelor incomplete ale despicăturilor anterioare de gradul 1 sau 2 cu diverse forme posterioare, fiind respectată parțial sau total integritatea procesului alveolar.

Despicătura segmentului labio-nazal poate fi uni sau bilaterală în timp ce despicătura segmentului velo-palatin este de obicei mediană.

Considerăm că sistematizarea despicăturilor labio-maxilo-palatine propusă de *Valerian Popescu* este completă și de o mare utilitate practică, deoarece ține cont simultan de trei criterii:

1. criteriul embriogenetic, subliniind pe de o parte originea embrionară diferită a elementelor anatomice, iar pe de altă parte, perioada lor diferită de formare;
2. criteriul anatomic;
3. criteriul orientării terapeutice.

SEMNE CLINICE

La naștere, copilul prezintă semne clinice specifice determinate de prezența defectului facial, dar și datorită unui grad variabil de hipoplazie tisulară. Modificările clinice au o caracteristică de progresivitate, în sensul că pe parcursul evoluției postnatale, se pot produce modificări ale aspectului clinic inițial. Aceste modificări sunt puse pe seama dinamicii de creștere și evoluție regională, și mai puțin pe seama unui grad inițial de hipoplazie tisulară.

Fiecare regiune afectată de despicătură prezintă o serie de factori disturbatori caracteristici, vinovați de modificările clinice și care pot explica progresivitatea lezională.

În regiunea maxilară anterioară, factorii ce pot provoca distorsionări ale fragmentelor limitante ale despicăturii sunt:

– despicătura de la nivelul buzei întrerupe anterior inelul muscular orizontal format din orbicular, mușchiul buccinator și constructorul superior al faringelui, determinând o funcționare anormală a buzei și obrazului;

– acțiunea limbii care este introdusă în despicătura anterioară în mod involuntar;

– creșterea continuă a septului nazal;

– întreruperea arcului alveolar care nu se poate opune forțelor musculare distorsionate.

Pentru regiunea maxilară posterioară, următorii factori sunt considerați cauzali de apariția distorsiunilor:

– acțiunea musculară a limbii care este introdusă între lamele palatine și generează o forță de expansiune a elementelor osoase care nu sunt unite;

– întreruperea posterioară a inelului muscular perimaxilar (în zona palatofaringiană);

– forțelor musculare de expansiune nu li se poate opune un palat dur, acesta fiind divizat.

Despicăturile totale se caracterizează prin amploarea mare a modificărilor clinice produse de diviziunea palatului primar și secundar, mai ales că elementele disturbatoare au un efect progresiv de afectare disturbantă chiar în condiția în care s-a produs refacerea chirurgicală a zonei afectate [11, 12].

Pentru o sistematizare didactică se v-a proceda la descrierea despicăturilor împărțind modificările clinice pe zone topografice.

Scanned with OKEN Scanner

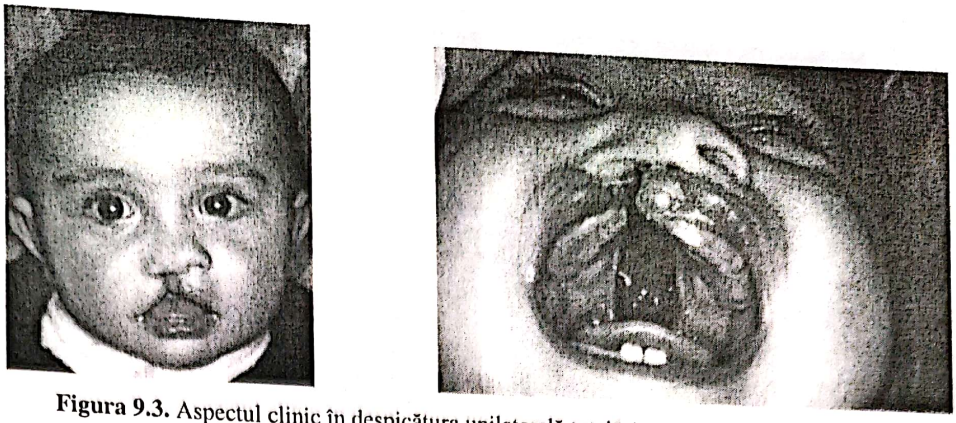

Figura 9.3. Aspectul clinic în despicătura unilaterală totală (cazuistica dr. L. Chirilă).

Despicăturile unilaterale totale se caracterizează prin următoarele modificările ce apar la nivelul structurilor afectate:

1. *Regiunea nazală*: modificările prezente în această zonă sunt determinate de forțele musculare anormale şi creşterea septală. Domul nazal este prăbuşit, cu columela scurtă şi deviată de partea sănătoasă. Aripa nazală situată pe partea afectată este etalată, orizontalizată, prin modificarea poziției şi alungirii anormale a cartilajului alar, în special aripa laterală. Aceasta este întinsă peste despicătură, fiind supusă unei deformații continue pe parcursul creşterii. Astfel, narina afectată are un arc longitudinal mult orizontalizat. Pragul narinar este întrerupt prin despicătură. Defectul se întinde şi pe podeaua nazală, defectul în sens transversal fiind de diferite mărimi în funcție de gradul de afectare tisulară.

Septul nazal este ataşat de partea sănătoasă şi suferă o deformație anterioară, deviind față de linia mediană către partea sănătoasă cu îngustarea anterioară a fosei nazale neafectate. Oasele nazale şi procesul frontal al maxilarului suferă o distorsiune, cu lărgirea nazală pe partea cu despicătura şi accentuarea unei curbaturi convexe de partea neafectată.

2. *Palatul primar.*

2a. *Buza superioară* prezintă două bonturi, unul lateral şi unul median. Buza superioară este întreruptă în totalitate la nivelul tuturor straturilor (tegumentar, muscular şi mucos).

Filtrul buzei este ataşat de bontul median şi deviat către partea sănătoasă, astfel încât linia mediană a buzei nu mai coincide cu linia mediosagitală a feței. Roşul buzei este întrerupt, cu afectarea „arcului" lui Cupidon.

Fibrele musculare ale orbicularului prezintă o direcție anormală, de-a lungul marginilor despicăturii către spina nazală anterioară şi baza aripii nazale laterale.

Frenul buzei superioare este deplasat față de linia mediană de partea sănătoasă.

2b. *Procesul alveolar.* Prin contracția musculaturii faciale se produce o tracțiune laterală a segmentelor alveolare, cu rotația zonei premaxilare către anterior şi lateral. Segmentul lateral alveolar este uşor deplasat către lateral. Această deplasare este favorizată şi de interpunerea limbii în despicătură şi de prezența septului nazal ataşat de segmentul premaxilar.

În porțiunea posterioară alveolară, datorită prezenței osului zigomatic, expansiunea laterală eate foarte redusă sau chiar absentă.

Despicătura trece prin vecinătatea incisivului lateral care prezintă foarte frecvent anomalii (de formă, număr, poziție).

2c. *Palatul anterior* este de asemenea divizat. Diviziunea este paramediană, evoluând din alveola incisivului lateral până la gaura incisivă, cu întreruperea continuității alveolare la acel nivel.

3. *Regiunea palatului secundar.* Din zona găurii incisive către posterior defectul interesează palatul dur şi moale pe linia mediană cu dezvoltarea mai mult sau mai puțin a lamelor palatine. Vomerul este ataşat de partea neafectată.

Posterior vălul palatin şi lueta sunt divizate pe linia mediană, cu întreruperea inelului muscular palatofaringian.

Cavitatea bucală şi nazală nu sunt separate, fiind posibilă comunicarea buco-nazală, cu fosa nazală de partea afectată.

4. *Regiunea faringiană.* Este de multe ori congestionată, cu vizualizarea unor vegetații adenoide mărite (s-ar părea compensator) datorită afectării morfologice a căilor aeriene superioare.

Scanned with OKEN Scanner

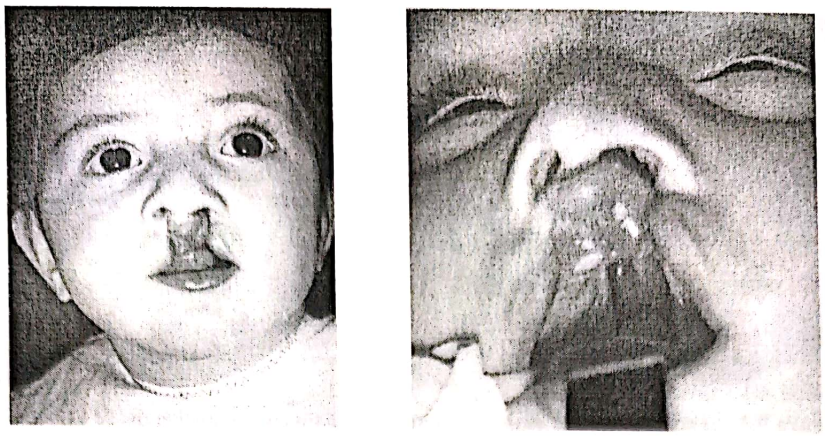

Figura 9.4. Aspectul clinic al despicăturii bilaterale totale (cazuistica dr. L. Chirilă).

Despicăturile bilaterale totale prezintă modificări clinice mai accentuate în regiunea palatului primar. La nivelul palatului secundar gradul de afectare tisulară prin diviziune este asemănător cu cel din despicăturile unilatrale totale.

1. *Regiunea nazală*: domul nazal este prăbuşit, columela scurtă dar situată median. Aripile nazale sunt etalate, orizontalizate şi deplasate lateral prin acţiunea musculaturii obrazului. Spre deosebire de despicătura unilaterală, este prezentă o simetrie mediosagitală.

2. *Palatul primar*

2a. În *regiunea premaxilei*, prin afectarea bilaterală a buzei şi arcului alveolar, se obiectivează un bont median şi două bonturi laterale.

Bontul median conţine premaxila şi prolabiumul (bontul labial median). Structurile buzei de la acest nivel sunt mai sărace în fibre musculare. Roşul de buză este de regulă atrofiat şi şanţul vestibular de abia schiţat.

Premaxila este mult proiectată anterior, dincolo de vârful nasului, datorită creşterii septului nazal ataşat de premaxilă. (Acest aspect clinic este un indicator al rolului septului nazal în creşterea anteroinferioară a complexului maxilar). Spina nazală anterioară este uşor avansată sau orientată superior prin rotaţia premaxilei.

3. *Regiunea alveolară laterală* prezintă segmentele alveolare laterale sunt uşor medializate, dar impresia iniţială este de colaps medial, datorită protruziei premaxilei.

Se produce mai degrabă o rotaţie a capetelor proximale a segmentelor alveolare către medial. Această rotaţie este posibilă prin convertirea proceselor zigomatico-maxilare în centre de rotaţie. Zona zigomatică este considerată stabilă, fiind mai puţin supusă deplasărilor determinate de grupele musculare ce acţionează pe segmente osoase divizate.

4. *Regiunea palatului secundar.* Despicătura are aceleaşi caracteristici ca în despicăturile unilaterale. Vomerul este însă situat median, cu marginea inferioară rotunjită.

Trebuie menţionat că pacienţii cu despicături totale prezintă deformaţii faciale variabile, ca un rezultat al defectelor intrinseci produse în cursul procesului de dezvoltare facială.

Hipoplazia maxilară este o tulburare intrinsecă, ce este prezentă în diferite grade la toţi pacienţii. În general, deficienţele osoase sunt limitate la aria imediat învecinată despicăturii. Structurile musculare, nervoase şi vasculare sunt în esenţă normale, dar orientarea lor este modificată de prezenţa despicăturii.

Despicăturile parţiale prezintă modificări mai reduse ca amploare, prin aria mai redusă de afectare tisulară. Pot fi complete sau incomplete.

Despicăturile parţiale anterioare, pot fi puţin schiţate, sub forma unei lipse de coalescenţă submucoase şi subcutane (echivalenţe minore). În acest caz se observă un şanţ care traversează buza superioară paramedian de la pragul narinar până la marginea liberă a buzei.

Despicăturile parţiale anterioare pot fi incomplete, când interesează parţial structurile palatului primar: pragul narinar şi podeaua narinară, buza superioară, procesul alveolar şi palatul dur până la gaura incisivă.

Scanned with OKEN Scanner

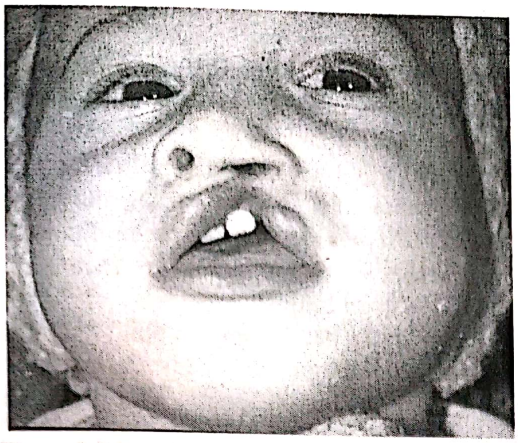

Figura 9.5. Despicătură unilaterală parțială anterioară (cazuistica dr. L. Chirilă).

Astfel, buza superioară poate fi afectată numai parțial, cu posibilitatea unor punți tisulare în zona superioară, către pragul narinar.

Despicătura parțială anterioară incompletă poate interesa numai pragul narinar şi buza superioară, sau pragul narinar, buza superioară şi procesul alveolar, dar fără afectarea palatului dur anterior.

În aceste cazuri, decalajele segmentelor alveolare sunt mai reduse. Afectarea dentară, în special incisivul lateral poate fi prezentă (acesta poate fi hipoplazic, de forme diferite, sau pot fi prezenți dinți supranumerari, de asemenea incisivul lateral poate lipsi).

Când despicătura anterioară este completă, toate structurile amintite sunt afectate (buza, prag narinar, proces alveolar şi palatul dur anterior).

Despicăturile parțiale posterioare interesează structurile palatului secundar (palatul dur şi palatul moale de la gaura incisivă către posterior).

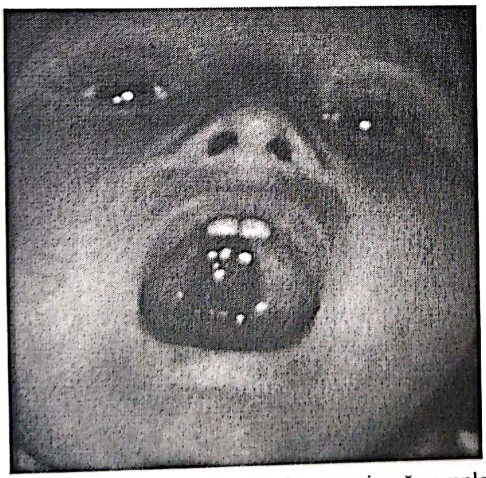

Figura 9.6. Despicătură parțială posterioară completă (cazuistica dr. L. Chirilă).

De asemenea, ele pot fi despicături submucoase cu lipsa coalescenței musculare la nivelul luetei şi vălului palatin, sau pot fi incomplete (afectarea luetei, sau luetă şi văl palatin, sau palatului moale şi a unei porțiuni din palatul dur).

Despicăturile posterioare complete interesează în întregime palatul dur şi moale.

În aceste cazuri, segmentele alveolare sunt relativ normale, se menține forma de ansamblu a arcadei superioare. Sunt prezente tulburări funcționale, în special fonetice şi de deglutiție, se poate produce refularea lichidelor pe nas.

Despicături asociate sunt produse prin asocierea unei despicături parțiale anterioare cu una posterioară. Datorită modelului palatinal de mineralizare a suturii palatului primar şi secundar, centrul de unde debutează osificarea se află la nivelul găurii incisive. Astfel, palatul secundar se va osifica la nivelul suturii sagitale dinspre anterior spre posterior, pe când palatul primar, va suferi acest proces din posterior spre anterior. Dacă momentul de acțiune a agentului teratogen se va produce când deja a început mineralizarea suturii palatinale, rezultatul va fi o despicătură asociată.

TULBURĂRILE FUNCȚIONALE ÎN DESPICĂTURILE LABIO-MAXILO-PALATINE

Modificărilor morfologice determinate de despicătură le corespund şi o serie de tulburări ale funcțiilor aparatului dentomaxilar. Acestea sunt mai ample în cazul despicăturilor totale, şi mai reduse în cazul despicăturilor parțiale.

Fizionomia este afectată de prezența diviziunii tisulare la nivelul structurilor faciale, şi este cu atât mai disturbantă cu cât gradul de afectare tisulară este mai crescut. De asemenea, cu timpul, pe măsură ce grupele musculare ce formează anvelopa funcțională perimaxilară se maturizează, cu atât distorsiunea sgmentelor osoase este mai mare, cu implicații directe în estetica facială. De remarcat este şi faptul că în despicăturile unilaterale există şi un grad de asimetrie marcat. Anvelopa musculară perimaxilară este formată de un grup muscular care înconjoară maxilarul, formând o matrice dinamică care stimulează şi modelează creşterea osoasă prin forțele pe care le generează mușchii. Anvelopa funcțională este constituită din mușchiul orbicular al gurii, buccinator, constrictorul superior al faringelui, tensor al vălului palatin şi levator al vălului palatin, care este întreruptă în cazul despicăturilor,

Scanned with OKEN Scanner

ori parțial (anterior sau posterior) în despicăturile parțiale sau total în despicăturile totale.

Respirația este influențată într-o măsură mai mică. Pacienții cu despicături cu interesare palatinală prezintă tonsile palatine şi vegetații adenoide care apar ca reacție compensatorie la diviziunea palatinală, având se pare rolul de a reduce volumetric defectul posterior. Din acest motiv mulți copii cu despicătură dezvoltă respirație de tip oral. Chiar dacă despicătura este restaurată morfologic, creşterea septului nazal şi torsionarea sa unilaterală intranarinară reduce volumul de aer inspirat pe nas.

Fonația este una din funcțiile cu un grad crescut de afectare. Întreruperea vălului palatin şi luetei anulează condițiile anatomice pentru realizarea rolului de valvă, fonația fiind neinteligibilă. Este imposibilă realizarea presiunii negative orale în cursul vorbirii datorită comunicării buconazale determinată de prezența despicăturii la nivelul palatului secundar. Chiar şi în despicăturile parțiale anterioare, pot apare tulburări fonatorii prin erori de articulare determinate de mecanismele compensatorii linguale şi de articularea cu fața palatinală dentară [13, 14].

Fonația este afectată într-o proporție mai mare sau mai mică şi în cazul restaurării palatului secundar prin emisia nazală improprie de aer în elaborarea consoanelor şi prin dezvoltarea unor mecanisme adaptative velofaringeale improprii[13].

Deglutiția este afectată doar în prezența diviziunii palatine sau a fistulelor palatinale reziduale postoperatorii, când se poate produce refluarea alimentelor pe nas. Este adevărat că pacientul va dezvolta mecanisme compensatorii prin plasarea limbii în despicătură în timpul deglutiției, dar acest obicei nu va asigura etanşarea comunicării oro-nazale.

Auzul este afectat în despicăturile cu interesare velopalatină. Se produce frecvent otită medie, probabil determinată de poziția deviată a ostiumului tubei lui Eustachio sau de calitatea precară a cartilajului tubar, şi de capacitatea redusă de drenaj prin ostium [14].

ALGORITMUL TERAPEUTIC ÎN TRATAMENTUL DESPICĂTURILOR

Strategia terapeutică de ansamblu adoptată în cadrul tratamentului complex al despicăturilor labio-maxilo-palatine cuprinde o serie de elemente inseparabile ce conduc la un rezultat optim: tehnica operatorie propriu-zisă, momentul intervenției (vârsta pacientului), etapele intervențiilor invazive sau non-invazive, numărul de operații, obiectivele tratamentului.

Etapizarea tratamentului la copiii cu despicături este un aspect util pentru o standardizare a secvențelor terapeutice şi astfel posibilitatea unei urmăriri active a rezultatelor pe termen scurt şi mai ales pe termen lung.

Dispensarizarea pacienților şi studiul multicentric şi pe termen îndelungat au permis elaborarea unor strategii de algoritm terapeutic care să permită rezultate din ce în ce mai bune.

Este de altfel cunoscut faptul că evoluția pe termen lung a despicăturilor are un *caracter de progresivitate a dismorfiei faciale,* mai ales în despicăturile totale. Cu alte cuvinte, pe măsura înaintării în vîrstă se produc modificări la nivelul structurilor scheletale faciale şi a părților moi la pacienții cu despicături, astfel încât la vârsta finalizării creşterii osoase (aproximativ 19 ani la băieți şi 17 ani la fete) aceştia vor prezenta un dismorfism facial, mai mare sau mai mic, dar oricum semnificativ față de perioada de vârstă de 10 ani.

De altfel, acesta este şi motivul pentru care un pacient diagnosticat cu un tip de despicătură nu trebuie înregistrat cu alt tip de despicătură după una sau mai multe secvențe operatorii [15].

În general, tratamentul despicăturilor este multidisciplinar, multistadial şi extins pe termen lung [1, 3, 16–22].

În cadrul strategiei *precoce* de tratament, se descriu:

1. Tratament ortodontic precoce la nou-născuți; se efectuează la vârsta de 1–4 săptămâni de viață şi urmăreşte repoziționarea preoperatorie a segmentelor alveolare,

2. Plastia buzei (a palatului primar) se efectuează în perioada 3–6 luni de viață. Poate fi precedată de adeziunea labială ca alternativă la tratamentul ortodontic prechirurgical, care este mai ales utilizată în despicăturile largi bilaterale.

3. Plastia palatului secundar. Prezintă cel mai crescut risc iatrogen în tulburarea dezvoltării maxilare, motiv pentru care momentul optim operator şi abordarea chirurgicală sunt extrem de disputate. Plastia palatului se poate efectua într-o etapă, în perioada 18–24 de luni, s-au se practică în două etape chirurgicale, inițial plastia palatului moale, la 18 luni, urmată de plastia palatului dur la 3–5 ani.

Scanned with OKEN Scanner

4. Tratamentul psihologopedic (foniatric), poate debuta chiar de la 24–36 luni, până la vârsta de 11 ani. În această perioadă se urmăreşte să nu se dezvolte erori de articulaţie, prin încercarea copilului de a compensa tulburările produse de despicătură.

5. Tratamentul ortodontic precoce: debutează la vârsta de 7–8 ani, durează în general câteva luni şi urmăreşte cel mai adesea alinierea incisivilor şi o expansiune maxilară transversală.

6. Grefa osoasă alveolară se practică înaintea erupţiei caninului permanent. Momentul operator este ales în jurul vârstei de 8–9 ani, dar depinde de secvenţa de erupţie dentară a fiecărui pacient.

În cadrul etapelor tardive de tratament se descriu:

7. Tratament ortodontic definitiv debutează la 11–14 ani, după erupţia ultimului dinte permanent.

8. Tratamentul insuficienţei velo-faringiene – momentul operator se alege în perioada 9–19 ani. Devine necesar în momentul deperdiţiei coloanei de aer pe nas în fonaţie, prin atrofierea ţesutului limfoid compensator, sau prin creşterea în dimensiuni a faringelui, sau după avansările chirurgicale ale maxilarului.

9. Chirurgia ortognată care se practică după vârsta de 18 ani, când creşterea maxilară a încetat. De obicei, sunt necesare tehnici de avansare maxilară, adeseori combinate cu retropoziţionare mandibulară.

10. Tratamentul protetic care debutează de asemenea după 18 ani. Poate avea uneori rol de tratament comprehensiv, după îndepărtarea aparatelor ortodontice de contenţie. În unele cazuri dispozitivele protetice pot rezolva anumite eşecuri ale tratamentului chirurgical şi/sau ortodontic: alinieri dentare nefavorabile, fistule palatine reziduale permanente etc.

Dintre etapele enumerate mai sus sunt câteva care fac parte din tratamentul uzual: plastia chirurgicală a despicăturii, tratamentul logopedic şi tratamentul ortodontic. Celelalte etape pot fi sau nu efectuate în cadrul atitudinii terapeutice.

În cursul tratamentului se mai interferă o serie de etape terapeutice care fac parte din tratamentul multidisciplinar al copiilor cu despicături labio-maxilopalatine: consultul ORL pentru stabilirea acuităţii auditive şi tratamentul otitei cronice a urechii medii, consultul pediatric de evaluare a statusului general şi depistare precoce a unor eventuale malformaţii asociate (aproximativ 29% din copii cu despicături prezintă malformaţii cardiovasculare sau scheletale), consult psihologic.

De asemenea, sunt necesare de cele mai multe ori plastii secundare de corecţie la nivelul nasului şi buzei.

1. TRATAMENTUL ORTODONTIC PRECOCE PREOPERATOR

Acest tratament se referă la alinierea segmentelor maxilare în cazul în care acestea sunt foarte deplasate, îngreunând etapa chirurgicală primară [16–18]. Alternativ, secvenţa terapeutică pentru pacienţi cu deplasări mari ale segmentelor alveolare o reprezintă sutura buzei în doua etape: adeziunea labială iniţială urmată de cheiloplastie ulterioară. Adeziunea labială reprezintă o sutură parţială la nivelul straturilor profunde sau în treimea superioară a buzei fără a se tenta sutura în totalitate a tegumentului [23, 24].

2. PLASTIA BUZEI (A PALATULUI PRIMAR)

Plastia buzei este realizată în consensul contemporan, în jurul vârstei de 3–6 luni. Este de preferat ca plastia buzei să se practice în jurul vârstei de 6 luni. Motivaţia acestui moment operator este legata de o reprezentare mai bună a structurilor tisulare şi astfel operatorul poate manipula ţesuturile mai uşor, premaxila prezintă o stabilitate primară iar copilul a depăşit perioada de lacună imunitară. De asemenea, perioada de 6 luni permite şi o mai bună acomodare a părinţilor cu afecţiunea copilului şi a problemelor legate de această malformaţie [15].

În această perioadă pot fi identificate şi eventuale alte malformaţii asociate.

În despicăturile unilaterale, una din cele mai folosite tehnici de cheiloplastie este rotaţie-avansare (descrisă de Millard [18]). Tehnica conservă ţesutul labial, restaurează elementele distorsionate ale buzei şi permite repoziţionarea aripii nazale şi îngustarea bazei narinare.

Tehnica are avantajul unei măsurări adecvate, dar poate fi realizată şi prin prin perfectarea inciziilor direct intraoperator.

Metoda realizează o coborâre a arcului lui Cupidon şi a componentelor filtrului buzei (*rotaţie*), iar în defectul astfel creat la nivelul porţii mediane se translează elemente ale bontului lateral care vor realiza şi o simetrizare a aripii narinare etalate (*avansare*).

Scanned with OKEN Scanner

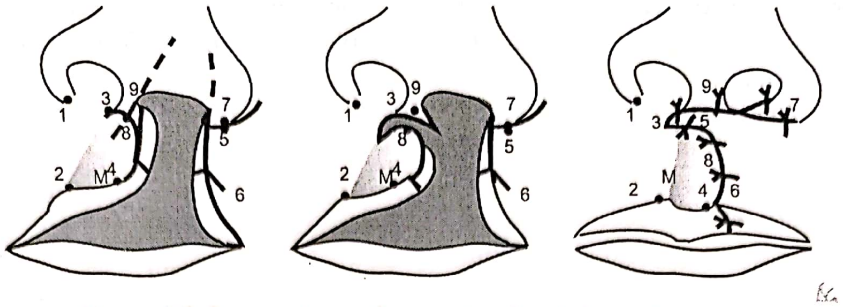

Figura 9.7. Reprezentarea schematică a tehnicii de rotație-avansare.

Această dublă acțiune conformează un arc al lui Cupidon şi un filtru cât mai naturale, simetrizează aripile nazale, iar cicatricile postoperatorii vor fi ascunse la nivelul pragului narinar sau de-a lungul liniei laterale a filtrumului.

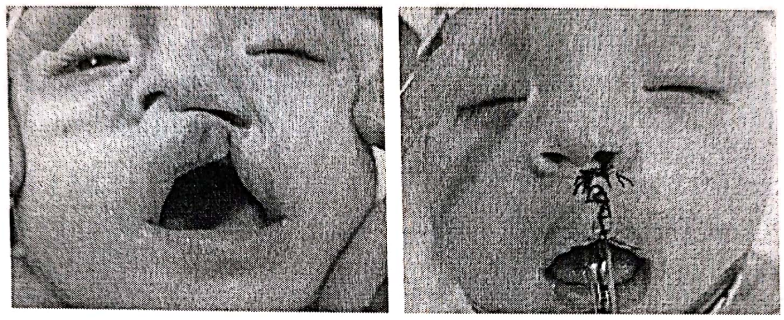

Figura 9.8. Aspect postoperator imediat după plastia Millard; se observă modificarea facială imediată (cazuistica dr. L. Chirilă).

Alt procedeu operator este *refacerea buzei prin lambouri triunghiulare* (Tennison, Randall [18]).

Această tehnică permite chirurgului să aducă vârful arcului lui Cupidon de pe partea cu despicătura într-o poziție inferioară, normalizându-l, prin crearea unei incizii diagonale la nivelul filtrumului direct deasupra roşului de buză deplasat. Acest defect triunghiular obținut în bontul median este umplut prin transferul unui lambou triunghiular obținut din bontul lateral. Țesuturile sunt mobilizate în treimea inferioară prin conservarea arcului lui Cupidon care este astfel menținut şi nu realizat prin deplasarea segmentelor care ar trebui să fie drepte.

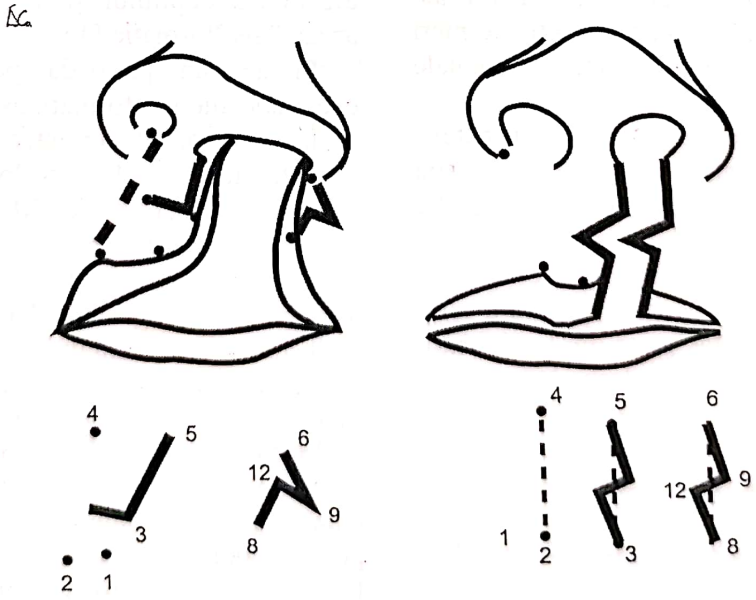

Figura 9.9. Reprezentarea schematică a operației cu lambouri triunghiulare.

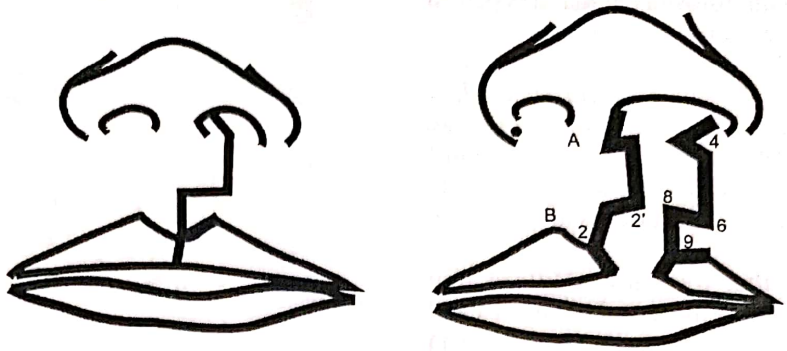

Figura 9.10. Realizarea lambourilor rectangulare în zona bonturilor labiale median şi lateral.

O serie de studii comparative au arătat că această tehnică este mai indicată în despicăturile unilaterale în care există o deplasare mare între elementele componente. Tehnica Millard este mai utilă în despicăturile în care deplasările sunt mai reduse.

Refacerea buzei prin lambouri rectangulare este o altă tehnică chirurgicală care foloseşte interdigitaţia (LeMesurier [17]).

Despicăturile bilaterale se caracterizează prin prezenţa unei premaxile protuzate şi a unui prolabium de dimensiuni moderate, care uneori poate fi şi hipoplastic, cu reducerea cantitativă a fibrelor musculare. Există o mare variaţie a gradului de interesare a structurilor. Vomerul poate fi drept, curbat sau deviat către o parte, apărând astfel angulări sau rotări ale premaxilei în regiunea suturii prevomeriene.

Metodele chirurgicale de cheiloplastie în despicăturile duble sunt multiple, dar există unele probleme comune de care trebuie ţinut cont.

Protuzia premaxilei poate fi uneori foarte mare, apărând dificultăţi în plastia buzei superioare. Din aceste motive este necesară o reducere a gradului de proiecţie anterioară a bontului median, înainte de operaţie.

Sunt mai multe metode ce pot realiza acest deziderat.

a. *Proceduri ortopedice maxilare nonchirurgicale*

Această abordare necesită plăci palatine de expansiune, care realizează un control al colapsului segmentelor maxilare laterale. S-a constatat că expansiunea laterală a segmentelor maxilare are şi un efect de retropoziţionare a premaxilei în circa 3–4 săptămâni [14, 16]. Se poate ataşa şi un dispozitiv cefalic cu bandă elastică ce realizează presiuni la nivelul premaxilei. Presiunea digitală cât mai frecventă pe bontul median, realizată de părinţi, are o valoare mai mică prin imposibilitatea unui control permanent.

Tehnica de adeziune labială

Se practică sutura treimii seperioare a buzei. Presiunea exercitată de refacerea buzei şi a pragului narinar permite o retrudare a premaxilei în câteva săptămâni. Se poate efectua în despicăturile largi, la copiii la care presiunea elastică nu a dat rezultate [23, 24].

c. *Refacerea buzei în doi timpi*

Pentru a permite o deplasare către posterior a premaxilei, unii autori indică refacerea buzei în etape.

d. *Retropoziţionarea chirurgicală a segmentului premaxilar*

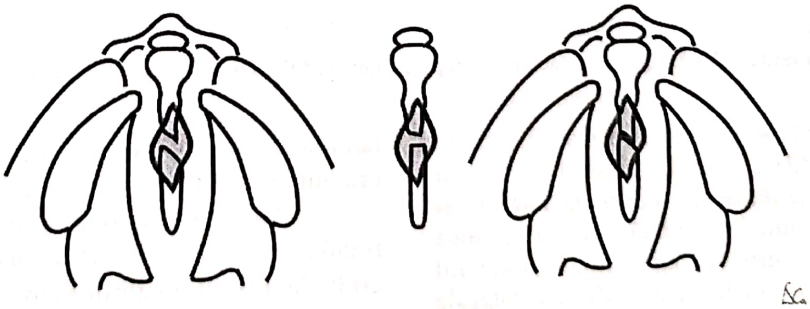

Figura 9.11. Repoziţionarea chirurgicală a premaxilei prin osteotomie vomeriană.

Scanned with OKEN Scanner

Tehnica chirurgicală folosită cel mai des pentru refacerea buzei superioare este *plastia în linie dreaptă*, după Veau [3, 18].

Procedeul în zig-zag, sau *operația cu lambou triunghiular în treimea inferioară* folosește prolabiumul pentru refacerea mediană, alungindu-l când acesta este scurt. Această tehnică reprezintă o adaptare a tehnicii LeMesurier sau Tennison [18].

Tehnica de rotație avansare Millard (cu lambou în furculiță) se utilizează în special când se dorește alungirea primară a columelei. Această tehnică nu este indicată pentru plastia primară în despicăturile bilaterale când premaxila este mult protruzată și prolabiumul este hipoplastic.

Se practică o închidere în linie dreaptă în 2/3 inferioare ale buzei, răsturnând mucoasa prolabiumului și creând lambourile de mucoasă din bonturile labiale sub aceasta

Astfel, inelul muscular reconstituit va avea posibilitatea să retrudeze premaxila în circa 3–6 luni.

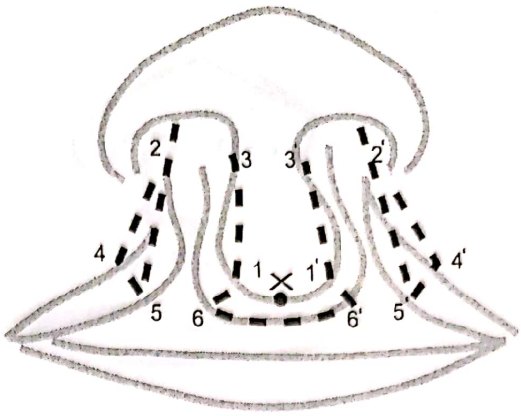

Figura 9.12. Punctele de reper și trasarea inciziilor pentru tehnica Veau în despicăturile bilaterale.



Figura 9.13. Schema operației cu lambouri triunghiulare în despicăturile bilaterale.

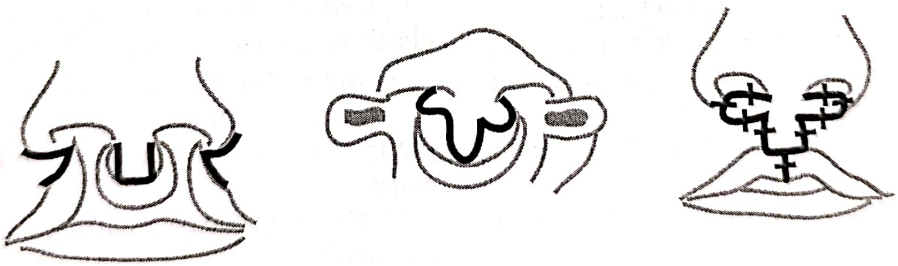

Figura 9.14. Diagrama refacerii buzei prin tehnica Millard în despicăturile bilaterale.

Peri și Mondie [18] descriu această tehnică cu unele modificări. Astfel sunt descrise două incizii verticale, paramediene, de la marginea laterală și inferioară a columelei până la marginea cutaneomucoasă; aceste incizii situate bilateral paramedian delimitează filtrumul. Zonele laterale ale prolabiumului sunt decolate, iar aceste mici lambouri suferă o rotație laterală până la nivelul pragului narinar.

În defectul astfel creat la nivelul prolabial prin rotația descrisă anterior se avansează lambouri croite la nivelul bonturilor labiale laterale, suturate sub prolabium unul de celălalt.

Scanned with OKEN Scanner

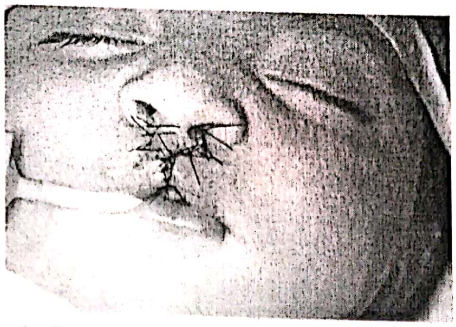

Figura 9.15. Aspect postoperator imediat după tehnica Millard în despicatura bilaterală (cazuistica dr. L. Chirilă).

3. PLASTIA PALATULUI SECUNDAR

Refacerea palatului dur, a vălului palatin şi a luetei pune probleme deosebite în ceea ce priveşte momentul operator, tehnica utilizată şi secvenţa operatorie. Nu există un consens general în privinţa refacerii palatului secundar.

Aceste controverse rezultă din considerentul că diviziunea palatină afectează alimentaţia copilului, determină o dezvoltare fonetică anormală şi afectează creşterea ulterioară maxilară. De asemenea, se produc tulburări auditive şi infecţii recurente ale urechii medii.

Dintre aceste sechele, cele mai importante sunt determinate de tulburările fonetice şi de dezvoltare maxilară [3, 12–15, 17, 20, 21, 25, 26].

Un palat secundar modificat morfologic de diviziunea palatină afectează achiziţia fonetică, deoarece un mecanism velofaringeal intact este necesar în momentul când copilul începe să vorbească (la aproximativ doi ani). Astfel, pentru a asigura condiţii anatomice cât mai adecvate se impune o refacere cât mai precoce şi totală a palatului secundar.

Pe de altă parte, este recunoscut faptul că refacerea chirurgicală a palatului secundar este un factor iatrogenic al hipodezvoltării maxilare ulterioare. Efectul reparaţiei chirurgicale asupra unui palat care prezintă un grad mai mare sau mai mic de hipoplazie tisulară va determina o dezvoltare precară maxilară cu implicaţii în dismorfismul facial. Ţesutul cicatricial retractil postoperator perimaxilar este considerat răspunzător pentru deficienţa de creştere maxilară [1, 3, 9, 18, 22, 25–28]. Din acest motiv, s-ar impune ca plastia palatului secundar să fie făcută după ce se termină creşterea maxilară.

Obiectivele plastiei palatului secundar sunt:

– separarea cavităţii nazale de cea orală, pentru a favoriza alimentaţia, a reduce regurgitaţia nazală şi a limita iritaţia nazală;

– repoziţionarea anatomică a musculaturii palatului moale pentru o fonaţie satisfăcătoare; refacerea musculaturii velare are un impact funcţional deosebit în fonaţie. Muşchii implicaţi în motilitatea velară sunt levator veli palatini, uvular, constrictorul superior al faringelui, tensor veli palatini, palatofaringian şi palatoglos; primele trei grupe musculare sunt considerate a avea cea mai mare contribuţie în funcţia velopalatină;

– minimalizarea restricţiilor de creştere maxilară;

– repoziţionarea musculaturii palatale este benefică şi pentru funcţionarea normală a tubei lui Eustachio; muşchii levator şi tensor ai vălului palatin au originea în lungul tubei, iar repoziţionarea lor poate îmbunătăţi ventilaţia urechii medii, cu reducerea recurenţei otitelor ceea ce ar putea avea efect favorabil la nivelul auzului în general.

Ţinând cont de obiectivele chirurgicale dar şi de observaţiile clinice extinse pe termen lung, conceptul modern de plastie palatală este de refacere a palatului secundar în două etape. Se restaurează iniţial vălul palatin şi lueta, la vârsta de 12–18 luni, după aproximativ 6 luni de la plastia de buză [13–15, 17, 20].

La nivelul palatului dur va rămâne un defect, o fistulă palatină intenţională. Lamele palatine suferă un proces de dezvoltare către median, limitând defectul iniţial. Plastia defectului rezidual al palatului dur se va realiza în jurul vârstei de 3–5 ani. Acest protocol se doreşte a fi un compromis între necesitatea unei integrităţi palatovelare precoce şi o disturbare cât mai redusă a potenţialului de creştere maxilară.

Acest concept al plastiei palaului secundar în două secvenţe se aplică în despicăturile totale sau posterioare complete. În cazul despicăturilor posterioare incomplete, se poate practica plastia palatină într-o etapă.

Procedurile chirurgicale propriu-zise sunt multiple. Una din cele mai vechi şi utilizate tehnici chirurgicale o reprezintă procedeul descris de von Langenbeck [17]. Prin această tehnică se descriu două lambouri mucoperiostale bipediculate, create prin incizii în lungul porţiunii mediale a diviziunii palatine până la vârful luetei, şi incizii în lungul procesului alveolar, din aria canină până la un nivel situat retrotuberozitar. Lambourile sunt aproximate median. Rezultatele fonetice sunt moderate, deoarece vălul palatin astfel obţinut nu este suficient de lung şi mobil [13, 26–29].

Scanned with OKEN Scanner

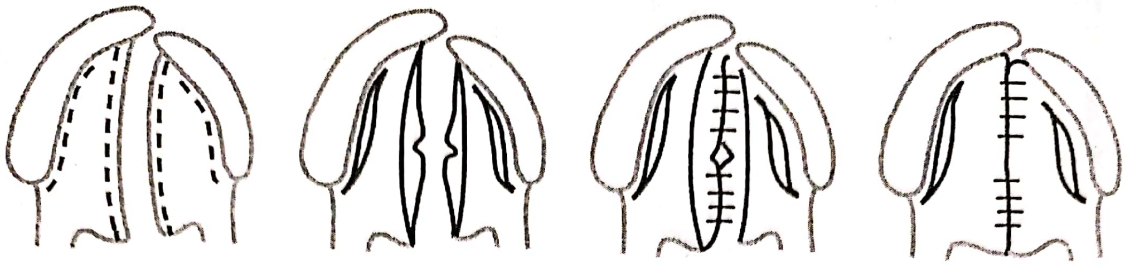

Figura 9.16. Tehnica Von Langenbeck.

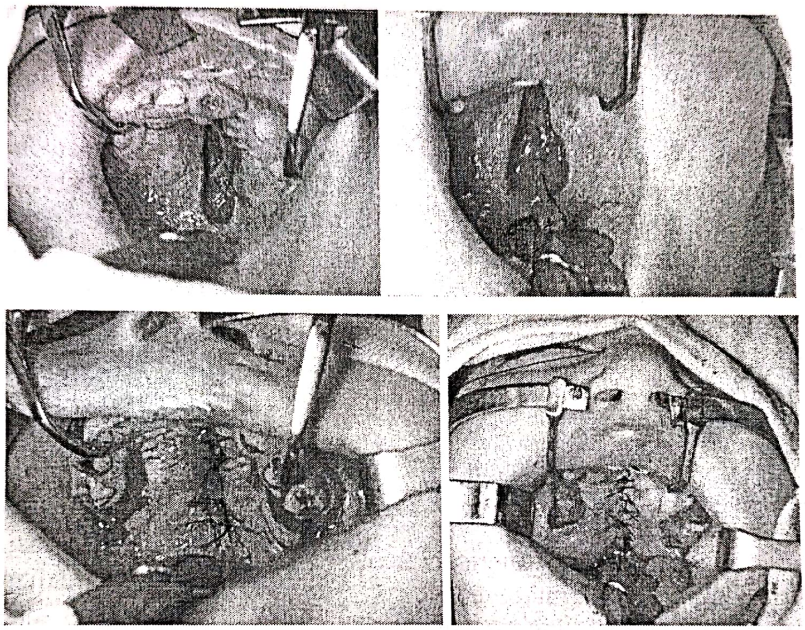

Figura 9.17. Aspecte intraoperatorii în plastie von Langenbeck (cazuistica dr. L. Chirilă).

Un alt procedeu de plastie palatinală este palatoplastia V-Y *push-back*, descrisă de Wardill şi Kilner [18]. Această tehnică utilizează lambouri mucoperiostale cu pedicul posterior axial pe artera palatină mare, mobilizate posterior şi suturate median. Se obţine o alungire mare velară dar cu denudări palatinale şi ţesut cicatriceal retractil cu posibile implicări în dezvoltarea ulterioară maxilară.

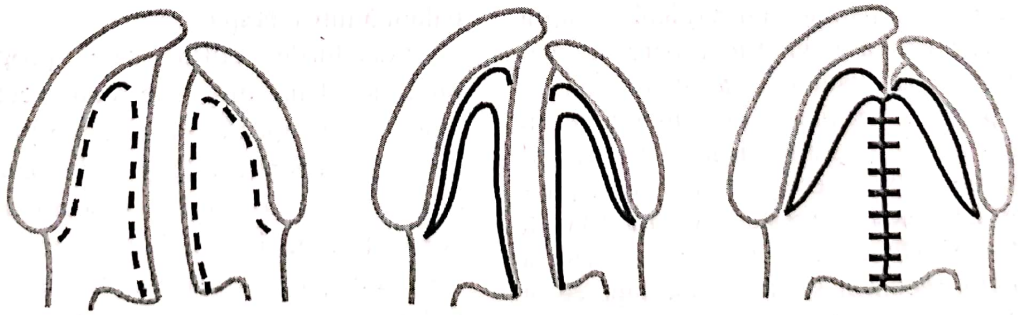

Figura 9.18. Plastia palatinală prin tehnica *push-back*.

Scanned with OKEN Scanner

Un alt tip de plastie palatinală este cea descrisă de Furlow [27, 30], şi care constă într-o plastie de tip dublu Z-opozant, cu realizarea unor lambouri miomucozale de pe faţa orală şi nazală. Acest tip de refacere asigură o lungime velară satisfăcătoare, şi are rezultate bune mai ales în despicăturile de dimensiuni reduse.

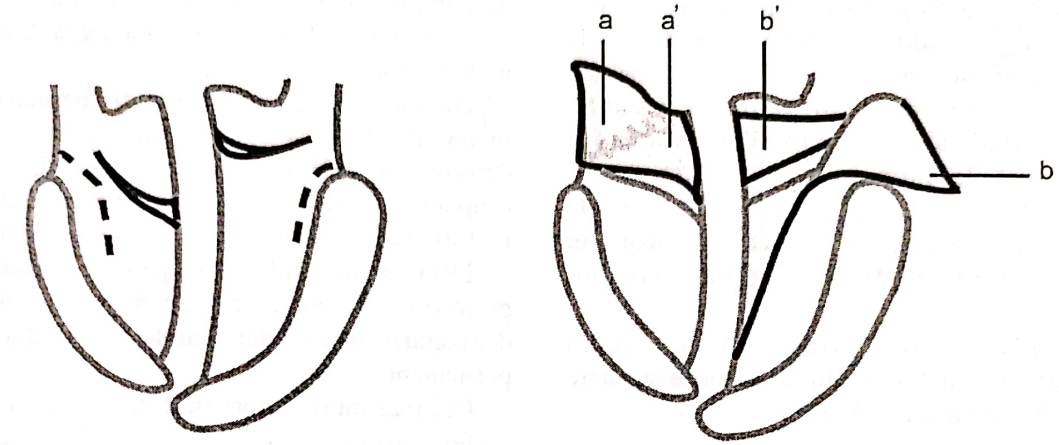

Figura 9.19. Schema plastiei Furlow, cu croirea lamboului miomucozal (a) şi a celui oromucozal (b) şi respectiv nazal (a') şi nazomuscular (b') care vor suferi transpoziţia cu refacerea velară.

Veloplastia intravelară, promovată de Kriens [39, 31], se referă la plastia palatului moale în cadrul plastiei palatului secundar în două etape, şi constă în refacerea funcţională a musculaturii velare, cu reorientarea fibrelor muşchiului levator veli palatini într-o direcţie anatomică, paralelă cu marginea posterioară a palatului dur. Restaurarea competenţei velofaringiene cu rezultate fonatorii bune este întâlnită într-un procent crescut.

Un alt procedeu de plastie a palatului moale este un procedeu de stafilorafie preconizat de Malek şi Psaume [18], care mobilizează masa velară printr-o incizie transversală la marginea posterioară a palatului dur, croind lambouri cu pedicul posterolateral care sunt rotate median şi suturate la un lambou vomerian. Acest tip de procedeu realizează un recul velar considerabil, fără a mai fi necesare pe mucoasa nazală sau muşchii velari.

4. TRATAMENT LOGOPEDIC

Tratamentul foniatric este necesar pentru toţi copiii cu despicături ce afectează palatul secundar. Acest tratament urmăreşte combaterea erorilor de articulare a sunetelor şi de revigorare a mecanismelor adaptative velofaringeale de prevenire a deperdiţiei coloanei de aer pe nas.

În perioada copilăriei spaţiul redus velofaringian şi diametrul transversal faringian mic, împreună cu vegetaţiile adenoide şi tonsilele palatine pot asigura un teren favorabil compensării aşa numitei „fonaţie de despicatură".

Fonaţia pacienţilor cu despicături cu interesare velopalatină se caracterizează prin emisia nazală improprie de aer la articularea unor consoane.

La vârsta şcolară, o mare parte a copiilor afectaţi pot realiza o închidere velofaringiană adecvată, în special datorită vegetaţiilor adenoide şi a tonsilelor palatine relativ mărite de volum la această vârstă.

De asemenea, se adaugă şi activitatea compensatorie a muşchiului constrictor superior al faringelui.

În această etapă, logopedul poate îndemna copilul să limiteze deperdiţia coloanei de aer pe nas dacă acest lucru nu a fost învăţat spontan.

Problema majoră a fonaţiei este reprezentată de erorile de articulaţie determinate de mecanismele compensatorii ce apar în legatură cu despicătura [13, 14]. Astfel, poziţia lingual şi momentul eliberării coloanei de aer în pronunţarea consonantelor sunt activităţi diferite pe care trebuie să le execute copiii cu despicatură, ce au învăţat să vorbească în ciuda malformaţiei. Scopul terapiei foniatrice iniţiale este să corecteze erorile de articulaţie, menţinând şi întărind mecanismele

Scanned with OKEN Scanner

adaptative velofaringiale ce previn deperdiția aerului pe nas.

În unele cazuri, retropoziția incisivilor maxilari poate afecta poziția limbii, motiv pentru care este necesar un tratament ortodontic activ în jurul vârstei de 7–8 ani.

Terapia foniatrică poate fi necesară şi ulterior, în cadrul algoritmului terapeutic, mai ales la pubertate, când funcția velofaringială poate deveni deficientă prin reducerea în volum a țesutului limfatic (vegetații adenoide şi tonsilele palatine) şi mărirea diametrelor faringiene.

În această etapă pot fi necesare şi unele intervenții chirurgicale de reducere a spațiului faringian, pentru îmbunătățirea funcției velofaringiene.

Din aceste motive, adenoidectomia şi/sau amigdalectomia sunt operații a căror necesitate trebuie cântărită cu grijă [3, 31].

5. TRATAMENT ORTODONTIC PRECOCE

În cazurile cu despicături palatine poate apare uneori la nivelul dentiției deciduale o ocluzie încrucişată posterioară, determinată de creşterea redusă maxilară în plan transversal. Prezența acestei anomalii dentomaxilare în această perioadă este un indicator al severității tulburării de dezvoltare scheletală de mai târziu.

De cele mai multe ori, incisivii maxilari laterali prezintă displazii de număr, de volum etc. şi pot fi situați în infrapoziție.

Scopul tratamentului ortodontic precoce este de a corecta malpoziția incisivilor, în special angrenajele inverse anterioare, şi de a realiza o expansiune maxilară pentru corectarea ocluziei încrucişate posterioare, atunci când e cazul.

6. GREFA ALVEOLARĂ

Despicăturile anterioare complete sau despicăturile totale interesează palatul primar, afectând procesul alveolar în imediata vecinătate a incisivului lateral.

Odată cu refacerea chirurgicală şi după tratamentul ortodontic precoce segmentele alveolare suferă deplasări, de multe ori fiind aliniate dar neprezentând continuitate. Lipsa continuității tisulare poate genera modificări ulterioare de poziție şi afectează eficiența tratamentului ortodontic ulterior.

Pentru refacerea osoasă este necesară adiția de os autogen sau homogen sau adiția de material aloplastic ce poate induce formarea de os.

Osul grefat serveste numai ca o matrice pentru inducția de os de neoformație, el fiind înlocuit pe masură ce aria alveolară se remodelează şi osul de neoformație se depune.

Dintele în erupție (caninul permanent sau incisivul lateral) traversează grefa osoasă determinând resorbția ei, dar şi apozitia în acelaşi timp a osului alveolar propriu – un dinte în eruptie îşi formează propriul suport dentoparodontal.

Deci, momentul ideal pentru plasarea unei grefe osoase trebuie ales cât mai târziu în timpul dezvoltării osoase, dar înainte de erupția dintelui permanent.

Cei mai mulți autori sunt de acord cu plasarea grefei osoase înaintea erupției caninului permanent la vârsta de 8–9 ani [20, 31–34].

Plasarea grefei mai devreme, înainte de apariția pe arcadă a incisivului lateral poate fi precoce din punctul de vedere al cresterii osoase, putând perturba procesul de dezvoltare maxilară.

Grefarea osoasă alveolară a despicăturilor reziduale alveolare la pacienții cu despicături labiomaxilopalatine a devenit un procedeu acceptat în cadrul atitudinii terapeutice al acestor malformații.

Avantajele grefării sunt următoarele:

– stabilizarea arcului dentar maxilar;

– facilitarea erupției caninului maxilar;

– oferirea suportului osos dinților vecini despicăturii;

– augmentarea bazei alare a nasului;

– facilitarea închiderii fistulelor oronazale;

– posibilitatea inserției unor implante în zona despicăturii.

Ca procedeu operativ, Lilja [34] descrie un lambou gingivo-muco-periostal bilateral suturat la un lambou palatinal, ce acoperă transplantul. Acest procedeu necesită refacerea inițială a planului nasal [12, 34].

Grefarea secundară alveolară este cel mai des utilizată, şi se clasifică în grefă alveolară secundară precoce dacă este efectuată între 7–15 ani şi tardivă, dacă este efectuată după 15 ani. Stadiul erupției caninului este reperul cel mai important şi o condiție esențială pentru obținerea rezultatelor optime.

Scanned with OKEN Scanner

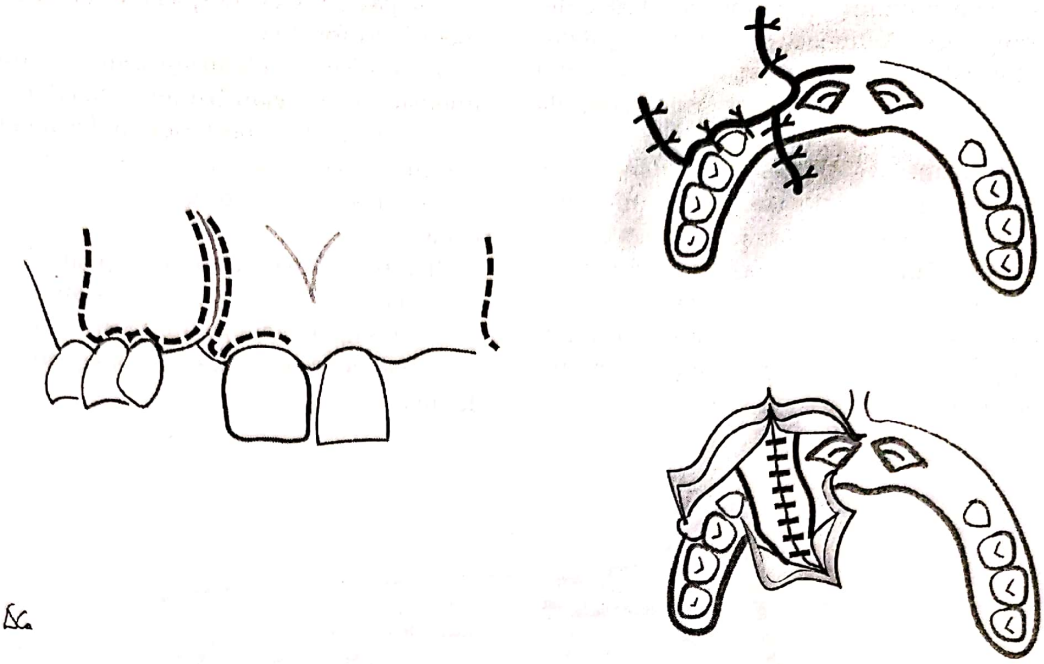

Figura 9.20. Schema procedeului Lilja de grefare alveolară.

Grefele osoase intramembranoase, cum ar fi osul cranial şi osul mentonier, folosite în studii experimentale au arătat o tendinţă mai mare de menţinere a volumului şi de asemenea o revascularizare mai rapidă când sunt folosite ca grefe de tip onlay, comparativ cu grefele osoase encondrale.

Locurile donoare folosite pentru osteoplastia osoasă alveolară sunt [33]: coastele (Witsenburg şi Freihofer), creasta iliacă (Converse, 1972, Witsenburg, 1985), calvaria (Wolfe şi Berkowitz, 1983; Jackson, 1986) şi mentonul (Borstlap, 1990). Alegerea între diferitele site-uri donoare trebuie făcută în funcţie de cantitatea de os necesar, vârsta pacientului şi bineînteles, de preferinţa chirurgului.

Stadiul tardiv al tratamentului complex al pacienţilor cu despicături debutează cu tratamentul ortodontic active [15, 20].

7. TRATAMENTUL ORTODONTIC ACTIV

Tratamentul ortodontic activ are ca obiective alinierea dentoalveolară (maxilarul este de obicei distorsionat în zona despicăturii) şi împiedicarea tendinţei de angrenaj invers în regiunea laterală şi/sau anterioară.

Acest tratament se efectuează după erupţia ultimului dinte permanent.

Abordarea ortodontică este extrem de complexă şi trebuie să ţină cont de o serie de elemente specifice pacienţilor cu despicături operate şi a modificărilor loco-regionale prezente.

Într-un mare număr de cazuri există o discrepanţă maxilomandibulară evidentă. Această discrepanţă se produce prin deficit de creştere anteroposterioară şi verticală a maxilarului. Mandibula prezintă o tendinţa de creştere anterioară şi rotaţie superioară. Dacă deficienţa de creştere este mică, se poate rezolva ortodontic, dar când deficienţa este severă, tratamentul chirurgical ortognat este alegerea de făcut.

8. TRATAMENTUL INSUFICIENŢEI VELOFARINGIENE

Mecanismul fonetic normal implică presiunea aerului eliminat de plămâni, care traversează laringele şi o serie de elemente ce ajustează caracterele vocii, cum ar fi lungimea şi diametrul tractului fonator şi localizarea constrictorilor de-a lungul acestui tract. Marea majoritate a sunetelor emise implică o eliminare a aerului pe cavitatea bucală şi deci necesitatea închiderii trecerii coloanei de aer prin nas. Acest lucru este realizat de către vălul palatin şi luetă care este ridicat şi deplasat posterior până la peretele posterior al faringelui de către muşchiul ridicător al vălului

Scanned with OKEN Scanner

palatin şi constrictorul superior al faringelui (palato-faringean). Acţiunea sincronă a palato-faringianului asigură şi o reducere a diametrului faringean permiţând o etanşare velofaringeală completă.

În timpul fonaţiei, vălul palatin prezintă o serie de mişcări rapide de contracţie şi relaxare, examenale cineradiografice permiţând obiectivarea acestei mişcări. Vălul palatin prezintă în fonaţie o mişcare continuă, părând o masă fluidă.

Ajustarea vălului palatin de către muşchiul levator veli plalatin i se face de la un punct numit eminenţa levatorului, situat în 1/3 medie a vălului.

La pacienţii cu despicături au loc o serie de modificări fonetice.

Insuficienţa velofaringeană, se traduce prin imposibilitatea realizării unei etanşări între palatul moale şi peretele posterior al faringelui prezintă cel mai mare efect la nivelul calităţii fonaţiei, decât oricare alt factor asociat cu o despicătură de palat.

Insuficienţa velofaringiană poate fi:

– inadecvată, prin deficit anatomic;

– incompetenţă, prin tulburări neuromusculare;

– disfuncţie, prin tulburări adaptative sau deficit de învăţare.

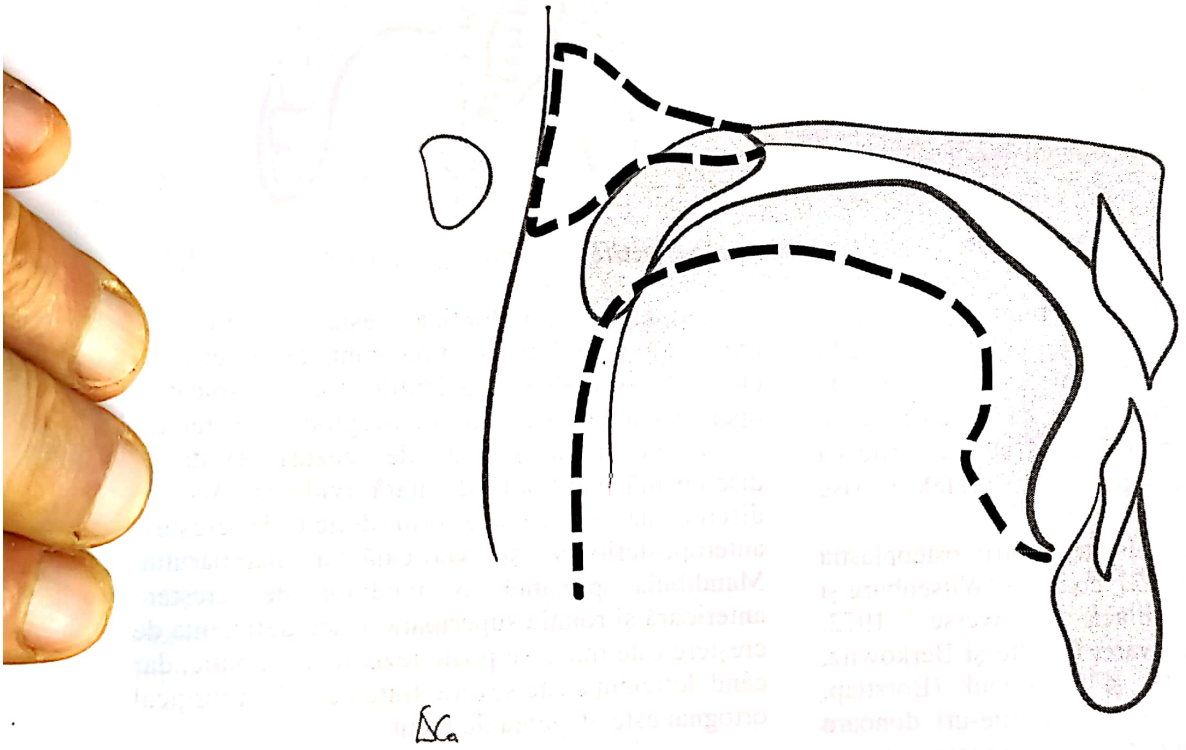

Figura 9.21. Etanşarea normală velară în fonaţie.

Cauzele cele mai frecvente ale insuficienţei velofaringeale pot fi:

- Despicăturile de palat neoperate, din diferite motive, după vârsta de doi ani, pot aduce un prejudiciu serios fonaţiei, care este în parte compensată, în mod surprinzător prin alte mecanisme.
- Palatul moale poate fi mai scurt decât media şi nu reuşeşte să ajungă la nivelul peretelui faringean în condiţiile unui nazofaringe de dimensiuni normale. De asemenea, dacă vălul palatin şi lueta prezintă o lungime şi mobilitate adecvate, dar au un faringe cu diametru mărit sagital, nu se poate realiza închiderea velofaringeană.
- În urma intervenţiei chirurgicale, cicatricea postoperatorie poate determina o mobilitate redusă velară. Mişcările vălului pot fi afectate şi de defecte neuromusculare ce uneori se asociază despicăturii. Un astfel de palat moale, chiar dacă reuşeşte să ajungă la nivelul peretelui posterior faringean, nu poate susţine un efort crescut determinat de mecanica fonaţiei
- Alte cauze mai dificil de diagnosticat ale insuficienţei velofaringeale sunt prezenţa unor dehiscenţe musculare postoperatorii ale ridicătorului velar sau o iminenţă a levatorului veli situată mai anterior decât normal (în 1/3 medie a vălului).

Scanned with OKEN Scanner

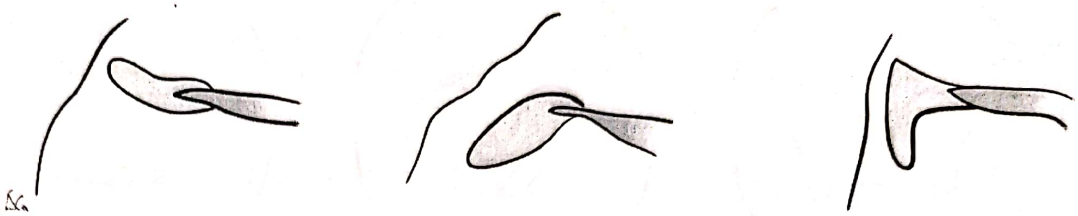

Figura 9.22. Imposibilitatea velară de a contacta peretele posterior faringian.

În urma existenței acestei tulburări de închidere velofaringeală apar defecte de vorbire caracteristice pacienților cu despicături.

Tratamentul insuficienței velofaringeale implică tratament logopedic, chirurgical sau ortopedic.

Tratamentul logopedic este util, în special la pacienții tineri şi ca o parte inițială a procedurii de diagnosticare a insuficienței velofaringeale. Stimularea fonetică trebuie să fie continuă, deşi la început sunt necesare numai câteva şedințe şi sfaturi pentru părinți relativ la modul de stimulare a fonației. Când rezultatul fonetic nu este satisfăcător, trebuie aleasă o cale de rezolvare a tulburărilor de închidere velară înainte de a continua tratamentul logopedic [13, 14].

Poate fi folosit tratamentul ortopedic, care necesită realizarea unei proteze palatine cu extensie nazofaringiană. Această extensie se realizează gradat, până la atingerea unei dimensiuni ideale.

Tratamentul protetic pentru tulburările de fonație (în special hipernazalitate) poate fi folosit pentru un timp, preoperator, sau când intervențiile chirurgicale sunt contraindicate: stări patologice generale ce contraindică intervenția chirurgicală, prezența unor cicatrici mari palatinale sau țesut locoregional de calitate scăzută ce sugerează un eventual eşec terapeutic.

Intervențiile chirurgicale de ameliorare a închiderii velofaringeale constau în lambouri faringeale (velofaringoplastii), transfer muscular sau faringoplastie şi implante la nivelul peretelui posterior faringian [3, 17, 18, 20, 27, 30].

1. *Implantele la nivelul peretelui posterior faringian*

Pentru realizarea implantului şi pentru un beneficiu fonetic cât mai mare este necesar ca palatul moale să fie relativ mobil, cu o funcție satisfăcătoare a musculaturii ridicătoare, o hipernazalitate minimă, iar lipsa de închidere perete faringian – văl palatin să fie de maxim 4 mm.

Implantul se plasează la nivelul zonei de impact maxim al vălului, de obicei chiar deasupra vertebrei C1 (atlas).

Materialele utilizate sunt diverse. Se utilizează mai frecvent cartilaj homogen, silicon şi teflon injectabil.

2. *Faringoplastiile* realizează un transfer muscular şi creează condițiile pentru o dinamică mai bună a peretelui lateral faringian sau o îngustare a acestuia, şi un suport bun pentru etanşarea velofaringiană [13, 17, 18, 29, 31].

Hynes [18] a imaginat o astfel de intervenție chirurgicală care transferă muşchi salpingofaringian din regiunea laterală într-o poziție mediană.

Se realizează astfel o reducere a diametrului transversal şi antero-posterior faringian. Se croiesc două lambouri cu pedicul superior la nivelul peretelui posterolateral faringian ce conțin fibre musculare din salpingofaringian unite printr-o incizie transversală în dreptul bazei. Lambourile suferă o rotație de 90°median şi se suturează la marginea inciziei transversale.

Orticochea [18] descrie o faringoplastie dinamică folosind lambouri rectangulare laterale cu pedicul superior, ce importă în totalitate muşchiul palatofaringian. Un alt lambou cu pedicul inferior este trasat median în dreptul polului inferior al tonsilelor palatine. Se practică sutura capetelor distrale ale lambourilor laterale la cel median realizându-se un sfincter muscular dinamic.

Scanned with OKEN Scanner

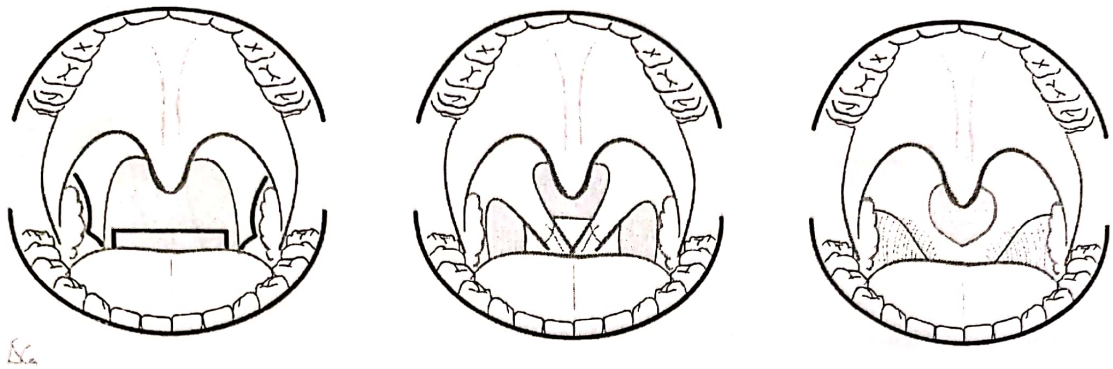

Figura 9.23. Faringoplastie *Ortichocea* (după Peri şi Mondie).

3. *Velofaringoplastiile cu pedicul faringian median sau lambourile faringiene* reprezintă tehnici chirurgicale mai des folosite datorită unei facilităţi mai mari din punct de vedere tehnic. Sunt indicate în special în cazul în care palatul moale este scurt, puţin mobil sau cicatricea [13, 13, 29].

Se utilizează lambouri faringiene mediane cu pedicul inferior sau cu pedicul superior.

Lambourile faringiene cu pedicul inferior (tip Schoenborn-Rosenthal) debutează prin trasarea inciziilor laterale cu crearea unui lambou faringian de circa 20–25 mm lăţime care prezintă pedicului în dreptul versantului inferior al atlasului şi apexul ajunge până la amigdala faringeană. Lamboul conţine mucoasă şi muşchi, până la fascia prevertrebrală.

Patul donator se realizează la nivelul palatului moale, incizia plecând din dreptul pilierilor posteriori şi trece posterior de luetă. După direcţia muşchiului faringostafilin, acesta se suturează cu fire eversate. La nivelul patului sângerând astfel creat se suturează lamboul faringian. În final, va rezulta o închidere mediană a nazofaringelui cu două pasaje laterale.

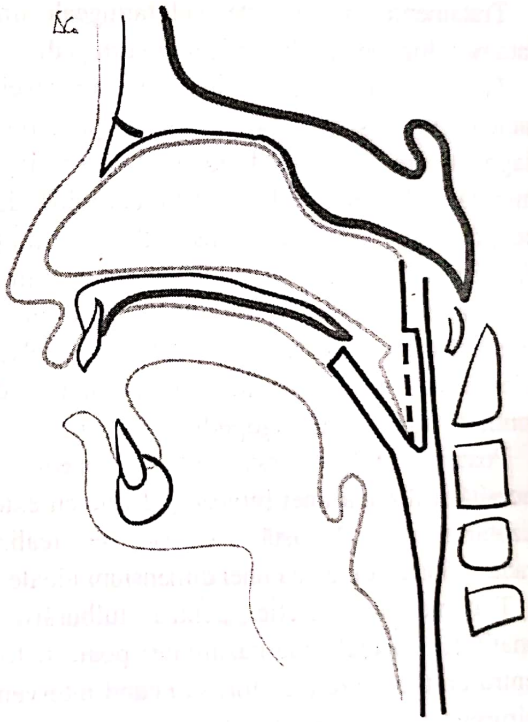

Figura 9.24. Velofaringoplastia cu pedicul inferior.

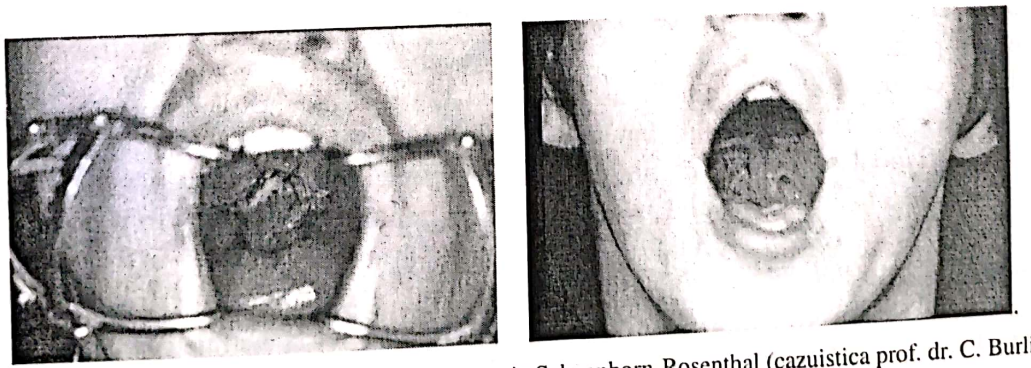

Figura 9.25. Aspect postoperator după velofaringoplastie Schoenborn-Rosenthal (cazuistica prof. dr. C. Burlibaşa).

Scanned with OKEN Scanner

Rezultatele fonetice sunt inferioare velofaringoplastiei cu lambou superior datorită limitării mişcărilor laterale faringiene.

Beneficiul fonetic obţinut prin această tehnică este satisfăcător şi la pacienţii mai mari, în sensul diminuării hipernazalităţii.

Velofaringoplastia cu pedicul superior (tip Sanvenero - Rosselli) utilizează un lambou faringian median, de circa 2 cm lăţime cu apexul până în dreptul C_2 şi care este suturat la văl, posterior de luetă. Realizează o închidere mai fizionomică velofaringiană prin ascensionarea vârfului, cu rezultate fonetice mai bune.

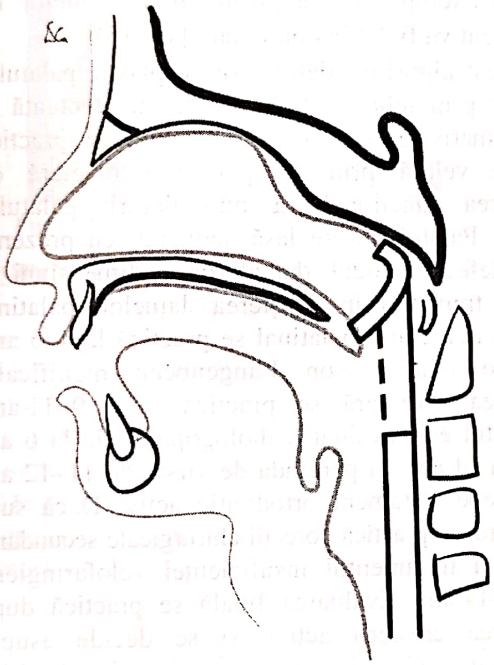

Figura 9.26. Velofaringoplastia cu pedicul superior (Sanvenero - Rosselli).

Velofaringoplastiile pot fi combinate cu o tehnică de *push-back.*

Acest procedeu realizează o reducere a diametrului nazofaringian, iar puntea tisulară previne parţial emisiile de aer pe nas în fonaţie. De asemenea, ocluzia cu peretele lateral faringian este asigurată în vorbire.

De regulă, pacienţii în jurul vârstei de 5–7 ani răspund cel mai bine, pe când cei după 17 ani beneficiază mai puţin.

9. ALTE INTERVENŢII CHIRURGICALE SECUNDARE CORECTIVE

Intervenţiile corective se adresează modificărilor apărute după intervenţia chirurgicală primară şi se datorează în special modelului specific de dezvoltare maxilară.

La vârsta de 5–6 ani, cei mai mulţi dintre copii cu despicături, şi mai ales după despicăturile bilaterale, necesită refacerea chirurgucală a adâncimii fundului de sac vestibular, prin tehnici chirurgicale de *vestibuloplastie.*

Această corecţie se practică pentru îmbunătăţirea funcţiei labiale şi pentru facilitarea tratamentului ortodontic. Beneficiul fonetic şi fizionomic impune de asemenea realizarea vestibuloplastiei.

Corecţia chirurgicală a nasului este un alt obiectiv al procedurilor secundare. În despicăturile bilaterale, extrem de frecvent nasul prezintă deformaţii cauzate mai ales de o columelă scurtată. Se poate practica o primă corecţie nazală de alungire columelară la 5–6 ani, urmând ca dismorfismul nazal să fie eliminat prin tehnici de rinoplastie, preferabil pe cale deschisă, după terminarea creşterii active, la 18–19 ani.

10. TRATAMENTUL CHIRURGICAL ORTOGNAT

Intervenţiile chirurgicale pe osul maxilar sau mandibular nu sunt indicate decât în momentul în care dezvoltarea maxilară activă a luat sfârşit, adică în jurul vârstei de 18–19 ani.

În acest moment, chirurgia ortognată este utilă şi indicată când există o discrepanţă maxilomandibulară prea mare pentru a fi corectată numai ortodontic şi crează probleme funcţionale.

În rare cazuri, se poate repoziţiona mai devreme maxilarul, dacă problemele psihosociale produse de tulburarea de dezvoltare maxilară sunt prea intense.

Prin hipoplazia spaţială a maxilarului, în special sagitală şi verticală şi creşterea normală mandibulară, apare o discrepanţă mandibulară mare cu tulburări funcţionale crescute. De regulă, numai 10–20% din pacienţi necesită tratament chirurgical ortognat. Se practică de regulă poziţionarea anterioară a maxilarului şi retropoziţionarea mandibulei.

Scanned with OKEN Scanner

La pacienţii cu despicături mecanismul compensator velofaringial este foarte fragil şi din păcate nu se poate prevedea care pacienţi vor prezenta tulburări de fonaţie după avansarea maxilară.

Se determină un raport de necesitate (*need ratio*) reprezentat de raportul între adâncimea faringelui şi lungimea vălului palatin; dacă acest raport, calculat pe baza unui examen cefalometric este mai mare decât 1, este un semnal pentru o posibilă tulburare velofaringiană postchirurgicală.

O serie de autori, datorită factorilor amintiţi anterior sugerează ca limită maximă a inocluziei inverse frontale valoarea de 8–10 mm pentru realizarea avansării chirurgicale maxilare [9, 20, 21].

Mecanismele velofaringiene la pacienţii cu despicături sunt limitate, iar deplasarea chirurgicală anterioară a maxilarului poate tulbura mecanismul fragil de adaptare a funcţiei fonetice.

Din acest motiv trebuie luat în considerare şi un al doilea timp operator, tratamentul chirurgical al incompetenţei velofaringiene prin lambouri faringiene sau velopalatine [9, 18, 21].

Un alt factor care limitează indicaţiile operatorii la pacienţii cu despicături îl reprezintă ţesutul cicatricial produs de multiplele intervenţii chirurgicale anterioare.

Cicatricile labiale limitează gradul de poziţionare anterioară a maxilarului şi poziţia dentară.

Cicatricile palatine nu numai că limitează avansarea, dar reduc vascularizaţia locală şi capacitatea de vindecare osoasă postoperatorie.

Din aceste motive se recomandă ca în cazul unei incluzii mai mari de 8–10 mm să se practice şi retropoziţionarea mandibulară simultană cu avansarea maxilarului. Odată cu avansarea maxilei, se pot plasa şi grefe osoase sau de material aloplastic pentru îmbunătăţirea aspectului estetic.

11. TRATAMENT PROTETIC

Tratamentul protetic prin protezarea adjunctă este indicat după terminarea creşterii. Se intervine în special pentru refacerea protetică a incisivului lateral maxilar lipsă sau corectarea protetică a incisivului lateral care nu a putut fi redresat ortodontic. Realizarea construcţiilor protetice fixe în aria despicăturii procesului alveolar este benefică din momentul încheierii cresterii osoase. Efectul fizionomic dentar şi facial poate avea rol în îmbunătăţirea tonusului psihic.

Reabilitarea orală prin construcţii protetice nu va corecta tulburările de creştere alveolară, ci doar va realiza o refacere a unor contururi dentoalveolare.

Algoritmul terapeutic la pacienţii cu despicături presupune utilizarea secvenţelor de tratament descrise, caracteristic fiind faptul că se utilizează anumite tehnici chirurgicale, un moment operator specific şi o secvenţialitate prestabilită. La ora actuală nu există un consens general privitor la algoritmul terapeutic [15].

Un exemplu de etapizare al secvenţelor de tratament va fi dat în continuare [13, 15].

Acest algoritm debutează cu plastia palatului primar prin tehnica de tip Millard, efectuată la aproximativ 6 luni. La 12–18 luni se practică plastia velară prin veloplastie intravelară cu refacerea funcţională a musculaturii palatului moale. Palatul dur se lasă neoperat, cu prezenţa unui defect rezidual, dar ale cărui dimensiuni se reduc treptat prin creşterea lamelor palatine. Plastia defectului palatinal se practică la 4–6 ani, printr-o tehnică von Langenbeck modificată. Grefarea alveolară se practică între 9–11 ani. Pacientul este evaluat psihologopedic de la 6 ani pînă la 11 ani. În perioada de vîrstă de 11–12 ani se începe tratament ortodontic activ. Dacă sunt necesare, se practică corecţii chirurgicale secundare, eventual tratamentul insuficienţei velofaringiene la 12–14 ani. Evaluarea finală se practică după încetarea creşterii active şi se decide asupra necesităţii chirurgiei ortognate şi a rinoplastiilor revizioniste.

Acest protocol urmăreşte realizarea unei dezvoltări maxilare armonioase fără a interfera cu funcţia fonatorie.

Figura 9.27. Pacient cu despicatură unilaterală totală (cazuistica prof. dr. C. Burlibaşa).

Scanned with OKEN Scanner

Figura 9.28. La 4 ani, aspectul fizionomic şi defectul restant palatinal (cazuistica prof. dr. C. Burlibaşa).

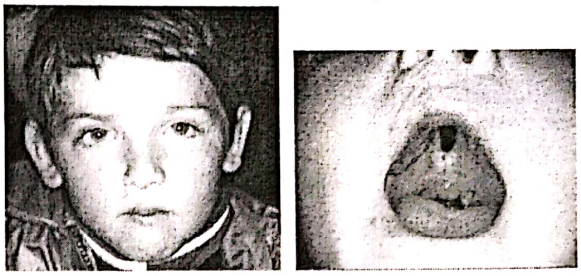

Figura 9.29. La 5 ani, aspectul fizionomic şi defectul restant palatinal, înainte de plastia palatului dur (cazuistica prof. dr. C. Burlibaşa).



Figura 9.30. La 17 ani, prezintă o uşoară asimetrie nazală şi angrenaj invers frontal (cazuistica prof. dr. C. Burlibaşa).

SECHELELE PE TERMEN LUNG DIN DESPICĂTURI

Copiii cu despicături, mai ales cazurile cu despicături totale, prezintă un model diferit de dezvoltare, în parte datorită hipoplaziei tisulare, dar şi prin manipularea tisulară operatorie.

Despicăturile totale se caracterizează printr-o progresivitate a tulburărilor, exprimată clinic prin dismorfismul facial, astfel încât chiar după un tratament corect etapizat şi realizat pot să prezinte sechele.

Este pueril să considerăm că un pacient care are o despicătură totală, şi este operat la nivelul buzei, se va transforma într-un pacient cu o despicătură de palat secundar (adică o despicătură parţială). Modificările pe care le va suferi acest pacient sunt caracteristice copiilor cu despicături totale.

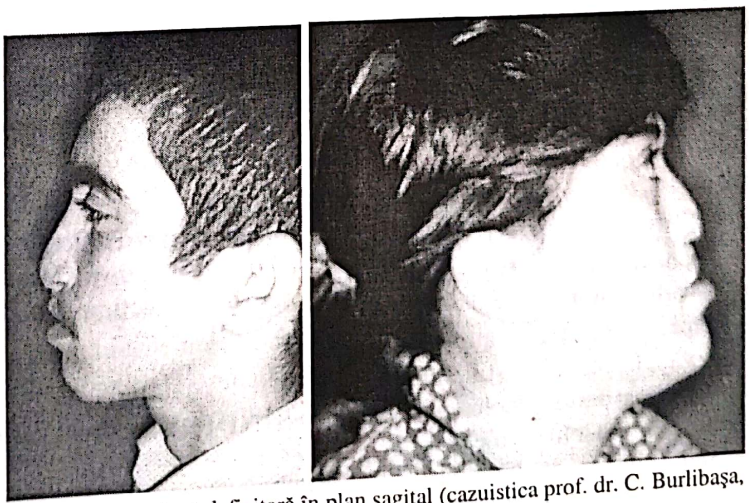

Figura 9.31. Dezvoltarea maxilară deficitară în plan sagital (cazuistica prof. dr. C. Burlibaşa, dr. L. Chirilă).

Scanned with OKEN Scanner

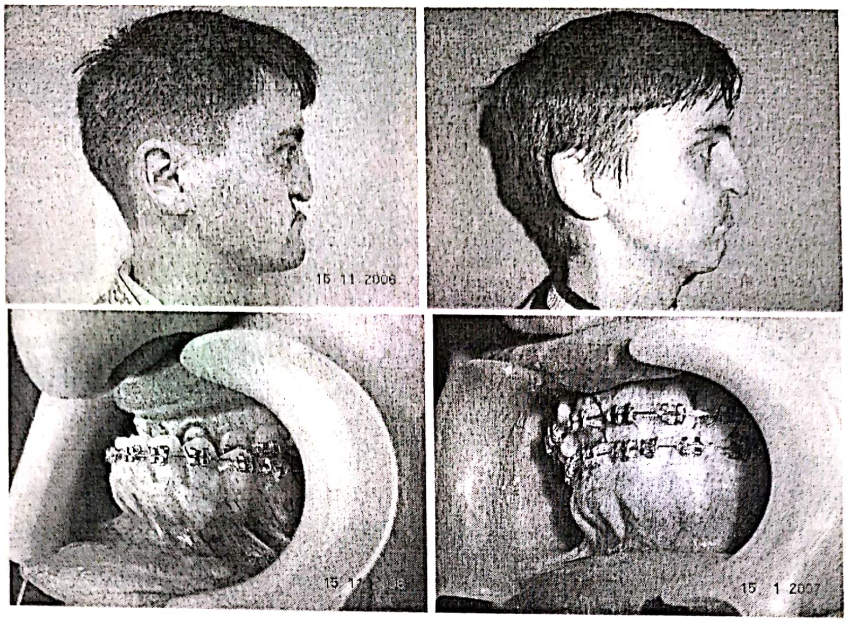

Figura 9.32. Intervenţie chirurgicală ortognată de avansarea maxilarului, pentru un retrognatism maxilar sever ca sechelă a unei despicături labio-maxilo-palatine (cazuistica prof. dr. A. Bucur).

Tulburări de creştere scheletală se referă la sechelele de dezvoltare maxilară, şi care sunt determinate mai ales de continuumul de ţesut cicatricial, fibros şi retractil perimaxilar, determinat de denudări osoase. Se caracterizează prin deficit de dezvoltare maxilară în plan sagital, transversal şi vertical, asociat de regulă cu o dezvoltare mandibulară normală sau în exces. Tratamentul este chirurgical-ortodontic şi descris în capitolul „Anomalii dento-maxilare".

Insuficienţa velofaringiană poate fi prezentă la pacienţii cu afectare velopalatină. Diferiţi autori [12–14, 28] au raportat o incidenţă între 25–15% a pacienţilor care au necesitat tratament specific pentru insuficienţa velofaringiană. Din păcate, nu s-au găsit diferenţe semnificative între diferitele proceduri operatorii care să reducă eficient tulburarea fonatorie, mai ales că factorii care pot duce la disfuncţii fonetice sunt extrem de diverşi.

Fistulele palatinale reziduale pot cauza probleme, şi sunt de multe ori dificil de închis. Sunt determinaţi mulţi factori, cum ar fi tipul despicăturii, tehnica chirurgicală primară, expansiunea maxilară ortodontică etc. Se utilizează lambouri locale pentru plastia ei, cu risc relativ crescut de recidivă. În cazul fistulelor palatinale mari, se poate utiliza pentru închidere lamboul lingual, lambou de muşchi temporal, grefă liberă periostală sau transfer de lambouri liber vascularizate.

Dismorfismul nazal este o sechelă constantă care necesită proceduri de chirurgie secundară plastică, corecţiile adresându-se atât septului nazal deformat, cât şi cartilajelor alare modificate ca poziţie şi formă prin tracţiune musculară inegală.

Figura 9.32. Dismorfism nazal, accentuat în perioada pubertăţii (cazuistica dr. L. Chirilă).

Tulburările de auz se datorează modificărilor în poziţia tubei lui Eustchio, a otitelor recurente ale urechii medii, şi pot persista după palatoplastiile funcţionale. Necesită tratamente specifice ORL.

SINDROMUL PIERRE ROBIN

Reprezintă o suită de malformaţii congenitale asociate de regulă cu despicăturile faciale.

Scanned with OKEN Scanner

Sindromul Pierre Robin constă în asocierea despicăturii palatine cu micrognaţie, glasoptoză şi tulburări respiratorii [35, 36].

Tulburările de dezvoltare caracteristice sindromului se asociază relativ frecvent cu malformaţii ale inimii (adeseori fatale), orbitei urechii sau alte organe şi componente ale scheletului.

Incidenţa familială a acestei malformaţii este relativ redusă (7–8%). Rudele pot prezenta sindromul în aceeaşi formă, sau cu expresii clinice variate, motiv pentru care este dificil de recunoscut sindromul când manifestările clinice sunt modeste.

Clinic, pacientul prezintă o mandibulă de dimensiuni reduse (micrognaţie), asociată cu glasoptoză sau postură lingual posterioară şi despicătură palatină. Apar tulburări de respiraţie prin fenomene de obstrucţie superioară, tulburări de deglutiţie şi de supt.

Glosoptoza şi micrognaţia se pot ameliora cu timpul şi din acest motiv este indicat iniţial un tratament conservativ, când tulburările respiratorii nu sunt marcate şi nu pun viaţa pacientului în pericol. Se indică poziţii în decubit, lateral sau ventral ceea ce poate să îmbunătăţească respiraţia.

Ca tratament chirurgical se indică o tracţiune a vârfului limbii pentru a observa dacă se produce o îmbunătăţire a respiraţiei. Alteori, se indică intervenţia chirurgicală de adeziune labio-lingual (operaţia Beverley-Douglas modificată). Se practică o incizie mediană pe faţa ventrală lingual în planşeul bucal, şanţul vestibular şi faţa muconazală labială, şi se suturează limba într-o poziţie mult anterioară. Pentru reducerea tensiunii se trec fire de poziţie de la nivelul limbii la buza inferioară fixate pe burdoneturi. Această adeziune labiolingual se separă în timpul erupţiei incisivilor centrali inferiori [35].

Un alt procedeu chirurgical constă în plasarea unei broşe Kirschner sau fir de sârmă prin baza limbii. Aceasta este menţinută într-o poziţie mai anterioară prin fixarea la unghiurile mandibulare.

Pacienţii care nu răspund la poziţionarea anterioară a limbii sau prezintă primar tulburări de respiraţie accentuată necesită traheostomie, cu complicaţiile ulterioare legate de menţinerea mai îndelungată a canulei.

BIBLIOGRAFIE

1. Fara M, Jelinek R, Peterka M, Dostal., Hrivnakova J: Orofacial clefts- a theoretical basis for their prevention and treatment. Acta Universitatis Carolinae Medica – Monographia CXXIV, 1988.
2. Raposio E, Panarese P, Filippi F: Considerazioni sperimentali sul meccanismo di chiusura del labbro e del palato. Minerva Stomatol; (43)12, 1994.
3. Ross RB, Johnston MC: Cleft lip and palate. The Williams & Wilkins Co., Baltimore, 1972.
4. Tondury G: Mechanism of cleft formation. În: Congenital Anomalies of the Face and asociate Structure, ed. by S. Prutansky Charles C. Thomas, Springfield, Illinois, 1961
5. Turhani D, Item CB, Watzinger E, Sinko K, Watzinger F, Lauer G, Ewerrs R: Mutation analysis of CLPTM 1 and PVRL 1 genes in patients with non-sindromic clefts of lip, alveolus and palate. J Craniomaxillofac Surg; 5(33):301–307, 2005.
6. Dolovich LR, Addis A, Vaillancout JMR, Power JDB, Koren G, Einarson TR: Benzodiazepine use in pregnancy and major malformations or oral cleft: Metanalysis of cohort and case-control studies. British Medical J; (317)9: 839–843, 1998.
7. Trasler DG: Aspirin induced Cleft lip and other malformations in mine. Lancet., 1, 1965.
8. Weingaertner J, Fanghaenel J, Bienengraber V, Gunndlach KKH: Initial findings and developmental relationships and differences between neural tube defects and facial clefting. First experimental results. J Craniomaxillofac Surg; 5(33): 297–301, 2005.
9. Proffit WR, Turvey T: Special problems in cleft-palate patients. În: Thomas PM, Proffit WR: Contemporary orthodontics. Ed.WR Proffit.C.V. Mosby, St.Louis, 1984, 625–659.
10. Burlibaşa C, Ciobanu E: Malformaţii congenitale ale feţei şi maxilarelor. În: Chirurgie buco-maxilo-facială, Ediţia I. Editura Didactică şi Pedagogică, Bucureşti, 1983, 511–24.
11. Delestan C, Mattei L, Montoya P, Bigorre M, Sene E: Fentes faciales unilaterales totales. Correlations entre l'atteinte de l'incisive laterale et la gravite de l'expression malformative. Act. Odonto. Stomatol;(222)6:163–173, 2003.
12. Scheuer H, Holtje WJ, Hasund A, Pfeifer G: Prognosis of facial growth in patients with unilateral complete clefts of the lip, alveolus and palate. J Craniomaxillofac Surg; (29)4: 198–204, 2001.
13. Chirilă.L, Burlibasa C, Pisoschi C: Tulburările de fonaţie la copii cu despicături congenitale labio-maxilo-palatine. Medicina modernă. vol X, nr 10: 537–542, 2003.
14. Van Demark DR, Gnoinski W, Hotz MM, Perko M, Nussbaumer H: Speech results of the Zürich approach in the treatment of unilateral cleft lip and palate. J. Plastic Reconstr Surg; 4(83):606–614, 1989.
15. Chirilă L: Tratamentul multidisciplinar al copiilor cu despicături labio-maxilo-palatine. Medicina modernă. vol V,nr 9: 451–455, 1998.
16. Bitter K: *Latham's* appliance for presurgical repositioning of the protruded premaxilla in bilateral cleft lip and palate. J Craniomaxillofac Surg. (20)2: 99–110, 1992.
17. Celesnik F: Nos conceptions thérapeutiques des becs de liévre et des divisions palatines. Revue de Stomatologie; (71)7:559–570, 1970.

Scanned with OKEN Scanner

18. Peri G, Modie JM: Traitement des fentes congenitales labio – alveolaires et velo- palatines. Ed. Techiques – Encycl. Med. Chir. (Paris-France) Stomat. 7 – 1990.
19. Normando ADC, Filho OGS, Filho LC: Influence of surgery on maxillary growth in cleft lip and/or palate patients. J Craniomaxillofac Surg; (20)2: 111–118, 1992.
20. Semb G, Borchgrevink H, Saether IL, Ramstad T: Multidisciplinary management of cleft lip and palate in Oslo, Norway. In: International review of management of cleft lip and palate: 27–36, 1988.
21. Shaw WC, Semb G: Management of major dentofacial anomalies. In:Orthodontics and occlusal management, ed W.C. Shaw, Oxford; Boston:Wright 1991, 238–252.
22. Shaw WC, Semb G, Nelson P, Brattstrom V, Mølsted K, Prahl-Andersen B, Gundlach KKH: The Eurocleft Project 1996–2000: overview. J Craniomaxillofac Surg; (29)3:131–140, 2001.
23. Bitter K: Repair of bilateral clefts of lip, alveolus and palate bilaterl cleft lip and palate patients.. Part 2: Concomitant lip closure and columela lengthening after lip adhesion. J Craniomaxillofac Surg; (29)1: 44–48, 2001.
24. Bitter K: Repair of bilateral clefts of lip, alveolus and palate. Part 1: A refined method for lip-adhesion in bilateral cleft lip and palate. J Craniomaxillofac Surg; (29)1: 39–43, 2001.
25. Adcock S, Markus AF: Mid-facial growth following functional cleft surgery. British J Oral &Maxillofac Surg;(35)1:1–5, 1997.
26. Brusati R, Mannucci N: Repair of the cleft palate without lateral release incisions: results concerning 124 cases. J Craniomaxillofac Surg; (22)3: 138–143, 1994.
27. Park S, Yasumi S, Osamu I, Kazuyuki T, Tsuyoki T, Kogo K, Ichiko K: The outcome of long-term follow-up after palatoplasty. Plast. Reconstr. Surg (105)1:12–17, 2000.
28. Spauwen PHM, Goorhuis-Brouwer SM, Schutte HK: Cleft palate repair: Furlow versus von Langenbeck. J Craniomaxillofac Surg; (20)1: 18–20, 1992.
29. Härtel J, Gundlach KH, Ruickoldt K: Incidence of velopharingoplasty following various techniques of palatoplasty.J Craniomaxillofac Surg; 5(22): 272–275, 1994.
30. Horswell BB, Castiglione CL, Poole AE, Assael LA: The double-reversing Z-plasty in primary palatoplasty: operative experience and early results. J Oral Maxillofac Surg; (51)3:145–149, 1993.
31. Eufinger H, Eggeling V, Immenkamp E: Velopharingoplasty with or without tonsillectomy- a retrospective evaluation of speech characteristic in 143 patients. J Craniomaxillofac Surg; (22)1: 37–42, 1994.
32. Henkel KO, Gundlach KKH: Analysis of primary gingivoperiosteoplaty in alveolar cleft repair. Part I: facial growth. J Craniomaxillofac Surg; (25)5: 266–269, 1997.
33. Hoppenreijs TJM, Nijdam ES, Freihofer HPM: The chin as a donor site in early secondary osteoplasty: a retrospective clinical and radiological evaluation. J Oral Maxillofac. Surg.(20)2,119–124, 1992.
34. Kalaji A, Lilja J, Friede H, Elander A: Bone grafting in the mixed and permananent dentition in cleft lip and palate patients: long-term results and the role of the surgeon's experience. J Craniomaxillofac Surg; (24)1: 29–35, 1996.
35. Denny AD, Amm CA, Schaefer RB: Outcomes of tongue-lip adhesion for neonatal respiratory distress caused by Pierre Robin sequence. J Craniofac Surg; (15)5: 819–823, 2004.
36. Evans AK, Rahbar R, Rogers GF, Mulliken JB, Volk MS: Robin sequence: a retrospective review of 115 patients.Int J Pediatr Otorhinolaryngol. 2006 Jun;(70)6:973–980, 2006.

Scanned with OKEN Scanner

Capitolul 10
DUREREA ÎN TERITORIUL ORO-MAXILO-FACIAL – NEVRALGIA DE TRIGEMEN

FLORIN POPOVICI

Durerea este cel mai frecvent şi precoce semn de boală, puține afecțiuni evoluând fără o fază dureroasă, tipul durerii indică diagnosticul diferențial către care trebuie să se orienteze medicul.

Dificultatea în înțelegerea fenomenului dureros rezidă din caracterul ei dualist. Un aspect, mai uşor de înțeles este cel al stimulării anumitor receptori şi transmiterea potențialelor pe anumite căi răspunzătoare de sensibilitatea dureroasă. Mult mai abstractă este starea mentală, legată de percepția emoțională, o cuantificare a suferinței fiecărui bolnav fiind imposibil de măsurat. Aceasta dualitate a fenomenului dureros explică de ce după administrarea de medicamente sau în urma unor proceduri chirurgicale putem suprima latura afectivă, lăsând aproape intactă percepția senzorială. Pe de altă parte întreruperea anumitor căi neuronale face ca percepția senzorială să dispară, însă durerea să fie prezentă în continuare, ca în cazul „durerii fantomă" la membrul amputat. Spre deosebire de celelalte senzații ce prezintă un receptor specific (presiune, caldură, frig), durerea poate fi declanşată de orice stimul dacă acesta este suficient de intens.

ASPECTE ALE FIZIOLOGIEI DURERII

STIMULII DUREROŞI

Stimulii ce activează receptorii durerii diferă de la un țesut la altul.

La nivel tegumentar sunt reprezentați de cei cu potențial lezional:

– înțepături;
– presiune;
– tăieturi;
– stimuli termici.

La nivel visceral stimulii dureroşi sunt reprezentați de:

– distensie sau spasm al musculaturii netede;
– inflamații ale mucoasei.

La nivel muscular durerea este produsă de:

– ischemie;
– necroză;
– hemoragie;
– injectarea de substanțe iritante;
– lezarea tecilor conjunctive.

La nivel articular elongarea sau ruperea ligamentelor produce durere severă, la fel şi expunerea sinovialei la soluții saline sau la mediatori ai inflamației, dar cauterizarea sau înțeparea nu produce nici o reacție negativă.

MEDIATORI AI DURERII

În cazul lezării țesuturilor se eliberează enzime proteolitice ce acționează asupra proteinelor tisulare, transformându-le în substanțe ce excită nociceptorii periferici. Aceste substanțe producătoare de durere, printre care histamina, serotonina, prostaglandinele cât şi ionii de potasiu au capacitatea de a declanşa durere dacă sunt injectate intraarterial sau dacă sunt aplicate pe tegument sub un plasture. Kininele sunt şi ele răspunzatoare de producerea durerii, fiind eliberate de terminațiile nervoase senzoriale sau aduse prin circulația sangvină. În plus, stimularea directă a nociceptorilor eliberează mediatori polipeptidici ce cresc percepția dureroasă. Cea mai bine studiată dintre aceştia este substanța „P", ce

Scanned with OKEN Scanner

este eliberată de terminţiile fibrelor „C" la nivelul tegumentului în timpul stimulării nervilor periferici. Ea produce eritem prin dilataţia vaselor cutanate, edem prin degranularea mastocitelor dar este şi factor chemotactic pentru leucocite. Această reacţie denumită inflamaţie neurogenică de către White şi Helme este mediată de potenţiale de acţiune antidromice din neuroni mici situaţi în ganglionii spinali şi este baza reflexului de axon descris de Lewis [1].

PERCEPŢIA DUREROASĂ

Pragul de percepţie a durerii reprezintă intensitatea cea mai scazută a stimulului, ce determină o senzaţie dureroasă şi este aproximativ egală la toţi oamenii. El este diminuat de inflamaţie, proces denumit sensibilizare, importanţa clinică fiind aceea că în ţesuturile inflamate diverşi stimuli obisnuiţi pot produce durere. Pragul de percepţie a durerii este crescut de anestezice, diverse leziuni ale sistemului nervos precum şi cu analgezice cu acţiune centrală. Administrarea de *placebo* poate reduce durerea în aproape o treime din cazuri, iar distragerea atenţiei sau sugestionarea pot fi, de asemenea, utile în diminuarea durerii. Emoţiile puternice (frica sau furia) pot suprima durerea, probabil prin activarea sistemului adrenergic descendent. Pacienţii nevrotici au în general acelaşi prag la durere ca şi subiecţii normali dar reactivitatea lor poate fi exagerată sau anormală.

Conştientizarea percepţiei durerii apare doar atunci când impulsurile ating nivelul talamo-cortical. Rolurile talamusului cât şi a ariilor senzoriale corticale nu sunt pe deplin înţelese. Mulţi ani s-a crezut că recunoaşterea unui stimul ca fiind nociv este o funcţie a talamusului, iar cortexul senzitiv era răspunzător de localizare, intensitate şi alte aspecte discriminatorii ale senzaţiei. Aceasta separare a senzaţiei, în acest caz conştientizarea durerii, şi a percepţiei (conştientizarea naturii stimulului dureros) a fost abandonată în favoarea conceptului că senzaţia, percepţia şi diversele răspunsuri conştiente sau nu la un stimul dureros formează un sistem indivizibil [2].

MODULAREA SENZAŢIEI DUREROASE

În ultimii ani o contribuţie importantă în înţelegerea durerii a avut-o descoperirea unui sistem neuronal de analgezie ce poate fi activat de către opioizi, sau pe cale naturală de către mediatori cerebrali cu proprietaţi farmacologice asemănătoare cu a opioizilor. Acţiunea lor este pre şi postsinaptică, asupra neuronilor de la nivelul cornului posterior medular, inhibând impulsurile dureroase aferente atât de la nivelul fibrelor A-delta cât şi „C". Administrarea de naloxonă (antagonist al morfinei) poate reduce analgezia. Aceste observaţii [3] sugerează că diminuarea durerii la administrarea de *placebo* ar fi mediată de către un sistem endogen de control, prin opioide endogene, denumite endorfine. Durerea prelungită şi frica sunt cei mai puternici activatori ai sistemului endogen modulator. Acest sistem funcţionează şi în cazul stresului puternic.

ASPECTE CLINICE ŞI PSIHOLOGICE ALE DURERII

Analizând senzaţia dureroasă la diverşi pacienţi observăm carctere diferite ale percepţiei dureroase. Pentru descrierea lor folosim mai mulţi termeni ce definesc aceste alterări ale fenomenului de percepţie dureroasă.

– **Hiperestezia** defineşte o sensibilitate dentară sau cutanată crescută.

– **Hiperalgezia** reprezintă sensibilitatea crescută însoţită de scăderea pragului la stimulii dureroşi. Inflamaţia sau arsurile sunt cauzele cele mai frecvente de hiperalgezie.

– **Hipoalgezia** este fenomenul opus.

– **Allodinia** reprezintă reacţia exagerată la stimuli ce în mod normal nu provoacă durere.

– **Cauzalgia** defineşte senzaţia dureroasă de tip arsură ce poate apare după întreruperea nervilor periferici, sau traumatizarea lor.

În funcţie de cauză durerea poate fi încadrată în trei categorii distincte:

– durerea somatică;
– durerea neurogenă;
– durerea psihogenă.

Din punct de vedere clinic ne întâlnim cu două categorii de fenomene dureroase:

– durerea cutanată;
– durerea iradiată.

Durerea cutanată este la rândul ei de două feluri. O durere acută ce apare imediat atunci când tegumentul este înţepat sau tăiat, şi o durere mai surdă, cu carcter de arsură ce apare la distanţă de una – două secunde. Împreună constituie „dublul răspuns" descris de Lewis. Ambele tipuri de

Scanned with OKEN Scanner

durere cutanată sunt localizate cu precizie. Primul tip de durere este transmis prin fibrele rapide A-delta, iar cel de al doilea prin fibrele amielinice „C". Durerea profundă este evocată de structurile musculo-scheletale sau diferite viscere şi spre deosebire de cea cutanată nu poate fi localizată cu precizie. Ea este percepută ca fiind situată mai adânc, sub tegument, dar delimitarea marginilor teritoriului dureros nu se poate face cu precizie. Acest fenomen se datorează faptului ca terminaţiile nervoase libere sunt mai puţin reprezentate la acest nivel.

Durerea iradiată reprezintă durerea ce se proiectează la alt nivel decât cel la care este situată. Se pare că de acest fenomen este răspunzatoare convergenţa fibrelor ce provin de la diverse niveluri cutanate, cu cele viscerale, la nivelul cornului dorsal medular şi la diverse niveluri talamice. Durerea iradiată se produce pe teritorii senzoriale segmentare. Cel mai frecvent exemplu la nivel maxilo-facial este reprezentat de cefaleea sau durerea auriculară din timpul erupţiei molarului trei.

Durerea poate fi acută sau, cronică.

Durerea acută debutează brusc şi, de obicei nu durează mult timp. Dacă este de intensitate crescută, poate provoca anxietate, creştere a ritmului cardiac, a frecvenţei respiratorii, a tensiunii arteriale, transpiraţii, precum şi dilatare pupilară.

Durerea cronică poate persista săptămâni sau luni. Ca şi entitate clinică, durerea cronică este aceea care persistă mai mult de o lună după ce boala a trecut, durere recurentă ce durează luni sau ani, sau durerea asociată cu boli cronice cum ar fi cancerul. De obicei durerea cronică nu se însoţeşte de tulburări vegetative, dar în schimb poate produce depresie, tulburări de somn, pierdere a apetitului, scăderi în greutate.

ENTITĂŢI CLINICE ASOCIATE CU DURERE ORO-MAXILO-FACIALĂ

CLASIFICAREA CAUZALĂ A DURERII ORO-MAXILO-FACIALE:

– Afecţiuni dureroase de cauză neurogenă;
– Afecţiuni dureroase de cauză somatică;
– Afecţiuni dureroase de cauza psihogenă.

1. Afecţiuni dureroase de cauză neurogenă

Nevralgia de trigemen

Etiologia nevralgiei de trigemen variază cu vârsta. Atunci când debutează la 30–40 de ani, cele mai frecvente cauze sunt reprezentate de demielinizare (scleroză multiplă), compresia rădăcinii nervului trigemen la intrarea în craniu prin foramen (mielom, carcinom metastatic al sfenoidului), procese expansive tumorale intracraniene (meningiom, neurinom de acustic, colesteatom, chordom), anevrisme (în special de arteră bazilară) şi alte anomalii vasculare.

La vârstnici, nevralgia trigeminală este rezultatul compresiei vasculare a nervului trigemen datorită buclelor arteriale anormale situate în apropierea zonei de intrare a rădăcinii. Compresia vasculară determină demielinizare şi activitatea neuronală aberantă care poate produce sensibilizarea nucleului caudal al trigemenului [4].

Diagnosticul nevralgiei de trigemen

Cea mai frecventă formă de nevralgie craniană o reprezintă nevralgia trigeminală care are o incidenţă de 4,3 persoane la 100 000 locuitori pe an, cu un raport pe sexe de 3/2 în favoarea sexului feminin.

Incidenţa nevralgiei trigeminale este mai ridicată la vârstnici având un vârf al incidenţei de 155 cazuri la un milion de locuitori.

Vârsta medie la debutul nevarlgiei trigeminale idiopatice este de 52–58 ani, iar pentru formele simptomatice (determinate de traumatisme, cauze vasculare, neoplazii, demielinizare) debutul apare la 30–35 ani [5].

Nevralgia trigeminală clasică (primară, idiopatică) se caracterizează prin salve de paroxisme dureroase deosebit de intense pe ramura maxilară şi/sau mandibulară a trigemenului (rareori apare pe traiectul oftalmicului).

Este tipic unilaterală, dar poate fi bilaterală la 4% din pacienţi [6].

Durerea are caracter lancinant, de şoc electric, cu o durată de câteva secunde, cu debut şi sfârsit brusc şi este declanşată de un stimul senzitiv banal ipsilateral aplicat la nivelul zonelor „trigger" de la nivelul tegumentului, mucoaselor sau dinţilor.

Durerea poate declanşa spasmul muşchilor faciali, ceea ce îl face pe pacient să grimaseze – motiv pentru care este denumită şi „tic dureros".

Scanned with OKEN Scanner

Nevralgia trigeminală clasică apare după vârsta de 40 ani şi nu este asociată cu afectarea senzitivă sau motorie în teritoriul trigemenului.

Nevralgia trigeminală clasică – criterii de diagnostic [7]:

A. atacuri paroxistice de durere cu durata de la fracţiuni de secundă până la 2 minute, afectând una sau mai multe ramuri ale nervului trigemen;

B. durerea are cel puţin una din următoarele caracteristici:

– intensă, ascuţită, superficială sau cu caracter de „împungere";

– declanşată de ariile trigger sau de factorii trigger;

C. atacurile sunt stereotipe la fiecare individ;

D. nu există deficit neurologic evident clinic;

E. nu sunt atribuite altor afecţiuni.

Creşterea frecvenţei explorării fosei posterioare prin rezonanţă magnetică (IRM) a demonstrat că la mulţi pacienţi există o compresiune pe ramura trigeminală datorită vaselor aberante sau sinuoase – mici ramuri desprinse din artera bazilară (Janetta). Această compresiune determină demielinizarea părţii proximale a rădăcinii trigeminale.

La vârstnici apare în special această formă de nevralgie trigeminală clasică determinată de compresia ganglionului Gasser de către o arteră tortuoasă aterosclerotică (de obicei artera cerebeloasă postero-inferioară) – evidenţiată prin IRM şi care determină demielinizare focală.

Termenul de **nevralgie clasică** este preferat celui de primară, la pacienţii la care anamneza este tipică de nevralgie primară, dar la care a fost descoperită pe parcurs *sursa vasculară a compresiei.*

Termenul de nevralgie **secundară** poate fi rezervat pentru cazurile la care este demonstrată o leziune structurală intracraniană.

Nevralgia trigeminală simptomatică (secundară) se datorează unei leziuni structurale a ganglionului Gasser şi se însoţeşte de tulburări de sensibilitate în teritoriul de distribuţie al trigemenului, de deficitul motor sau atrofia muşchilor masticatori şi de afectarea altor nervi cranieni adiacenţi.

Durerea nu se deosebeşte de nevralgia trigeminală primară, dar este cauzată de leziuni structurale demonstrate, altele decât compresia vasculară.

La tineri apariţia nevralgiei trigeminale poate fi expresia sclerozei multiple, cu prezenţa unei plăci de demeilinizare la zona de intrare a rădăcinii trigeminale.

Durerea nu interesează niciodată partea opusă, dar poate fi în unele cazuri *bilaterală* şi în această condiţie trebuie căutată o cauză centrală (scleroza multiplă).

Demielinizarea determină hiperexcitabilitate axonală cu transmitere aberantă la nivelul axonilor lezaţi învecinaţi. Descărcările sincrone ale neuronilor hiperexcitabili, activate de stimuli uşori recrutează fibrele adiacente care transmit stimulii nociceptivi, provocând durere intensă.

Nevralgia simptomatică poate fi produsă de tumori de la nivelul unghiului ponto-cerebelos: neurinom de acustic, de trigemen, meningiom, chist epidermoid.

Nevralgia trigeminală simptomatică – criterii de diagnostic:

A. atatcuri paroxistice de durere cu durată de la fracţiuni de secundă până la 2 minute – *cu sau fără durere între paroxisme* – afectând una sau mai multe ramuri ale nervului trigemen;

B. durerea are cel puţin una din următoarele caracteristici:

– intensă, ascuţită, superficială sau cracter de „împungere";

– declanşată de ariile trigger sau de factorii trigger.

C. atacurile sunt stereotipe la fiecare individ;

D. *o leziune cauzală, alta decât compresia vasculară,* a fost demonstrată prin investigaţii speciale şi/sau explorarea fosei posterioare.

Diagnosticul de nevralgie de trigemen se stabileşte pe baze clinice. Examenul obiectiv poate evidenţia punctele „trigger" şi hipoestezie pe una din ramurile trigemenului care să semnaleze o nevralgie secundară. Evaluarea imagistică trebuie să includă IRM cu o atenţie sporită acordată unghiului ponto-cerebelos şi foramenului de ieşire a nervului trigemen din craniu.

Diagnosticul diferenţial al nevralgiei de trigemen:

- nevralgia trigeminală din scleroza multiplă;
- nevralgia de nerv gloso-faringean;
- nevralgia nervului facial;
- nevralgia nervului intermediar Wrisberg;
- nevralgia occipitală;
- nevralgia nervului laringeu superior;
- nevralgia vidiană (Vail);
- nevralgia nazociliară (sindrom Charlin);
- nevralgia trigeminală postherpetică.

Scanned with OKEN Scanner

Tabelul 10.1

Medicaţie folosită în nevralgia de trigemen

Denumire generică	Doza de început	Doza de menţinere	Precauţii pretratament	Efecte adverse
Carbamazepină	300 mg/zi	1500–2000 mg/zi	Hematologie, electroliţi, ECG	Sedare, hiponatremie, leucopenie
Fenitoină	300 mg/zi	300–400 mg/zi	Hematologie, ECG	Hirsutism, hipertrofie gingivală
Lamotrigină	25 mg/zi	300–600 mg/zi	Funcţia renală şi hepatică	Rash
Gabapentin	900 mg/zi	2400–3600 mg/zi	Funcţia renală	Sedare
Valproat de sodiu	500 mg/zi	1500–200 mg/zi	Hematologie, funcţie hepatică	Creştere în greutate, alopecie, greaţă
Clonazepam	1,5 mg/zi	6–8 mg/zi	–	Sedare
Baclofen	15 mg/zi	80 mg/zi	–	Sedare

Tratamentul nevralgiei de trigemen

A. Tratament medicamentos;
B. Tratament chirurgical.

A. Tratament medicamentos

În absenţa unei leziuni structurale se iniţiază tratamentul medicamentos. Nevralgia trigeminală clasică răspunde de obicei la farmacoterapie. În cazul celei secundare trebuie tratată şi cauza subiacentă.

Tratamentul *medical* utilizează medicaţie anticonvulsivantă.

Alt medicament anticonvulsivant folosit în tratamentul nevralgiei de trigemen este oxcarbazepina şi există un studiu pilot şi pentru topiramat [8].

Baclofenul este util la cei care nu suportă carbamazepina sau ca adjuvant la unul dintre anticonvulsivante.

B. Tratament chirurgical

Dacă medicaţia nu reuşeşte să realizeze controlul adecvat al simptomelor trebuie luate în considerare procedurile chirurgicale.

Procedeele *chirurgicale* vizează:

a. blocajul chimic anestezic;

b. proceduri neurolitice percutanate – injectarea ganglionului Gasser;

c. termocoagularea prin radiofrecvenţă;

d. decompresiunea microvasculară a fosei posterioare;

e. alte procedee chirurgicale.

a. **Blocajul chimic prin infiltraţii anestezice** folosit în practica curentă pentru determinarea sediului durerii a dus la o ameliorare a crizelor dureroase. După mai multe infiltraţii crizele au devenit mai rare şi de intensitate mult redusă. În multe cazuri crizele au dispărut chiar şi în lipsa tratamentului medicamentos, sau dacă acesta a existat, dozele au fost minime. Filipescu (1981) a raportat cazuri de remisiune completă a durerii pe o perioadă de 1–3 ani după infiltrarea cu xilină 2% şi Clorpromazină (Largactyl), asociată cu medicaţie sedativă şi hipnotică [9].

b. Se pot folosi **infiltraţii la nivelul ganglionului Gasser** (în cavul Meckel) cu alcool sau glicerol, cu cât injectarea este mai proximală, rezultatele pe termen lung fiind mai bune. Infiltraţiile retrogasseriene cu glicerol pot produce hipoestezie facială, disestezii dureroase şi rareori anestezie dureroasă, însă se însoţesc frecvent cu keratite. Timpul mediu de recurenţă variază între 6 şi 47 luni.

c. **Ganglioliza prin radiofrecvenţă** produce ameliorarea durerii în 82–100% din pacienţi cu o rată a recurenţei de 9–28%. Complicaţiile majore sunt rare, dar la 70% din pacienţi dispare reflexul cornean şi la jumătate dintre pacienţi apare deficit muscular al maseterilor care se ameliorează în 3–6 luni. De asemenea, pot apărea parestezii la 10% dintre pacienţi, dar anestezia dureroasă este rară.

Rizotomia selectivă termală prin radiofrecventă a rădăcinilor trigemenului se poate efectua percutanat cu anestezie locală împreună cu injectarea unui barbituric cu durată scurtă de acţiune. Distrucţia selectivă a fibrelor durerii cu păstrarea fibrelor responsabile de sensibilitatea tactilă reduce posibilitatea de apariţie a anesteziei corneene cu abraziune consecutivă şi a anesteziei dureroase [10].

Scanned with OKEN Scanner

d. **Procedeul Janetta (decompresia microchirurgicală)** efectuată prin craniotomie occiptală îndepărtează vasele sangvine aberante situate în proximitatea rădăcinii trigeminale şi le repoziţionează pentru a evita încrucişarea acestora cu fibrele nervoase.

Beneficiile pe termen lung au fost raportate la 80% dintre pacienţi, cu rate de recurenţă de 1–6%. Mortalitatea chirurgicală este de 1% şi morbiditatea serioasă de 7% [11].

Datorită ratelor crescute de morbiditate trebuie început cu proceduri mai puţin invazive precum infiltraţiile în zonele trigger cu soluţii anestezice şi rizotomia prin radiofrecvenţă, iar decompresiunea microvasculară trebuie privită ca o procedură de rezervă în cazul pacienţilor refractari la tratament.

e. Alte procedee de distrucţie a fibrelor durerii din nervul trigemen se referă la **criochirurgie** şi **umflarea unui balon în cavul Meckel**.

Nevralgia glosofaringeană

Este un sindrom mai puţin frecvent decât nevralgia de trigemen, dar seamănă în foarte multe aspecte. Durerea este intensă şi paroxistică. Originea ei este la nivelul fosei amigdaliene, şi este provocată cel mai frecvent de deglutiţie, dar şi de vorbit, râs sau căscat. Durerea poate fi localizată în ureche sau poate iradia din gât spre ureche, implicând ramura auriculară a vagului. Este singura nevralgie ce poate fi acompaniată de bradicardie şi chiar sincope. Arareori carcinoame ale regiunii oro-faringiene sau abcese periamigdaliene pot determina dureri ce din punct de vedere clinic sunt greu de diferenţiat de nevralgia glosofaringiană.

Tratamentul nevralgiei glosofaringiene idiopatice constă în administrarea de carbamazepin, gabapentin sau baclofen. În cazurile rebele la tratament procedeele chirurgicale de întrerupere a nervului glosofaringean sau decompresia vasculară a unei bucle situate sub acesta, pot da rezultate favorabile.

Nevralgia occipitală (Arnold)

Etiopatogenia nevralgiei occipitale este inflamaţia sau traumatismul nervului suboccipital Arnold. Din punct de vedere clinic se manifestă prin dureri lancinante, paroxistice, localizate pe teritoriul de distribuţie a nervilor occipitali. Cel mai frecvent durerea se localizează la nivelul vertexului, dar în episoadele severe poate iradia retroorbitar sau temporal. Episodul dureros poate fi declanşat şi de presiunea pe anumite zone trigger, acestea fiind situate la nivelul inserţiei muşchiului *splenius capitis*.

În funcţie de tipul durerii nevralgia occipitală se clasifică în mai multe forme:

– *nevralgie esenţială*, caracterizată prin crize paroxistice şi dispariţia completă a durerii între crize;

– *nevralgie secundară*, când pe un fond dureros continuu apar crize dureroase paroxistice;

– *nevralgie simpatalgică*, atunci când durerile difuze se însoţesc de fenomene vegetative (eritem, hipersudoraţie).

Tratamentul constă în infiltraţii tronculare periferice lente cu soluţii anestezice fără vasoconstrictor, la care se poate asocia un antiinflamator de tip steroidian.

Nevralgia nervului laringeu superior (nevralgia Halphen)

Etiologia bolii nu este pe deplin clarificată, infecţiile virale, traumatismele, factorii morfologici (variaţii anatomice ale osului hioid), fiind pe rând incriminate.

Durerea este puternică, lancinantă, cu caracter paroxistic, fiind situată în regiunea laringeană laterală, iradiind spre partea superioară a cartilajului tiroid, unghiul mandibular şi spre regiunea auriculară. Declanşarea durerii poate fi provocată de tuse, vorbire, deglutiţie sau căscat. Zona trigger poate fi situată la nivelul sinusului piriform sau a cartilajului tiroid.

Tratamentul este medicamentos, ca în cazul nevralgiei de trigemen. În cazuri refractare se poate face infiltraţia anestezică tronculară periferică a nervului laringeu superior, între cornul mare al osului hioid şi marginea superioară a cartilajului tiroid.

Zoster acut şi nevralgia postherpetică

Nevralgia asociată cu o erupţie veziculară dată de virusul herpes zoster poate afecta atât nervii cranieni cât şi pe cei periferici. La nivel cranian sunt frecvente două sindroame:

– Herpes zoster auricular;

– Herpes zoster oftalmic.

Ambele pot fi extrem de dureroase în fazele acute ale bolii. În primul caz, durerea este situată la nivelul meatului extern, a palatului sau a regiunii occipitale, şi se poate însoţi de tinitus, vertij sau chiar surditate. Acest sindrom descris

Scanned with OKEN Scanner

inițial de Ramsay Hunt este cunoscut ca herpes geniculat, deşi până în zilele noastre nu s-a dovedit implicarea singulară a ganglionului geniculat.

Durerea datorată infectării cu herpes zoster a ganglionului gasser, precum şi a căilor periferice şi centrale a nervului trigemen este aproape întotdeauna limitată la ramura oftalmică (herpes zoster oftalmic). De cele mai multe ori, erupția apare la 4–5 zile de la instalarea durerii, dar s-au descris şi cazuri în care boala evoluează fără manifestări cutanate. Durerea durează câteva săptămâni până la câteva luni după dispariția erupției. Tratamentul cu aciclovir limitează durată erupției şi a durerii dar nu previne apariția durerii cronice. În special la pacienții în vârstă durerea are un caracter de arsură peste care se suprapune o durere acută ce apare în valuri, având caracter fulminant. Alodinia este prezentă de cele mai multe ori. Această nevralgie postherpetică este de cele mai multe ori rebelă la tratament, şi pune mari probleme atât pacientului cât şi medicului. Antidepresivele cum ar fi amitriptilina sau fluoxetina pot fi utile la unii pacienți. De asemenea o ameliorare se poate obține după administrarea de carbamazepină, gabapentin sau fenitoin.

2. Afecțiuni dureroase de cauză somatică

Durerea dento-parodontală

Reprezintă cea mai frecventă durere din teritoriul oro-maxilo-facial. Durerea parodontală este de tip somatic profund, parodonțiul fiind bogat în proprioceptori, şi se aseamănă cu durerea provenită de la muschi, oase şi articulații. Ea poate fi localizată cu destulă precizie, anamneza, inspecția, palparea şi percuția fiind de folos în diagnostic. Spre deosebire de durerea de origine pulpară dentară, durerea parodontală nu este influențată de stimuli termici.

Durerea odontogenă paote fi mai greu localizată, pulpa dentară conținând mai putini receptori ce transmit durerea spre nucleul trigeminal. Caracteristica principală este iradierea, inițial la dinții vecini, urmând întreaga hemiarcadă, regiunea geniană sau temporală şi se poate asocia cu fenomene vegetative (lăcrimare sau congestie nazală).

Tratamentul constă în rezolvarea problemelor odontogene.

Durerea de natură sinusală

În sinuzita maxilară acută apar dureri intense, pulsatile, senzație de tensiune în zona sinuzală maxilară, cu iradiere spre orbită şi zona alveolo-dentara maxilară posterioară. Durerile se exacerbează la modificarea poziției capului (aplecare, poziție declivă, decubit lateral). După tratarea sinuzitei durerile se remit.

Sindromul Eagle

Sindromul Eagle implică un tip de durere datorat elongației procesului stiloid. Deşi această anomalie este prezentă la aproximativ 4% din populație doar o mică parte dezvoltă simptomatologie dureroasă [12]. Au fost descrise două tipare de durere pentru aceşti pacienți. Primul, la pacienții ce au suferit o tonsilectomie, este caracterizat de o senzație de corp strain la nivelul faringelui, dificultăți la deglutiție, si dureri faringiene cu iradiere spre ureche. Durerile faringiene pot fi ascuțite sau lancinante, dar sunt mai puțin severe decât în nevralgia glosofaringeană. Cel de-al doilea tipar dureros se întâlneşte la nivel parietal şi pe teritoriul de distribuție al arterei oftalmice,si se datorează deplasării mediale sau laterale a axului carotic de către un proces stiloid alungit. Dacă este implicată artera carotida externă, durerea este situată la nivelul feței, suborbitar. Diagnosticul este susținut de palparea procesului stiloid la nivelul fosei amigdaliene ce declanşează dureri asemănătoare cu cele acuzate de pacient. De asemenea examenul radiologic este de un real folos. Îndepărtarea chirurgicală a procesului stiloid ameliorează simptomatologia.

Sindromul Ernst

Simptomatologia seamănă cu cea prezentă în tulburările articulației temporo-mandibulare. Se pare că este implicat ligamentul stilomandibular ce leagă mandibula de baza craniului. Daca acest ligament este lezat se produc dureri în mai multe regiuni topografice ale feței, capului şi gâtului: regiunea suprazigomatică, subzigomatică, auriculo-temporală, la nivelul orofaringelui în special la deglutiție, şi la nivelul ultimilor molari mandibulari. Tratamentul este favorabil în aproape 80% din cazuri şi constă în infiltrații anestezice precum şi în administrarea de corticoizi.

Scanned with OKEN Scanner

Sindromul Costen

Reprezintă o formă de durere cranio-facială ce apare ca urmare a unei disfuncţii a articulaţiei temporo-mandibulare. Malocluzia datorată edentaţiei în zona molară precum şi lucrările protetice incorect executate pot duce la tulburări degenerative ale articulaţiei şi implicit durere în regiunea preauriculară cu iradiere suprazigomatică sau facială. Diagnosticul este susţinut de apariţia cracmentelor articulare, limitarea deschiderii gurii şi durere la palparea articulaţiei temporo-mandibulare. Tratamentul constă în normalizarea ocluziei.

Carotidinia

Această entitate a fost descrisă în 1927 de catre Temple Fay şi denumită până nu de mult nevralgia Sluder, desemnează un tip aparte de durere cervico-facială ce este declanşată de presiunea pe carotida comună la pacienţii cu nevralgie facială atipică Compresia pe artera carotidă la aceşti pacienţi declanşează o durere la nivelul feţei ipsilaterale sau descendent cervical. Acest tip de durere mai poate apare în maladia Horton (arterita cu celule gigante), şi a mai fost descrisă la pacienţii la care axul carotic a fost deplasat datorita unor tumori. O variantă de carotidinie a fost descrisă de Roseman [13] şi apare la pacienţi tineri, sub forma unor atacuri recurente, autolimitante cu durată de una două săptămâni. În timpul atacului dureros mişcarea capului, masticaţia sau deglutiţia exacerbează durerile. Aceasta formă beneficiază de tratament analgezic simplu.

3. Afecţiuni dureroase de cauză psihogenă

Durerea facială atipică

Sub această denumire putem grupa simptomatologia dureroasă ce apare la nivelul feţei fără o cauză obiectivă clară. Majoritatea pacientilor sunt de sex feminin, cu vîrste tinere, ce descriu durerea ca fiind constantă, extrem de severă, situată profund la nivelul feţei sau la nivelul şanţului nasogenian. Durerea nu raspunde la nici un fel de medicaţie alalgezică. Din cauza imposibilităţii de a găsi o cauză organică, acest sindrom dureros a fost atribuit diferitor factori emoţionali sau psihogeni, precum şi unor tipuri de personalitate. Doar o mică parte dintre aceşti pacienţi satisfac criteriile de isterie, marea majoritate suferind de depresii de diferite grade. Mulţi dintre acesti pacienţi, cu sau fară depresie, răspund favorabil la antidepresive triciclice şi inhibitori de monoamin oxidază. Durerea facială atipică, necesită o observaţie atentă, putând fi un simptom pregnant al carcinomului de nasofaringe.

Glosodinia

Este o afecţiune de origine psihogenă. Apare mai frecvent la femei, în decada a patra de vârstă, şi este în general însoţită de depresii sau anxietate. Durerea are caracter de arsură la nivelul limbii, dispare în repaus sau seara şi reapare dimineaţa. Nu cedează la blocajul chimic anestezic, tratamentul indicat fiind cel psihiatric.

BIBLIOGRAFIE

1. Ropper AH, Brown RH: "Adams and Victor's Priciples of Neurology", 2005, *McGraw-Hill.*
2. Mountcastle VB: "Central nervous mechanisms in sensation, in Mountcastle VB, *Medical Physiology*, editia a 14-a, Vol 1, Partea a 5-a,St Louis, Mosby, 1980, pg 327–605.
3. Fields HL, Heinricher MM, Mason P: "*Neurotransmitters in nociceptive modulatory circuits*", Annu Rev. Neuroscience 14:219, 1991.
4. Zakrewska JM – "Trigeminal neuralgia" In: *Major Problems in Neurology.* London: W.B. Saunders Company, Ltd., 19995, pp. 108–55.
5. Roceanu A, Băjenaru B – "*Diagnosticul şi tratamentul cefaleelor*", 2005, Amaltea, Bucureşti.
6. Delasio DJ – "Diagnosis and tratment of cranial neuralgias", *Med Clin North Am,* 1991; 75:605-15
7. Headache Classification Subcommitte of the International Headache Society – Peatfield R, Dodick DW – "Headaches", second edition, 2003, Health Press, Oxford, UK.
8. Gilron I, Booher SL, Rowan JS, Max MB – "Topiramate in trigeminal neuralgia: a randomized, placebo-controlled multiple crossover pilot study", *Clin. Neuropharmacol* 2001 Mar-Apr;24(20:109–121).
9. Burlibasa C, "Chirurgie orală şi maxilofacială", Editura medicala, Bucureşti, 1999
10. Samuels MA, "Manual of Neurologic Therapeutics", seventh edition, 2004, Lippincott Williams&Wilkins.
11. Jannettta PJ, "Posterior fossa neurovascular compression syndromes other than neuralgias" in Wilkins RH, Rengacharuy SS (eds): *Neurosurgery*, 2nd ed. New York, McGraw-Hill, 1996, pp.3227–3233.
12. Rapoport A, Sheftel F, Tepper S, "Conquering headache", Third Rvised Edition, 2001, *Empowering Press.*
13. Roseman DM, "Carotidynia".Arch Otolarigology, 85:103, 1967.

Scanned with OKEN Scanner

Capitolul 11
APARATE ŞI PROTEZE UTILIZATE ÎN CHIRURGIA ORO-MAXILO-FACIALĂ

LUCIAN TOMA CIOCAN, OCTAVIAN DINCĂ

INTRODUCERE, ISTORIC

Originea proteticii maxilo-faciale este greu de identificat, dar se presupune că restaurarea protetică a lipsei diferitelor elemente anatomice ale corpului a apărut înainte ca procedurile chirugicale să fie fezabile. Conform cercetătorului Popp (1939), pavilioane ale urechii, piramide nazale şi ochi artificiali au fost găsite la mumiile egiptene. De asemenea, chinezii antici reconstruiau piramide nazale şi pavilioane ale urechii utilizând ceruri şi răşini de diferite tipuri [1].

Restaurarea protetică a diferitelor părţi lipsă ale feţei sau ale oaselor maxilare a fost la început realizată de chirurgi care practicau de asemenea şi medicina dentară. Pare (1575) a fost probabil primul care a utilizat un obturator pentru a închide o despicătură palatină. În 1728, Fauchard realiza perforaţii ale palatului pentru a reţentiona proteze maxilare. Kingsley (1880) a descris utilizarea aparatelor artificale pentru restaurarea palatului, nasului şi orbitei. Martin (1889) a descris dispozitive ingenioase de înlocuire a diferitelor defecte ale maxilarului şi mandibulei. Contribuţiile aduse de Kazanjian (1932) în timpul şi după primul război mondial au subliniat necesitatea colaborării între chirurgii oro-maxilo-faciali, proteticienii maxilo-faciali şi chirugii plastici pentru obţinerea unui rezultat estetic şi funcţional optim [1–4].

Deşi progresul chirurgical al ultimilor 50 de ani a eliminat utilizarea unor aparate şi dispozitive, protetica maxilo-facială continuă să joace un rol important în chirugia reconstructivă a feţei şi oaselor maxilare.

DEFINIŢII, NOMENCLATURĂ

Conform dicţionarului medical (Simici 1970) [5] „*Aparatele* sunt sisteme de piese servind la o operaţie bine determinată, mecanică, tehnică sau ştinţifică, precum şi la dirijarea energiei şi transformarea ei din statică în diferite forme". În medicina dentară, denumirea de aparat (ortodontic sau chirurgical) este asociată unui caracter temporar el fiind utilizat cu rol de corectare doar pe perioada tratamentului unor afecţiuni.

Conform DEX-ului [6] „*proteza* este un aparat sau o piesă medicală care înlocuieşte un organ, un membru, o parte dintr-un membru amputat sau un conduct natural al corpului omenesc". Spre deosebire de aparat, proteza are un caracter de durată participând şi la refacerea funcţiilor afectate de pierderea segmentului respectiv din organism (proteza cu obturator, proteza cu plan înclinat).

Epiteza, deşi conform DEX-ului reprezintă „o corecţie a unei articulaţii defectuoase", este utilizată în protetica maxilo-facială pentru definirea unor dispozitive ce înlocuiesc părţi moi lipsă ale organimului, ce au caracter morfologic asemănător protezelor, în sensul că respectă forma şi culoarea segmentului pierdut, dar nu participă la restabilirea funcţiilor (epiteză nazală, auriculară).

CLASIFICARE

Aparatele şi protezele maxilo-faciale se clasifică în funcţie de patologia şi indicaţia clinică astfel:

Scanned with OKEN Scanner

1. Aparate şi proteze utilizate postextracţional
   - temporare – în accidente ale extracţiei dentare;
     a. hemoragia – ligatura în 8, placa conformator;
     b. fractura tuberozităţii – placa conformator;
     c. deschiderea sinusului maxilar – placa cu şa de protecţie.
   - Permanente
     a. extracţia alveoloplastică cu protezare imediată

2. Aparate şi proteze utilizate în chirurgia proprotetică
   - Temporare
     a. plastia părţilor moi;
     b. plastii osoase.

3. Aparate şi proteze utilizate în patologia traumatismelor oro-maxilo-faciale:
   - Temporare
     a. ligaturile metalice;
     b. atelele;
     c. gutierele de imobilizare;
     d. placa palatinală/şina linguală cu sau fără val de ocluzie.

4. Aparate şi proteze utilizate în patologia tumorală
   - Permanente
     a. Defecte de maxilar – proteza cu obturator;
     b. Defecte de mandibulă – proteza cu ghidaj.

5. Aparate şi proteze utilizate în tratamentul chirurgical al chisturilor maxilo-mandibulare
   - Temporare
     obturatorul de marsupializare.

6. Aparate şi proteze utilizate în patologia articulaţiei temporo-mandibulare
   - Temporare
     gutiera ocluzală de repoziţionare.

Aparate şi proteze utilizate postextracţional

TEMPORARE – ÎN ACCIDENTE ALE EXTRACŢIEI DENTARE

a. Hemoragia – (ligatura în „8", şa de protecţie)

În hemoragiile postextracţionale imediate sau cele tardive poate fi aplicată o şa compresivă realizată extemporaneu din material termoplastic de tip Stentz sau Kerr menţinută local cu ajutorul unei ligaturi de sârmă în „8" care să încercuiască dinţii limitanţi zonei postextractionale [3].

Şaua obţinută extemporaneu postoperator din material termoplastic

Tehnică. *După realizarea hemostazei primare prin mijloace obişnuite, se termoplastifiază într-o baie de apă adusă la temperatura de 55–56°C o placă de material termoplastic. După 10–20 secunde de menţinere placa poate fi dimensionată şi aplicată în formă de şa peste creasta alveolară la nivelul locului de extracţie, urmând a fi menţinută cu ajutorul unei ligaturi de sârmă trecută „în 8"* care să încercuiescă dinţii adicenţi.

Această şa de protecţie este menţinută pentru o perioadă de 3–5 zile după care poate fi înlocuită cu un conformator de vindecare obţinut printr-o tehnică indirectă în laborator.

Atunci când din diferite cauze de ordin general se anticipează un risc hemoragic post-extracţional se poate realiza o placă palatinală sau şină linguală cu şa de protecţie la nivelul viitoarei creste edentate.

Placa palatinală/şina linguală obţinută preoperator în laborator

Etape clinico-tehnice:
- **amprenta preliminară bimaxilară** *(etapă clinică)*;
- **turnarea modelelor preliminare** *(etapă tehnică)*;

Scanned with OKEN Scanner

- **obținerea portamprentei individuale maxilare/mandibulare** *(etapă tehnică)*;
- **amprentarea funcțională finală maxilară/mandibulară** *(etapă clinică)*;
- **determinarea relației intermaxilare de ocluzie** *(etapă clinică)*;
- **montarea modelelor în articulator***(etapă tehnică)*;
- **reducerea/radierea modelului maxilar/mandibular** *(etapă clinică)*;
- **obținerea plăcii palatinale** *(etapă tehnică)*;
- **adaptarea și aplicarea orală a plăcii palatinale/șinei linguale imediat postoperator** *(etapă clinică)*.

Tehnică. *Se ia de către operator o amprentă cu alginat și se trimite în laborator, unde se toarnă un model din gips dur tip Moldano. Clinicianul va radia de pe model dinții care vor fi extrași iar tehnicianul va realiza o placă palatinală sau șină linguală cu șa și diferite croșete pentru menținere și stabilizare. În funcție de urgența intervenției se alege ca material un acrilat auto sau foto-polimerizabil.*

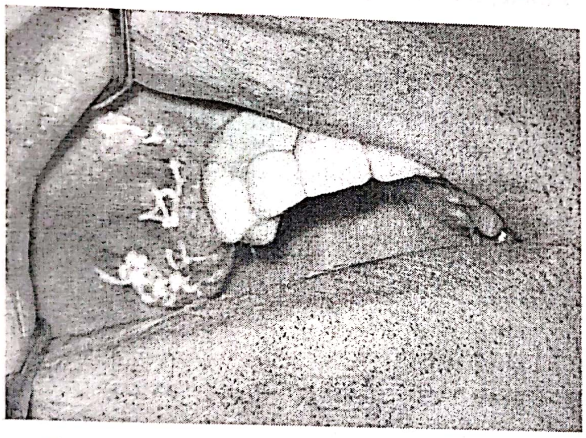

Figura 11.1. Plastie cu lambou vestibular după fractură tuberozitară și comunicare buco-sinuzală (cazuistica dr. L. T. Ciocan).

Placa palatinală obținută postperator în laborator

Etape clinico-tehnice:

- **amprenta preliminară bimaxilară** *(etapă clinică)*;
- **turnarea modelelor preliminare** *(etapă tehnică)*;
- **obținerea portamprentei individuale maxilare** *(etapă tehnică)*;
- **amprentarea funcțională finală** *(etapă clinică)*;
- **realizarea șablonului de ocluzie** *(etapă tehnică)*;

Dacă hemoragia este consecutivă extracției unui număr mic de dinți, se poate realiza, pe baza unei amprente, un mic dispozitiv protetic care acoperă zona extracțiilor și care se întinde mezial și distal pe circa doi dinți, sub acest dispozitiv putând introduce substanțe hemostatice sau meșe compresive. Croșetele din sârmă nu sunt obligatoriu necesare, menținerea dispozitivului realizându-se prin extinderea acestuia sub ecuatorul protetic al dinților vecini.

b. Fractura tuberozității – placa palatinală cu șa terminală conformatoare

În accidentele postextracționale ale molarului 3 superior cu fractura tuberozității crestei alveolare maxilare este indicată realizarea printr-o tehnică indirectă a unei plăci palatinale cu o șa terminală care să circumscrie tuberozitatea implicată. După reducerea fracturii, în cazul în care fragmentul fracturat este menținut de periost, prin aplicarea acestei plăci se obține imobilizarea acestuia creând astfel toate premisele unei vindecări osoase corespunzătoare (fig. 11.1–11.4).

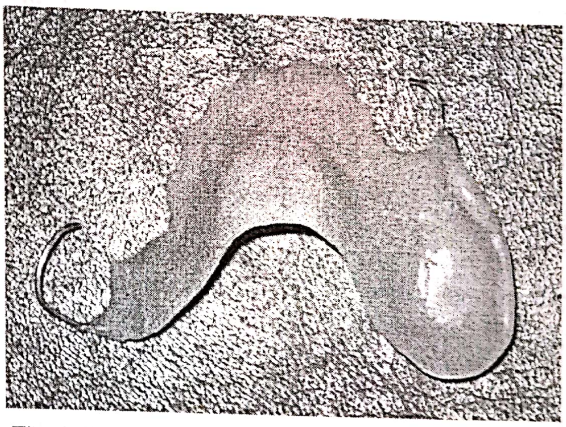

Figura 11.2. Placă palatinală cu șa (terminală) de protecție – față mucozală (cazuistica dr. L. T. Ciocan).

- **determinarea relației intermaxilare de ocluzie (cu șablon de ocluzie)** *(etapă clinică)*;
- **montarea modelelor în articulator***(etapă tehnică)*;
- **reducerea/radierea modelului maxilar** *(etapă clinică)*;
- **obținerea plăcii palatinale** *(etapă tehnică)*;
- **adaptarea și aplicarea orală a plăcii palatinale imediat postoperator** *(etapă clinică)*.

inv: 17/1/20

Scanned with OKEN Scanner

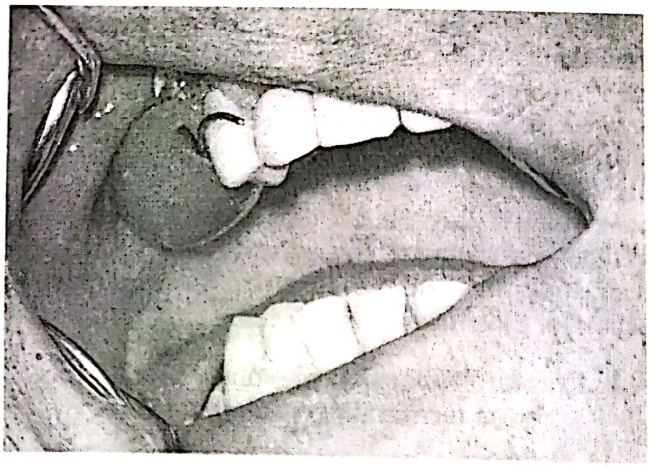

Figura 11.3. Placa palatinală cu şa de protecţie – aplicată imediat postextractional după plastie (cazuistica dr. L. T. Ciocan).

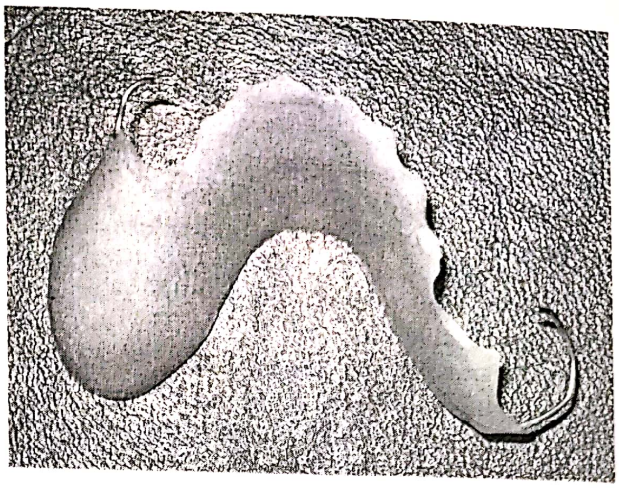

Figura 11.4. Placa palatinală cu şa (terminală) de protecţie – faţă orală (cazuistica dr. L. T. Ciocan).

Tehnică. *După reducerea fragmentului tuberozitar şi sutură (fig. 11.1), se ia amprenta arcadei maxilare în portamprentă standard cu material alginic. Amprenta trebuie să fie necompresivă, astfel încât materialul alginic trebuie preparat în consistenţă vâscoasă şi nu chitoasă, iar modelarea marginală la nivelul focarului de fractură trebuie realizată de medic prin tracţiuni moderate la nivelul modiolusului şi prin indicarea pacientului de a efectua deplasări laterale ale mandibulei de partea opusă focarului de fractură.*

De regulă nu este necesară amprenta arcadei antagoniste şi datorită caracterului de urgenţă pe care îl are realizarea acestui aparat.

În laborator se toarnă modelul dintr-un ghips cu priză rapidă. Se conformează croşetele şi se modelază direct placa din răşină acrilică autopolimerizabilă. Şaua de contenţie trebuie să ajungă vestibular pană la limita fundului de sac „nou creat" iar distal se opreşte imediat înaintea plicii pterigo-mandibulare (fig. 11.3).

Acest aparat este menţinut continuu pentru o perioadă de cel puţin 6–8 săptămâni, el fiind mobilizat de pacient doar de trei ori pe zi pentru a fi igienizat.

c. Deschiderea accidentală a sinusului maxilar – placa cu şa de protecţie

În incidentul de deschidere a sinusului maxilar după extracţia premolarilor sau molarilor maxilari, este indicată, după plastia comunicării aplicarea unei plăci palatinale cu şa de protecţie la nivelul comunicării.

Placa palatinală cu şa de protecţie obţinută postperator în laborator

Etape clinico-tehnice:

- **amprenta preliminară bimaxilară** *(etapă clinică)*;
- **turnarea modelelor preliminare** *(etapă tehnică)*;
- **obţinerea portamprentei individuale maxilare** *(etapă tehnică)*;
- **amprentarea funcţională finală** *(etapă clinică)*;
- **realizarea şablonului de ocluzie** *(etapă tehnică)*;
- **determinarea relaţiei intermaxilare de ocluzie (cu şablon de ocluzie)** *(etapă clinică)*;
- **montarea modelelor în articulator** *(etapă tehnică)*;
- **reducerea/radierea modelului maxilar** *(etapă clinică)*;
- **obţinerea plăcii palatinale** (etapă *tehnică)*;
- **adaptarea şi aplicarea orală a plăcii palatinale imediat postoperator** *(etapă clinică)*.

Tehnică. *După plastia într-un plan cu lambou translat sau rotat de vecinătate, se ia o amprentă*

Scanned with OKEN Scanner

necompresivă a arcadei maxilare în portamprentă standard cu material alginic. O atenție deosebită trebuie acordată aplicării portamprentei pe câmpul protetic, în special în cazul în care plastia a fost realizată cu lambou vestibular, în sensul respectării unei distanțe de 3–5 mm între marginea portamprentei și baza lamboului. În caz contrar există riscul de compromitere a plastiei fie imediat prin ruperea suturii fie după aplicarea aparatului ce va avea versantul vestibular al șeii de protecție mai lung decât noua adâncime a vestibulului la acel nivel.

Nefiind urgentă aplicarea acestui aparat, în condițiile respectării de către pacient a indicațiilor, este recomandată și amprentarea arcadei antagoniste pentru a permite laboratorului să modeleze placa palatinală în ocluzie. În cazul unei ocluzii instabile se înregistrează suplimentar poziția intermaxilară de ocluzie prin intermediul unei plăci de ceară sau a unui material siliconic specific.

În laborator, după turnarea modelelor și montarea acestora într-un ocluzor obișnuit, se modelează din acrilat auto sau termo-baropolimerizabil placa palatinală cu șaua de protecție cu versant vestibular redus până la nivelul fețelor vestibulare ale dinților vecini zonei de plastie. Menținerea și stabilizarea aparatului este asigurată de 2–3 croșete de sârmă.

Acest aparat se indică a fi menținut pentru 4–6 săptămâni.

Placa de protecție pentru închiderea autoplastică a comunicărilor oro-sinuzale și oro-nazale

Comunicările oro-nazale și oro-sinuzale pot fi, în majoritatea cazurilor, închise printr-o intervenție plasică [1]. Principiul tuturor autoplastiilor constă în a obtura breșa prin două planuri mucoase, cel sinuzal sau nazal și celălalt oral, ce vin în conact prin suprafețele lor sângerânde.

Planul sinuzal sau nazal este constituit de obicei de o coleretă mucoasă decupată din jurul orificiului, învaginată în acesta și suturată „în bursă" [3].

Planul oral este constituit dintr-un lambou pediculat, decupat de la distanță și transpus peste defect [1, 3]. El poate fi prelevat în funcție de caz, din vestibul sau din bolta palatină. Acesta ocupă o anumită suprafață și trebuie protejat de microtraumatismele din timpul masticației și fonației necesitând în același timp și o menținere intimă pe planul superior.

Etape clinico-tehnice:

- **amprenta preliminară bimaxilară cu alginat în portamprente standard** *(etapă clinică)*;
- **turnarea modelelor preliminare** *(etapă tehnică)*;
- **obținerea portamprentei individuale maxilare** *(etapă tehnică)*;
- **amprentarea functionala finala** *(etapă clinică)*;
- **realizarea șablonului/șabloanelor de ocluzie** *(etapă tehnică)*;
- **determinarea relațiilor intermaxilare (cu șablon de ocluzie)** *(etapă clinică)*;
- **montarea modelelor în articulator***(etapă tehnică)*;
- **obținerea plăcii palatinale** *(etapă tehnică)*;
- **adaptarea și aplicarea orală a plăcii palatinale** *(etapă clinică)*.

Tehnică. *Se construiește o placă palatinală simplă care se aplică pe câmp la sfârșitul intervenției. Se ia o amprentă în alginat înainte de intervenție după protejarea orificiului de comunicare cu o meșă vaselinată. Modelul se toarnă din ghips dur. Pe acest model se trasează cu creionul limitele viitorului lambou și localizarea pe care o va avea după deplasare. Această suprafață se acoperă cu o folie de staniol.*

Această suprafață este acoperită de o folie de ceară de grosime 1,5 mm, care înconjoară periferia, la 2 mm distanță, pentru a evita compresiunea. Placa palatinală este construită pe modelul astfel modificat. Ea este prevăzută cu croșete pentru a asigura menținerea. Dacă bolnavul este edentat total, marginile plăcii sunt perforate pentru a permite fixarea transosoasă cu fire din oțel inoxidabil. Se aplică de obicei un fir anterior în jurul spinei nazale și două posterioare în regiunea tuberozitară (fig. 11.5–11.8).

Scanned with OKEN Scanner

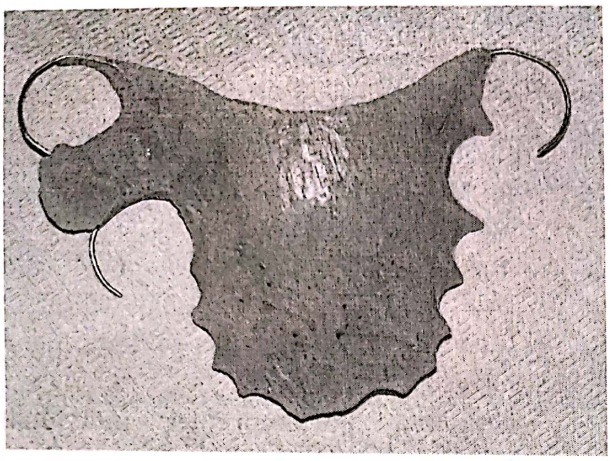

Figura 11.5. Placă palatinală pentru închiderea autoplastică a comunicării buco-sinuzale drepte – vedere mucozală (cazuistica dr. L. T. Ciocan).

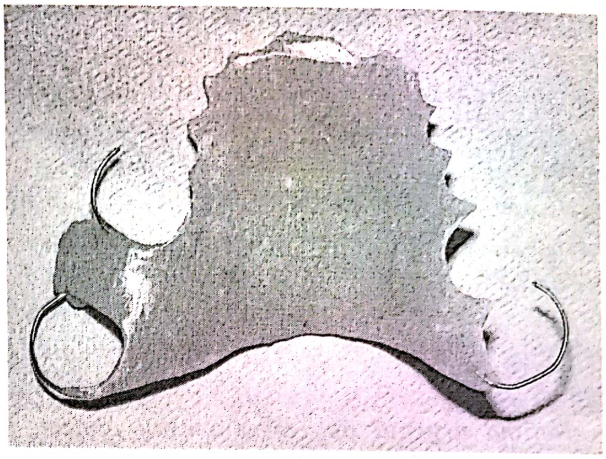

Figura 11.6. Placă palatinală pentru închiderea autoplastică a comunicării buco-sinuzale drepte – vedere orală (cazuistica dr. L. T. Ciocan).

Figura 11.7. Comunicare buco-sinuzală dreaptă (cazuistica dr. L. T. Ciocan).

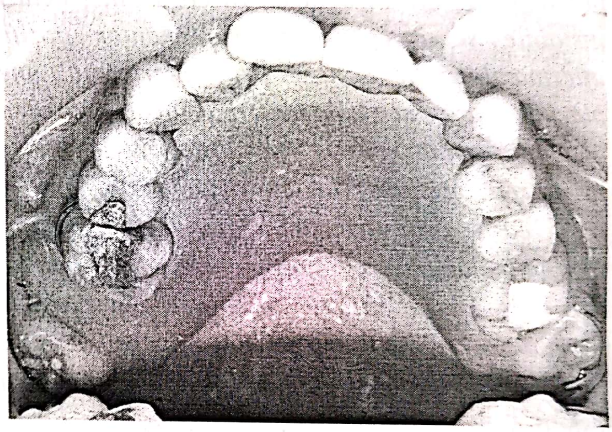

Figura 11.8. Placă palatinală pentru închiderea autoplastică a comunicării buco-sinuzale drepte aplicată pe câmpul protetic (cazuistica dr. L. T. Ciocan).

La edentatul total, placa este realizată din răşină acrilică incoloră pentru a putea observa evoluţia zonelor de risc în apariţia compresiunii asupra lamboului. Trebuie să se ţină cont de asemenea de edemul postoperator. Placa se va retuşa şi adapta, dacă este necesar, cu freză de acrilat, în momentul aplicării sale [1].

Această placă este menţinută 6 luni, în timp ce pacientul se alimentează cu o dietă semilichidă sau păstoasă.

PERMANENTE – EXTRACŢII MULTIPLE ALVEOLOPLASTICE CU PROTEZARE IMEDIATĂ

În majoritatea cazurilor de extracţii multiple a ultimilor dinţi restanţi pe arcadă (fig. 11.9 şi fig. 11.10), procedură care necesită de multe ori şi alveoloplastie proprotetică, este indicată aplicarea imediat postextracţional a unei proteze dentare realizată preoperator. Protezarea imediată post-extracţional este utilă [1, 3] din cel puţin patru considerente:

- menţine funcţiile aparatului dento-maxilar pierdute odată cu instalarea stării de edentaţie;
- favorizează vindecarea ghidată a crestei alvolare;
- facilitează adaptarea şi acceptarea de către pacient a protezei mobilizabile;
- permite menţinerea poziţiei funcţionale intermaxilare.

Scanned with OKEN Scanner

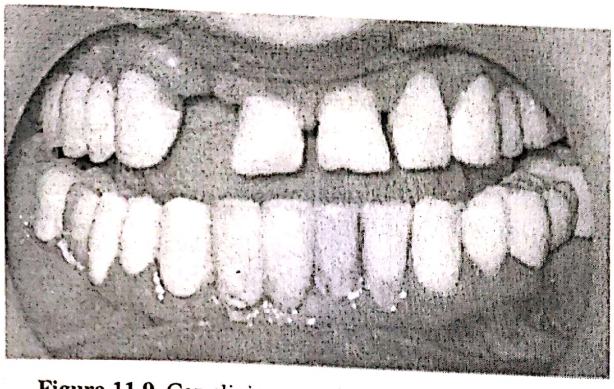

Figura 11.9. Caz clinic – parodontită marginală cronică profundă generalizată (cazuistica dr. L. T. Ciocan).

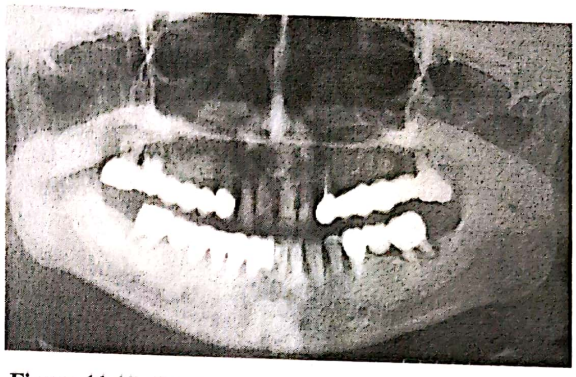

Figura 11.10. Ortopantomogramă – parodontită marginală cronică profundă generalizată (cazuistica dr. L. T. Ciocan).

Proteza imediată obținută preoperator în laborator

Etape clinico-tehnice:

- **amprenta preliminară bimaxilară** *(etapă clinică)*;
- **turnarea modelelor preliminare** *(etapă tehnică)*;
- **obținerea portamprentei individuale maxilare și/sau mandibulare** *(etapă tehnică)*;
- **amprentarea funcțională finală** *(etapă clinică)*;
- **realizarea șablonului de ocluzie** *(etapă tehnică opțională în funcție de caracterul stopurilor ocuzale)*;
- **determinarea relației intermaxilare de ocluzie (cu un material de înregistrare ocluzală sau șablon de ocluzie)** *(etapă clinică)*;
- **montarea modelelor în articulator***(etapă tehnică)*;
- **reducerea/radierea modelului maxilar** *(etapă clinică)*;
- **realizarea machetei protezei parțiale/ totale** *(etapă tehnică)*;
- **obținerea protezei totale/parțiale** *(etapă tehnică)*;
- **adaptarea și aplicarea orală a plăcii palatinale imediat postoperator** *(etapă clinică)*.

Tehnică. *După stabilirea indicației de extracție, se amprentează cu alginat, în portamprente standard, cele două arcade, maxilară și mandibulară. Pe baza acestora în laborator sunt turnate două modele din gips dur tip moldano. Pentru arcada care va fi restaurată protetic tehnicianul va realiza și o portamptentă individuală din material polimeric (rășină acrilică simplă sau rășină compozită).*

Figura 11.11. Câmpul protetic post-extracțional maxilar (cazuistica dr. L. T. Ciocan).

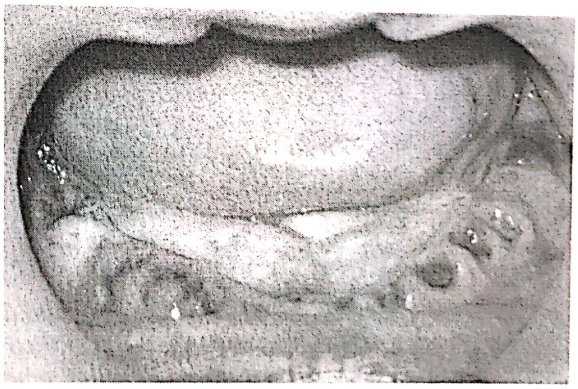

Figura 11.12. Câmpul protetic post-extracțional mandibular (cazuistica dr. L. T. Ciocan).

Scanned with OKEN Scanner

În cabinet este apoi amprentată funcțional arcada cu un material siliconic de consistență fluidă (în cazul unor dinți cu indicație de extracție care au mobilitate de gradul 3–4) sau medie în portamprenta individuală. O atenție deosebită trebuie acordată modelării marginale a amprentei la nivelul fundului de sac vestibular din dreptul dinților care vor fi extrași, pentru a asigura menținerea viitoarei proteze.

Dacă există minim trei stopuri ocluzale repartizate bilateral nu este necesară înregistrarea relației intermaxilare cu șablon de ocluzie, fiind suficientă înregistrarea cu un material de înregistrare ocluzală (ceară, silicon ș.a.). În caz contrar mai sunt necesari doi timpi de lucru: unul de laborator în care se obține șablonul de ocluzie și unul clinic în care cu ajutorul acestuia este înregistrată poziția de intercuspidare maximă și relație centrică.

Figura 11.13. Proteze totale acrilice obținute preoperator (cazuistica dr. L. T. Ciocan).

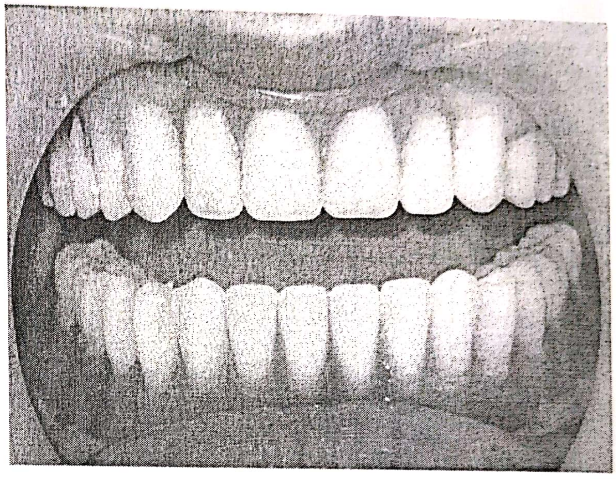

Figura 11.14. Proteze totale acrilice aplicate imediat postextracțional (cazuistica dr. L. T. Ciocan).

În majoritatea cazurilor nu este necesară verificarea clinică a machetei (proba machetei) protezei imediate deoarece dinții restanți care vor fi extrași sunt migrați vertical și orizontal și ar defavoriza o montare în acord cu principiul biofuncțional. Din cauza lipsei acestui timp clinic, trebuie transmise exact laboratorului linia mediană și direcția planului de ocluzie. Dacă relația intermaxilară de ocluzie este transmisă în laborator cu ajutorul șabloanelor cele două elemente: linia mediană și direcția planului de orientare ocluzală vor fi transmise prin intermediul acestuia. În cazul utilizării unui material de înregistrare ocluzală, transferul acestor date se poate face cu ajutorul unui aplicator de bonding fixat paralel cu planul transversal.

După montarea modelului funcțional și a modelului antagonist într-un ocluzor sau articulator, acesta este returnat clincianului pentru a radia prin frezaj dinții ce vor fi extrași și după caz zonele retentive ale suportului muco-osos care vor fi supuse alveoloplastiei.

În laborator, se va realiza macheta prin montarea unor dinți de mărime, formă și culoare corespunzătoare. În cazul unei proteze patiale vor fi conformate din sârmă și croșetele alese de clinician. Macheta finală se va ambala prin diferite metode pentru a obține baza și șeile/șaua din rășină acrilică roz.

După realizarea extracțiilor alveoloplastice se aplică proteza și se controlează contactele ocluzale (fig. 11.11–11.14). Indicațiile pacientului sunt cele uzuale postextracționale cu mențiunea de a nu îndepărta proteza de pe câmp pentru 24 de ore, când se va prezenta la control. Abia a doua zi se îndepărtează proteza de pe câmp de către medic, se vor identifica zonele de decubit și se vor perfecta contactele ocluzale. La acest moment se arată pacientului modul de mobilizare și se explică modalitățile de igienă și profilaxie care sunt identice cu cele obișnuite în cazul protezării mobilizabile. De multe ori este necesară o căptușire directă (fig. 11.15, 11.16) deoarece nu se poate întotdeauna anticipa cu exactitate amploarea alveoloplastiei preoperator, însă această procedură se face cel mai devreme după 7–10 zile când sunt suprimate firele de sutură.

Scanned with OKEN Scanner

Figura 11.15. Proteze totale acrilice captuşite la 7–10 zile cu material rezilient (cazuistica dr. L. T. Ciocan).

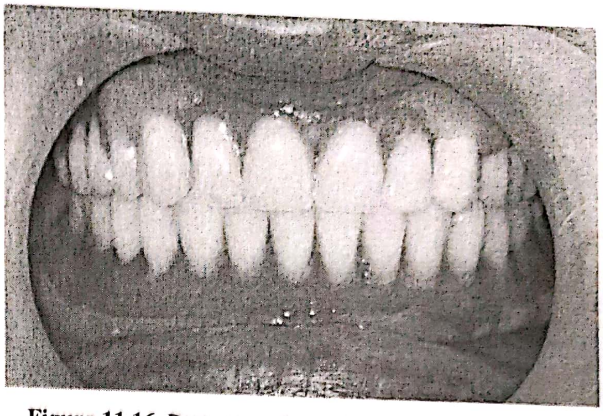

Figura 11.16. Proteze totale acrilice captuşite la 7–10 zile cu material rezilient, aplicate pe câmpul protetic (cazuistica dr. L. T. Ciocan).

APARATE ŞI PROTEZE UTILIZATE ÎN CHIRURGIA PROPROTETICĂ

• Temporare

La inspecția și palparea suportului muco-osos în vederea diagnosticului și stabilirii planului de tratament protetic se pot constata diferite elemente care pot fi defavorizante unei bune funcționalități a protezei dentare care se va realiza în acel caz. În ambele variante pacientul este de obicei un vechi purtător de proteză.

PLASTIA PĂRȚILOR MOI PERIMAXILARE [1, 3]

Este indicată fie în cazul unor bride sau frenuri cu inserție perpendiculară pe periferia câmpului protetic care ar periclita menținerea și stabilizarea protezei pe câmpul protetic, fie în cazul absenței gingivomucoasei fixe atunci când mucoasa mobilă a buzelor, obrajilor sau cea sublinguală se inseră pe mijlocul crestei edentate când fundurile de sac vestibular respectiv paralingual sunt dispărute, afectând sprijinul protezei [3].

Tehnică. Indiferent de tipul de plastie a părților moi, imediat postoperator proteza veche este prelungită marginal la nivelul zonei de plastie cu un material termoplastic (de preferat tip Stents) (fig. 11.17–11.24) care să permită menținerea țesuturilor moi în noua poziție până la vindecare. Firele de sutură vor fi suprimate după caz la 7–10 zile urmând ca la 14–21 de zile post-operator să se realizeze o nouă proteză după noul suport muco-osos, urmând riguros toate etapele clinico-tehnice.

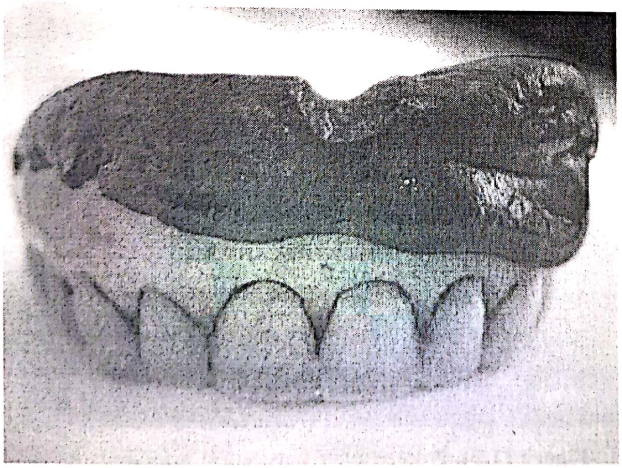

Figura 11.17. Proteza totală maxilară prelungită marginal cu material termoplastic tip Stents – vedere frontală (cazuistica dr. L. T. Ciocan).

Figura 11.18. Proteza totală mandibulară prelungită marginal cu material termoplastic tip Stents – vedere frontală (cazuistica dr. L. T. Ciocan).

Scanned with OKEN Scanner

Figura 11.19. Proteza totală maxilară prelungită marginal cu material termoplastic tip Stents – vedere laterală (cazuistica dr. L. T. Ciocan).



Figura 11.20. Proteza totală mandibulară prelungită marginal cu material termoplastic tip Stents – vedere laterală (cazuistica dr. L. T. Ciocan).

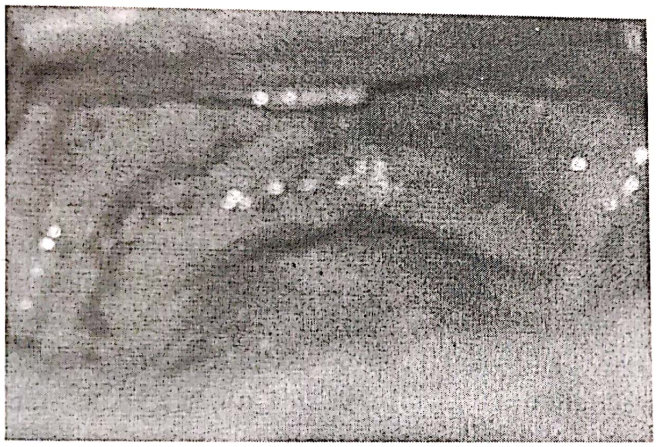

Figura 11.21. Câmp protetic edentat total maxilar la 7 zile după plastia şanţului vestibular în zona frontală (cazuistica dr. L. T. Ciocan).

Figura 11.22. Câmp protetic edentat total mandibular la 7 zile după plastia şanţului vestibular în zona frontală (cazuistica dr. L. T. Ciocan).

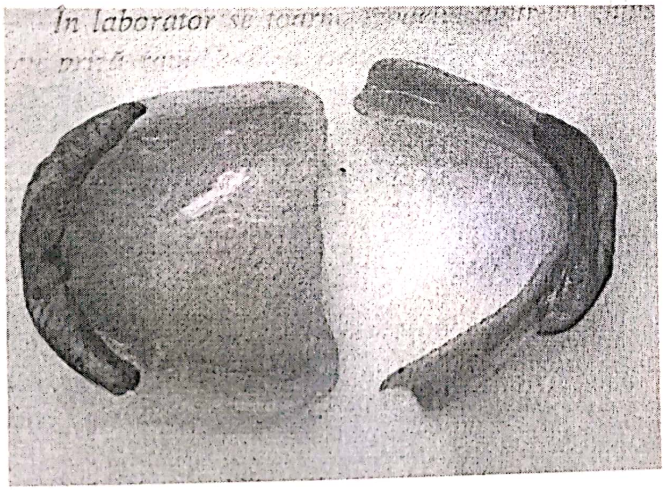

Figura 11.23. Proteze totale maxilară şi mandibulară prelungite marginal cu material termoplastic tip Stents – vedere mucozală (cazuistica dr. L. T. Ciocan).

Figura 11.24. Proteze totale maxilară şi mandibulară prelungite marginal cu material termoplastic tip Stents – aplicate imediat postoperator (cazuistica dr. L. T. Ciocan).

Scanned with OKEN Scanner

În cazul plastiei osoase proteza veche este căptușită cu un material specific rezilient care să favorizeze vindecarea.

PLASTIILE OSOASE

Sunt indicate atunci când diferite deformări sau formațiuni anatomice ale suportului osos (creste, apofize) pot afecta inserția sau realizarea unei închideri marginale corespunzătoare a protezei.

Tehnică. Indiferent de tipul de plastie osoasă, imediat postoperator se vaselinează campul protetic, în special în zona firelor de sutură, și se prepară un material de căptușire rezilient cu care este căptușită proteza veche. Imediat după suprimarea firelor de sutură (la 7–10 zile) materialul elastic de căptușire poate fi îndepărtat și se indică o căptușire directă cu material polimeric roz dur după priză. După identificarea zonelor de decubit și corectarea prin frezaj a marginilor protezei care au generat aceste leziuni, în cazul în care s-a obținut un ax de inserție și o menținere îmbunătățită a protezei căptușite se poate trece la realizarea unei proteze noi.

APARATE UTILIZATE ÎN PATOLOGIA TRAUMATISMELOR ORO-MAXILO-FACIALE

În acest subcapitol sunt descrise materialele necesare și tehnicile de obținere a unor aparate special utilizate ca mijloace de contenție în traumatologia oro-maxilo-facială.

Contenția se realizează în cele mai multe cazuri utilizând sprijinul dentar, cu ajutorul ligaturilor, arcurilor și/sau gutierelor [1]. Nu vom face în cele ce urmează o trecere în revistă completă a tuturor mijoacelor de ancorare, acestea fiind foarte numeroase. Anumite tehnici și-au pierdut importanța în urma utilizării materialelor noi sau a metodelor chirurgicale noi de ostesinteză, astfel încât vor fi descrise metodele simple, practice, care asigură confort, siguranță, stabilitate și eficacitate maxime.

LIGATURILE METALICE

Sunt mijloacele de contenție cele mai simple care permit sprijinul pe unul sau mai multi dinți de pe aceeași arcadă. Ele trebuie să conțină un dispozitiv de ancoraj, buclă sau inel, pentru a permite solidarizarea cu arcada antagonistă.

Sunt utilizate pentru imobilizarea fracturilor procesului alveolar sau a celor fară deplasare. De asemenea pot fi utilizate ca mijloace provizorii de reducere sau contenție.

Există o mare varietate de astfel de ligaturi. În continuare am ales să prezentam 6 din ele care sunt mai des utilizate și care raspund la majoritatea situațiilor clinice.

a. Ligatura Ivy modificată

Ligatura *Ivy modificată* (fig. 11.25) [1, 3] se sprijină pe doi dinți (de preferat premolarii).

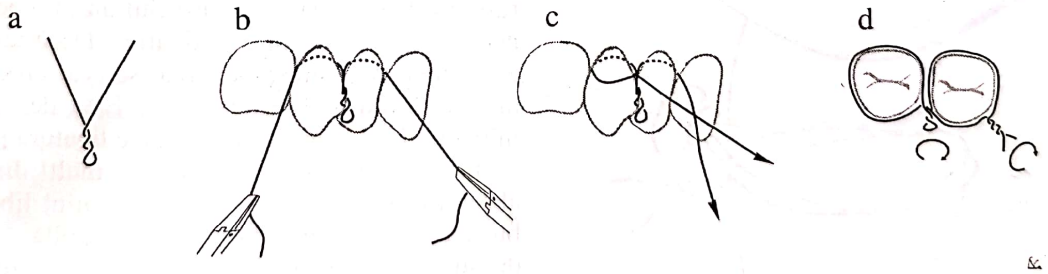

Figura 11.25. Ligatura Ivy modificată: a – pregătirea ochiului; b – cele doi capete sunt introduse interdentar între cei doi dinți aleși pentru ligatură; c – unul dintre capete este introdus prin spatele porțiunii răsucite; d – răsucirea celor 2 capete și a buclei [1].

Tehnică. Dintr-un de fir de sârmă moale, lung de aproximativ 15 cm, se realizează un ochi la mijlocul acestuia prin răsucire. Cele două capete ale firului sunt apoi introduse în spațiul interdentar dinspre vestibular spre oral, între gingie și punctul de contact, apoi sunt trecute de jur împrejurul

Scanned with OKEN Scanner

coletului celor doi dinți vecini și readuse vestibular prin spatiul interdentar. Capătul distal este trecut apoi prin spatele ochiului de sarmă intre cele două fire, apoi cele două capete sunt răsucite mezial [1].

Strângerea definitivă se realizează prin răsucirea firelor la nivelul ochiului realizat inițial, ceea ce are ca rezultat angajarea acestuia în spațiul interdentar și impiedică alunecarea ligaturii.

Firul de tracțiune sau de solidarizare va fi trecut prin inel și apoi reunit, dacă e nevoie, la o ligatură identică realizată pe arcada antagonistă.

Diametrul firului de sârmă utilizat are în general 0,3 mm. Totuși, la nivelul premolarilor și molarilor poate fi de preferat utilizarea unui fir moale de sârmă cu diametrul de de 0,4 mm pentru ligatura Ivy și un fir de 0,3 mm pentru solidarizarea celor două ligaturi. În acest fel, dacă dintr-un motiv anume (tracțiune prea puternică, bolnav agitat) se produce o ruptură a blocajului, acesta va fi refăcut întotdeauna la nivelul firului de solidarizare, ligaturile Ivy rămânând intacte [1].

b. Ligaturi pe dinți izolați

Dacă edentația este importantă, este frecvent necesar să realizăm sprijin pe un dinte izolat (fig. 11.26), dar bine implantat (de exemplu, caninul). În acest caz este comod să utilizăm o ligatură dublă circulară ce conține un „ochi" de sârmă. Acesta va fi realizat nu prin răsucirea firelor de sârmă care se pot desface în timpul strângerii firului, ci printr-un nod plat care nu se poate desface [1].

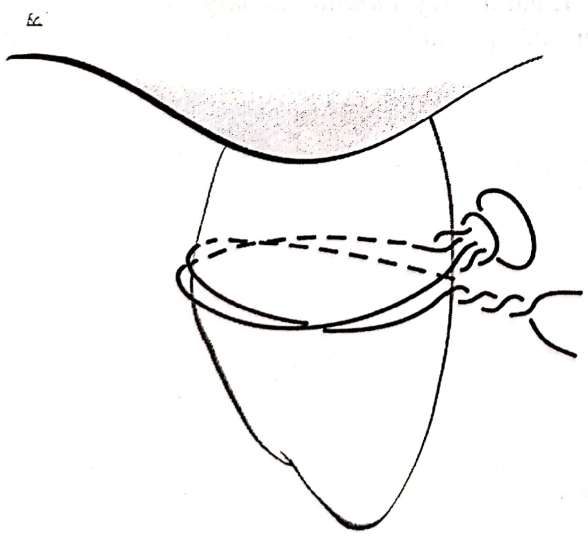

Figura 11.26. Ligatura realizată pe un dinte izolat. Ochiul se realizează cu ajutorul unui nod plat deoarece simpla răsucire a unei bucle ar determina desfacerea acesteia în timpul strângerii [1].

c. Ligatura în scară

Ligatura în scară (fig. 11.27) constituie un mijloc excelent de contenție monomaxilară. O ansă ale carei brațe sunt trecute vestibular, respectiv oral, constituie brațele unei scari. Aceste două brațe sunt reunite prin mici anse interdentare, care constituie treptele scării [1].

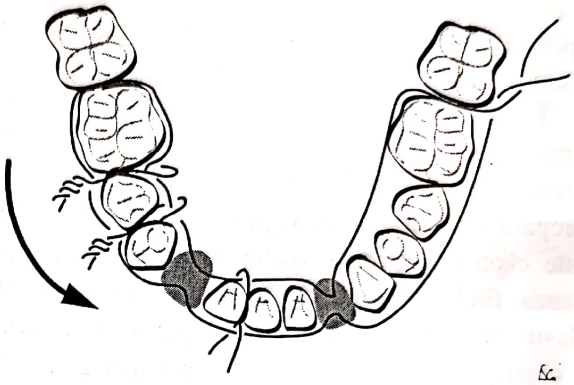

Figura 11.27. Ligatura în scară. Cele două laturi ale scării sunt realizate din sârmă de 4/10, în timp ce treptele sunt din sârmă de 3/10. Laturile sunt astfel mai rezistente și nu riscăm ruperea lor dacă forța de tracțiune este prea mare. Strângerea treptelor se realizează treptat, plecând din capătul cu buclă realizat de cele două laturi [1].

Tehnică. Pentru ca o ligatură în scară să fie eficace, sunt necesare mai multe precauții. Trebuie să strângem succesiv ansele, începând cu cea care este mai apropiată de capătul buclei principale.

Trebuie să utilizăm fire de diametre diferite pentru ansa principală și pentru bucle. Alegem un fir de sârmă cu diametrul de 0,4 pentru ansă și fire de sârmă cu diametru de 0,3 pentru anse. Aceste precauții evită apropierea dinților. Permite de asemenea, dacă vrem să refacem ligatura, să nu se rupă firul principal de la nivelul ansei, ceea ce ar necesita refacerea întregii ligaturi. Dacă tensiunea este prea puternică, ruperea se va produce la nivelul firului cel mai subțire. Este de ajuns să înlocuim firul rupt pentru a reface ligatura [1].

În cazul în care unul sau mai multi dinți sunt absenți este necesar să umplem spațiul liber cu o bucată de rășină autopolimerizabilă, plasată deasupra firelor ansei principale și care va fi modelată pe măsură ce face priză (procedeul perlei, al lui Psaume și Boutroux). Fără aceasta, tensiunea realizată de ligatură va avea ca efect apropierea dinților și va crea o deplasare secundară.

O astfel de ligatură pate fi rigidizată prin câteva puncte de rășină autopolimerizabilă aplicată în spațiile interdentare, în jurul ligaturilor secundare [1].

Scanned with OKEN Scanner

d. Ligatura lui De Wilde

Ligatura lui De Wilde (fig. 11.28) este obținută dintr-o atelă din rășină autopolimerizabilă plasată pe zona linguală a dinților care este solidarizată de dinți prin ligaturi plasate înainte de aplicarea acesteia [1].

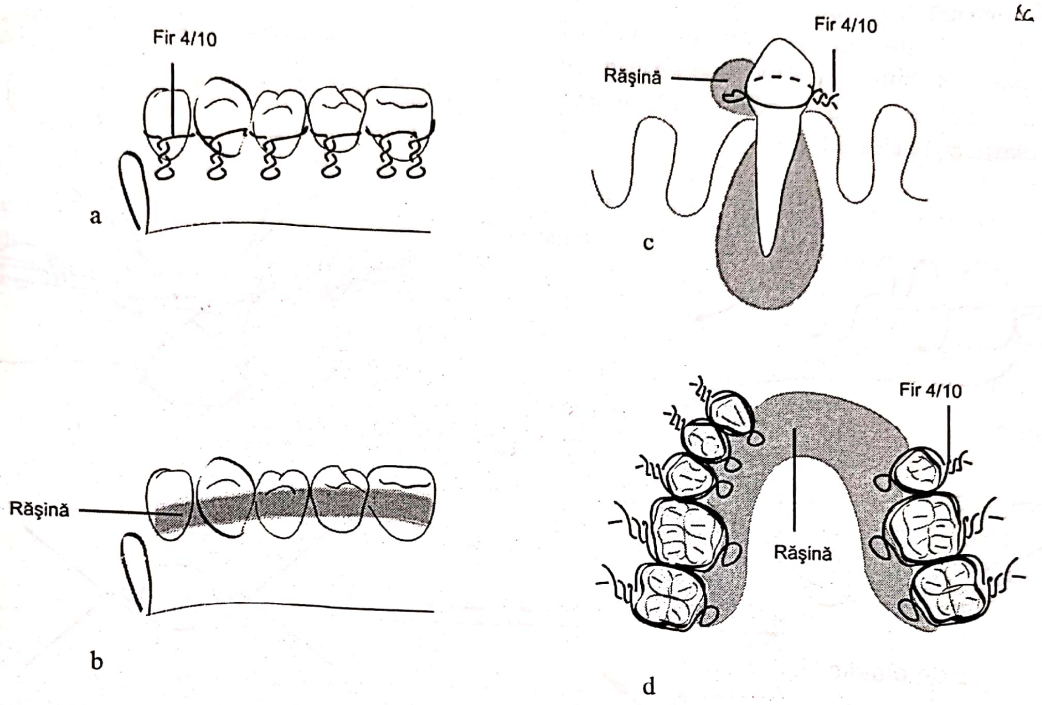

Figura 11.28a,b,c,d. Ligatura „de Wilde". Răşina este aplicată pe faţa linguală a dinţilor. Strângerea definitivă a buclelor se face după priza răşinii [1].

Tehnică. Se realizează câte o ligatură de sârmă de jur-împrejurul coletului fiecărui dinte ce va fi utilizat. Aceasta va fi realizată din fir moale de sârmă de 0,4 mm diametru şi va conţine câte o buclă şi o zonă răsucită. Răsucirea capetelor de sârmă se face pe vestibular, verificând în prealabil poziţia linguală a buclei de retenţie. Această poziţionare se realizează înaintea reducerii deplasării (dacă există o fractură sau o pierdere de substanţă) (fig. 11.28a) [1].

Se prepară o cantitate corespunzătoare de răşină autopolimerizabilă şi se realizează o baghetă lungă de aproximativ 12 cm şi de grosime aproximativ 0,5 cm. Aceasta se obţine cu usurinţă prin rularea răşinii pe o placuţă de sticlă. Când răşina începe să se întărească, ruloul este inserat în spatele dinţilor şi modelat de aşa manieră încât să se aplice pe faţa ligală a dinţilor, netezind buclele şi zonele răsucite ale ligaturilor (fig. 11.28a,b,c,d). Dacă un dinte este absent, răşina se va insera automat şi în spatiul edentat. Înainte de priza răşinii, mandibula este pusă în relaţie de ocluzie cu arcada superioară pentru a obţine corectarea deplasării. Când polimerizarea este terminată, se îndepărtează excesul de răşină şi se răceşte prin aplicarea unui jet de apă rece [1].

e. Ligatura lui Stout

Ligatura lui Stout (fig. 11.29) este o ligatură continuă care poate fi utilizată fie pentru contenţie monomaxilară, fie pentru un blocaj bimaxilar.

Tehnică. Un fir de sârmă moale cu diametrul de 0,5 mm şi lungime de 60 cm este plasat în modul următor: un capăt este plasat pe faţa vestibulară a dinţilor iar celălalt pe faţa linguală. Acesta din urmă este utilizat pentru a forma nişte torsade realizate prin răsucirea firului ca pentru ligatura lui Ivy (fig. 11.29). Nu se începe pregătirea zonelor răsucite decât în momentul în

Scanned with OKEN Scanner

care toate buclele sunt trecute prin spațiile interdentare. Pentru a evita „ștergerea" buclelor pe masură ce acestea sunt răsucite, trecem firul în jurul unui tub de plastic de diametru redus care va menține buclele în poziția dorită. Acest tub este retras pe măsură ce buclele vor fi răsucite (fig. 11.29b,c). Toate buclele sunt apoi îndoite înspre gingie și se obțin astfel croșete pe care se pot aplica inele de cauciuc pentru efectuarea tracțiunii elastice [1] (fig. 11.29d).

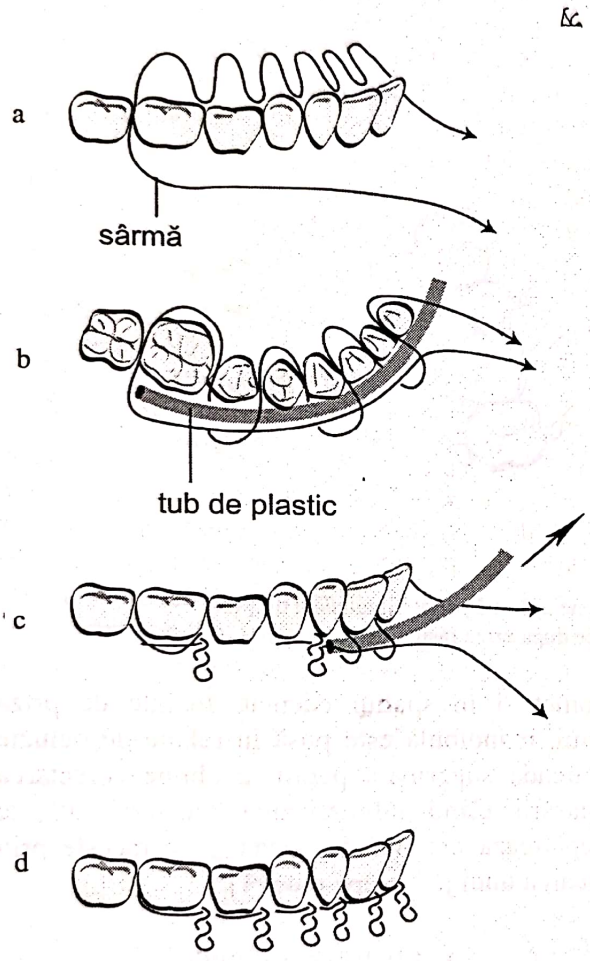

Figura 11.29a,b,c,d. Ligatura Stout – un tub mic din vinil permite egalizarea buclelor și facilitează așezarea firului [1].

Pentru realizarea unui blocaj definitiv, reorientăm buclele spre fața vestibulară a dinților și le unim cu cele de pe arcada antagonistă prin fire de diametru 0,3 trecute prin ochiurile buclelor.

Acest procedeu nu poate fi utilizat decât dacă spațiile interdentare sunt suficient de largi pentru a permite trecerea firelor și dacă este prezent un număr suficient de dinți pe arcadă, având avantajul că realizează mult mai rapid decât o atelă extemporanee [1].

f. Ligatura în hamac (fig. 11.30)

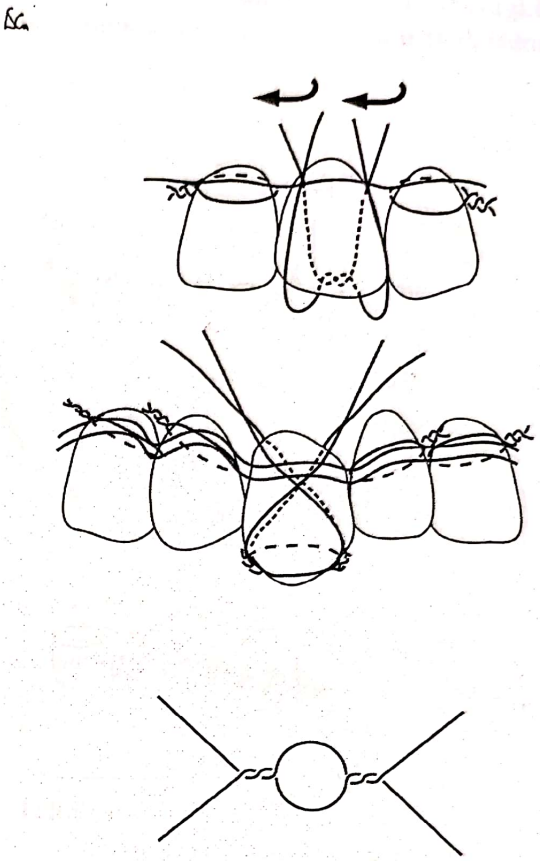

Figura 11.30. Ligatura „în hamac" pe un incisiv central superior și pe un canin superior [1].

Este destinată menținerii în alveolă a unui dinte luxat. Pentru a obține o eficacitate suficientă, este necesar ca această ligatură să exercite o presiune axială ce tinde să impacteze dintele în osul alveolar. Pentru aceasta trebuie să se sprijine pe un punct fix alcătuit dintr-un arc vestibular din fir de sârmă moale de 0,8 solidarizat de dinții vecini prin ligaturi circulare [1].

Tehnică. Ligatura în sine constă din două fire de sârmă recurbate de 0,3 mm diametru și 10 cm lungime. Aceste două fire se reunesc la mijlocul lor printr-o buclă simplă realizată prin răsucirea a două spire. Bucla este plasată pe fața orală a dinților (in general un incisiv sau un canin), cât mai aproape posibil de marginea incizală, dar fără să interfere relația de ocluzie cu dinții antagoniști.

Cele două capete inferioare înconjoară marginea incizală și sunt aduse pe fața vestibulară a dintelui.

Cele două capete superioare urcă pe fața linguală și vor trece peste arcul vestibular la nivelul spațiilor interdentare de o parte și de alta a

Scanned with OKEN Scanner

dinților. Apoi se întâlnesc cu capetele inferioare care trec pe sub arcul vestibular și se răsucesc împreună cu acestea.

O asemenea ligatură este foarte stabilă, nu interferă de obicei cu ocluzia și permite controlul reintroducerii dintelui în alveolă. Poate fi de asemenea utilizată pentru imobilizarea unui dinte după reimplantare [1].

ATELELE

a. Atele fixate prin ligaturi

Atelele fixate prin ligaturi [1, 3] sunt utilizate ca mijloc de ancorare pentru exercitarea tracțiunilor intermaxilare. Utilizarea lor este largă deoarece pot fi aplicate cu ușurință și permit o tracțiune importantă dacă sunt plasate corect.

Ca și pentru ligaturi, există o mare varietate de atele vestibulare:

- ***Atele vestibulare extemporanee*** (atelele ondulate) (fig. 11.31a);
- ***Atele vestibulare prefabricate*** atelele tip Richard (fig. 11.31b), atele tip Winter (fig. 11.31c), atela cu croșete Duclos (fig. 11.31d).

Unele pot fi confecționate extemporaneu altele sunt prefabricate.

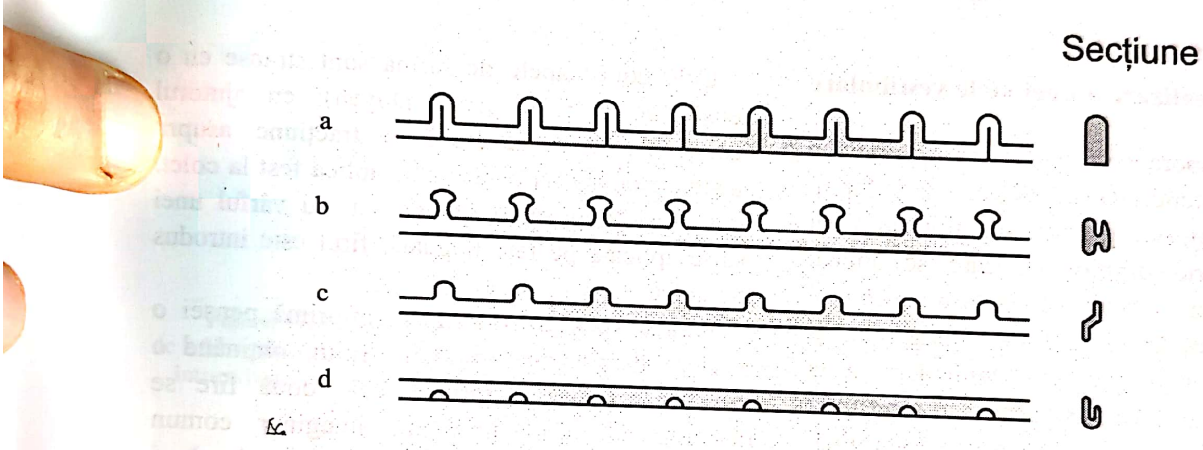

Figura 11.31. Atele vestibulare: a. atela ondulată; b. atela ștanțată; c. atela cu croșete; d. atela Duclos [1].

Toate prezintă sisteme de ancoraj fixe situate la 4–8 mm între ele, cu rol de suport pentru dispozitivele de reducere sau solidarizare intermaxilară. Cu toate acestea, ambele tipuri de atele prezintă anumite inconveniente:

- forma aplatizată nu permite modelarea în sens vestibulo-lingual. De aceea, este practic imposibil de adaptat la conturul festonului gingival și suprafața de contact cu dinții este redusă;
- dispunerea dispozitivelor de ancoraj este de cele mai multe ori neconfortabilă pentru pacient, deoarece anumite croșete pot leza gingia, iar altele se pot plasa la nivelul unui dinte prea convex sau în vestibulo-poziție, determinând ulcerații ale mucoasei jugale;
- unele dispozitive de ancoraj împiedică modelarea atelei, atunci când sunt plasate într-o zonă care trebuie îndoită;
- Atelele confecționate extemporaneu din sârmă au și dezavantajul de a se răsuci în jurul axului la tracțiuni puternice.

Toate aceste inconveniente împiedică o modelare precisă a atelei, aceasta neavând contact dentar decât la nivelul mijlocului feței vestibulare. Din acest motiv este practic imposibil de efectuat o tracțiune importantă fără alunecarea și deplasarea atelei, ceea ce implică reajustarea constantă a blocajului, inconvenient ce trebuie evitat pentru a putea obține o consolidare corectă a fragmentelor osoase în poziția corectă [1].

Atela Jacquet [1] (fig. 11.32) poate evita aceste inconveniente. Pe secțiune este semicirculară și este realizată dintr-un aliaj foarte maleabil, care permite ajustarea facilă și precisă.

Scanned with OKEN Scanner

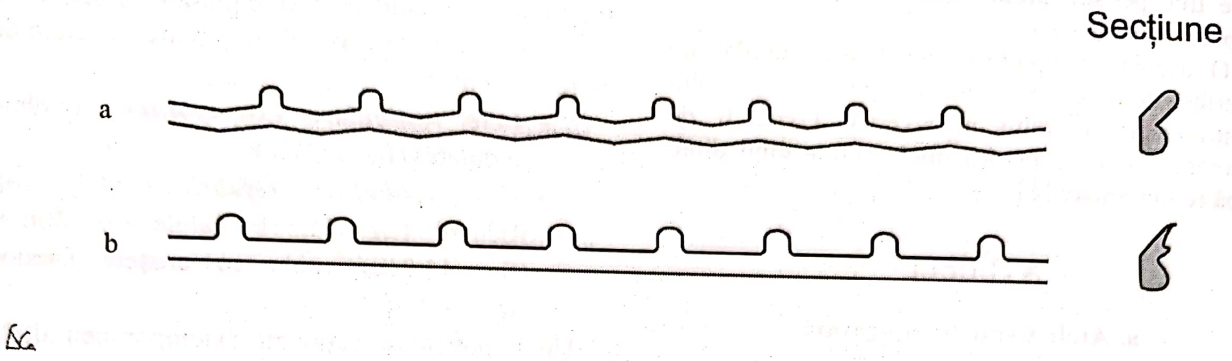

Figura 11.32. Atela maleabilă tip Jacquet [1].

Tehnica de realizare a unei atele vestibulare extemporanee

O atelă extemporanee se poate realiza dintr-un fir de sârmă rotund, cu diametrul de 0,8 mm. Acesta trebuie ajustat perfect, cu ajutorul unui cleşte, la conturul dinţilor pe care se aplică. Trebuie să ia forma feţei vestibulare la coletul fiecărui dinte, urmărind marginea gingivală, şi angajându-se uşor în spaţiile interdentare şi la nivelul extremităţilor va fi recurbată în jurul feţei distale a dintelui la nivelul căruia se termină. Trebuie să fie neutră, să nu exercite nici o tracţiune secundară asupra dinţilor. Se modelează direct în gură, sau, dacă întâmpinăm dificultăţi, pe un model din gips turnat în amprenta arcadei. Se pot suda croşete la nivelul zonelor convenabile [1].

Această atelă este menţinută în poziţie prin ligaturi circulare cu fir de sârmă de 0,3 mm diametru aplicat pe incisivi şi canini. Pe premolari şi molari este de preferat să folosim un fir de 0,4 mm dacă tracţiunea exercitată este mare [1].

Tehnica de realizare a unei ligaturi de sârmă la atelă

Pentru a obţine maximul de eficacitate trebuie să fie realizată dupa o tehnică precisă:

Se utilizeaza o bucata de sârmă, cu diametrul de 0,3–0,4 mm şi lungime 10 cm, care este introdusă într-un spatiu interdentar deasupra atelei, înconjoară faţa linguală a dintelui şi iese în celalalt spaţiu interdentar pe dedesubt atelei.

Cele două capete de sârmă sunt stranse cu o pensă (de preferat pensa Doyen): cu ajutorul acestei pense se exercită o tracţiune asupra capetelor de sârmă pentru a se aplica fest la colet. În acelaşi timp, cu o spatulă sau cu vârful unei pense aplicate pe faţa linguală, firul este introdus sub colet.

Fără a slăbi tracţiunea, se imprimă pensei o mişcare de răsucire în axul firului, obţinând o răsucire regulată a sârmei: cele două fire se răsucesc în jurul unui ax imaginar comun (Ponroy). Pentru a obţine o strângere mai bună, şi pentru a evita ruperea firului, trebuie răsucit firul până când, în momentul în care slăbim tensiunea ce tracţionează firul, la mijlocul acesteia are tendinţa să se formeze o buclă. În acest moment firul este strâns la maxim iar o continuare a răsucirii ar determina ruperea firului (fig. 11.33a,c,d,e) [1].

Firul răsucit este secţionat la aproximativ 4 mm de dinte după care capătul este redirecţionat către dinte prin imprimarea unei mişcări uşoare de torsiune (aproximativ 1/4 de cursă), pentru a compensa desfacerea răsucirii datorată îndoirii sârmei. Capătul este introdus în spaţiul interdentar (fig. 11.33 a,f).

Toate buclele trebuie să fie răsucite în acelaşi sens, de la stânga la dreapta, în sensul acelor de ceasornic. Vor fi, pe cât posibil, tăiate la aceeaşi dimensiune. În acest fel nu va fi necesar, în cazul unui retuş, să se verifice în ce sens s-a facut răsucirea firelor de sârmă [1].

Scanned with OKEN Scanner

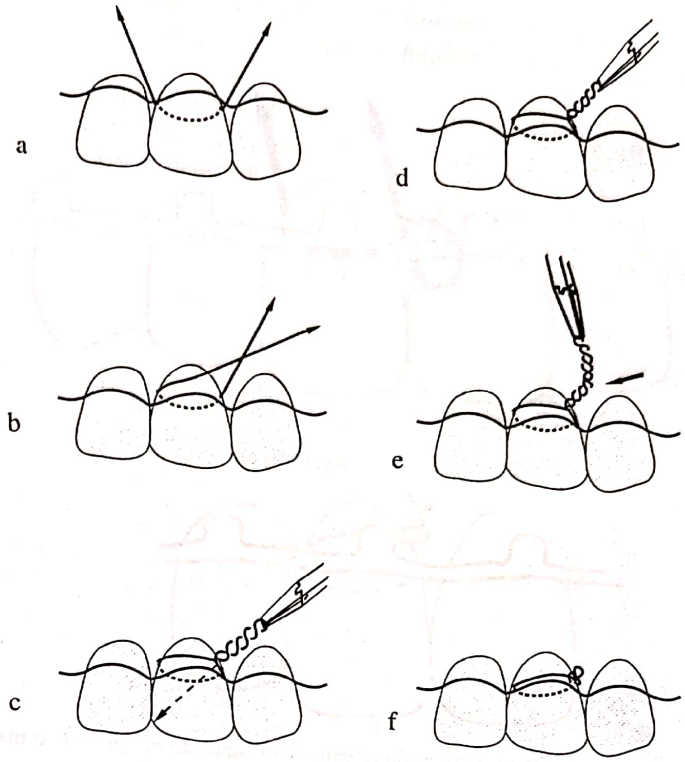

Figura 11.33. Tehnica de realizare a unei ligaturi: a. firul este trecut peste atelă: b. firul este ținut în tensiune înainte de a fi răsucit: c. răsucirea trebuie să fie regulată. d. o răsucire asimetrică determină ruperea ligaturii datorită torsiunilor ce apar într-un punct. e. strângerea buclelor trebuie facută până apare o răsucire a sârmei; f. bucla îndoită în spațiul interdentar [1].

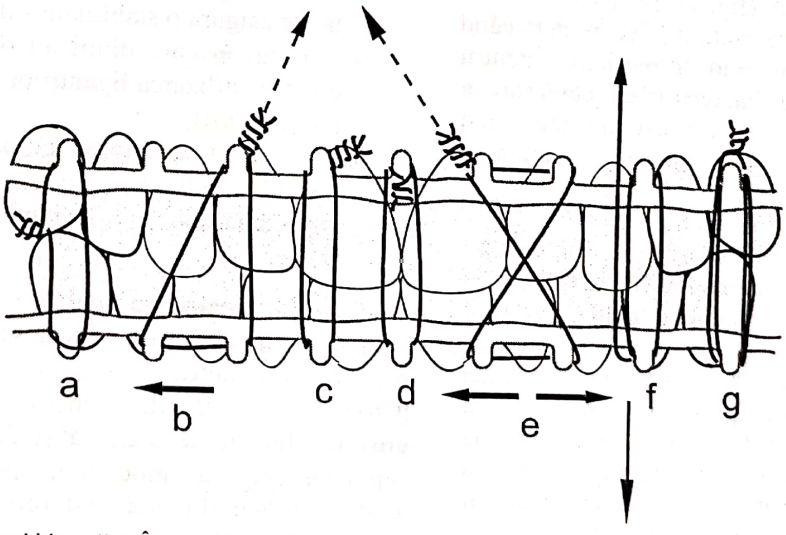

Figura 11.34. Blocaj bimaxilar. Într-un blocaj, ligaturile între cele două atele trebuie să fie plasate de așa manieră încât bucla obținută prin răsucire să fie plasată în axul bisectoarei unghiului format de cele două fire cele mai solicitate: a. tehnică incorectă. Există riscul ruperii firului datorită unghiului pe care acesta îl face cu zona răsucită; b. ligatura triunghiulară ce se opune alunecării distal de arcada inferioară; c. ligatura simplă trecută prin cârligele atelelor; d. ligatura simplă blocată pe un cârlig: acest procedeu este mai sigur; e. ligatura în „x" ce se opune deplasărilor meziale și distale; f. pentru a întinde firele înainte de a le răsuci orientăm cele două fire în direcții opuse; g. ligatura dublă circulară: asigură un blocaj fără riscul de alunecare a firului [1].

Scanned with OKEN Scanner

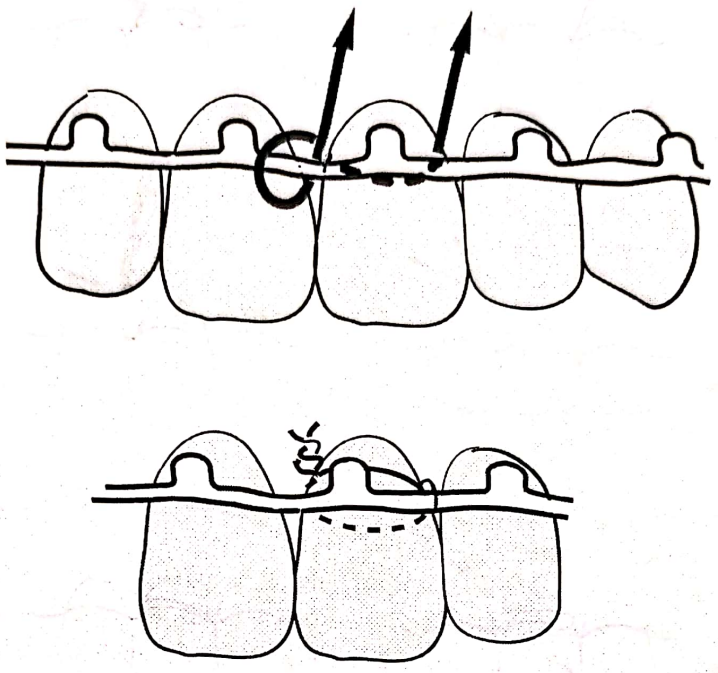

Figura 11.35. Ligatura Dingman indicată pe dinții puțin retentivi cum sunt caninii: permite o mai bună susținere [1].

O atelă adaptată şi menţinută prin ligaturi corect executate pe toţi dinţii disponibili oferă o rezistenţă şi o stabilitate considerabilă. Totodată nu lezează gingia sau mucoasa jugală şi poate fi menţinută fără a necesita retuşuri până la sfârşitul perioadei de imobilizare (fig. 11.34 şi 11.35).

Această atelă este utilizată de fiecare dată când este necesar un ancoraj solid. În particular, pentru reducerea şi contenţia fracturilor cu deplasare a porţiunii dentate maxilare. În acest caz, reducerea nu se poate obţine decât prin aplicarea separată pe fiecare fragment, de aceea niciodată o atelă nu trebuie să treacă peste linia de fractură.

Trebuie să realizăm atâtea atele câte fragmente sunt implicate. Pe arcada antagonistă, care va servi drept atelă de reducere, vom aplica o atelă întreagă.

Uneori este util să lăsăm extremitatea unei atele parţiale să treacă peste linia de fractură pentru a veni în contact cu atela vecină. După reducerea fracturii, această prelungire va putea să fie solidarizată cu atela vecină cu ajutorul ligaturilor sau cu acrilat autopolimerizabil.

b. Arcurile cu inele

Acest arc este mai complicat de realizat deoarece necesită luarea unei amprente şi realizarea câtorva suduri. Este construit pe baza principiului arcurilor ortodontice, adică se sprijină pe inele ajustate şi cimentate pe dinţii suport.

Indicaţii:

- edentaţii importante, când nu există decât 5–6 dinţi pe arcadă iar o atelă cu ligaturi nu poate asigura o stabilitate suficientă;
- în cazul în care dinţii au o formă care nu permite utilizarea ligaturilor (dinţi conici sau foarte scurţi).
- la copii, unde datorită coroanei scurte şi a resorbtiei radiculare a dinţilor temporari este imposibilă aplicarea ligaturilor circumdentare [1, 3].

Tehnică. Realizarea acestui tip de aparat este simplă. Se aleg dinţii care vor servi drept suport pe care se adaptează intraoral cu ajutorul unui pense Angle inele de nichel-crom de 0,15 mm grosime. Inelele se sudează şi de aceea se ia o supraamprentă a modelului peste inele. Pe modelul turnat din material refractar în această supraamprentă, se vor suda inelele la un arc de sârmă de 0,9 mm diametru; de asemenea, pe inele sau pe arc se vor suda, în locuri potrivite, mici croşete pentru a realiza o eventuală tracţiune elastică. Zonele edentate întinse vor fi completate

Scanned with OKEN Scanner

cu şei realizate din răşină în relaţie de ocluzie cu dinţii antagonişti şi vor fi prevăzute de asemenea cu croşete de ancorare [1].

Aceste arcuri sunt foarte solide; pot fi utilizate cu succes în contenţiile de durată lungă (după grefe osoase, osteotomii), care necesită şi un blocaj bimaxilar timp de mai multe luni.

De asemenea, mai pot fi utilizate bracketuri metalice sau acrilice cimentate sau lipite pe dinţi ca cele utilizate în tratamentul ortodontic.

GUTIERELE

Sunt utilizate în cazurile în care utilizarea arcurilor este imposibilă sau contraindicată: edentaţii foarte întinse, dinţi neretentivi şi mai ales dinţi mobili cu retracţii osoase importante. Constituie de asemenea metoda de elecţie în contecţia monomaxiară, fără blocaj [1, 3]. Sunt aproape întotdeauna aplicate după reducerea fracturii şi intereseaza, în consecinţă, fiecare arcadă în intregime.

a. Gutiere acrilice

Tehnică. *După luarea unei amprente în alginat se toarnă cele două modele în gips dur şi se montează în articulator, după reducerea deplasării pe care ne propunem să o corectăm şi să o imobilizăm.*

Această deplasare se poate datora unei fracturi, unei osteotomii corective pentru o malformaţie sau a unui calus vicios. Uneori există mai multe fragmente, deci va trebui să recostituim poziţia înaintea realizării gutierei.

Fiecare gutieră este bivalvă (fig. 11.36) şi este mai întâi machetată din ceară. La maxilar, placa palatinală este alcatuită dintr-o placă larg răscroită, înainte de a răscroi la maxim la nivelul mucoasei. Ceara acoperă faţa palatinală a dinţilor până la nivelul feţei ocluzale, fără a o acoperi pe aceasta din urmă.

La nivel vestibular, se confecţionează o baghetă suficient de groasă care va fi întărită prin aplicarea un unui fir de sârmă de 12/10 înglobat în ceară. Ceara se opreşte la marginea feţei ocluzale. Poate să depăşească câţiva milimetri la nivelul mucoasei gingivale. La nivelul diastemelor sau tremelor, sau a zonelor edentate cele două baghete vestibulară şi palatinală se reunesc.

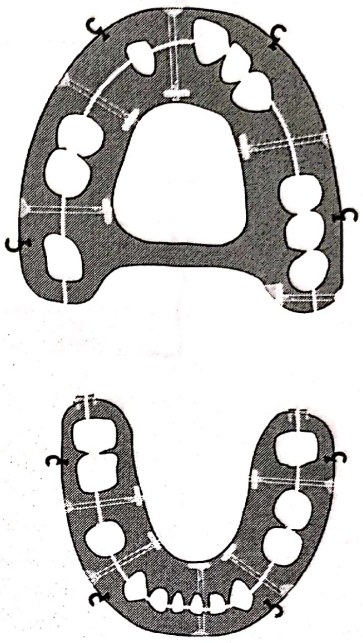

Figura 11.36. Gutiera bivalvă acrilică. Cele două valve sunt stranse cu ajutorul şuruburilor [1].

La mandibulă, cele două porţiuni vestibulară şi linguală sunt realizate după aceeaşi tehnică, şi sunt de asemenea armate cu fir de sârmă.

Dupa realizarea machetelor în ceară a celor două gutiere bivalve, cele două modele sunt plasate în articulator (care va indica relaţia de ocluzie postoperatorie). Gutierele sunt apoi completate cu ceară şi modelate astfel încât să realizeze contacte ferme între ele la nivelul planului de ocluzie.

Mici ancoşe triunghiulare (fig. 11.37) sunt realizate (matrice pe gutiera superioară, patrice pe cea inferioară) acolo unde permite relaţia de ocluzie, adică la nivelul zonelor edentate sau la limita planului de ocluzie. Acestea sunt necesare pentru a obţine o angrenare solidă a celor două gutiere şi pentru a împiedica orice mişcare de alunecare a ocluziei în timpul blocajului intermaxilar şi apoi, după ce acesta va fi îndepărtat, în timpul perioadei de reeducare şi de consolidare osoasă (fig.11.2–11.45b), [1].

Scanned with OKEN Scanner

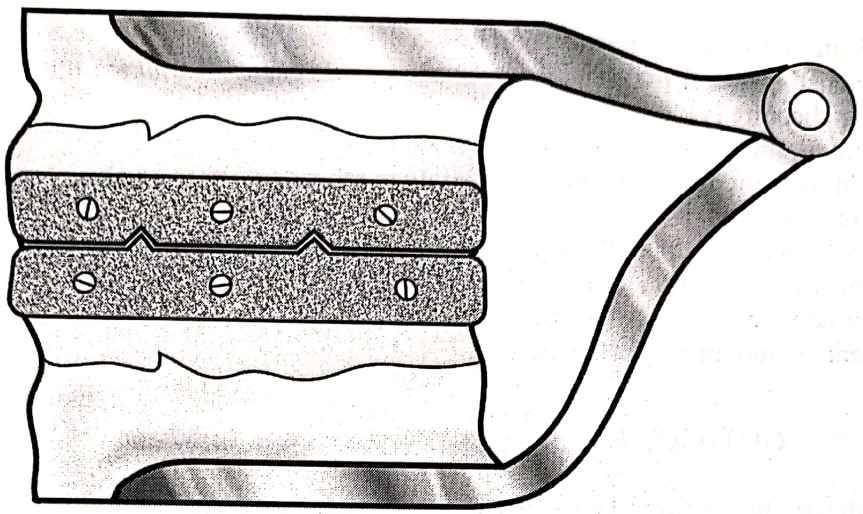

Figura 11.37. Ancoşele permit păstrarea relaţiei ocluzale [1].

Machetele în ceară sunt apoi ambalate şi transformate în răşina acrilică incoloră ce permite supravegherea mucoasei sub gutieră.

Dupa fierbere şi polimerizare lentă a răşinii, gutierele sunt aplicate pe modele şi vor primi elementele de fixare şi de solidarizare.

Zonele edentate şi spaţiile dintre dinţi sunt reperate. La aceste nivele valvele sunt perforate din loc în loc cu o freză de diametru corespunzător, iar în tunelele astfel create se vor plasa şuruburile şi piuliţele de fixare.

Se utilizează mici butoni din alpaca sau sârmă inoxidabilă. Piuliţa este plasată pe faţa palatinală într-o zonă special prevăzută, şi cimentată cu ajutorul răşinii autopolimerizabile. Şurubul va trebui să aiba un joc liber în spaţiu său, pentru a putea realiza o strângere corectă.

Pentru a solidariza cele două arcade una de alta vom cimenta la nivelul valvelor vestibulare capete de şuruburi care vor fi plasate pe fundul unei mici scobituri realizată cu ajutorul frezei pentru a evita orice proeminenţă care ar putea să lezeze mucoasa jugală în timpul perioadei blocajului. Aceste capete de şuruburi vor fi plasate respectiv unele sub altele şi solidarizarea gutierelor între ele va fi realizată cu fire metalice (sârmă moale de 0,3 mm) strânsă convenabil.

Acest dispozitiv are avantajul că permite o eventuală tracţiune elastică, în cazul în care corecţia dorită nu poate fi obţinută printr-o fixare rigidă.

Se poate folosi de asemenea un sistem de blocaj în formă de zăvor [1]. *De fiecare parte, în regiunea primului molar, două tuburi pătrate sunt plasate în prealabil între ele, unul pe gutiera superioară şi celalalt pe gutiera inferioară. O tijă recurbată în U este introdusă prin cele două tuburi şi asigură poziţionarea şi blocajul gutierelor.*

După retuşuri şi finisare, gutierele sunt gata să fie aplicate în gură. Aceasta se va face imediat după intervenţia chirurgicală. Se plasează mai întâi valva linguală, apoi cea orală şi se solidarizează prin intermediul şuruburilor.

Dacă forma dinţilor sau poziţia lor nu oferă o retenţie suficientă, poate fi util să acoperim suprafaţa dentară a fiecărei valve, din loc în loc, cu puţină răşină autopolimerizabilă. Aceasta fuzând în zonele retentive, asigură o retenţie excelentă. Dar nu trebuie să abuzăm de acest procedeu pentru a nu leza mucoasa.

b. Gutiere extemporanee din răşină autopolimerizabilă

Aceste gutiere pot fi realizate foarte rapid, chiar dacă ele necesită totuşi luarea unei amprente. Modelul turnat în această amprentă, care reprezintă o replică a arcadei fracturate, este secţionat la nivelul liniei de fractură. Relaţia de ocluzie corectă este stabilită prin repoziţionarea fragmentelor, care sunt solidarizate cu gips în poziţia corectă. Gutiera realizată pe acest model va menţine, după aplicare, fragmentele în poziţia redusă.

Scanned with OKEN Scanner

Tehnică. *Modelele sunt montate în articulator; se trasează cu creionul, pe fiecare model, limitele gutierei. Trebuie să fie degajate feţele ocluzale şi să se respecte pe cât posibil marginea gingivală. Apoi se umplu cu ajutorul cerii albastre de inlay toate zonele retentive ale arcadei dentare, adică spaţiile interdentare, şi feţele vestibulare ale dinţilor situate sub ecuator. Zonele edentate sunt lăsate libere, dar dinţii limitanti sunt de asemenea deretentivizaţi.*

Modelele sunt date cu lac izolator şi se începe aplicarea răşinii. Se utilizează răşina autopolimerizabilă utilizată pentru protezele dentare pentru reparare sau confecţionarea aparatelor provizorii. Aceasta este preparată în cantităţi considerabile, consistenţa cremoasă, pentru a evita curgerea în timpul aplicării. Se aplică cu o spatulă pe feţele vestibulare şi linguale ale arcadelor dentare respectând limitele trasate pe model. Zonele edentate sunt umplute până la nivelul planului de ocluzie. Când răşina începe să capete o consistenţă păstoasă, se aplică cu spatula şi se pun modelele în relaţie de ocluzie pentru a imprima relieful ocluzal la nivelul gutierei şi mai ales la nivelul zonelor ce umplu spaţiile edentate. Poate fi necesar să plasăm în spaţiile lăsate libere mici anse din sârmă ce sunt îngropate în răşină şi care unesc feţele lingual şi vestibulară ale gutierei [2].

După întărirea completă a răşinii, gutiera este scoasă de pe model; de obicei întâmpinăm o anumită rezistenţă la scoaterea de pe model şi nu excepţional dinţii de pe model se pot fractura în momentul desprinderii gutierei. Apoi gutiera este finisată. Pe faţa vestibulară se realizează cu ajutorul unei freze sferice de dimensiune convenabilă găuri la nivele corespunzătoare pentru a primi croşetele de sârmă care vor fi fixate cu răşină.

Astfel realizată, această gutieră se prezintă ca un element realizat dintr-o singură piesă. Nu este retentivă; cimentarea ce se va realiza tot cu răşină autopolimerizabilă ii va conferi caracterul retentiv. Cimentarea trebuie efectuată cu mare grijă, pentru a evita acumularea de răşină la nivelul unor zone unde riscă să determine traumatizarea gingiei după realizarea prizei. Aceasta va fi evitată prin aplicarea unui strat de vaselină generos şi prin aplicarea răşinii cu ajutorul spatulei.

Această tehnică simplificată permite realizarea fără ajutorul laboratorului a gutierelor ce pot fi utilizate ca elemente de ancorare în efectuarea blocajului bimaxilar sau ca mijloc de contenţie monomaxilar. Pot fi de asemenea solidarizate cu ajutorul dispozitivelor pericraniene cu ajutorul tijelor extrabucale sau a firelor transjugale.

Gutiera nu este demontabilă; pentru a fiîndepărtată, trebuie fracturată. Se fac câteva linii de sectiune cu ajutorul unei freze „a fissure" şi se desprinde, fragment cu fragment, de pe feţele vestibulare şi orale, cu ajutorul unei dălţi, de exemplu [1].

c. Gutiere mixte

Acest procedeu de contenţie descris de Bataille [1] este alcătuit dintr-un arc metalic lingual şi o bandă de răşină vestibulară. Aceste două elemente sunt reunite prin fire interdentare (fig. 11.38).

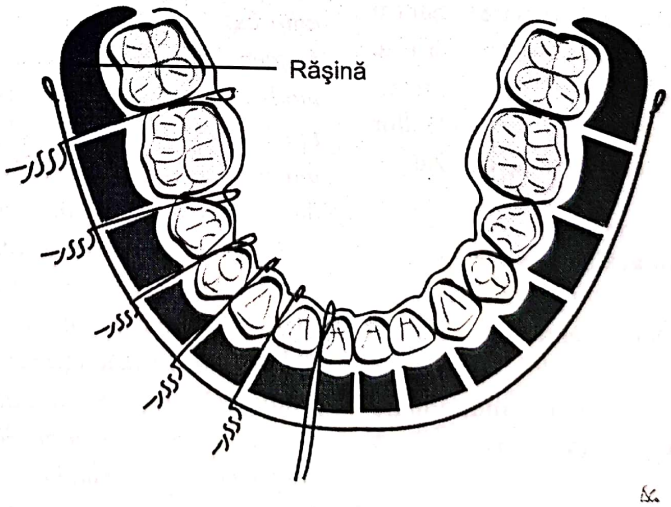

Figura 11.38. Gutierele Bataille: porţiunea vestibulară poate fi realizată extemporaneu dintr-un rulou de răşină autopolimerizabilă [1].

Scanned with OKEN Scanner

Tehnică. *Se modelează un arc din sârmă moale de 0,8 mm diametru la coletul dinților pe fața orală.*

Pentru confecționarea benzii vestibulare se prepară o cantitate corespunzătoare de rășină; când începe să aibă consistență păstoasă, se face o baghetă de lungimea arcadei și se aplică pe fața vestibulară. Această baghetă se modelează cu degetele și se menține în poziție până la întărirea completă. Valva astfel obținută se îndepărtează, se retușează și se finisează. Cu o freză sferică se perforează la nivelul fiecarui spațiu interdentar.

Aplicarea se face de următoarea manieră: fire de 0,3 mm sunt trecute peste arcul lingual, traversând spațiile interdentare, și este introdus prin orificiile create în valva din rășină. Apoi sunt răsucite și firul este secționat.

Această gutieră prezintă numeroase avantaje: poate fi realizată fără a fi nevoie de o amprentă, nu necesită cimentare, se poate îndepărta ușor și nu traumatizează mucoasa gingivală. Stabilitatea și rezistența sunt foarte bune, cu condiția ca firul lingual să fie perfect adaptat.

PLACA PALATINALĂ/ȘINA LINGUALĂ CU VAL DE OCLUZIE

Atunci când dimensiunea verticală a etajului inferior al feței este pierdută prin pierderea stopurilor ocluzale secundar edentațiilor multiple sau totale (maxilare și/sau madibulare), pentru contenția și uneori pentru reducerea fracturii este necesară restabilirea dimensiunii verticale de ocluzie.

Acest lucru se realizează cu ajutorul plăcilor palatinale și a șinelor linguale cu val de ocluzie.

Etape clinico-tehnice:

- **amprenta preliminară bimaxilară** *(etapă clinică)*;
- **turnarea modelelor preliminare** *(etapă tehnică)*;
- **obținerea portamprentei individuale maxilare și/sau mandibulare** *(etapă tehnică)*;
- **amprentarea funcțională finală** *(etapă clinică)*;
- **reducerea modelului mandibular** (în cazul fracturilor de mandibulă) *(etapă clinico-tehnică)*;
- **realizarea șablonului/șabloanelor de ocluzie** *(etapă tehnică)*;
- **determinarea relației intermaxilare de ocluzie** *(etapă clinică)*;
- **montarea modelelor în articulator** *(etapă tehnică)*;
- **obținerea plăcii palatinale/șinei linguale și realizarea valurilor acrilice** *(etapă tehnică)*;
- **adaptarea și aplicarea orală a plăcii palatinale/șinei linguale cu val de ocluzie** *(etapă clinică)*;
- **aplicarea blocajului intermaxilar** *(etapă clinică)*.

Tehnică. *După amprentele bimaxilare cu material alginic se confecționează portamprentele individuale din rășină cu ajutorul cărora se amprentează funcțional în elastomer siliconic arcadele maxilară și mandibulară. Pe modelele funcționale este realizat în laborator șablonul sau după caz șabloanele de ocluzie cu ajutorul căruia/cărora se restabilește dimensiunea verticală la care se înregistrează poziția intermaxilară în relație centrică. Pe baza acestei înregistrări* (fig. 11.39) *cele două modele sunt montate în articulator. În cazul în care, din diferite motive, amprentarea s-a efectuat în poziție neredusă a fragmentelor osoase este necesar secționarea modelului respectiv și reducerea fracturii pe model. Apoi, tehnicianul modelează din ceară macheta unei plăci palatinale/șine linguale cu val de ocluzie, care în cazul edentatului total bimaxilar trebuie prevăzute și cu chei de ocluzie* (fig. 11.39). *Deoarece vor fi menținute clinic un timp destul de îndelungat, fără posibilitatea de a fi îndepărtate pentru igienizare, acest tip de placă palatinală și șină linguală trebuie obținut din acrilat termopolimerizabil după ambalarea în conformator a machetei. După dezambalare, placa palatinală/șina linguală cu val de ocluzie se prelucrează și se lustruiește.*

Scanned with OKEN Scanner

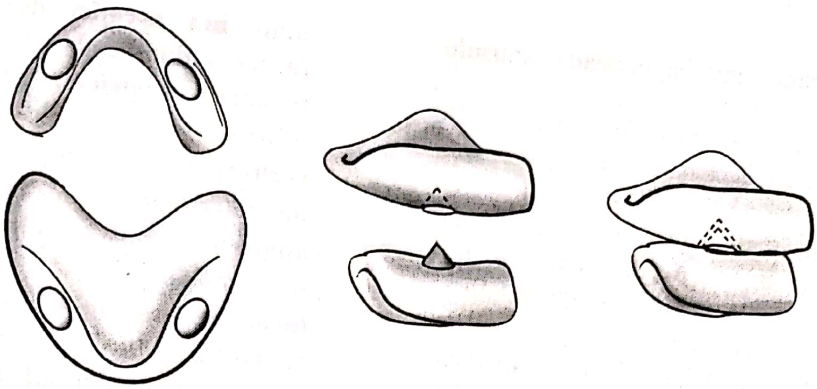

Figura 11.39. Placă palatinală şi şină linguală la un pacient edentat total: cheile de ocluzie au au rolul de a bloca deplasarea în plan transversal [2].

Gunning a propus, în cazul edentatului total, solidarizarea monobloc a celor două aparate (placa palatinală şi respectiv şina linguală cu val de ocluzie) (fig. 11.40) lăsând un orificiu anterior pentru alimentaţie [2].

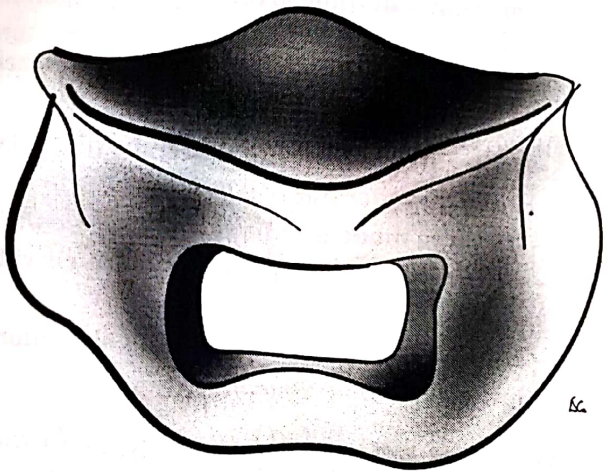

Figura 11.40. Monobloc Gunning: fereastra anterioară permite alimentaţia pe perioada blocajului intermaxilar[2].

APARATE ŞI PROTEZE UTILIZATE ÎN DEFECTE OSOASE

DEFECTE OSOASE ALE MAXILARULUI

Trebuie stabilită o distincţie netă între:

- pierderile mici de substanţă, care sunt, de fapt, comunicări buco-sinuzale **sau** buco-nazale, sau cavităţi restante în urma marsupializării unor chisturi,
- pierderile extinse de substanţă, care interesează un segment important din bolta palatină şi creasta alveolară, unde consecinţele fiziologice şi terapeutice vor fi mult diferite [1].

Defecte mici ale maxilarului

Ele se pot localiza la nivelul bolţii palatine formând în acest caz o comunicare buco-sinuzală. Cauzele lor pot fi [1, 3, 4]:

- *traumatică*:
  - proiectile ale armelor de foc;
  - căderi accidentale cu obiecte în gură (creion, stilou);
  - necroză provocată de un dispozitiv de succiune a unei proteze totale.
- *infecţioase*:
  - Osteită nespecifică sau specifică;
  - Infectarea unui chist radicular.
- *chirurgicală*:
  - Electronecroza unei leziuni limitate ale bolţii palatine (tumoare mixtă);
  - Extracţia unui dinte inclus în poziţie palatinizată.

Însă aceste perforaţii sunt localizate cel mai frecvent la nivelul proceselor alveolare sau la nivelul vestibulului superior. Ele sunt deci consecinţe ale infecţiilor de origine dentară, extracţiilor sau a intervenţiilor realizate asupra sinusului maxilar.

Regiunile cel mai frecvent interesate sunt cele de la nivelul tuberozităţii (extracţia unui dinte inclus sagital ce antrenează o fractură a tuberozităţii apoi o necroză osoasă) şi cele de la nivelul premolarilor (datorită raporturul pe care îl

Scanned with OKEN Scanner

au apexurile acestor dinţi cu podeaua sinusului maxilar).

Câteva cauze sunt excepţionale cum sunt cele consecutive aplicării defectuoase a unui pansament arsenical.

Semnele funcţionale, generate de aceste comunicări, variază în funcţie de localizare. Ele sunt mult mai marcante în perforaţiile palatine: vocea este nazonată, bolnavul nu-şi poate sufla nasul şi nu poate fluiera. Alături de acestea există un reflux al lichidelor pe nas care face dificilă alimentarea. Atunci când comunicarea este redusă dimensional această tulburare funcţională poate fi pusă în evidenţă prin indicaţia de a înghiţi apă cu capul aplecat uşor în faţă.

Comunicările alveolare provoacă mai puţine tulburări funcţionale, cele localizate la nivelul vestibulului pot fi chiar bine tolerate, deoarece mucoasa vestibulară a obrazului poate astupa defectul şi să se opună refluxului de aer şi lichide.

Leziunile enumerate mai sus beneficiază întotdeauna de un tratament chirurgical. O excepţie o reprezintă perforaţiile de origine sifilitică care sunt acum destul de rare [1]. În consecinţă, plastia chirurgicală trebuie urmărită câteva luni deoarece se doreşte a supraveghea evoluţia unei leziuni susceptibile de a recidiva (cilindrom, tumoră mixtă).

Protezele sunt utilizate:

- ca element de obturare provizorie în aşteptarea perioadei cele mai favorabile intervenţiei;
- ca element de protecţie şi contenţie a lamboului care acoperă comunicarea – vezi subcapitolul *„Proteze chirugicale aplicate în accidente ale extracţiei dentare”*.

PROTEZELE OBTURATOARE ALE DEFECTELOR MAXILARE MICI

Dacă dentiţia este în bună stare şi oferă suficiente elemente de retenţie, realizarea unei astfel de proteze nu întâmpină dificultăţi.

Proteza obturatoare a defectelor maxilare mici la pacinetul dentat

Etape clinico-tehnice:

- **amprenta preliminară postoperatorie cu alginat în portamprentă standard şi amprenta arcadei dentare antagoniste (arcadei mandibulare)** *(etapă clinică)*;
- **turnarea modelelor preliminare** *(etapă tehnică)*;
- **realizarea portamprentei individuale maxilare** *(etapă tehnică)*;
- **amprentarea funcţională a maxilarului** *(etapă clinică)*;
- **turnarea modelului funcţional maxilar** *(etapă tehnică)*;
- **duplicarea modelului funcţional** *(etapă tehnică opţională)*;
- **realizarea machetei şi turnarea scheletului protezei maxilare** *(etapă tehnică opţională)*;
- **realizarea şablonului de ocluzie** *(etapă tehnică opţională)*;
- **determinarea ocluziei (cu ceară calibrată sau şabloane de ocluzie)** *(etapă clinică)*;
- **montarea modelelor în articulator***(etapă tehnică)*;
- **montarea dinţilor artificiali** *(etapă tehnică opţională)*;
- **obţinerea plăcii palatinale sau a protezei** *(etapă tehnică)*;
- **amprentarea defectului de maxilar (la 7 zile postoperator)** *(etapă clinică)*;
- **turnarea modelului final** *(etapă tehnică)*;
- **realizarea obturatorului – camera cu vid** *(etapă tehnică)*;
- **adaptarea şi aplicarea protezei cu obturator intraoral** *(etapă clinică)*.

Tehnică. *În majoritatea cazurilor, se realizează o placă palatinală de protecţie ce acoperă defectul şi care pătrunde cât mai puţin posibil în acesta.*

Amprenta se ia cu alginat după ce se închide orificiul de comunicare cu o meşă vaselinată. Această meşă nu trebuie îndesată pentru a putea fi deformată de materialul de amprentă şi nu trebuie să depăşească marginile orificiului de comunicare [1] (fig. 11.41).

În amprentă se toarnă de preferat un ghips dur. Pe model se trasează cu creionul, de preferinţă, la paralelograf, linia care limitează zona de retentivitate a cavităţii care trebuie obturată.

Scanned with OKEN Scanner

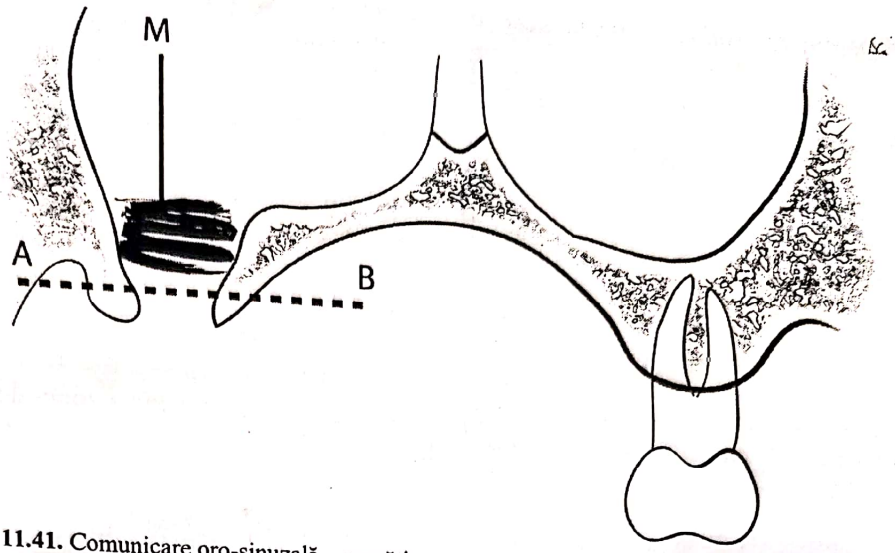

Figura 11.41. Comunicare oro-sinuzală – pregătirea defectului pentru amprenta preliminară cu alginat [1].

Până la nivelul acestei linii defectul de pe model se obturează cu ghips. Placa palatinală este construită pe acest model. Ea poate fi construită din răşină şi să acopere întreaga boltă palatină, dar, în cazul în care placa va fi purtată mai mult timp, se preferă să se construiască o placă scheletată care să respecte zonele protetice negative.

Proiectul scheletului şi al elementelor de menţinere este clasic. Însă, în raport cu pierderea de substanţă, placa palatinală prezintă o plasă de retenţie.

Pentru a facilita ancorarea răşinii şi rebazările ulterioare, se poate folia modelul de lucru cu folie de 3 mm pe o distanţă de 5–6 mm în jurul perforaţiei, pentru ca etanşeitata să fie asigurată de răşină şi nu de metal [1] (fig. 11.42).

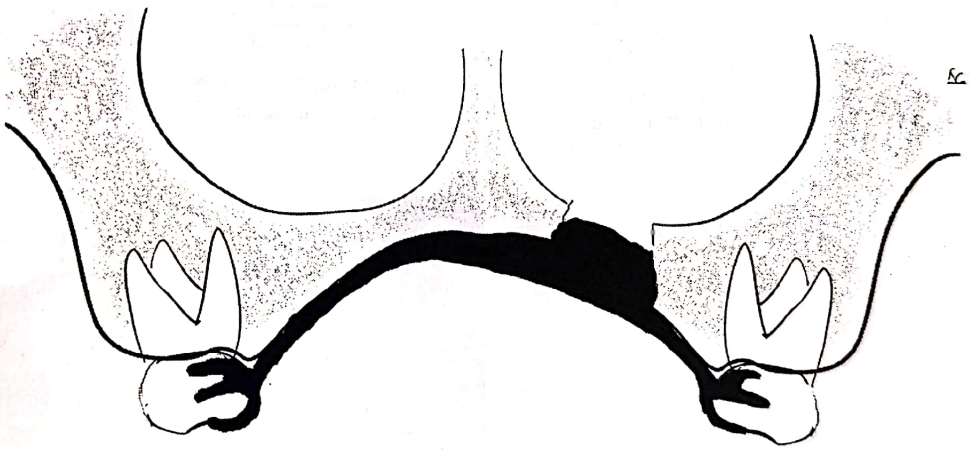

Figura 11.42. Realizarea protezei pe model foliat la nivelul comunicării favorizează rebazările ulterioare [1].

Placa este adaptată clinic şi apoi se înregistrează ocluzia. Apoi ea este aplicată pe modele şi se picură ceară la nivelul perforaţiei şi la nivelul periferiei foliate. Dacă există o edentaţie parţială se montează şi dinţii absenţi. Apoi se realizează un nou control clinic în care se verifică etanşeitatea în următorul mod:

Placa este menţinută în apă rece, ceara devenind dură, apoi se îndepărtează şi se usucă. Ceara care asigură etanşeitatea se acoperă cu o pastă de oxid de zinc-eugenol şi placa este aplicată pe câmpul protetic. Pacientul efectuează câteva mişcări de masticaţie, apoi menţine arcadele dentare în ocluzie până când eugenatul de zinc face priză.

Scanned with OKEN Scanner

Bavurile, datorate excesului de pastă care a depăşit nivelul zonei de obturaţie, sunt decupate cu o forfecuţă şi proteza este trimisă în laborator pentru a fi definitivată.

Pentru a evita presiunile asupra marginilor orificiului de comunicare, este indispensabil ca pasta de eugenat de zinc să fie foarte fluidă şi ca stratul de corectare să fie de asemenea cât mai subţire posibil. De fapt, această supraamprentă are rolul de a corecta imperfecţiunile datorate gipsului sau a machetei de ceară evitând termopolimerizarea pe model ceea ce în cazul dentatului este destul de dificilă. Uneori este mai indicat în locul utilizării pastei de oxid de zinc-eugenol să se utilizeze ca material de amprentare marginală a orificiului de comunicare a unui elastomer de sinteză de consistenţă fluidă care la dezinserţie să fie rezilient spre deosebire de eugenatul de zinc rigid, astfel încât nu determină lărgirea mecanică a orificiului de comunicare [1].

Proteza este apoi purtată de pacient şi retuşată la cerere.

Eficacitatea obturatorului este controlată prin indicarea pacientului să efectueze deglutiaţia unui lichid cu capul aplecat în faţă [1].

Dacă în timp apare un deficit de etanşeitate se poate efectua o rebazare a zonei de obturare.

Figura 11.43. Defect văl palatin după extirparea unei formaţiuni tumorale (cazuistica dr. L. T. Ciocan).

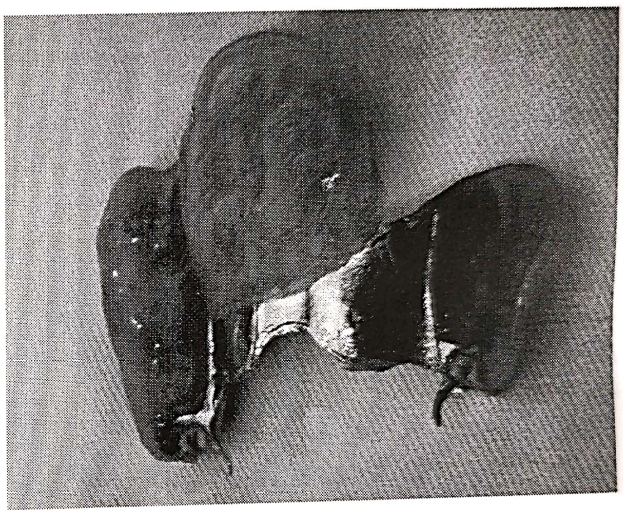

Figura 11.44. Proteză scheletată maxilară cu obturator – vedere mucozală (cazuistica dr. L. T. Ciocan).

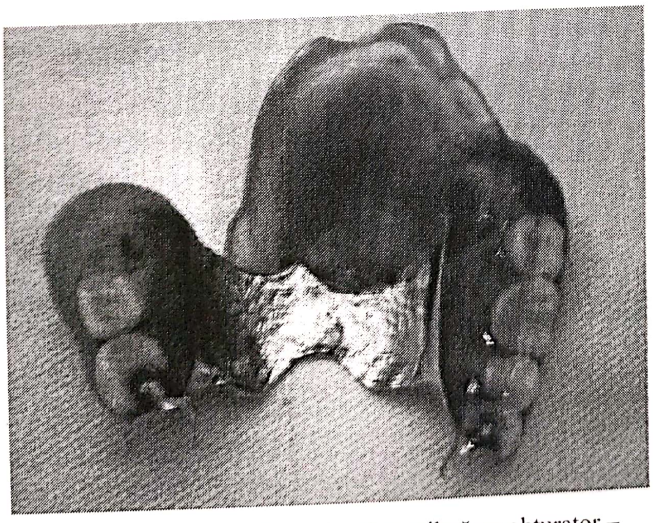

Figura 11.45. Proteză scheletată maxilară cu obturator – vedere orală (cazuistica dr. L. T. Ciocan).

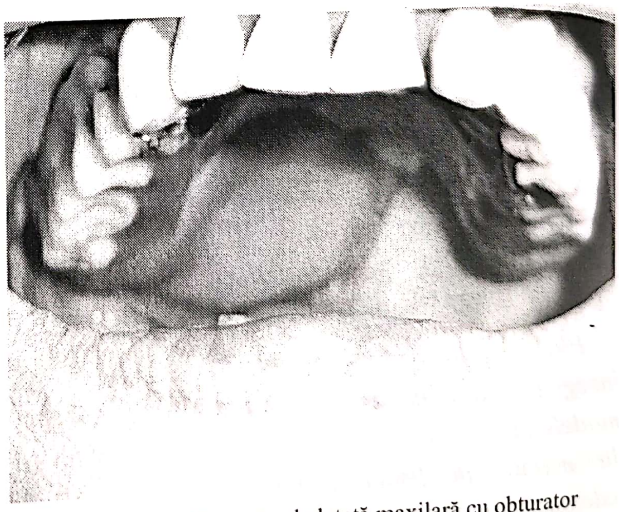

Figura 11.46. Proteză scheletată maxilară cu obturator aplicată pe câmpul protetic (cazuistica dr. L. T. Ciocan).

Scanned with OKEN Scanner

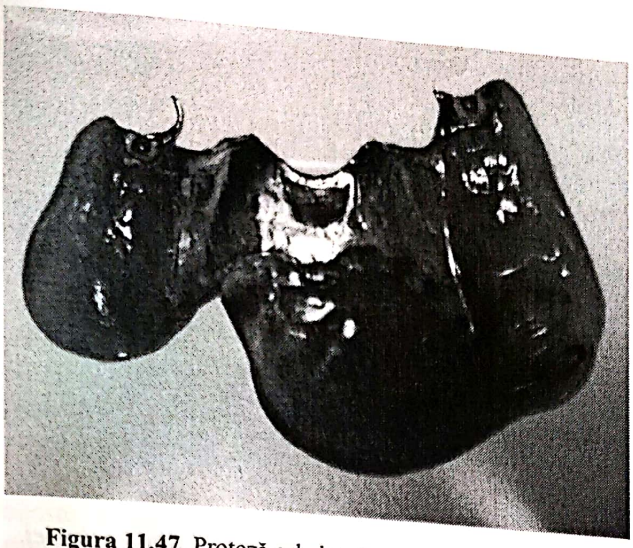

Figura 11.47. Proteză scheletată maxilară cu obturator: reducerea obturatorului s-a realizat treptat în timp de 9 luni – vedere orală (cazuistica dr. L. T. Ciocan).

Figura 11.48. Câmpul protetic şi autoplastia defectului la 10 luni postoperator (cazuistica dr. L. T. Ciocan).

În cazul edentatului total, tehnica este diferită, deoarece stabilitatea nu poate fi obținută decât printr-o amprentă periferică etanşă şi este obligatoriu necesar un procedeu de termopolimerizare [1].

Proteza obturatoare a defectelor maxilare mici la pacientul edentat total

Etapele clinico-tehnice sunt asemănătoare celor descrise în cazul pacientului dentat cu particularitățile derivate din pierderea stopurilor ocluzale şi din necesitatea de a realiza o proteză totală nescheletată.

Etape clinico-tehnice:

- **amprenta preliminară postoperatorie cu alginat în portamprentă standard şi amprenta arcadei dentare antagoniste (arcadei mandibulare)** *(etapă clinică)*;
- **turnarea modelelor preliminare** *(etapă tehnică)*;
- **realizarea portamprentei individuale maxilare** *(etapă tehnică)*;
- **amprentarea funcțională a maxilarului** *(etapă clinică)*;
- **turnarea modelului funcțional maxilar** *(etapă tehnică)*;
- **realizarea şablonului de ocluzie** *(etapă tehnică)*;
- **determinarea ocluziei (cu şablon de ocluzie)** *(etapă clinică)*;
- **montarea modelelor în articulator** *(etapă tehnică)*;
- **montarea dinților artificiali** *(etapă tehnică opțională)*;
- **obținerea protezei totale** *(etapă tehnică)*;
- **amprentarea defectului de maxilar (la minim 7 zile postoperator)** *(etapă clinică)*;
- **turnarea modelului final** *(etapă tehnică)*;
- **realizarea obturatorului – camera cu vid** *(etapă tehnică)*;
- **adaptarea şi aplicarea protezei cu obturator intraoral** *(etapă clinică)*.

Tehnică. *Se poate utiliza metoda „dopului de ceară" a lui Ponroy şi Psaume modificată* [1, 8]:

- *O primă amprentă este luată cu alginat după ce se obturează orificiul de comunicare cu o meşă vaselinată;*
- *Pe modelul din ghips, turnat în această amprentă, se realizează:*
  - *o portamprentă individuală perforată;*
  - *un obturator din ceară roz sau din material termoplastic de tip Kerr care să se adapteze exact la comunicare şi care să pătrundă 1 mm profund de linia ce indică zona de retentivitate. Baza acestui obturator trebuie să se extindă pe bolta palatină 2 mm de jur împrejurul zonei de comunicare. Ea este plană şi periferia sa este secționată geometric astfel încât să poată fi poziționată exact în amprentă* [1]. (fig. 11.49).

Scanned with OKEN Scanner

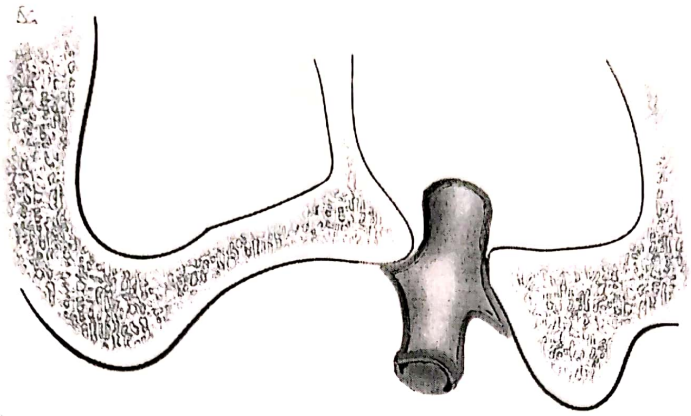

Figura 11.49. Realizarea machetei din ceară a obturatorului în edentația totală (tehnica Ponroy și Psaume) [1].

Amprenta funcțională este realizată în felul următor:

Obturatorul din ceară, sau mai bine din material termoplastic tip Kerr, este aplicat la nivelul comunicării. Pentru a se automenține la acest nivel, se poate aplica la nivelul periferiei sale pe zona de retentivitate, o cantitate redusă de ceară moale, ceară galbenă. Portamprenta este umplută cu material de amprentare – oxid de zinc-eugenol (sau cu un elastomer siliconic fluid) – se aplică pe câmp și se verifică dacă obturatorul nu s-a deplasat. După ce materialul de amprentă a făcut priză, se retrage cu precauție amprenta de pe câmp și se îndepărtează obturatorul. Cele două piese ale amprentei se introduc în apă rece.

Apoi putem lua amprenta funcțională a marginilor la fel ca în tehnologia protezei totale clasice, prin reducerea marginilor, apoi prin aplicarea și modelarea funcțională din aproape în aproape a unei benzi de pastă Kerr (sau un produs asemănător). Amprenta se definitivează după realizarea închiderii marginale la nivelul limitei dintre palatul dur și vălul palatin.

Obturatorul fiind îndepărtat de pe amprentă este mult mai ușor a realiza numeroase teste necesare pentru această amprentă funcțională.

Odată ce aceasta este terminată, se reaplică exact pe poziție în amprentă obturatorul de ceară, după care se îndepărtează zona retentivă din ceară galbenă. Deasupra se aplică o pastă de oxid de zinc-eugenol și întreg ansamblul este aplicat în cavitatea orală.

După priza eugenatului, amprenta este retrasă de pe câmp și turnată dintr-un ghips dur. Apoi se realizează prin tehnica descrisă o proteză totală, ca în tehnica clasică, în care obturatorul este în continuarea plăcii palatine. Înregistrarea ocluziei, montarea dinților și termopolimerizarea nu prezintă nici o dificultate deosebită.

Prin această metodă se obține, în general o bună stabilitate a protezei, indiferent dacă orificiul de comunicare se localizează la nivel alveolar, pe tuberozitate sau în vestibul.

Dacă pierderea de substanță interesează bolta palatină, adeziunea este redusă, deoarece fibromucoasa este subțire în această zonă și etanșeitatea în jurul orificiului de comunicare este aproape imposibil de obținut. Putem, în acest caz, să ameliorăm considerabil menținerea protezei prin realizarea unui „obturator independent"; pentru aceasta vom proceda în modul următor:

Amprentarea preliminară și turnarea modelelor se realizeaă ca în tehnica descrisă mai sus. Pe modelele din ghips, se construiește din elastomer siliconic chitos un obturator. El este prevăzut de o coleretă plată aplicată pe bolta palatină, la periferia zonei de comunicare. Pentru construirea acestui obturator, se prepară, pe model, o machetă din ceară adaptată perfect la pierderea de substanță. Limitele coleretei sunt trasate cu creionul la 6mm distanță de marginile orificiului de comunicare. Această machetă este ambalată și turnată din silicon [2].

După ce este terminat, obturatorul este aplicat pe model și se acoperă cu o folie de staniol care să depășească marginile coleretei cu un milimetru. Proteza totală este realizată pe model, independent de obturator, și definitivată în mod clasic din rășină acrilică. Termopolimerizarea este realizată cu obturatorul aplicat pe model și acoperit de folia de staniol. Acest lucru nu prezită incoveniente, iar siliconii suportă destul de bine temperaturile de polimerizare a rășinii.

Scanned with OKEN Scanner

Pentru a fi aplicat este necesar ca mai întâi să aplicăm obturatorul, apoi placa palatină. Aceste două elemente sunt independente, între cele două se produce un vid, datorită spațiului virtual lăsat liber de folia de staniol, spațiu care nu este suficient de mare pentru a permite celor două piese ale protezei să se mobilizeze una în raport cu cealaltă [1].

Utilizarea unei proteze cu obturator din două părți este dificilă pentru pacient. Cu toate aceste acestea, este mult mai ușor de suportat decât o proteză instabilă sau menținută prin pelote vestibulare, soluție ce nu este recomandabilă.

Ori de câte ori este posibil trebuie evitat ca aceste obturatoare din silicon să exercite o presiune asupra marginilor comunicării. Sub acestă presiune, dimensiunile orificiului cresc rapid, proteza devenind instabilă și greu de tolerat.

DEFECTE MARI ALE MAXILARULUI – PROTEZA CU OBTURATOR

Ele diferă complet prin:

- etiologie;
- consecințele funcționale;
- metoda de tratament.

Ne referim la pierderi importane de substanță atunci când ele ocupă mai mult de un sfert din suprafața palatului și a proceselor alveolare. Aceste defecte se pot localiza în totalitate la nivelul bolții palatine, dar pot interesa de asemenea sinusul maxilar, fosele nazale, planșeul orbitei sau chiar orbita. Ele se însoțesc de obicei de perforare, ce poate fi mai redusă sau mai extinsă. Aceste defecte nu pot fi, în principiu, corectate decât prin două tipuri de proteze [1]:

- o simplă proteză obturatoare;
- o proteză mai complexă, etajată, capabilă de a corecta eventual pierderea de substanță cutanată.

Etiologie

Pe primul loc se situează defectele chirurgicale. Aceste pierderi importante de substanță se datorează exerezei tumorilor maligne dezvoltate la nivelul oaselor maxilare (tumori de infrastructură), la nivelul sinusului (tumori de mezostructură) și în consecință tratamentul obligă la rezecții ce interesează etmoidul, orbita, regiunea maxilo-malară.

Natura acestor tumori este epitelială (cancere cu punct de plecare mucozal), conjunctivă (sarcoame), glandulară (cilindroame, tumori mixte), osoase (osteosarcoame, ameloblastoame). Toate sunt susceptibile de recidivă după un tip mai lung sau mai scurt după exereză. Acest considerent trebuie avut în vedere de către protetician în modul de realizare a protezei de corectare. De asemenea aceasta trebuie realizată astfel încât să nu fie iritantă pentru țesuturile cicatriciale. Ea trebuie să permită de asemenea supravegherea zonei de rezecție pentru a putea observa la timp apariția unui burjon suspect, ce necesită o nouă intervenție. Aceste rezecții se por realiza cu bisturiul sau prin electrocoagulare.

În primul caz, plaga operatorie este relativ bine delimitată, însă suprafețele crude sunt extinse și proteza obturatoare este dificil de suportat până când epitelizarea cavității nu este terminată.

În cel de-al doilea caz, proteza imediată este mai bine tolerată însă ea va trebui mult modificată după aceea. Electrocoagularea țesutului tumoral și peritumoral provoacă o necroză care evoluează lent. Sechestrele se elimină progresiv și modifică în mod constant forma cavității. Această evoluție durează în jur de 4–6 săptămâni, uneori mai mult. După eliminarea ultimului sechestru, pierderea de substanță este netă, acoperită de un epiteliu sănătos, apt de a primi o proteză definitivă [1, 3].

Cea de-a doua cauză, mult mai rară, a pierderii de substanță a etajului mijlociu este cea traumatică. Aceasta apare cel mai frecvent drept consecință a traumatismelor balistice accidentale ale vieții publice. Marile pierderi de sustanță provocate de arme de foc se observă în chirurgia de război, dar ele există de asemenea și în tentativele de suicid (în care țeava armei se aplică oral). Aceste pierderi de substanță sunt rareori izolate, ele fiind însoțite de leziuni distructive ce interesează mandibula, organele feței sau ale craniului [1, 3].

Conturul acestora nu este la fel de net ca în pierderile de substanță ale plăgilor chirurgicale (fig. 11.50). Ele sunt anfractuase și neregulate. Acest considerent ar putea fi considerat un avantaj pentru protezare, deoarece ar putea asigura condiții mai favorabile pentru menținerea protezei, însă etanșeitatea și închiderea marginală se poate obține mult mai bine în condițiile unei cavități cu margini regulate [1] (fig. 11.51 și 11.52).

Scanned with OKEN Scanner

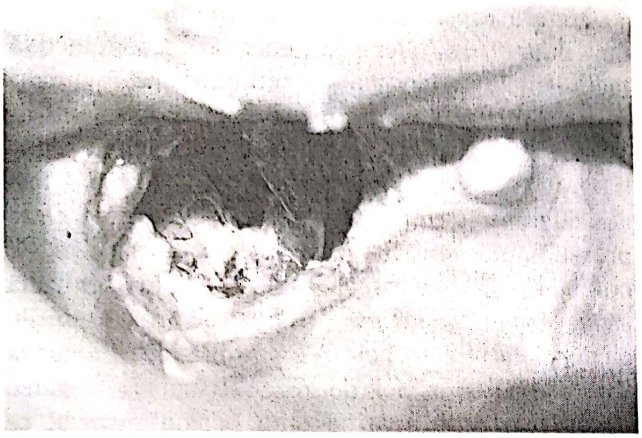

Figura 11.50. Defect după hemirezecție de maxilar (cazuistica dr. L. T. Ciocan).

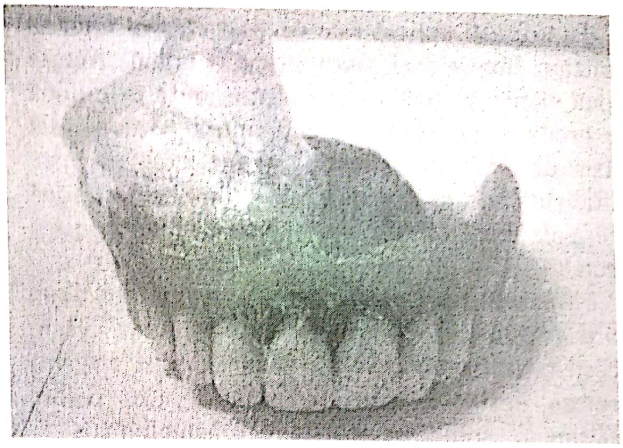

Figura 11.51. Proteză maxilară cu obturator – vedere frontală (cazuistica dr. L. T. Ciocan).

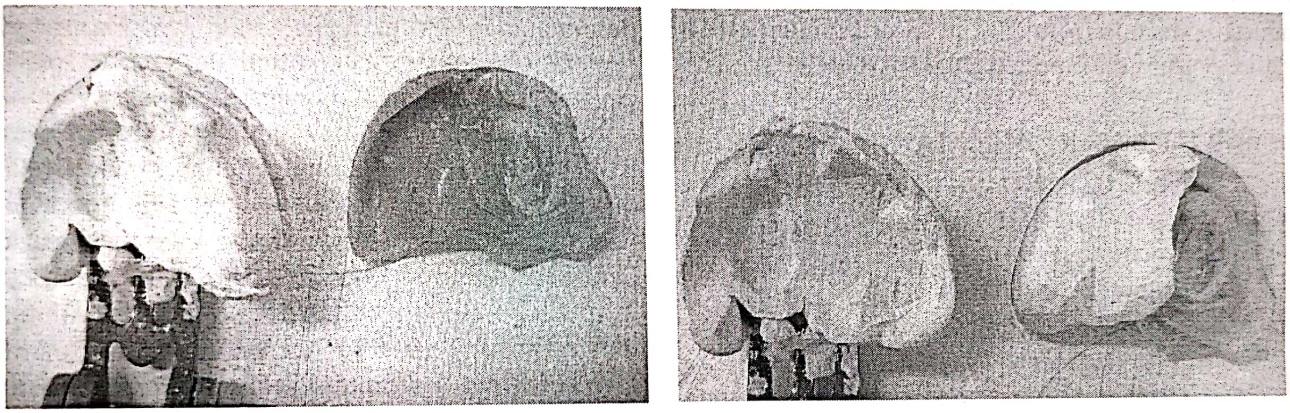

Figura 11.52. Model de lucru secționat și proteză cu obturator (cazuistica dr. L. T. Ciocan).

Destul de frecvent, pierderile de substanță de origine traumatică pot fi, în mod particular, reconstruite prin procedee exclusiv chirurgicale. Condițiile locale sunt desigur mult mai favorabile decât cele întâlnite în cazul rezecțiilor tumorale. Chiar dacă reconstrucția chirurgicală nu poate fi completă, ea poate constitui suportul unei proteze chirurgicale care să se realizeze în cele mai bune condiții.

În pierderile de substanță de origine tumorală, dimpotrivă, condițiile locale sunt rareori satisfăcătoare. Ele apar de obicei la un pacinet în vârstă în care statusul dentar este insuficient sau inexistent. Un tratament radioterapeutic anterior poate provoca o fragilitate a mucoasei, sau o diminuare a secreției salivare cu prejudicii considerabile aduse bunei tolerabilități a protezei [1].

Fiziopatologie

Pierderile de substanță se însoțesc întotdeauna de tulburări funcționale foarte importante. Comunicarea largă ce se stabilește între cavitatea bucală și fosele nazale antrenează o coloană de aer în expir ce nu poate fi utilizată în **fonație**.

Vocalele capătă o consonanță nazală, iar consoanele explozive și cele constrictive nu mai pot fi pronunțate. Toate aceste determină o tulburare fonatorie considerabilă astfel încât înțelegerea de către anturaj a cuvintelor pronunțate este aproape imposibilă.

Alimentarea este, de asemenea, afectată prin refluxul alimentelor și lichidelor pe nas.

Aceste infirmități aduc prejudicii și asupra psihicului pacientului. El le suportă destul de greu datorită fatului că au survenit brusc fără ca să aibă timp să se adapteze la ele. Astfel se produce un fenomen invers celui observat în despicăturile congenitale. În acest caz, copilul se naște cu infirmitatea, el a început să vorbească nazonat și se adaptează destul de greu la diversele artificii de corectare.

Scanned with OKEN Scanner

Invers, bolnavul cu o pierdere de substanţă dobândită îşi recapătă imediat, prin protezare, o fonaţie şi o deglutiţie normală, deoarece i se restabilesc condiţiile similare celor dinainte de rezecţie. De la purtătorul unei leziuni congenitale se doreşte, ca acesta să se adapteze cu proteza creeată şi să se înveţe să vorbească fără componentă nazală.

Toate aceste considerente arată că protezarea imediată a acestor bolnavi este indispensabilă. Aceasta un numai că restabileşte funcţiile, dar ameliorează considerabil moralul şi psihicul pacientului, ceea ce reprezintă o condiţie esenţială pentru reabilitarea sa.

Raporturile anatomice ale pierderii de substanţă variază în funcţie de localizarea şi de întinderea sa. De asemenea, limitele zonei de rezecţie nu trebuie influenţate de tipul de proteză ce se va realiza ulterior. Cu toate acestea anumite elemente nu trebuie neglijate de chirurg deoarece sunt deosebit de utile proteticianului în vederea realizării obturatorului, colaborarea între cei doi fiind indispensabilă. În continuare vom indica zonele care de obicei se conservă în cazul unei rezecţii clasice maxilar. Aceste indicaţii nu sunt valabile în cazul extirpării unei formaţiuni tumorale maligne, în cazul în care excizia nu va ţine cont de tipul reconstrucţie [1, 8]:

- de-a lungul ***liniei mediane***, este deseori posibilă conservarea unui rebord al bolţii palatine deosebit de util pentru menţinerea obturatorului. Este suficient dacă prezintă o retentivitate de 2 mm în plan vertical pentru a fi utilizabilă;
- **posterior**, marginea superioară a vălului palatin dezinserat formează în câteva săptămâni un cordon fibros care constituie un excelent punct de sprijin;
- **spre lateral şi posterior**, convexitatea tuberozităţii reprezită un excelent punct de retenţie;
- **lateral şi superior**, creasta zigomato-alveolară poate constitui o zonă rezistentă pentru sprijinul protezei chirurgicale (Psaume);
- spre **inferior**, în regiunea ce corespunde şanţului vestibular superior, se observă deseori o bridă fibroasă corespunzătoare dezinserţiei fibromucoasei de pe tuberozitate şi care poate contribui la retenţie dacă obturatorul trece superior de aceasta. Dacă rezecţia este mai puţin importantă, obturatorul se va situa inferior de bridă pe care va putea aluneca, efectul fiind în acest caz negative;
- în sfârşit, **spre anterior**, există posibilitatea conservării unui punct de sprijin situat superior de buza superioară într-un recesus de ţesut fibros ce corespunde dezinserţiei fibromucoasei anterioare.

Dacă rezecţia este mai întinsă, o zonă de sprijin se poate găsi în vecinătatea pragului narinar.

Dacă rezecţia este atipică, prea limitată, sau din contră, prea extinsă, nivelele de sprijin se pot modifica, dar este bine ca întotdeaună să le analizăm înainte de intervenţie.

De asemenea, este foarte important să cunoaştem zonele care nu pot suporta presiuni din partea protezei. Acestea sunt reprezentate de cornetul inferior şi cel mijlociu cât şi de vomer, care, în cazul în care rezecţia este bilaterală, este izolat, şi a cărui margine inferioară nu mai este susţinută de apofiza palatină. Superior, recesul sfeno-etmoidal şi planşeul orbitei, care uneori este interesat, reprezintă zone subţiri care nu oferă un sprijin rezistent datorită fragilităţii acestora.

Consideraţiile făcute până acum arată că pentru a asigura unui bolnav cele mai bune condiţii de reabilitare şi de confort, protezele pierderilor mari de substanţă trebuie să se realizeze în trei etape [1]:

1. ***obturatorul imediat***, aplicat la sfârşitul intervenţiei chirurgicale, prin care să asigure o bună protecţie şi o anumită etanşeitate postoperatorie. El va fi purtat pentru 2–3 săptămâni;
2. ***obturatorul secundar***, care reprezintă deja o proteză mai laborioasă, ce asigură masticaţia şi obturarea defectului până la cicatrizarea completă a ţesuturilor; acesta va fi purtat pentru minim 4–6 luni;
3. ***obturatorul definitiv***, care trebuie să asigure confortul bolnavului şi restabilirea unei morfologii satisfăcătoare.

Proteza obturatoare imediată

Două tipuri de obturatoare pot fi utilizate în acest caz [1, 2, 8]:

- primul tip se adresează subiecţilor dentaţi şi trebuie pregătit înainte de intervenţie;
- celălalt se adresează subiecţilor edentaţi total şi poate fi construit extemporaneu.

Scanned with OKEN Scanner

Proteza obturatorie imediată (primară) la pacienții dentați

Se pregăteşte, înainte de intervenție, o placă palatinală destinată a menține un obturator din elastomer siliconic care se aplică extemporaneu la sfârşitul intervenției chirurgicale.

Etape clinico-tehnice:

- **amprenta preliminară preoperatorie cu alginat în portamprentă standard şi amprenta antagoniştilor (arcadei mandibulare)** *(etapă clinică)*;
- **turnarea modelelor preliminare** *(etapă tehnică)*;
- **obținerea portamprentei individuale maxilare** *(etapă tehnică)*;
- **amprentare de precizie a maxilarului (amprentare funcțională)** *(etapă clinică)*;
- **turnarea modelului funcțional maxilar** *(etapă tehnică)*;
- **realizarea şablonului de ocluzie** *(etapă tehnică opțională)*;
- **determinarea ocluziei (cu material de înregistrare ocluzală sau şablon de ocluzie)** *(etapă clinică)*;
- **montarea modelelor în articulator** *(etapă tehnică)*;
- **reducerea modelului maxilar** *(etapă clinică)*;
- **obținerea plăcii palatinale de protecție pe model redus (se aplică imediat postoperator) – cu val de ocluzie in zonele edentate** *(etapă tehnică)*.

Tehnică. *Amprenta cu alginat a maxilarului se toarnă din ghips. Pe model, se trasează cu creionul limitele zonei de rezecție care se determină după consultul cu chirurgul. Aceste limite sunt întotdeauna imprecise, dar este esențial în a repera cu certitudine limitele minime ale pierderii de substanță, sau cu alte cuvinte cele care vor fi cu siguranță rezecate.*

Dacă amprenta tumorii lasă pe partea palatinală a modelului de ghips o deformare anormală, aceasta se va suprima până când bolta palatină va avea o formă regulată şi simetrică. Dinții care vor fi rezecați odată cu piesa chirurgicală vor fi radiați de pe model.

Modelul astfel pregătit este utilizat pentru confecționarea unei plăci palatinale prin procedeul clasic.

Se adaptează o folie de ceară pe model, ajustată la nivelul dinților restanți. La nivelul zonei de rezecție placa trece peste dinții secționați până la nivelul şanțului vestibular.

Se aleg croşetele care să asigure o stabilitate optimă. Dacă pe hemimaxilarul integru există dinți absenți, se montează dinți şi la acest nivel. Crosetele sunt realizate din sârmă rotundă sau semirotundă şi se conformează în formă de semicerc. Ele sunt plasate în contact lejer superior de linia convexităților maxime ale coroanelor dinților pe care se aplică.

Dacă hemiarcada este completă se utilizează croşete cu bilă sau croşete în şa (tip Stahl) dispuse astfel încât să nu interfere cu ocluzia.

Dacă rezecția interesează regiunea incisivă, aproape întotdeauna este necesară aplicarea unui croşet pe dintele proximal defectului (în rezecțiile tipice de maxilar acest dinte este incisivul central deoarece rezecția ajunge până la nivelul liniei mediane). Acest croşet este deosebit de util pentru menținerea plăcii în zona anterioară. Sub formă de „L" sau „T" el trebuie să aibă un braț suficient de lung şi suplu pentru a nu traumatiza incisivul pe care se aplică [1], (fig. 11.53).

Macheta de ceară este îndepărtată de pe model şi ambalată pentru a fi transformată din răşină acrilică incoloră.

Pe placa astfel terminată şi finisată, se va fixa un dispozitiv destinat retenționării obturatorului care va fi conformat în defectul operator. Placa este reaplicată pe model; datorită transparenței sale traiectele de rezecție vor fi vizibile şi vor putea fi translatate cu un creion chimic pe suprafața exterioară a plăcii. Elementele de retenție sunt aplicate în interiorul acestui perimetru. Ele sunt alcătuite din trei fire de 15/10 mm cudate la extremități şi lungi de 8–10 mm. Acestea se fixează de placă cu ajutorul răşinii autopolimerizabile [1] (fig. 11.54).

Scanned with OKEN Scanner

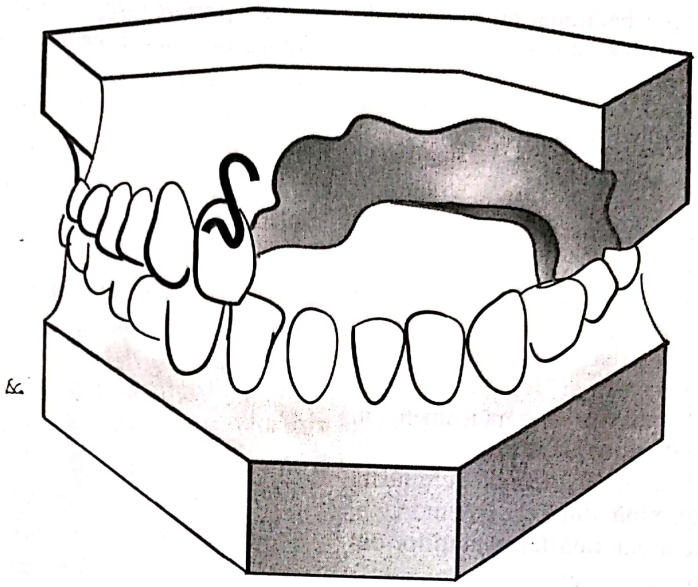

Figura 11.53. Placă palatinală cu val de ocluzie pregătită pentru a fi aplicată imediat postoperator (după hemirezecție de maxilar) [1].

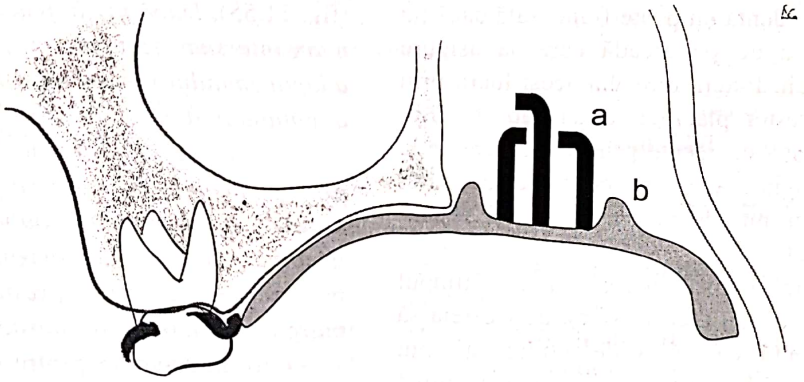

Figura 11.54. Sistem retentiv aplicat pe placa palatinală pentru a menține obturatorul primar din silicon [1].

Se completează acest dispozitiv cu o bordură circulară ce înconjoară firele de sârmă și care are rolul de a se opune curgerii pastei siliconice sub placă. Această bordură este construită de asemenea tot din rășină acrilică autopolimerizabilă. Placa astfel pregătită poate fi utilizată, după ce va fi sterilizată cu mijloace chimice.

Aplicarea sa se va efectua la sfârșitul intervenției chirurgicale, în modul următor:

Zonele cele mai anfractuoase ale rezecției sunt pansate cu meșe vaselinate, lăsând în final cavitatea liberă.

O masă de elastomer siliconic, prealabil sterilizată la autoclav, este preparată în funcție de volumul cavității. Trebuie ales un material de consistență păstoasă (de tipul celui de înregistrare a ocluziei sau de poziționare a elementelor unei proteze fixe pluridentare în tehnica clasică – Optosil). Această masă, amestecată cu o cantitate adecvată de catalizator, este aplicată cu minimul de presiune la nivelul pierderii de substanță, până când ea refluează la nivelul bolții palatine.

Placa din rășină este aplicată apoi oral, elementele de retenție pătrund în pastă iar excesul ajunge până la nivelul bordurii. După ce a avut loc priza siliconului, ansamblul placă-obturator este retras, spălat cu ser fiziologic și retușat cu bisturiul. Părțile inutile sunt suprimate și zonele prea anfractuoase sunt regularizate.

Scanned with OKEN Scanner

Obturatorul este apoi badijonat cu o cremă de antibiotice şi aplicat înainte de sutura planurilor superficiale.

El este menţinut pentru o săptămână când este îndepărtat pentru examenul plăgii operatorii.

Această întârziere, care poate părea lungă, se datorează perfectei toleranţe a siliconilor de către ţesuturi. Pe lângă aceasta, caracterul hidrofug al acestor materiale se opune aderenţei obturatorului la pereţii plăgii. În aceste condiţii epitelizarea plăgii se realizează mai rapid, durerile provocate de aplicarea şi retragerea obturatorului sunt diminuate [1]. Alimentaţia şi fonaţia nu sunt modificate şi confortul bolnavului este mult ameliorat.

Acest procedeu este uneori preferat celui de aplicare a unei meşe tasate în defect. Schimbara zilnică a meşei determină durere şi hemoragie, persistând şi fetiditatea datorată fermentaţiilor din mediul salivar.

Proteza obturatorie imediată (primară) la pacienţii edentaţi total

Metoda precedentă nu poate fi utilizată dacă nu există nici un dinte pe arcadă care să asigure menţinerea plăcii. Putem remedia acest lucru prin suspendarea acestei plăci cu două sau trei fire metalice transosoase, trecute prin orificii create la marginile acesteia. Acest procedeu este foarte eficient, dar nu întotdeauna aplicabil şi relativ dificil de realizat.

O altă tehnică constă în realizarea în timpul intervenţiei (cu condiţia ca la sfârşitul acesteia să avem o amprentă exactă a defectului) a unui obturator suplu, redus şi uşor care să se menţină pe baza propriei sale elasticităţi.

Pentru acesta, trebuie să utilizăm un elastomer siliconic destul de plastic pentru a putea fi modelat cu degetele şi suficient de rezistent la rupere. Priza sa trebuie să fie rapidă (câteva secunde).

Proteza obturatorie imediată (primară) la pacienţii edentaţi total se realizează **extemporaneu postoperator de către clinician** [1].

Tehnică. *Atunci când intervenţia este terminată, se ia o amprentă cu alginat sau cu hidrocoloid reversibil. Substanţele componente ale alginatului sunt antiseptice, deoarece coţin, pentru conservare o cantitate variabilă de formol. Deci poate fi utilizat fără pericol. Această amprentă trebuie să fie precisă şi să reproducă cu maximum de fidelitate marginile inferioare ale pierderii de substanţă.*

Amprenta este imediat turnată (într-o anexă a blocului operator) dintr-un ghips preparat cu accelerator de priză cum ar fi sulfatul de potasiu. Modelul este astfel realizat în câteva minute, el este uscat cu aer comprimat şi pierderea de substanţă este umplută cu ceară până la o treime din adâncime. Apoi modelul este pensulat cu un lac izolator.

Materialul siliconic de consistenţă chitoasă este pregătit imediat şi se reglează cantitatea de catalizator astfel încât să se obţină priza în 3–4 minute. Siliconul este plastifiat în grosime de 5 mm, apoi aplicat pe model. Se etalează rapid cu degetele pe pereţii defectului astfel încât să pătrundă în zonele retentive, încercând să se menţină o presiune constantă asupra acestuia. În acelaşi mod se adaptează şi în celelalte zone ale modelului. Înainte de iniţierea prizei, întreg ansampblul este menţinut comprimat cu ajutorul unui tampon mare de vată umedă cu ambele mâini (fig. 11.55). *După priză, placa este îndepărtată şi marginile sunt decupate cu foarfeca pentru a se adapta şanţului vestibular şi marginii posterioare a palatului dur. Obturatorul trebuie să aibă o grosime medie de 3–4 mm. În realitate această grosime depinde de suplеţea materialului utilizat, astfel încât elasticitatea obturatorului trebuie să fie suficientă pentru automenţinere astfel încât să nu exercite decât o presiune uşoară asupra marginilor pierderii de substanţă* [1].

Perioada necesară pentru confecţionarea sa nu trebuie să depăşească în mod obişnuit 15 minute, astfel încât proteza poate fi aplicată înainte de revenirea bolnavului de sub anestezie.

Această tehnică are, faţă de cea a plăcii rigide, avantajul simplicităţii şi rapidităţii de execuţie. Ea evită de asemenea realizarea unei fixaţii transosoase. Stabilitatea este suficientă pentru a permite o alimentaţie semilichidă şi o fonaţie corespunzătoare pentru câteva zile. Ea are inconvenientul că nu acoperă în totalitate pierderea de substanţă, ceea ce obligă la aplicarea sub aceasta a unei meşe înbibată cu antibiotice. De asemenea, faţa palatină a plăcii prezintă o depresiune suficient de mare în care se acumulează alimente.

Scanned with OKEN Scanner

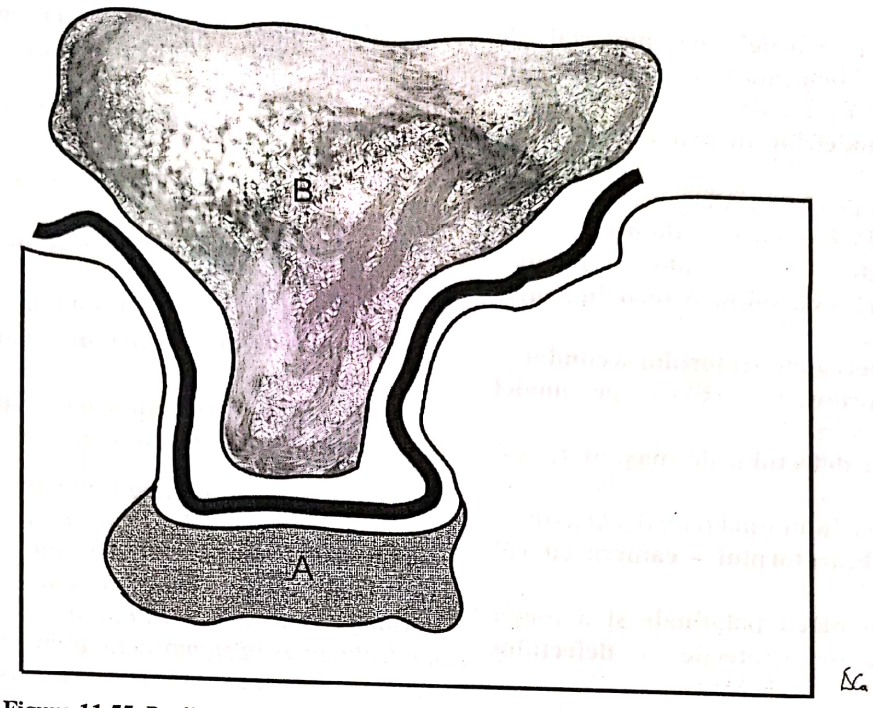

Figura 11.55. Realizarea extemporanee a unui obturator siliconic la un pacient edentat total: modelul turnat din gips cu priză rapidă este deretentivizat cu ceară – A; pasta de silicon este comprimată prin intermediul unui tampon de vată – B [1].

Un alt avantaj al acestui tip de proteză este reprezentat de posibilitatea de a fi utilizat atât la edentat cât şi la dentat, dacă din diferite motive nu s-a putut realiza înainte de intervenţie o placă din răşină acrilică. Amprentarea şi turnarea accelerată a modelului se realizează în acelaşi mod. Pasta siliconică este apoi aplicată pe toată suprafaţa modelului, de o parte şi de cealaltă a dinţilor restanţi. Aceşti dinţi nu sunt acoperiţi ci înconjuraţi la nivelul coletului de pasta siliconică, asigurându-se astfel o excelentă stabilitate şi menţinere. Dacă nu există edentaţii pe hemiarcada sănătoasă, este prefeabil de a reuni cele două părţi, vestibulară şi palatinală, cu două–trei fire de sârmă trecute în şa care traversează planul de ocluzie şi care dau rigiditate ansamblului [1, 2].

Nu este necesar, pentru a executa aceste proteze, de a avea un laborator în apropierea sălii de operaţie. Materialele necesare nu ocupă mult spaţiu şi nu implică nici o instalaţie specială.

Realizarea protezei primare şi secundare cu obturator după Clinica de Chirurgie Orală şi Maxilo-Facială Bucureşti

Se pregăteşte, înainte de intervenţie, o placă palatinală destinată a menţine o meşă iodoformată care se aplică la sfârşitul intervenţiei chirurgicale. Această meşă are atât rol de obturator primar cât şi unul unul hemostatic.

Specific acestei tehnici este faptul că pe baza amprentei funcţionale se toarnă două modele maxilare. Pe un model se realizează placa de protecţie a meşei ce se aplică imediat postoperator şi pe celălalt model se realizează proteza ce va face susţine obturatorul secundar.

Etape clinico-tehnice:

- **pentru obţinerea obturatorului primar**;
- **amprenta preliminară preoperatorie cu alginat în portamprentă standard şi amprenta antagoniştilor (arcadei mandibulare)** *(etapă clinică)*;
- **turnarea modelelor preliminare** *(etapă tehnică)*;
- **obţinerea portamprentei individuale maxilare** *(etapă tehnică)*;
- **amprentare de precizie a maxilarului (amprentare funcţională)** *(etapă clinică)*
- **turnarea modelelor funcţionale maxilare (se toarnă două modele sau se duplică modelul maxilar)** *(etapă tehnică)*;
- **realizarea şablonului de ocluzie** *(etapă tehnică opţională)*;

Scanned with OKEN Scanner

– **determinarea ocluziei (cu material de înregistrare ocluzală sau şablon de ocluzie)** *(etapă clinică)*;
– **montarea modelelor în articulator** *(etapă tehnică)*;
– **reducerea modelului maxilar** *(etapă clinică)*;
– **realizarea plăcii palatinale de protecţie pe model redus (se aplică imediat postoperator) – cu val de ocluzie in zonele edentate** *(etapă tehnică)*;
– **pentru obţinerea obturatorului secundar**
– **realizarea protezei maxilare pe model redus** *(etapă tehnică)*;
– **amprentarea defectului de maxilar** *(etapă clinică)*;
– **turnarea modelului final** *(etapă tehnică)*;
– **realizarea obturatorului – camera cu vid** *(etapă tehnică)*;
– **îndepărtarea plăcii palatinale şi a meşei iodoformate de protecţie a defectului** *(etapă clinică)*;
– **adaptarea şi aplicarea protezei cu obturator intraoral** *(etapă clinică)*.

Proteza obturatorie secundară

Ea este construită între a 10-a şi a 20-a zi de la intervenţie şi trebuie să răspundă la mai multe exigenţe [1,8]:

- ea trebuie executată rapid;
- forma obturatorului trebuie să permită modificări în funcţie de cicatrizare;
- etanşeitatea trebuie să fie satisfăcătoare şi confortul suficient pentru a putea fi tolerată pentru trei luni.

Etape clinico-tehnice

– **amprenta cu alginat în portamprentă standard a maxilarului şi defectului şi amprenta antagoniştilor (arcadei mandibulare)** *(etapă clinică)*;
– **turnarea modelelor preliminare** *(etapă tehnică)*;
– **obţinerea portamprentei individuale maxilare** *(etapă tehnică)*;
– **amprentare de precizie a maxilarului (amprentare funcţională)** *(etapă clinică)*;
– **turnarea modelelor funcţionale maxilare (se toarnă două modele sau se duplică modelul maxilar)** *(etapă tehnică)*;
– **realizarea şablonului de ocluzie** *(etapă tehnică opţională)*;
– **determinarea ocluziei (cu material de înregistrare ocluzală sau şablon de ocluzie)** *(etapă clinică)*;
– **montarea modelelor în articulator** *(etapă tehnică)*;
– **realizarea protezei maxilare** *(etapă tehnică)*
– **amprentarea defectului de maxilar** *(etapă clinică)*;
– **turnarea modelului final** *(etapă tehnică)*;
– **realizarea obturatorului – camera cu vid** *(etapă tehnică)*;
– **adaptarea şi aplicarea protezei cu obturator** *(etapă clinică)*.

Tehnică. *O primă amprentă se ia cu alginat. Dacă pierderea de substanţă este foarte importantă, poate fi util ca pasta să fie aplicată mai întâi cu o spatulă înainte de a aplica portamprenta. Se va turna un model pe care se va confecţiona o portamprentă individuală, care se poate realiza din răşină termoplastică, metodă care este cea mai rapidă, sau din orice alt material convenabil.*

Partea portamprentei aflată în raport cu pierderea de substanţă pătrunde în aceasta dar se menţine la distanţă de pereţi şi de tavanul defectului, prin foliere cu ceară. Toată suprafaţa este perforată sau nu de orificii mai largi sau mai reduse în funcţie de materialul de amprentă ales: mici pentru hidrocoloizii reversibili sau pentru siliconi, mai mari dacă se utilizează alginate [8].

O meşă vaselinată este aplicată pe tavanul defectului pentru ca pasta să nu reflueze sub repliuri şi să nu mai poată fi îndepărtată (recesul sinuzal, trompa lui Eustachio, repliul etmoidal etc.) [1].

Amprenta este luată prin încărcarea portamprentei în zona obturatorului. Ea este retrasă cu precauţie pentru ca retentivităţile să nu desprindă materialul de amprentă de pe portamprentă în timpul acestei dezinserţii.

Alegerea matarialului de amprentă se face în funcţie de preferinţele individuale, cu toate acestea credem că alginatele, în ciuda fragilităţii lor, sunt de preferat deoarece ele pot fi preparate atât de fluid încât să evite deformarea ţesuturilor în curs de cicatrizare şi amprentarea este mai puţin dureroasă. În cazul în care un fragment de alginat se desprinde la dezinserţie, acesta poate fi repoziţionat exact şi prins cu un bold.

Această amprentă este turnată in ghips dur, iar după demulare şi uscare, modelele sunt riguros

Scanned with OKEN Scanner

examinate. Alegerea tipului şi nivelelor la care vor fi aplicate croşete se va realiza cu ajutorul paralelografului. Acest aparat trebuie utilizat astfel încât axa de inserţie şi dezinserţie a protezei să coincidă cu axa de aplicare a obturatorului la nivelul pierderii de substanţă.

Podeaua defectului este foliată cu ghips până la 10–15 mm de margini. Este de altfel inutil ca obturatorul să umple întreaga cavitate. Recesurile care există eventual sub margini pot fi de asemenea deretentivizate cu ghips pentru a permite dezinserţia [1] (fig. 11.56).

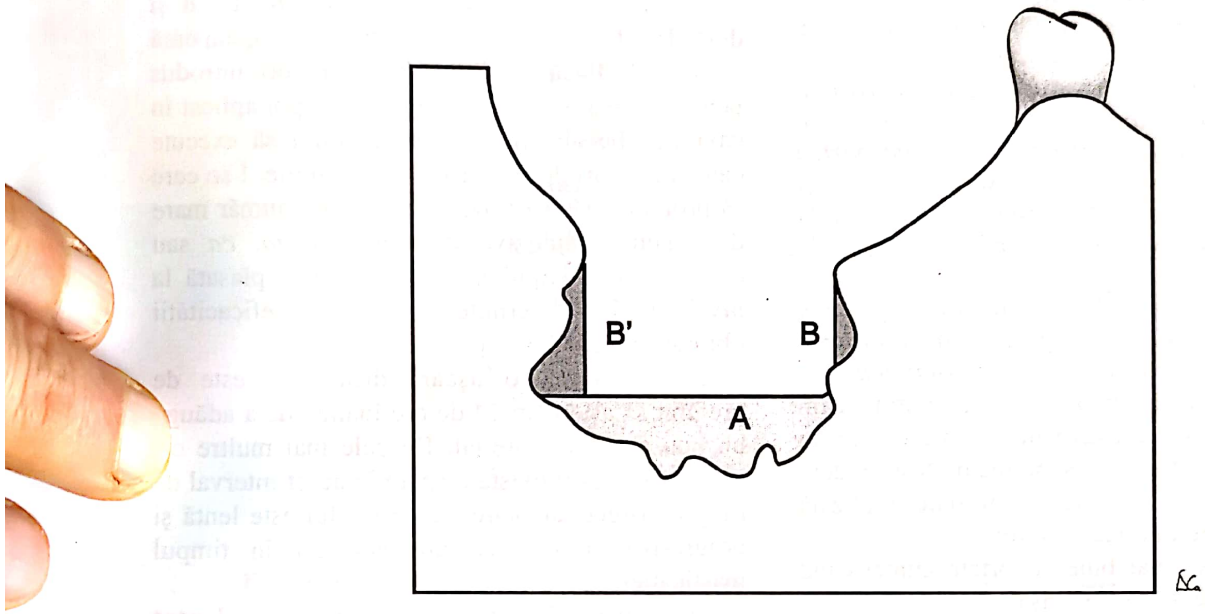

Figura 11.56. Model de lucru foliat (A) şi derentivizat (B) pentru realizarea machetei obturatorului secundar [1].

Modelul este astfel pregătit pentru obţinerea unei proteze ce are următorii timpi de realizare [1, 2, 8]:

1. *se formează din ceară o placă palatinală, fără croşete dar cu prelungirea de la nivelul pierderii de substanţă;*
2. *ansamblul este aplicat oral iar partea obturatoare este modificată dacă este necesar. De fapt, în toate rezecţiile de maxilar, partea externă a pierderii de substanţă este reprezentată posterior de obraz iar anterior de buză. Această parte ar fi putut fi distanţată de portamprentă iar placa construită pe acest model ar putea forma la acest nivel o leziune fiind supraextinsă. Este deci necesar să modelăm ceara la acest nivel şi să adaptăm macheta prin aplicarea şi modelarea unui rulou de ceară moale;*
3. *după ce această probă clinică este terminată, pe placă se aplică croşetele, se ambalează şi se transformă în răşină;*
4. *după dezambalare şi prelucrare pe placă se aplică un val de ocluzie din ceară. Este indispensabilă înregistrarea ocluziei pe o placă rigidă. Zona care acoperă bolta palatină este adeseori mult redusă. O simplă ceară de articulaţie nu are nici rigiditatea nici stabilitatea necesară pentru a permite o înregistrare precisă de ocluzie. Această înregistrare se realizează prin tehnica obişnuită, fără dificultăţi datorită bunei stabilităţi a plăcii. Atunci când defectul este mult extins posterior, trebuie să ne asigurăm că marginea anterioară a ramului ascendent al mandibulei nu interferă, în timpul actelor funcţionale, cu marginea posterioară a plăcii palatine. În acest caz vom reduce din marginea posterioară şi vom aplica un rulou de ceară moale superior de zona frezată. Culoarea şi forma dinţilor sunt alese la sfârşitul acestei etape;*
5. *proteza este aplicată pe model şi montată în articulator împreună cu antagonistul. Sund montaţi dinţii artificiali. Este preferabil să nu se monteze decât incisivii, caninii şi*

Scanned with OKEN Scanner

premolarii. Molarii sunt înlocuiți cu un val de ocluzie redus deoarece nu au valoare funcțională;

6. *se realizează apoi o nouă probă clinică în care se verifică poziția dinților artificiali și se ia o supraamprentă a pierderii de substanță. Pentru aceasta proteza este uscată și apoi acoperită cu un strat de pastă de eugenat de zinc. Ansamblul este îndepărtat cu precauție și ambalat;*
7. *proteza este apoi transformată din răşină. După dezambalare, obturatorul este prelucrat cu freze pentru răşină pe partea superioară, care apoi se finisează și lustruiește. Acest procedeu este mai simplu decât cel de reducere a cerii care are loc la prima ambalare.*
8. *proteza terminată este lustruită și apoi aplicată oral. Se efectuează retuşurile necesare și apoi se verifică etanşeitatea.*

Această tehnică poate părea puțin cam complicată pentru realizarea unei proteze care nu va fi purtată decât câteva săptămâni. Noi credem că această proteză provizorie trebuie realizată riguros din cel puțin două motive:

- proteza este mai bine suportată atunci când este bine ajustată și etanșă;
- acest obturator va fi păstrat de pacient ca proteză de înlocuire până când proteza definitivă este realizată. Privarea de la proteza definitivă, de exemplu atunci când aceasta necesită o reparație, poate pune pacientul într-o situație dificilă și devine astfel indispensabilă existența unei alte proteze.

Pe perioada celor două sau trei luni în care această proteză este purtată, obturatorul trebuie retuşat în funcție de modificările defectului. Pe măsură ce are loc cicatrizarea, marginile acestuia trebuie regularizate, sechestrele trebuiesc eliminate, și dacă este nevoie burjoanele de țesut de granulație se electrocoagulează.

Etanşeitatea se controlează periodic, la început săptămânal, și se corectează prin adaosul la obturator a unei paste plastice care trebuie să aibă următoarele calități:

- aderență la suport și la straturile ce vor fi adăugate;
- toleranță bună a țesuturilor;
- plasticitate suficientă pentru a reda fidel contururile defectului;
- rezistență pentru a nu se deforma dupa ce și-a reluat duritatea inițială.

Există mai multe materiale termoplastice care pot fi utilizate (răşini mixte) unele pe bază de gutapercă, altele răşini. Caracteristica principală a acestor materiale este ca ajung foarte lent la duritatea inițială după ce au fost ramolite la cald, ceea ce permite o adaptare progresivă și funcțională.

Se aplică pe obturatorul în prealabil uscat și deshidratat cu alcool un strat de gutapercă ramolită la flacără. Obturatorul este apoi introdus pentru câteva momente în apă rece, apoi aplicat în cavitatea bucală. Se cere pacientului să execute cateva mișcări de masticație și deglutiție. I se cere să pronunțe câteva fraze ce conțin un număr mare de foneme explozive de tipul *pa, ta, ca* sau constrictive de tipul *fa, sa.* O oglindă plasată la nivel narinar permite aprecierea eficacității obturatorului [1].

Dacă persistă o uşoară distanțare, este de preferat să aşteptăm 24 de ore înainte de a adăuga un nou strat de material. De cele mai multre ori acest spațiu care există dispare în acest interval de timp deoarece adaptarea materialului este lentă și progresivă și se face preponderent în timpul masticației.

Dacă avem de-a face cu un **pacient edentat total**, se va utiliza aceeași tehnică, având grijă să se obțină o amprentă cât mai fidelă a părților moi restante, pentru a beneficia de toate elementele retentive ce pot fi utilizate. Este însă evident că stabilitatea nu va fi niciodată aşa de bună. Ea poate fi ameliorată prin următoarele mijloace [1, 2, 8]:

- prin crearea unei camere de vid virtuală la nivelul jumătății sănătoase a vălului palatin, cu ajutorul unei foițe de aluminiu de 1/10 sau 2/10 mm grosime;
- prin montarea dinților posteriori în ocluzie încrucișată, ceea ce are ca urmare centrarea protezei în timpul ocluziei (fig. 11.57);
- prin completarea marginilor protezei cu același material care a fost folosit la confecționarea obturatorilui în vederea obținerii unei etanşeități superioare și a unui modelaj funcțional al marginilor;
- în fine, obturatorul el însuși reprezintă un element de retenție deloc neglijabil dar presiunea pe care o exercită asupra marginilor trebuie să rămână cât mai redusă pentru a nu determina leziuni ale mucoasei.

Scanned with OKEN Scanner

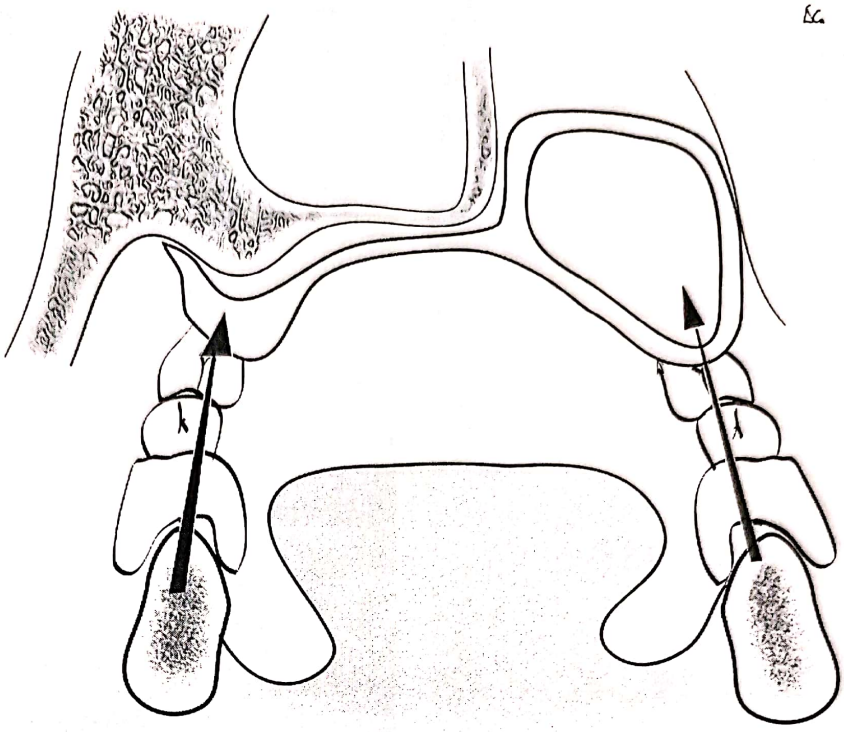

Figura 11.57. Montarea în ocluzie inversă a dinților laterali favorizează menținerea protezei totale cu obturator [1].

Nu trebuie să uităm să dăm bolnavului indicațiile în ceea ce privește îngrijirea protezei. Aceasta trebuie spălată după fiecare masă, cu apă rece (apa caldă deformează pasta aplicată la nivelul obturatorului). Este de preferat, dacă este bine tolerat, obturatorul să fie purtat și în timpul nopții.

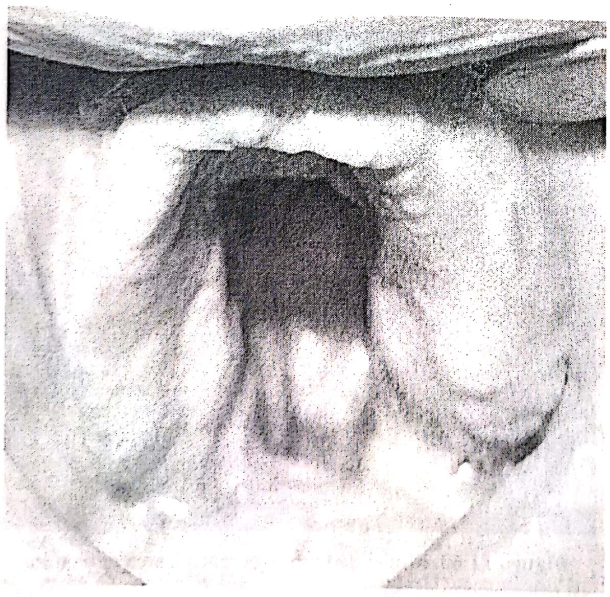

Figura 11.58. Defect de maxilar median cu comunicare buco-nazală (cazuistica dr. L. T. Ciocan).

Figura 11.59. Amprenta preliminară cu alginat în port-amprentă standard (cazuistica dr. L. T. Ciocan).

Scanned with OKEN Scanner

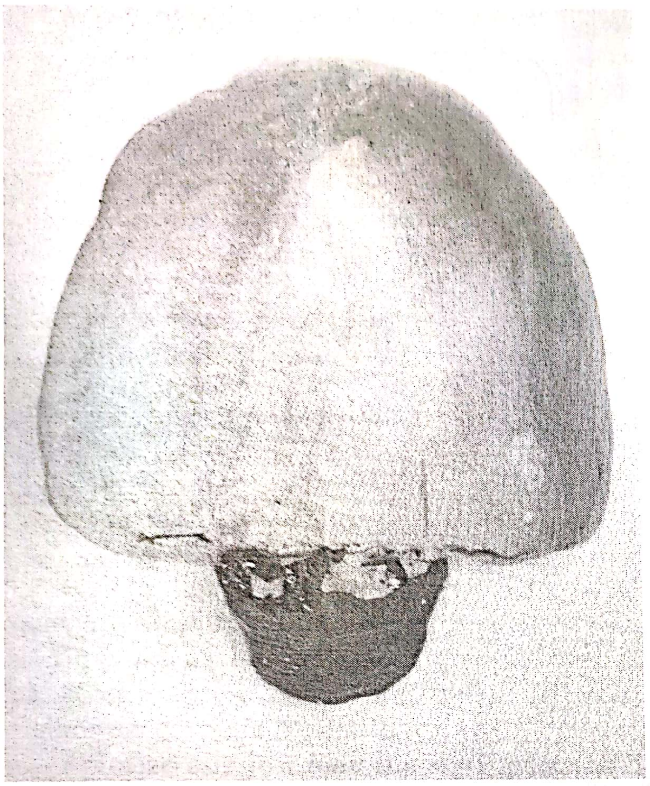

Figura 11.60. Portamprenta individuală prelungită distal până la limita posterioară a defectului (cazuistica dr. L. T. Ciocan).

Figura 11.61. Amprenta funcțională a maxilarului – vedere mucozală (cazuistica dr. L. T. Ciocan).

Figura 11.62. Amprenta funcțională a maxilarului – vedere laterală (cazuistica dr. L. T. Ciocan).

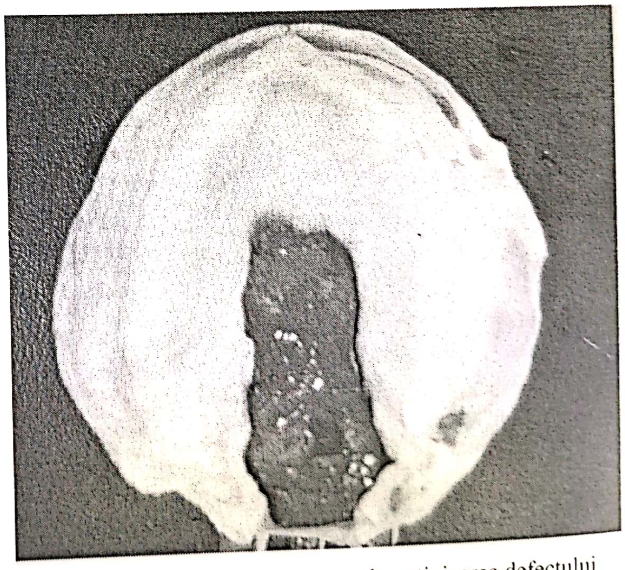

Figura 11.63. Model de lucru – derentivizarea defectului cu material termoplastic tip Stents (cazuistica dr. L. T. Ciocan).

Scanned with OKEN Scanner

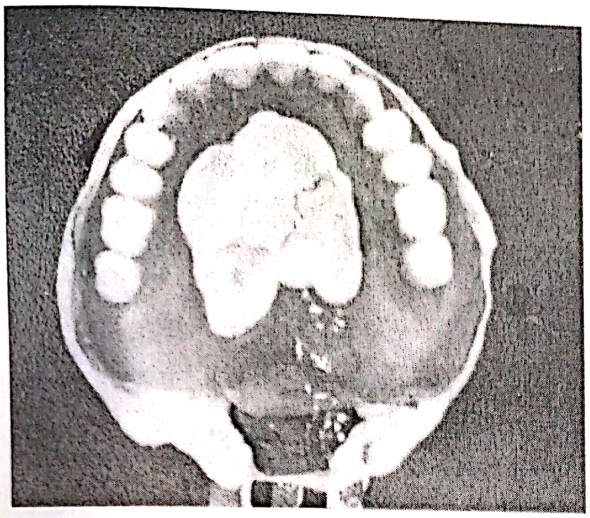

Figura 11.64. Macheta bazei protezei maxilare cu obturator – vedere mucozală (cazuistica dr. L. T. Ciocan).

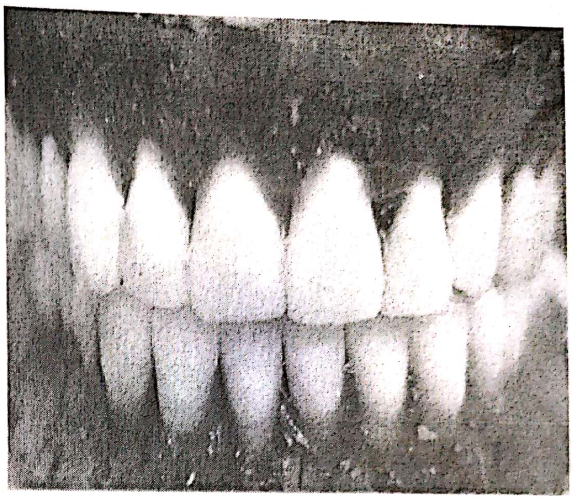

Figura 11.65. Macheta bazei protezei maxilare cu obturator şi a protezei totale antagoniste mandibulare – vedere frontală (cazuistica dr. L. T. Ciocan).

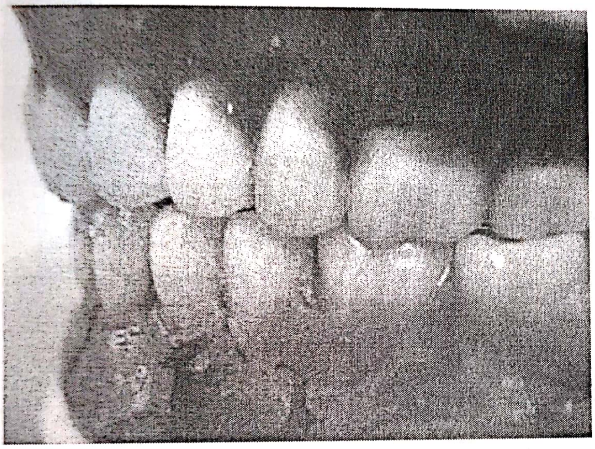

Figura 11.66. Macheta bazei protezei maxilare cu obturator şi a protezei totale antagoniste mandibulare – vedere laterală (cazuistica dr. L. T. Ciocan).

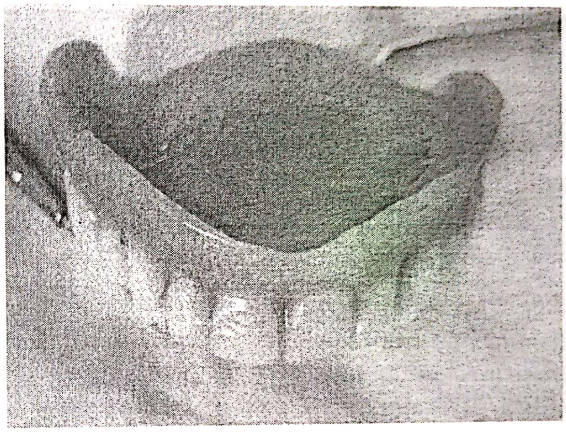

Figura 11.67. Proteza maxilară după polimerizare şi prelucrare (cazuistica dr. L. T. Ciocan).

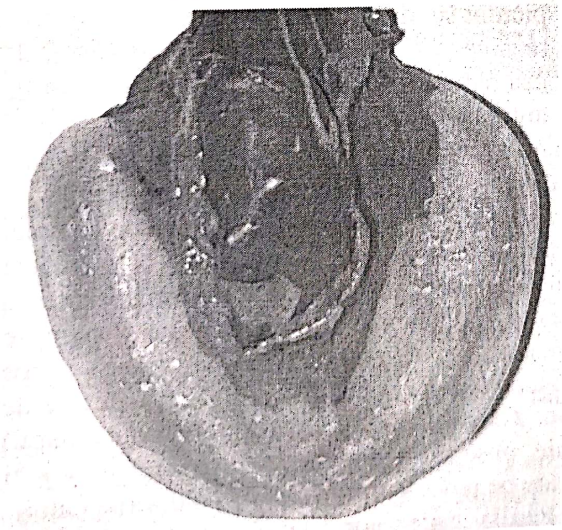

Figura 11.68. Amprenta defectului cu material termoplastic tip Kerr şi închisă funcţional marginal cu elastomer siliconic – vedere mucozală (cazuistica dr. L. T. Ciocan).

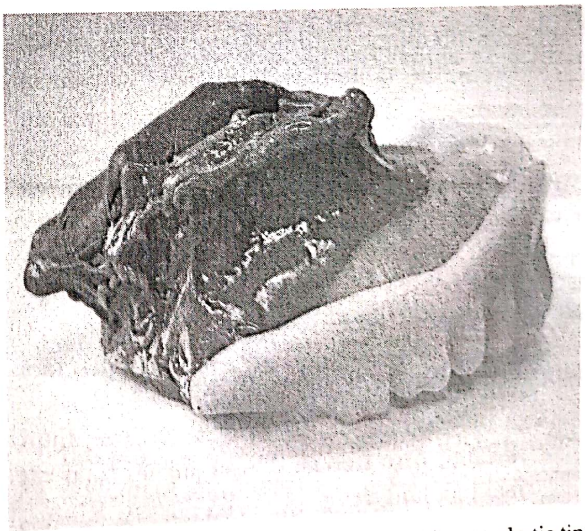

Figura 11.69. Amprenta defectului cu material termoplastic tip Kerr şi închisă funcţional marginal cu elastomer siliconic – vedere laterală (cazuistica dr. L. T. Ciocan).

Scanned with OKEN Scanner

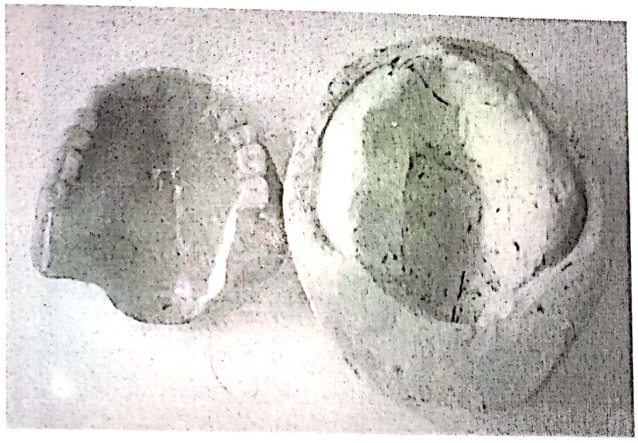

Figura 11.70. Proteza maxilară cu obturator median – vedere mucozală și model de lucru (cazuistica dr. L. T. Ciocan).

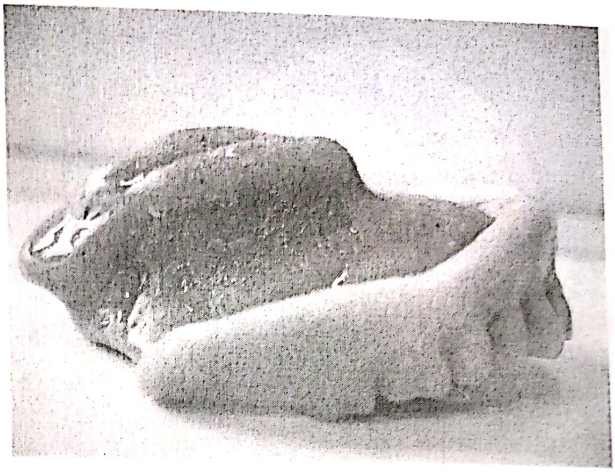

Figura 11.71. Proteza maxilară cu obturator median – vedere laterală (cazuistica dr. L. T. Ciocan).

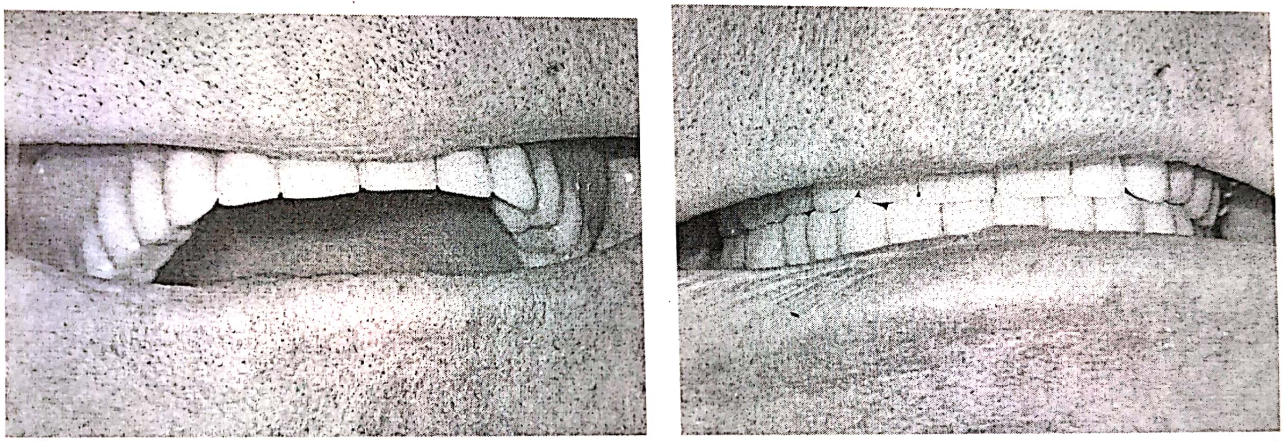

Figura 11.72. Proteza maxilară cu obturator median aplicată pe câmpul protetic (cazuistica dr. L. T. Ciocan).

Obturatorul definitiv

Proteza obturator definitivă nu va fi realizată mai devreme de 4 luni de la rezecție sau de la traumatismul ce a avut ca rezultat pierderea de substanță. Un obturator realizat prea devreme va deveni rapid ineficient și va trebui readaptat, ceea ce este de preferat de evitat.

Pentru a asigura un maxim de confort pacientului, obturatorul trebuie să indeplinească mai multe condiții [1, 8]:

- să asigure alimentația în bune condiții, fără reflux lichidian și o fonație fără șuierături;
- să fie stabil, ușor, să nu traumatizeze dinții restanți, care trebuie conservați un timp cât mai îndelungat;
- să poată fi introdus cu ușurință chiar dacă pacientul prezintă o oarecare limitare a deschiderii gurii;
- să asigure suportul părților moi care și-au pierdut suportul osos;
- să aibă o culoare suficient de apropiată de cea naturală, pentru a nu fi ușor observat de anturaj.

Pentru realizarea acestui obturator, trebuie efectuat un exemen minuțios al cavității bucale.

– ***Pierderea de substanță*** trebuie să fie complet tapițată cu mucoasă de bună calitate [1]. Trebuie să verificăm dacă nu există burjoni inflamatori sau sechestre în curs de eliminare. Prin palpare se reperează zonele unde există țesut fibros submucos, acestea putând fi folosite ca puncte de sprijin. Zonele fragile (cornetele, cloisonul sinusal) trebuie puse în evidență. Aceste repere vor fi indicate pe modele prin haşurare cu diferite culori.

– Părțile care vor trebui ocolite de către obturator (***orificiile trompelor Eustachio, recesusul etmoido-sfenoidal***) trebuie de asemenea precizate.

Scanned with OKEN Scanner

– ***Statusul dentar al celor două arcade*** trebuie verificat clinic şi radiologic. Este de preferat să se realizeze extracţia dinţilor cu o oarecare mobilitate pentru a nu fi puşi în situaţia de a o realiza după ce proteza este deja confecţionată [1, 8].

Dinţii cu distrucţii sau infecţii pot fi conservaţi dacă au o implantare solidă şi dacă pot fi trataţi cu eficacitate. În acest caz, vor fi reconstituiţi şi protejaţi prin proteze unidentare, pentru a constitui puncte de sprijin solide pentru viitoarea proteză.

– Trebuie examinată de asemenea ***ocluzia***, de care vom ţine cont în realizarea desenului viitoarei plăci şi în pozitionarea croşetelor.

Vom nota de asemenea starea mucoasei şi dacă există o uscăciune a mucoasei orale.

Proteza cu obturator are două componente [1, 2, 8]:

1. **placa palatinală** din acrilat sau metalică, după caz;
2. **obturatorul propriu-zis** confecţionat din acrilat dur sau cu rezilienţă crescută. Este gol pe dinăuntru pentru a-i reduce cât mai mult posibil greutatea.

Obturatoarele rigide sunt adesea utilizate la dentaţi, în cazul unei pierderi de substanţă limitată sau ca element de susţinere a unei proteze a etajului în cazul mutilărilor complexe.

Obturatoarele din material rezilient sunt apanajul edentaţilor totale, sau în cazul unei lipse de substanţă largă, care interesează mai mult de jumătate din bolta palatină.

Aceste indicaţii nu sunt absolute, ele se adaptează de la caz la caz.

Au fost descrise numeroase tehnici de realizare a obturatoarelor definitive. În mare, ne putem rezuma la două procedee (lăsând la o parte variaţiile detaliilor tehnice).

1. Placă retentivă realizată în prima etapă, obturatorul fiind ataşat secundar; de obicei prin această tehnică se obţin obturatoarele rigide.

2. Întâi se realizează obturatorul, după care placa se realizează pornind de la o supraamprentă în care este inclus şi obturatorul realizat în prealabil din răşină rezilientă. Această tehnică este indicată cu predilecţie pacienţilor edentaţi, şi presupune realizarea obturatorului din material rezilient.

Considerăm că prima tehnică poate fi aplicată cu succes şi în cazul pacienţilor edentaţi total (fig. 11.77–11.94) cu condiţia realizării unei închideri marginale duble corespunzătoare atât a protezei cât şi a obturatorului la marginile defectului, încât utilizarea unui material rezilient (cu dezavantajele cunoscute) pentru obţinerea obturatorului nu este justificată.

Proteza definitivă cu obturator are, în principiu, aceleaşi etape clinico-tehnice de obţinere ca şi cea secundară, caracterul „definitiv" definind de fapt o utilizare pentru un timp mai îndelungat, de ani de zile, determină anumite particularităţi ale protezei susţinătoare şi nu ale obtuatorului care ar putea necesita o refacere a etanşeităţii după o perioadă mult mai scurtă. În acest sens, în funcţie de localizarea şi întinderea defectului, clasa edentaţiei şi de condiţiile tehnico-materiale se poate realiza uneori o proteză scheletată cu obturator. La cele mai multe cazuri, însă, datorită dimensiunii defectului şi a imposibilităţii realizării unui poligon de sprijin corespunzător, realizarea unei proteze scheletate cu obturator este contraindicată [1, 8].

Etape clinico-tehnice:

- **amprenta cu alginat în portamprentă standard a maxilarului şi defectului şi amprenta antagoniştilor (arcadei mandibulare)** *(etapă clinică)*;
- **turnarea modelelor preliminare** *(etapă tehnică)*;
- **obţinerea portamprentei individuale maxilare** *(etapă tehnică)*;
- **amprentare de precizie a maxilarului (amprentare funcţională)** *(etapă clinică)*;
- **turnarea modelelor funcţionale maxilare (se toarnă două modele sau se duplică modelul maxilar)** *(etapă tehnică)*;
- **realizarea şablonului de ocluzie** *(etapă tehnică opţională)*;
- **determinarea ocluziei (cu material de înregistrare ocluzală sau şablon de ocluzie)** *(etapă clinică)*;
- **montarea modelelor în articulator** *(etapă tehnică)*;
- **realizarea protezei maxilare** *(etapă tehnică)*;
- **amprentarea defectului de maxilar** *(etapă clinică)*;
- **turnarea modelului final** *(etapă tehnică)*;
- **realizarea obturatorului – camera cu vid** *(etapă tehnică)*;
- **adaptarea şi aplicarea protezei cu obturator** *(etapă clinică)*.

Tehnică. *După amprenta preliminară bimaxilară cu alginat în portamprente standard, se toarnă cele două modele, pe modelul maxilar fiind confecţionată din material polimeric (răşină acrilică simplă sau răşină compozită) o portamprentă individuală. Cu această portam-*

Scanned with OKEN Scanner

prentă se amprentează funcțional maxilarul, după protejarea tavanului defectului cu o compresă. În amprenta funcțională tehnicianul toarnă modelul de lucru și obturează defectul cu un material termoplastic de tip Kerr sau mai indicat Stentz pentru a putea realiza deasupra șablonul de ocluzie. Ansamblul obturator provizoriu-șablon de ocluzie permite înregistrarea relațiilor intermaxilare de ocluzie fără să apară o basculare necontrolabilă a șablonului pe câmpul prtetic. După montarea modelelor în articulator, tehnicianul realizează modelajul și montează dinții artificiali. După controlul clinic al machetei, proteza maxilară este definitivată fiind apoi utilizată ca portamprentă pentru amprentarea defectului de maxilar. Pentru realizarea unei bune etanșeități a obturatorului la marginea defectului este indicată modelarea din material temoplastic de tip Kerr a unei machete rigide directe a obturatorului care să poată susține un material elastic de consistență medie cu care să se închidă marginal amprenta. În această etapă se urmărește corespondența între cantitatea de material termoplastic și simetrizarea conturului facial [8]. *După dezinserție amprenta este analizată și sunt îndepărtate prin forfecare eventualele surplusuri refluate în zonele de retentivitate imposibil de depășit. Această amprentă este apoi ambalată vertical pentru a obține un obturator gol, de preferat din acrilat transparent.*

După prelucrare și lustruire proteza cu obturator este aplicată pe câmpul protetic și sunt perfectate contactele ocluzale.

Obturatorul final este controlat periodic la 3–6 luni. În timp, datorită pierderii etanșeității, poate fi necesară rebazarea sau uneori refacerea acestuia.

În figurile 11.77–11.94 sunt prezentate etapele clinice de obținere a protezei cu obturator la un pacient edentat total.

Figura 11.73. Defect de maxilar la un pacient dentat (cazuistica dr. L. T. Ciocan).

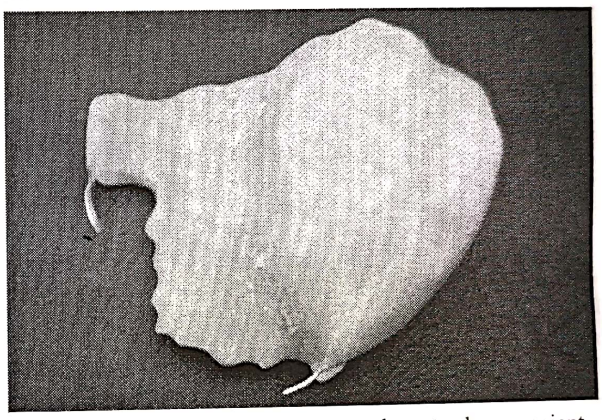

Figura 11.74. Proteza maxilară cu obturator la un pacient dentat –vedere mucozală (cazuistica dr. L. T. Ciocan).

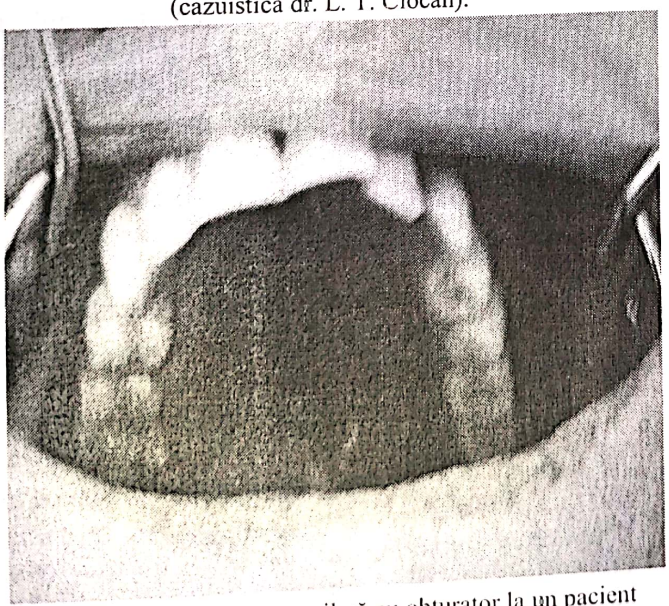

Figura 11.75. Proteza maxilară cu obturator la un pacient dentat pe câmpul protetic (cazuistica dr. L. T. Ciocan).

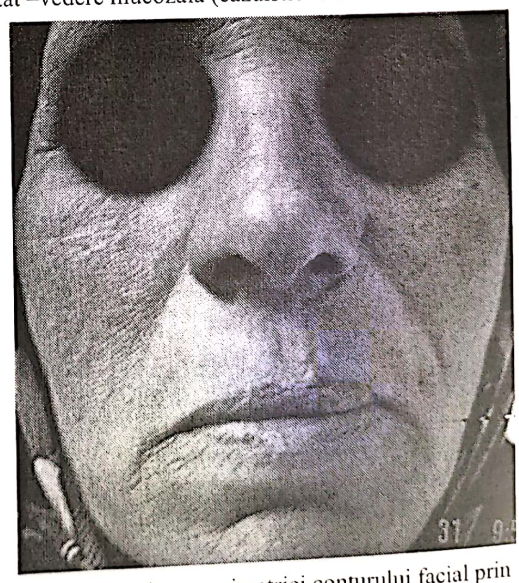

Figura 11.76. Refacerea simetriei conturului facial prin protezare la un pacient cu hemirezecție de maxilar (cazuistica dr. L. T. Ciocan).

Scanned with OKEN Scanner

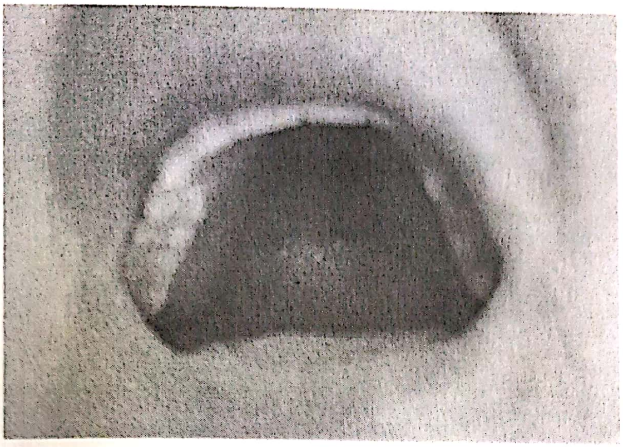

Figura 11.77. Proteza cu obturator secundară – pierderea în timp a menținerii pe câmpul protetic (cazuistica dr. L. T. Ciocan).

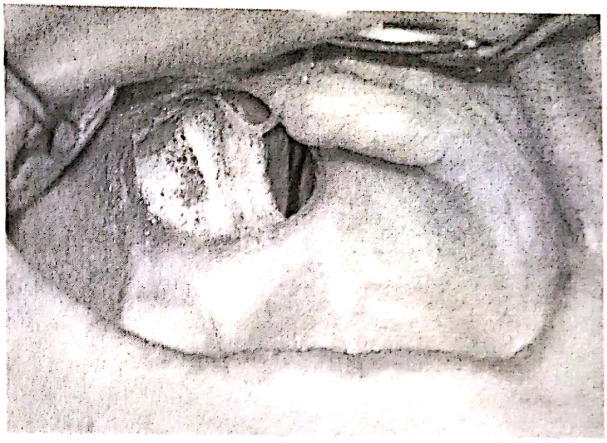

Figura 11.78. Defect de maxilar la un pacient edentat total cu comunicare buco-sinuzală la 7 luni postoperator (cazuistica dr. L. T. Ciocan).

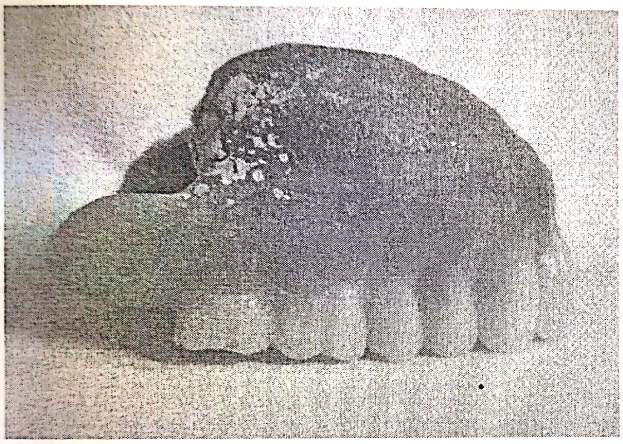

Figura 11.79. Proteza secundară cu obturator – vedere laterală (cazuistica dr. L. T. Ciocan).



Figura 11.80. Proteza secundară cu obturator – vedere posterioară (cazuistica dr. L. T. Ciocan).

Figura 11.81. Proteza secundară cu obturator – vedere ocluzală (cazuistica dr. L. T. Ciocan).

Figura 11.82. Proteza secundară cu obturator – vedere mucozală după secționarea obturatorului secundar (cazuistica dr. L. T. Ciocan).

Scanned with OKEN Scanner

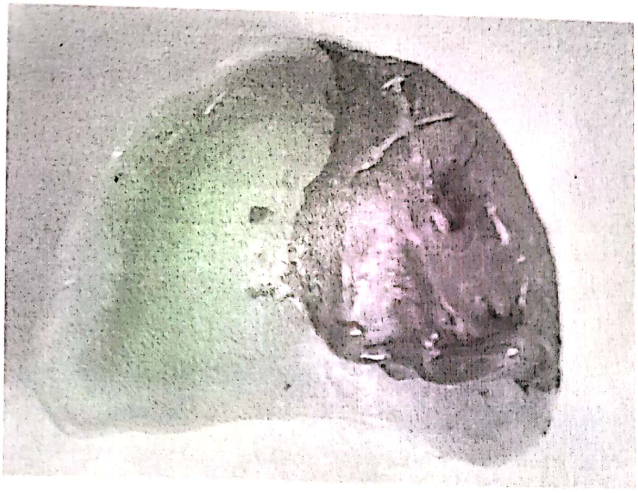

Figura 11.83. Macheta directă a obturatorului final din material termoplastic tip Kerr – vedere mucozală (cazuistica dr. L. T. Ciocan).

Figura 11.84. Amprenta de spălare pentru obținerea obturatorului final – vedere mucozală (cazuistica dr. L. T. Ciocan).

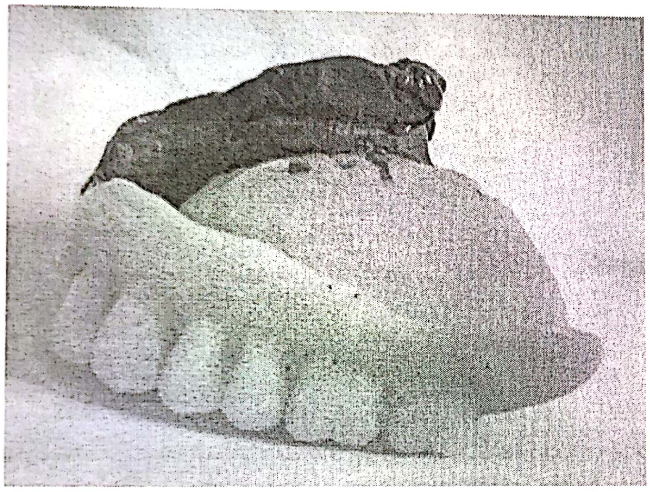

Figura 11.85. Macheta directă a obturatorului final din material termoplastic tip Kerr – vedere laterală (cazuistica dr. L. T. Ciocan).

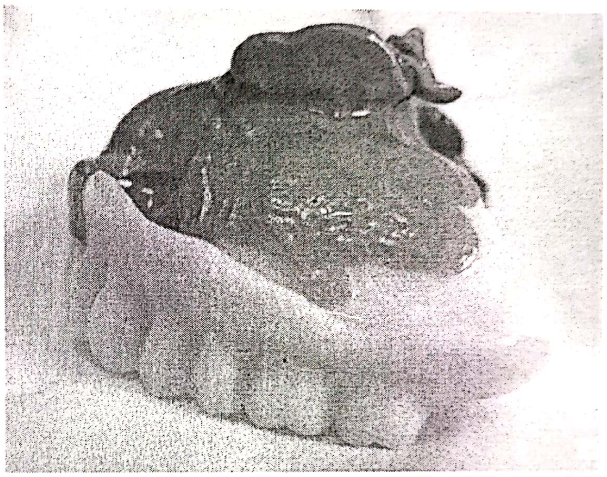

Figura 11.86. Amprenta de spălare pentru obținerea obturatorului final – vedere laterală (cazuistica dr. L. T. Ciocan).

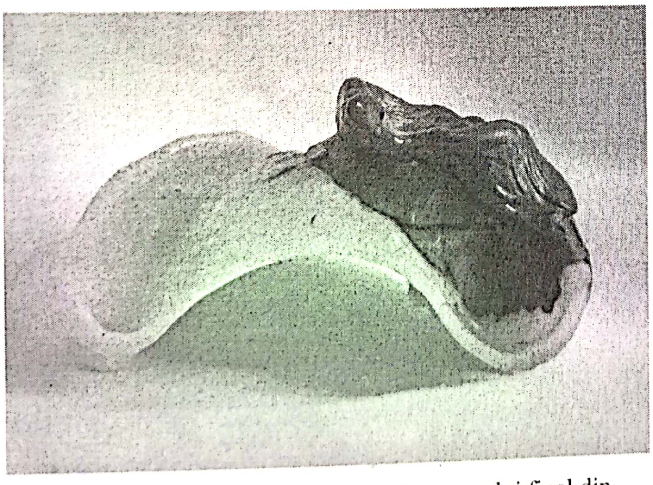

Figura 11.87. Macheta directă a obturatorului final din material termoplastic tip Kerr – vedere posterioară (cazuistica dr. L. T. Ciocan).

Figura 11.88. Amprenta de spălare pentru obținerea obturatorului final – vedere posterioară (cazuistica dr. L. T. Ciocan).

Scanned with OKEN Scanner

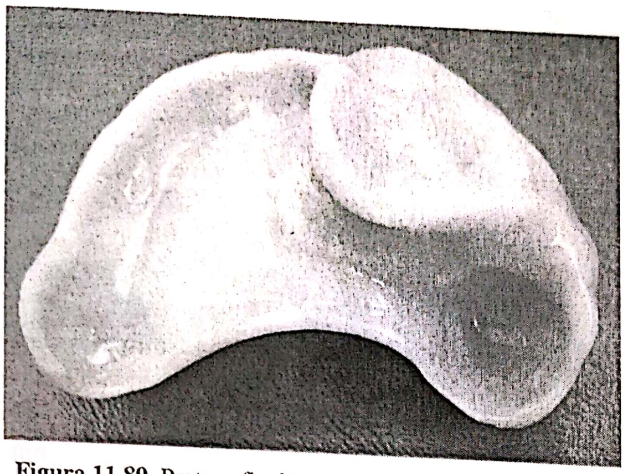

Figura 11.89. Proteza finală cu obturator – vedere mucozală (cazuistica dr. L. T. Ciocan).

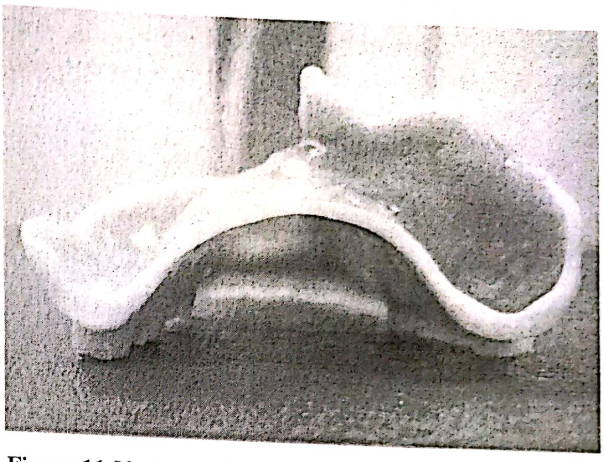

Figura 11.90. Proteza finală cu obturator – vedere posterioară (cazuistica dr. L. T. Ciocan).

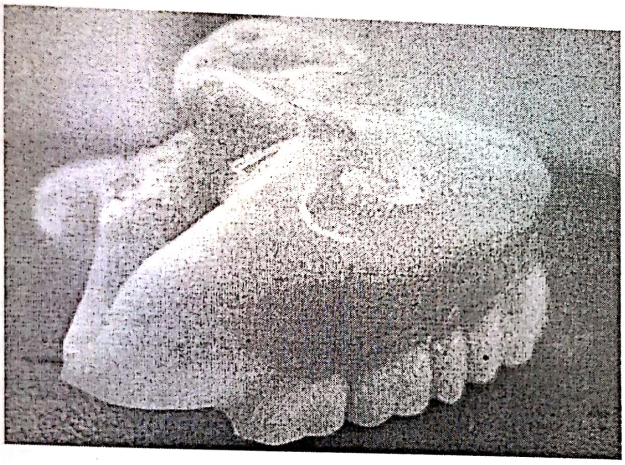

Figura 11.91. Proteza finală cu obturator – vedere laterală (cazuistica dr. L. T. Ciocan).

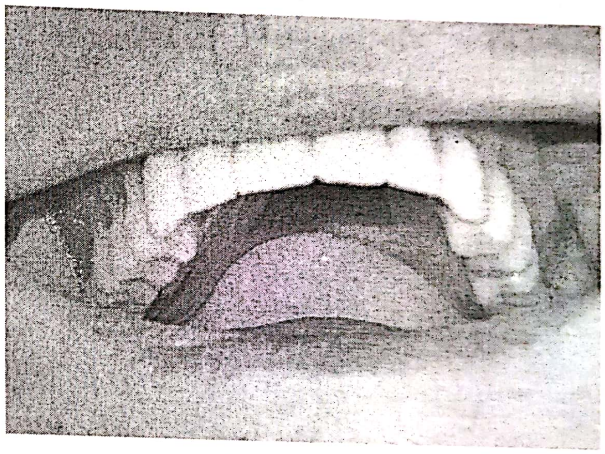

Figura 11.92. Proteza finală cu obturator pe câmpul protetic – închidere internă (cazuistica dr. L. T. Ciocan).

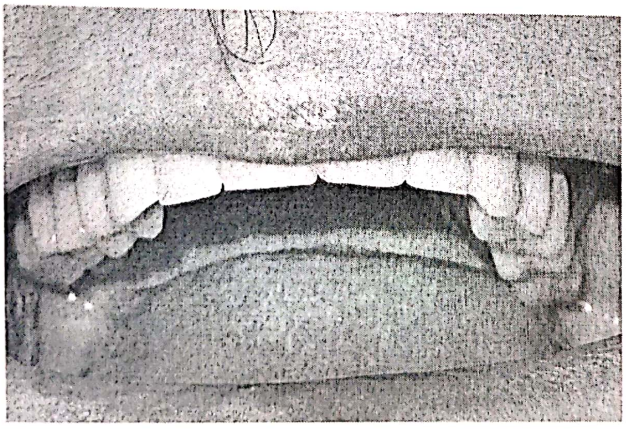

Figura 11.93. Proteza finală cu obturator pe câmpul (cazuistica dr. L. T. Ciocan) protetic – închidere externă.

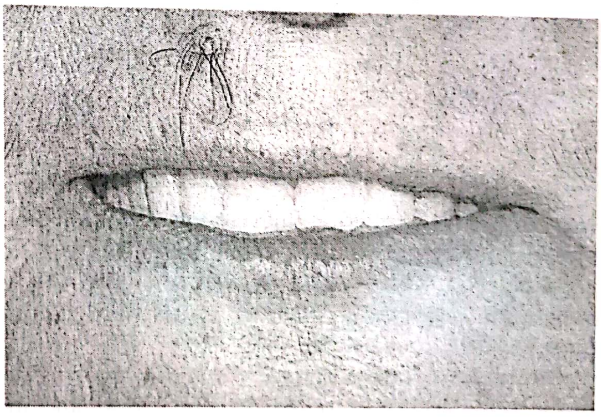

Figura 11.94. Proteza finală cu obturator pe câmpul protetic – refacerea suportului țesuturilor moi perimaxilare (cazuistica dr. L. T. Ciocan).

Scanned with OKEN Scanner

Defecte osoase ale mandibulei

Şi în acest caz trebuie stabilită o diferenţă între:
- defectele mandibulare mici fără întreruperea continuităţii corpului mandibular;
- defectele mandibulare mari, cu întreruperea continuităţii arcului mandibular.

Defectele mandibulare mici fără întreruperea continuităţii corpului mandibular

Aceste defecte apar de obicei fie ca urmare a unor rezecţii marginale sau după marsupializarea unor chisturi de mandibula.

Cazul pacinetului edentat în zona de defect

În această situaţie se realizează după aceeaşi tehnică descrisă şi la maxilar o şină linguală cu obturator prelungit în defect.

Cazul pacientului dentat în zona de defect

Acestă situaţie poate fi întâlnită după marsupializarea unor chisturi de dezvoltare care apar în special la tineri. Obturatorul de marsupializare va fi descris în următorul subcapitol.

Defectele mandibulare mari cu întreruperea continuităţii corpului mandibular

Îndepărtarea unui segment osos mandibular va avea consecinţe asupra ocluziei dentare, lipsa de continuitate osoasă determinând deplasări anormale ale fragmentelor restante. Importanţa acestor deplasări va fi în funcţie de o serie de factori, printre care cei mai însemnaţi vor fi persistenţa dinţilor în anumite zone indemne şi localizarea pierderii de ţesut osos. Atunci când această pierdere se localizează în zona laterală a corpului mandibular dacă fragmentul mic posterior este dentat deplasările vor fi mai reduse; în caz contrar când fragmentul mic este edentat, el va fi ridicat de acţiunea muşchilor ridicători ai mandibulei [1, 2] (fig. 11.95 şi 11.96).

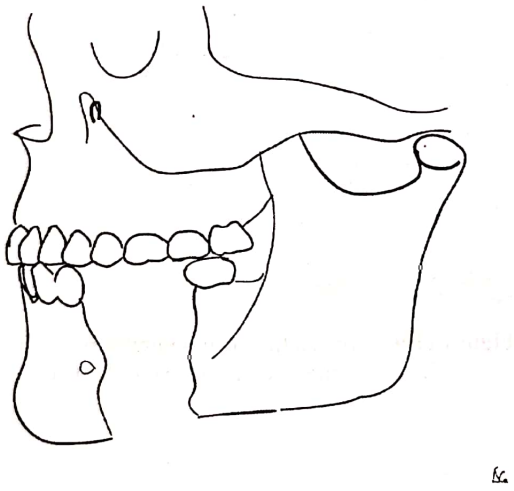

Figura 11.95. Defect segmentar mandibular – prezenţa dinţilor pe fragmentul mic se opune deplasării [2].

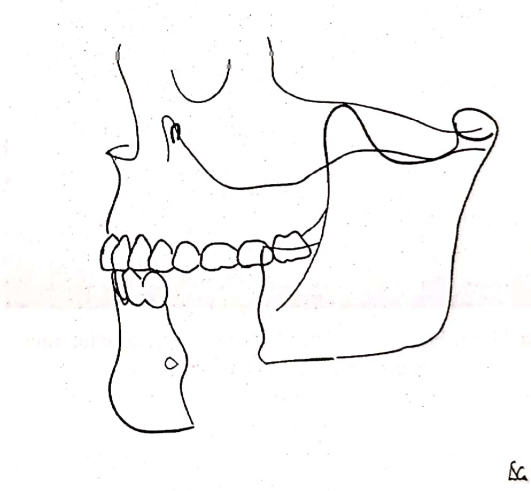

Figura 11.96. Defect segmentar mandibular – deplasarea fragmentului mic edentat [2].

În cazul în care din punct de vedere chirurgical este indicată realizarea unei rezecţii parţiale va apare o laterodeviaţie permanentă de partea afectată (fig. 11.97–11.99), ocluzia putând fi restabilită doar în momentul în care pacientul aproprie cele două arcade [1, 2, 8].

Amploarea laterodeviaţiei este în acest caz proporţională cu amploarea rezecţiei, ajungând în cazul unei hemirezecţii să nu mai poată fi corectată în momentul ocluziei, de multe ori dinţii frontali mandibulari restanţi să ocludă pe mucoasa palatinală din dreptul caninului de partea opusă [2].

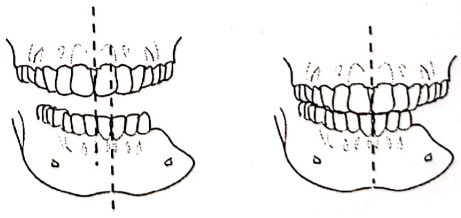

Figura 11.97. Laterodeviaţie permanentă de partea defectului segmentar mandibular [2].

Scanned with OKEN Scanner

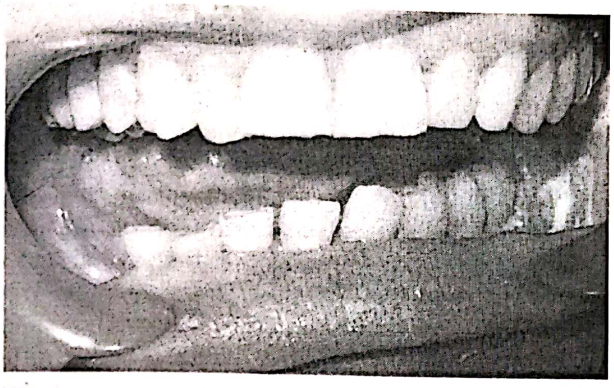

Figura 11.98. Hemirezecție dreaptă de mandibulă – laterodeviație la deschiderea gurii de partea afectată (cazuistica dr. L. T. Ciocan).

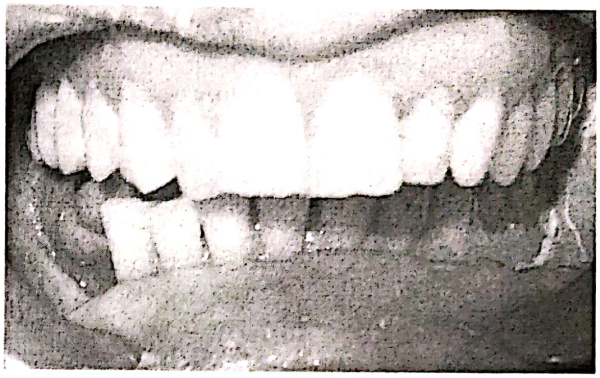

Figura 11.99. Hemirezecție dreaptă de mandibulă – reducerea deviației în ocluzie (cazuistica dr. L. T. Ciocan).

Toate aceste modificări ale funcției ocluzale pot fi corectate parțial sau total de aparate sau proteze speciale. Unele aparate sunt asemănătoare mijloacelor de contenție utilizate în tratamentul fracturilor de mandibulă sub formă de gutiere sau atele, însă indicațiile acestora sunt destul de restrânse în acest caz, fiind utilizate doar în defecte segmentare mici. Aceste gutiere sunt de fapt gutiere metalice segmentare ce se vor aplica pe segmentele mandibulare dentate restante, și care vor fi solidarizate prin doi conectori unul vestibular și altul lingual între care pot fi aplicate șei cu dinți artificiali [2] (fig. 11.100).

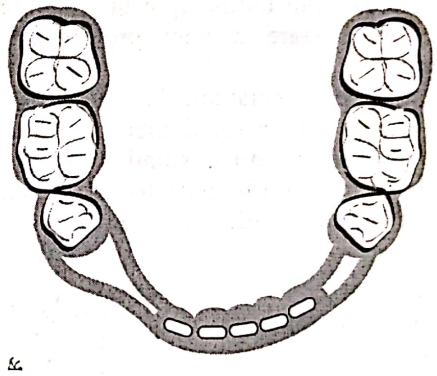

Figura 11.100. Rezecție segmentară protezată cu gutiere parțiale solidarizate prin bare vestibulară și linguală [2].

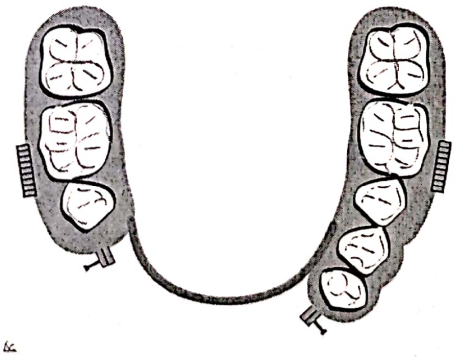

Figura 11.101. Atele bivalve conectate printr-o bară linguală – rezecție segmentară intercalată [2].

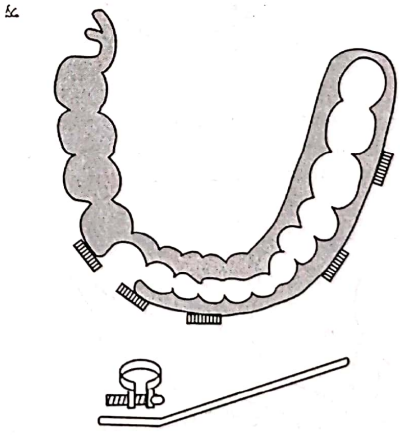

Figura 11.102 Atelă bivalvă – rezecție segmentară terminală [2].

Scanned with OKEN Scanner

Figura 11.103. Proteză imediată după rezecția întinsă a corpului mandibular (după Claude Martin [2]).

Macheta gutierei metalice se modelează pe un duplicat al modelului redus, apoi urmând etapele obişnuite de realizare a unei proteze parțiale scheletate.

În literatura de specialitate [1, 2, 8] mai sunt descrise şi atelele bivalvă, demontabile care au avantajul menținerii dimensiunii verticale de ocluzie, însă conectorul retrodentar elastic se poate fractura după îndepărtări succesive, iar sistemul este demontat numai de medic, fiind aproape imposibilă asigurarea unei autocurățiri şi curățiri artificiale eficiente, încât în timp relativ scurt apar gingivite şi parodontite marginale ale dinților restanți (fig. 11.101 şi fig. 11.102).

Rezecțiile întinse necesită o protezare imediată, care are ca scop înlocuirea părții de os înlăturat chirurgical. Aceste aparate pot fi provizorii sau definitive şi au fost introduse în practică încă din 1889 de Claude Martin [2]. Dispozitivul său provizoriu (fig. 11.103) se fixează pe bonturile mandibulare prin plăci cu şuruburi de platină, era confecționat din vulcanit şi era prevăzut cu un sistem de canale care să uşureze spălatul suprafețelor sângerânde [2].

Acest aparat provizoriu era înlocuit la 8–10 luni cu o proteză definitivă cu dinți artificiali. Alte proteze cu ancoraj osos la fragmentele mandibulare restante sunt cele imaginate de Ernst (fig. 11.104), Haussemansche (fig. 11.105) şi Stoppany (fig. 11.106) [2].

Alt tip de proteze pentru această situație clinică sunt cele ancorate la nivelul dinților restanți [2] (fig. 11.107).

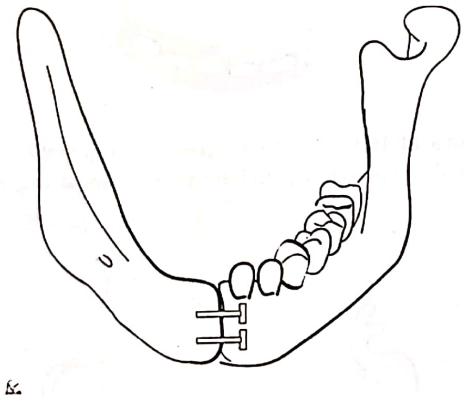

Figura 11.104. Aparat Ernest după hemirezecție de mandibulă – menținerea pe hemimandibula integră se realizează prin ligaturi metalice [2].

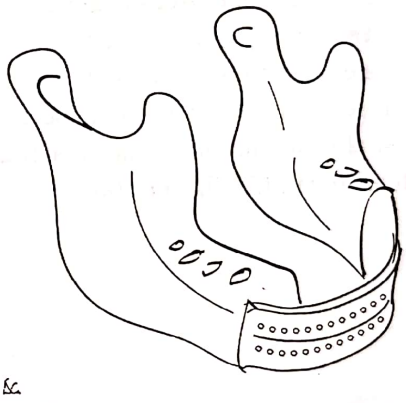

Figura 11.105. Aparat Haussmansche după rezecția segmentară de mandibulă [2].

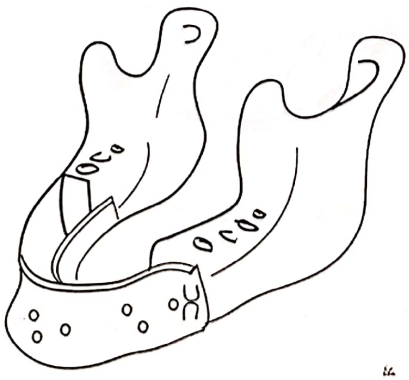

Figura 11.106. Aparat Stoppany după rezecția segmentară de mandibulă [2].

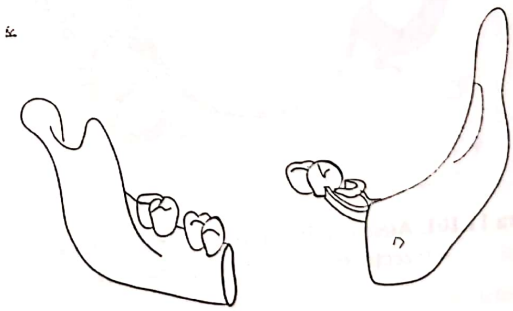

Figura 11.107. Proteză Ernst după hemirezecție de mandibulă [2].

Scanned with OKEN Scanner

Pierderea continuității osului mandibular va determina după cum spuneam deplasarea fragmentelor sau a fragmentului mandibular restant. Din acest motiv, în afara aparatelor și protezelor descrise, care înlocuiesc pierderea de substanță oasoasă, mai sunt o serie de aparate care au ca scop dirijarea fragmentului mandibular deviat mandibular în poziție corectă. Ele au diferite sisteme de ghidare și sunt cunoscute sub denumirea de proteze cu „plan înclinat" sau proteze cu plan de ghidaj (fig. 11.108 și fig. 11.109). În funcție de fixarea la dinții restanți ele pot fi fixe sau mobile [2].

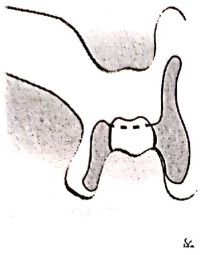

Figura 11.108. Principiul de acțiune a planului înclinat într-o zonă dentată [1].

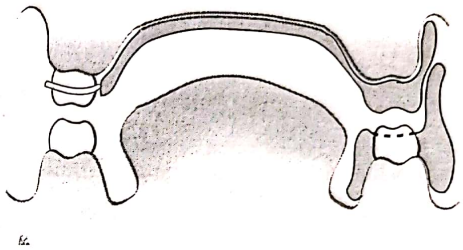

Figura 11.109. Principiul de acțiune a planului înclinat într-o zonă edentată [1].

Protezele cu plan înclinat

Denumirea lor este inspirată din nomenclatura unor aparate ortodontice, deși aceste aparate au o acțiune de obicei în sens orizontal asupra mandibulei. Ele sunt confecționate din lame metalice (fig. 11.110, 11.111) sau din acrilat transparent (fig. 11.116–11.119) și se utilizează exclusiv pe maxilare libere, care execută mișcări de deschidere-închidere (fig. 11.112, 11.113), fiind contraindicate de aplicat la maxilare blocate prin alte aparate [1, 2]. Lama se va plasa întotdeauna în așa fel încât să se opună sensului deplasării, iar fixarea planurilor înclinate se face sau pe un dispozitiv fix ce constă din coroane sau inele sau pe o proteză mobilizabilă, făcând corp comun cu ea.

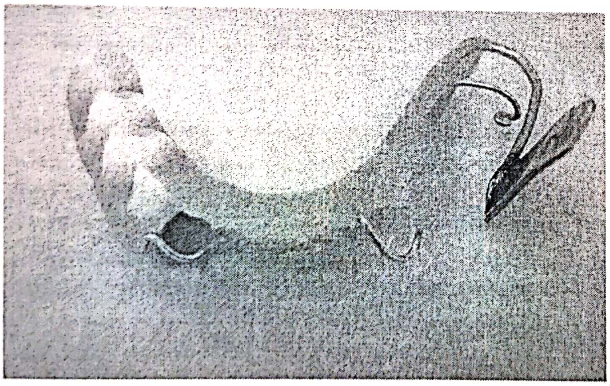

Figura 11.110. Proteză cu plan înclinat metalic – vedere frontală (cazuistica dr. L. T. Ciocan).



Figura 11.111. Proteză cu plan înclinat mealic – vedere orală (cazuistica dr. L. T. Ciocan).

Indicațiile planurilor înclinate depind de intensitatea tendinței de deplasare a mandibulei. În cazul unei deplasări foarte mari ele nu vor putea activa, având tendința de a bloca mișcările mandibulei, iar în cazul unei deplasări prea mici vor fi inactive, neavând nici o valoare practică. O deschidere prea amplă a gurii va provoca o ieșire a planului înclinat din lăcașul său dacă acesta există, sau o derapare a planului (fig. 11.115), palatinal de arcada dentară maxilară, pacientul reușind să reducă această deplasare numai cu ajutorul mâinilor [1]. Aceste inconveniente au fost remediate parțial de apariția planurilor înclinate duble, care au dezavantajul unui volum crescut și a unei tehnologii pretențioase [2].

Scanned with OKEN Scanner

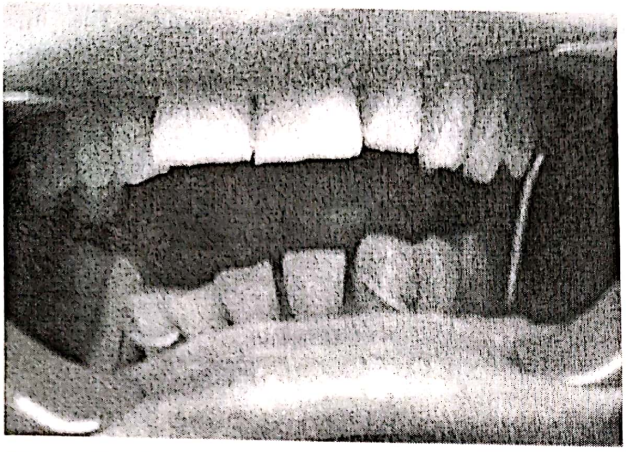

Figura 11.112. Hemirezecție dreaptă de mandibulă protezată cu proteză cu plan înclinat – planul înclinat se opune deviației (cazuistica Dr. L. T. Ciocan).

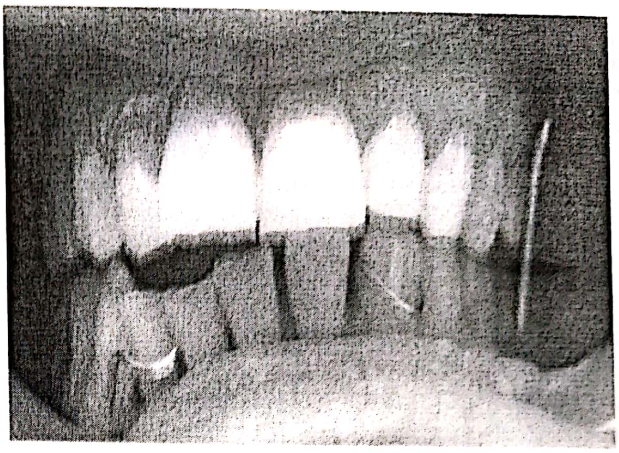

Figura 11.113. Hemirezecție dreaptă de mandibulă protezată cu proteză cu plan înclinat – planul înclinat ghidează mandibula în ocluzie (cazuistica dr. L. T. Ciocan).

Figura 11.114. Ortopantomogramă la 1 an după hemirezecție dreaptă de mandibulă (cazuistica dr. L. T. Ciocan).

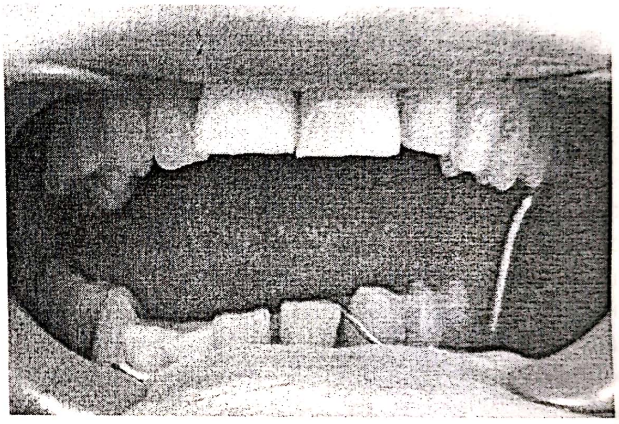

Figura 11.115. Blocajul mandibular la deschiderea amplă a gurii (cazuistica dr. L. T. Ciocan).

În cazul hemirezecțiilor de mandibulă cu sau fără dezarticulare se realizează de obicei o proteză mobilizabilă cu plan înclinat vestibular contralateral zonei de rezecție. Elementele componente ale acestei proteze chirurgicale sunt cele obișnuite ale unei proteze care se realizează într-o edentație parțială uniterminală sau mixtă (conector lingual, șei, elemente de menținere, sprijin și stabilizare) la care se adaugă baza care reconstituie regiunea bazală a corpului mandibular rezecat și planul înclinat [1, 2, 8].

Etape clinico-tehnice:

1. **amprenta preliminară bimaxilară cu alginat în portamprente standard (amprenta mandibulară în poziție redusă și nu laterodeviată)** *(etapă clinică)*;
2. **turnarea modelului preliminar și al celui antagonist** *(etapă tehnică)*;
3. **obținerea portamprentei individuale** *(etapă tehnică)*;
4. **amprentarea finala a mandibulei** *(etapă clinică)*;
5. **turnarea modelului final** *(etapă tehnică)*;
6. **realizarea șablonului de ocluzie** *(etapă tehnică)*;
7. **determinarea relației intermaxilare de ocluzie (cu șablon de ocluzie)** *(etapă clinică)*;
8. **montarea modelelor în articulator** *(etapă tehnică)*;
9. **obținerea machetei protezei cu plan de ghidaj** *(etapă tehnică)*;
10. **controlul clinic al machetei** *(etapă clinică)*;
11. **realizarea protezei cu plan de ghidaj** *(etapă tehnică)*;
12. **adaptarea și aplicarea orală a protezei** *(etapă clinică)*.

Scanned with OKEN Scanner

Tehnică

Proteza imediată cu plan înclinat

Această proteză nu impune probleme clinice deosebite ci necesită colabolarea bună cu un laborator experimentat în domeniu. După amprentele bimaxilare cu material alginic se confecționează o portamprentă individuală cu care se amprentează în elastomer siliconic arcada mandibulară preoperator. Pe baza unei determinări a relațiilor intermaxilare de ocluzie cele două modele sunt montate în articulator. Clinicianul marchează și radiază prin frezaj zona de rezecție ce cuprinde atât arcada dentară cât și zona de model subiacentă de aproximativ 1 cm adâncime. Pe acest model tehnicianul modelează macheta unei proteze parțiale acrilice sau după caz îl duplică și modelează macheta scheletului metalic a unei proteze scheletate cu plan înclinat. Indiferent de tipul protezei aceasta se definitivează preoperator și se aplica pe câmpul protetic imediat postoperator.

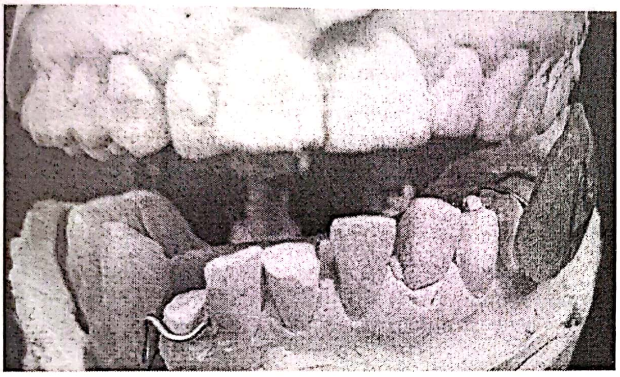

Figura 11.116. Proteză cu plan înclinat acrilic pe modele montate în articulator (cazuistica dr. L. T. Ciocan).

Figura 11.117. Proteză cu plan înclinat acrilic – vedere laterală (cazuistica dr. L. T. Ciocan).

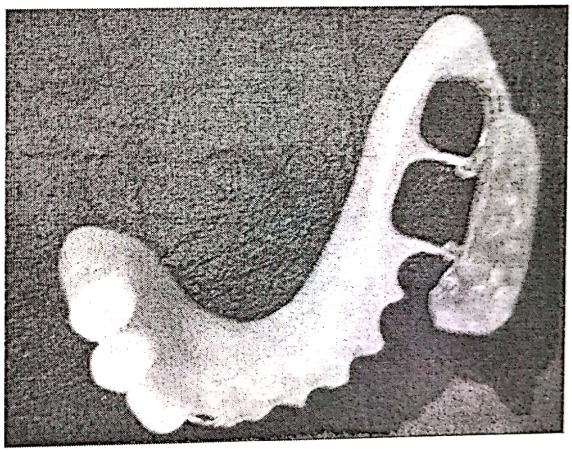

Figura 11.118. Proteză cu plan înclinat acrilic – vedere ocluzală (cazuistica dr. L. T. Ciocan).

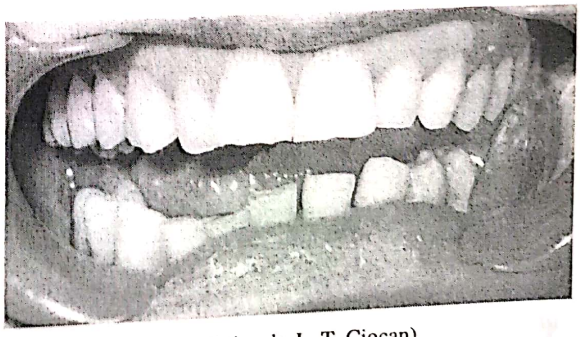

Figura 11.119. Proteză cu plan înclinat acrilic pe câmpul protetic (cazuistica dr. L. T. Ciocan).

Scanned with OKEN Scanner

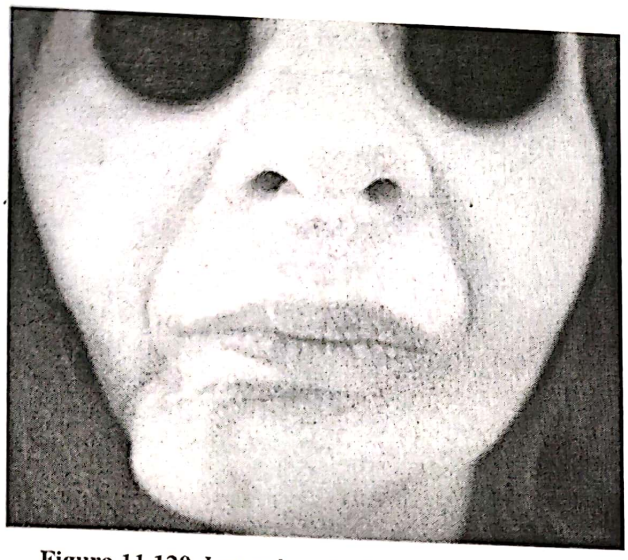

Figura 11.120. Laterodeviaţie de partea hemirezecţiei de mandibulă (cazuistica dr. L. T. Ciocan).

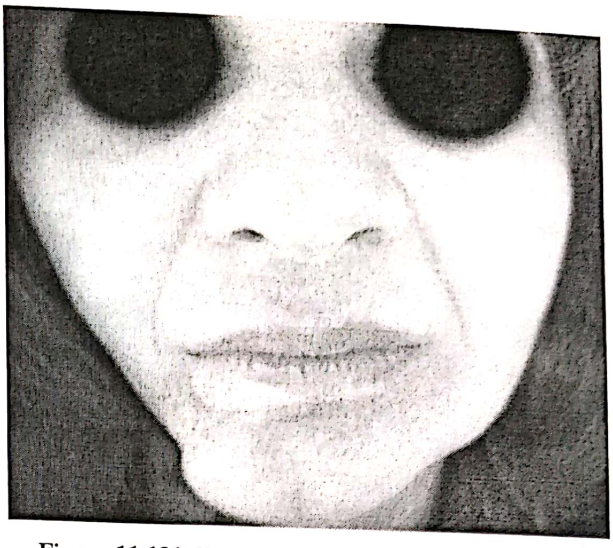

Figura 11.121. Reducerea laterodeviaţiei prin protezare cu plan înclinat (cazuistica dr. L. T. Ciocan).

Proteza secundară cu plan înclinat

La 6–8 luni de la operaţie proteza cu plan înclinat trebuie refăcută pentru a corespunde morfologic cu ţesuturile cicatriciale de la nivelul defectului paralingual şi pentru a reface suportul părţilor moi faciale din etajul inferior al feţei. La acest moment un rol foarte important îi revine proteticianului încă de la momentul amprentei preliminare. Aceasta trebuie realizată cu alginat de consistenţă chitoasă într-o portamprentă standard individualizată cu material termoplastic. După introducerea portampreantei cu material de amprentă în cavitatea orală se indică pacientului să închidă uşor gura moment în care medicul ghidează fragmentul mandibular restant spre poziţia de ocluzie normală observând simetrizarea conturului facial, în timp ce pacientul realizează cu limba mişcări funcţionale. Acelaşi procedeu este repetat şi la amprentarea funcţională în portamprentă individuală din acrilat autopolimerizabil sau răşină compozită cu material elastomeric de consistenţă medie. Pe baza modelului din gips dur turnat în această amprentă tehnicianul realizează un şablon de ocluzie. După determinarea relaţiilor intermaxilare cele două modele se montează în articulator şi prin aceleaşi procedee descrise mai sus se obţine proteza secundară cu plan încliniat. Spre deosebire de proteza imediată, în cazul protezei secundare cu plan înclinat, în faza de machetă se poate interveni clinic pentru reconturarea şi modelarea conturului facial prin adăugarea la nivelul bazei a unui material termoplastic de tip „Kerr".

APARATE UTILIZATE ÎN TRATAMENTUL CHIRURGICAL AL CHISTURILOR MAXILO-MANDIBULARE

Acest tip de aparat (fig. 11.122–11.127) reprezintă de fapt un obturator care se aplică după marsupializarea unor chisturi de maxilar/mandibulă. Fiind localizat de obicei într-o zonă dentată, obturatorul de marsupializare se realizează individual, nemaifiind necesară ataşarea lui la o şină linguală, marsupializarea realizându-se la nivelul fundului de sac vestibular în zona dentată sau retromolar pentru chisturile ramului ascendent al mandibule [1, 2, 8].

Tehnică. *Într-o baie de apă se termoplastifiază o plăcuţă de mărime adecvată de material termoplastic de tip Stentz sau Kerr care se aplică cu presiuni moderate la nivelul defectului. Pentru chisturile localizate în zona dentată a mandibulei este de asemenea necesară modelarea funcţională a materialului termoplastic în exces din afara cavităţii chistice pentru ca obturatorul să nu genereze leziuni de decubit în timpul actelor funcţionale. În funcţie de situaţia clinică, închiderea marginală a obturatorului se poate perfecta cu un material siliconic de spălare a machetei din stentz.*

În laborator acest dispozitiv este ambalat vertical şi se realizează plin – în bloc, din acrilat termopolimerizabil.

Obturatorul este purtat până la vindecarea completă, aproximativ 6–10 luni, cu vizite periodice la 3 săptămâni; la fiecare control, prelungirea din defect a acestuia se reduce treptat din profunzime în suprafaţă.

Scanned with OKEN Scanner

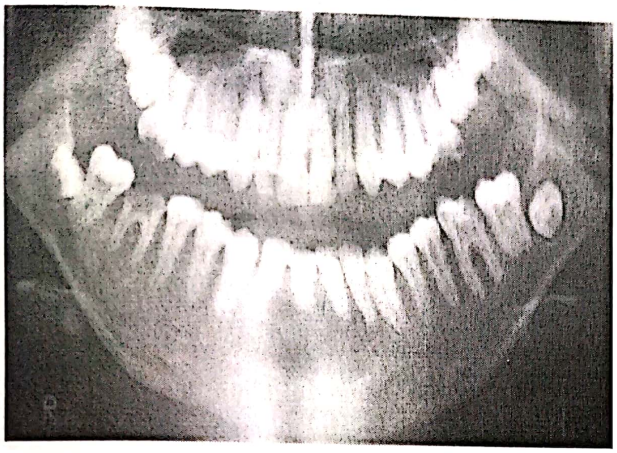

Figura 11.122. Imaginea ortopantomografică a unui chist median mandibular la prezentare (cazuistica dr. L. T. Ciocan).

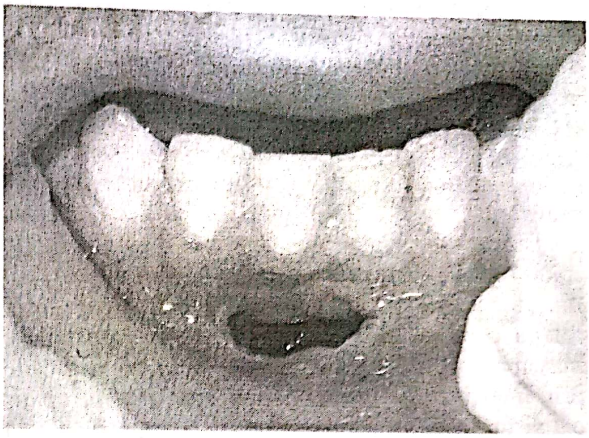

Figura 11.123. Imaginea clinică a chistului după marsupializare (cazuistica dr. L. T. Ciocan).



Figura 11.124. Obturator de marsupializare în zonă dentată – vedere mucozală (cazuistica dr. L. T. Ciocan).

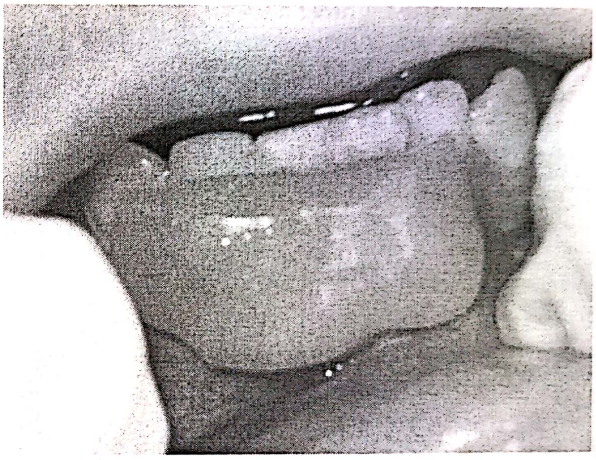

Figura 11.125. Obturatorul de marsupializare aplicat clinic (cazuistica dr. L. T. Ciocan).

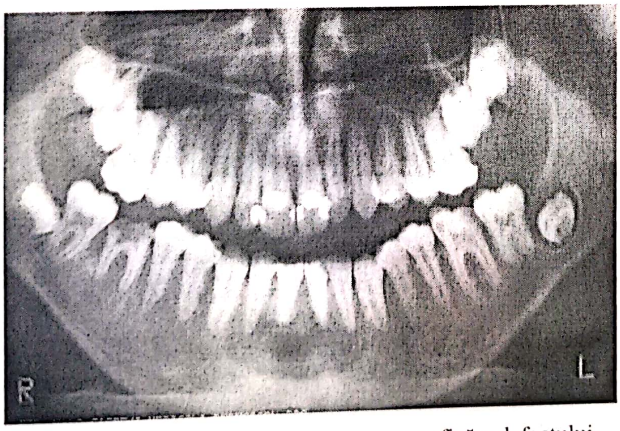

Figura 11.126. Imaginea ortopantomografică a defectului median mandibular la un an postoperator (cazuistica dr. L. T. Ciocan).



Figura 11.127. Imaginea clinică a orificiului de comunicare cu defectul la un an postoperator (cazuistica dr. L. T. Ciocan).

Scanned with OKEN Scanner

APARATE ŞI PROTEZE UTILIZATE ÎN PATOLOGIA ARTICULAŢIEI TEMPORO-MANDIBULARE

GUTIERA OCLUZALĂ DE REPOZIŢIONARE

În artritele temporo-mandibulare este indicată realizarea unei gutiere mult diferită ca design, concepţie şi tehnologie faţă de gutierele de imobilizare. Rolul acesteia este de a restabili raporturile anatomice şi funcţionale normale între relaţia centrică şi noua poziţie de intercuspidare maximă care se stabileşte între cele două arcade prin intermediul gutierei astfel încât atât în repaus cât şi mai ales în timpul mişcărilor funcţionale să nu mai existe presiuni excesive asupra discului sau tracţiuni exagerate asupra ligamentelor articulare [8].

Etape clinico-tehnice:

- **amprenta arcadelor dentare maxilară şi mandibulară** *(etapă clinică)*;
- **turnarea modelelor** *(etapă tehnică)*;
- **determinarea şi înregistrarea relaţiei intermaxilare de ocluzie în relaţie centrică** *(etapă clinică)*;
- **montarea modelelor în articulator***(etapă tehnică)*;
- **analiza modelului mandibular/maxilar la paralelograf** *(etapă tehnică)*;
- **realizarea gutierei** *(etapă tehică)*;
- **adaptarea şi aplicarea gutierei, control ocluzal** *(etapă clinică)*.

Tehnică. *La examenul clinic trebuie analizate atent direcţia şi nivelul planului de ocluzie (fig. 11.128), poziţia de relaţie centrică, poziţia de intercuspidare maximă, mişcarea de închidere şi deschidere a gurii, dar mai ales propulsia şi lateralitatea când se localizează interferenţele. În funcţie de denivelarea planului de ocluzie se alege realizarea unei gutiere de obicei de aceeaşi parte cu infraocluzia.*

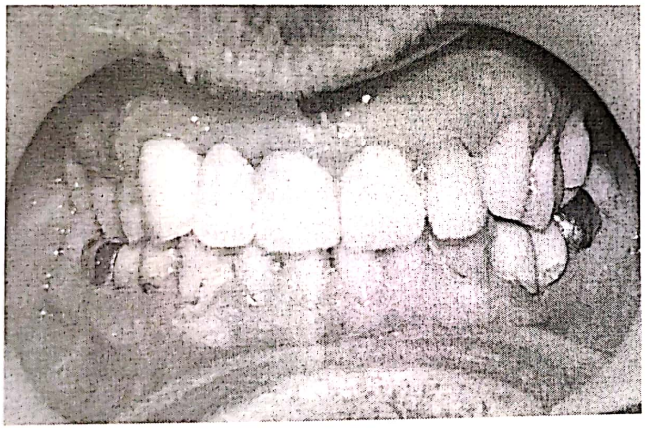

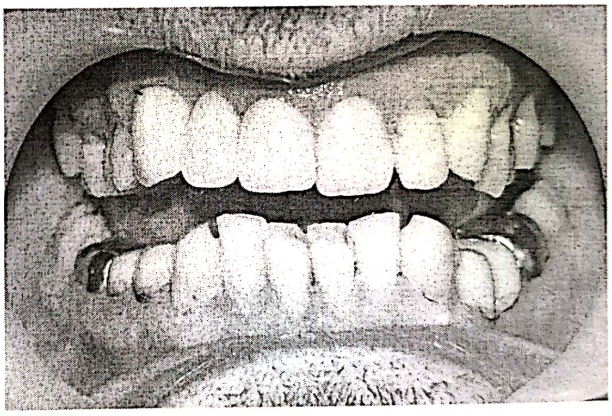

Figura 11.128. Caz clinic – artrită temporo-mandibulară bilaterală (cazuistica dr. L. T. Ciocan).

Este obligatorie amprentarea ambelor arcade cu un material fidel şi foarte stabil dimensional (silicon sau polieter în dublu amestec) în lingură standard. În laborator se toarnă două modele din gips extradur care vor fi trimise în cabinet pentru cea mai importantă fază în realizarea acestui aparat: determinarea şi înregistrarea relaţiilor intermaxilare.

După cum este binecunoscut, relaţia centrică este o poziţie constantă şi reproductibilă. Spre deosebire de ea, intercuspidarea maximă nu este constantă de-a lungul vieţii, suferind modificări din cauze iatrogene, din cauza unor traumatisme în antecedente sau din cauza unor malocluzii de dezvoltare. Indiferent de cauză, gutiera trebuie să corecteze această poziţie (cele două arcade se vor intercuspida prin intermediul gutierei) stabilind un raport optim în spaţiu relaţia centrică şi intercuspidarea maximă.

În majoritatea cazurilor singurele stopuri ocluzale care se vor păstra în noua poziţie de inrecuspidare maximă sun cele de gradul II, care nefiind stabile fac uneori deosebit de dificilă această înregistrare [8]. *Mai întâi se blochează laterodeviatia şi retropulsia mandibulară prin aplicarea în stare plastică a unei răşini auto- sau fotopolimerizante* (pattern ressin, *acrilat cu priză rapidă, compozit pentru obturaţii coronare) pe*

Scanned with OKEN Scanner

marginile incizale ale incisivilor inferiori, iar după vaselinarea feţelor palatinale şi marginilor incizale ale celor superiori, se indică pacientului să închidă încet gura şi să se oprească la primul contact dentar. Puţin înainte de priza răşinii se indică din nou o uşoară deschidere şi apoi închidere a gurii până la primul contact dentar apărut. Toate mişcările indicate se fac sub conducere unimanuală a mandibulei în relaţie centrică. Prin priza răşinii s-a asigurat o „stabilitate" provizorie a stopurilor ocluzale de gradul II care va permite înregistrarea viitoarei poziţii de intercuspidare maximă care se va realiza cu un material specific: ceară sau de preferat silicon de ocluzie. Tot în această etapă este indispensabilă determinarea cu arc facial a poziţiei axei balama terminale deoarece gutiera se va modela, pe cât posibil, într-o ocluzie echilibrat balansată.

După aceste determinări modelele vor fi montate într-un articulator. Modelul de lucru este analizat la paralelograf, cu ajutorul căruia se stabileşte axul de inserţie şi dezinserţie al gutierei şi se trasează ecuatoarele protetice ale dinţilor. După refixarea modelului în articulator se prepară un acrilat baropolimerizabil transparent care se aplică interarcadic cu atenţie astfel încât să acopere dinţii modelului de studiu până la ecuatorul protetic şi să fie suficient de gros încât prin închiderea articulatorului să aibă impresiunile feţelor ocluzale ale antagoniştilor vaselinate în prealabil.

După polimerizare se echilibrează ocluzia, şi apoi gutiera se îndepărtează de pe model, se prelucrează şi se lustruieşte (fig. 11.129 şi fig. 11.130).

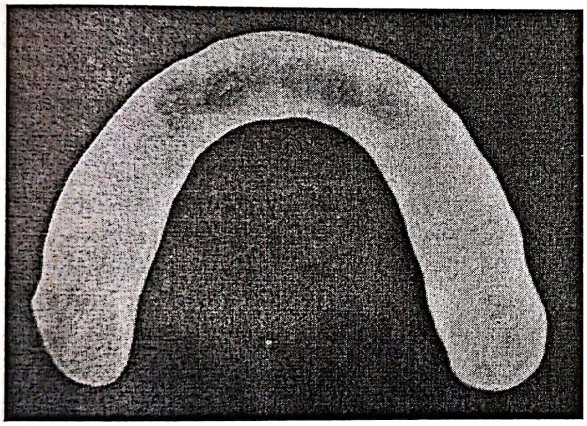

Figura 11.129. Gutieră ocluzală mandibulară – vedere dentară (cazuistica dr. L. T. Ciocan).



Figura 11.130. Gutieră ocluzală mandibulară – vedere frontală (cazuistica dr. L. T. Ciocan).

Ea se utilizează permanent [8] *(fig. 11.131), cu excepţia pauzelor de igienă, pentru o perioadă de 6–8 săptămâni timp în care simptomatologia ar trebui să se remită. În acest timp pacientul este chemat la control ocluzal la 24 de ore de la aplicare, 48, 72, şi apoi de două ori pe săptămână. În cazul remiterii complete a simptomatologiei cazul se poate reabilita protetic definitiv.*

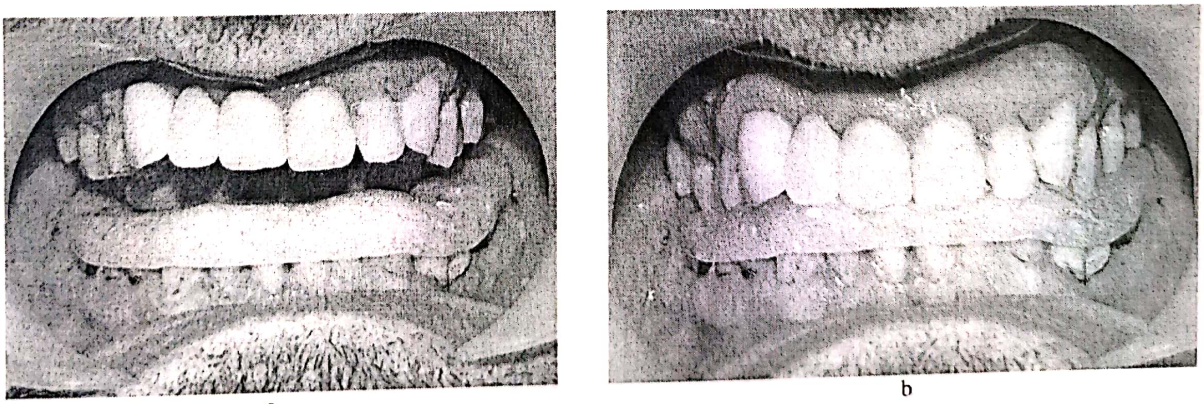

a b

Figura 11.131. Gutieră ocluzală mandibulară – corectarea planului de ocluzie: a. dezocluzie: b. ocluzie (cazuistica dr. L. T. Ciocan).

Scanned with OKEN Scanner

BIBLIOGRAFIE

1. Benoist M: Rehabilitation et prothese maxillo-faciales, Julien Prelat, Paris, 1978.
2. Alexandru C, Alexandru C: Tehnica executării aparatelor şi protezelor ortodontice şi chirurgicale, Editura Didactică şi Pedagogică, Bucureşti, 1973.
3. Burlibaşa C: Chirurgie orală şi Maxilo-Facială, Editura Medicală, Bucureşti, 1999.
4. Terry D, Douglas G: Oral Cavity Reconstruction, Informa Healthcare, October 5, 2005.
5. Simici P: Dicţionar medical, Editura Medicală, Bucureşti, 1969.
6. www.dexonline.ro.
7. Ganuţă N, Bucur A: Chirurgie Maxilo-Facială – Curs, Editura Naţional, Bucureşti, 2003.
8. Taylor T: Clinical Maxilo-Facial Prosthesys, 1st edition, Quintessence Publishing (IL); December 15, 2000.

Scanned with OKEN Scanner

Capitolul 12
INFECȚII ORO-MAXILO-FACIALE

VICTOR GHIȚĂ, COSMIN TOTAN, CRISTINA PĂDURARIU

ETIOLOGIE

Afecțiunile supurative apar frecvent în regiunea oro-maxilo-facială. Majoritatea lor sunt de cauză odontogenă, fiind produse de germeni piogeni.

Multiplicarea microorganismelor ce se desfăşoară la nivelul cavității orale, are ca factori favorizanți: temperatura, umiditatea, prezența zonelor retentive şi aportul alimentar.

Majoritatea autorilor consideră că supurațiile în sfera oro-maxilo-facială pot fi determinate de [1]:

1. afecțiuni dento-parodontale, cel mai frecvent implicate fiind gangrena complicată cu parodontită apicală, pericoronarita supurată a molarilor de minte, pungile parodontale din parodontopatiile marginale cronice profunde, fracturile dentare etc.;
2. complicațiile diferitelor tratamente stomatologice cum ar fi: obturații coronare fără tratamente de canal adecvate patologiei pulpare existente, obturații de canal incomplete sau în exces, tracțiuni ortodontice exagerate cu mortificări pulpare;
3. complicațiile locale ale anesteziei loco-regionale, datorate lipsei asepsiei şi antisepsiei rezultând adevărate „puncții septice";
4. complicațiile extracției dentare, care poate fi incompletă sau traumatizantă, fără îndepărtarea procesului patologic periapical sau în debutul unui proces supurativ periapical („extracție la cald");
5. traumatismele cranio-faciale cu fracturi osoase, care sunt frecvent deschise în cavitatea orală;
6. corpi străini pătrunşi accidental prin mucoasă sau tegumente;
7. stafilococii cutanate extinse la nivelul spațiilor fasciale învecinate;
8. litiaza glandelor salivare în stadiul de „abces salivar" care poate efracționa parenchimul glandular, difuzând în spațiul respectiv;
9. osteomielita oaselor maxilare, care poate fi însoțită de o supurație a părților moi;
10. infecții faringo-amigdaliene;
12. tumori osoase benigne (chisturi) sau maligne (cu zone necrotice centrale) ce se pot suprainfecta, extinzându-se în spațiile fasciale vecine.

Flora microbiană implicată în supurațiile cervico-faciale este polimorfă, mixtă şi nespecifică (streptococi şi stafilococi gram-pozitivi, bacterii gram-pozitive şi negative, germeni aerobi şi anaerobi) [2]. Supurațiile oro-maxilo-faciale sunt în proporție de 87% plurimicrobiene şi doar 13% monomicrobiene [3]. Germenii cel mai frecvent implicați sunt *Streptococul beta-hemolitic, Stafilococul auriu şi Pseudomonas aeruginosa.* Flora cauzală este dominată atât cantitativ cât şi calitativ de germenii aerobi față de cei anaerobi [4].

În saliva umană s-au depistat 10^9 germeni într-un ml de salivă şi un număr de 300 de tulpini diferite [5]. Această floră microbiană saprofită este responsabilă de antagonizarea germenilor patogeni, ea incluzând şi numeroşi germeni condiționat patogeni. Aceşti germeni devin nocivi numai în condițiile pierderii echilibrului între gazdă şi microbiocenoza habituală sau în cazul pătrunderii lor la nivelul părților moi cervico-faciale.

Numărul şi virulența germenilor cauzali joacă un rol major în rapiditatea extinderii procesului supurativ de-a lungul spațiilor fasciale.

Streptococii generează enzime de tipul streptokinazei şi hialuronidazei, care depolimerizează fibrina şi substanța fundamentală a țesutului conjunctiv de susținere al gazdei. Astfel, se

Scanned with OKEN Scanner

facilitează difuzarea infecției de-a lungul planurilor anatomice, cu apariția unui tablou clinic de supurație difuză de tipul flegmoanelor.

În schimb, stafilococul auriu determină apariția unei colecții limitate (abces) deoarece echipamentul său enzimatic include coagulaze ce transformă fibrinogenul în fibrină, limitând astfel extinderea procesului supurativ.

Mecanismele patogene care stau la baza supurațiilor perimaxilare sau ale spațiilor fasciale sunt [6]:

1. calea transosoasă prin care un proces patologic periapical migrează de-a lungul canalelor Hawers, ajungând subperiostal. După decolarea și erodarea periostului apare tabloul clinic de supurație periosoasă sau de supurație a spațiilor fasciale primare. Procesul supurativ difuzează întotdeauna transosos, pe calea minimei rezistențe, respectiv pe direcția în care procesul alveolar are dimensiunea cea mai redusă;

2. calea submucoasă care este întâlnită în parodontopatiile marginale profunde sau în accidentele de erupție dentară. Colecția supurată difuzează între os și fibromucoasa acoperitoare, dând naștere supurațiilor periosoase sau de spații fasciale primare;

3. calea directă care este întâlnită în traumatismele cu retenție de corpi străini, precum și în cazul „punctiilor septice";

4. calea limfatică în care infecțiile faringo-amigdaliene și dento-parodontale difuzează direct în ganglionii locali sau loco-regionali.

Procesul supurativ cantonat inițial periapical erodează corticala osoasă cea mai subțire și ajunge la nivelul părților moi periosoase. Evoluția spre o supurație periosoasă sau spre o supurație a spațiilor fasciale este influențată de relația topografică dintre locul în care procesul supurativ a erodat corticala osoasă și inserțiile musculare de la nivelul maxilarului sau mandibulei, sistematizată astfel după Peterson [7] în tabelul de mai jos:

Dintele implicat	Locul unde este perforată corticala osoasă	Raportul perforației cu inserțiile musculare	Mușchiul implicat	Localizare
Maxilar				
Incisivul central	vestibular	inferior	orbicularul gurii	vestibul
Incisivul lateral	vestibular (palatinal)	inferior	orbicularul gurii	vestibul (palatinal)
Caninul	vestibular	inferior	ridicătorul unghiului gurii	vestibul
	vestibular	superior	ridicătorul unghiului gurii	spațiul canin
Premolarii	vestibular	inferior	buccinator	vestibul
Molarii	vestibular	inferior	buccinator	vestibul
	vestibular (palatinal)	superior	buccinator	spațiul bucal (palatinal)

Dintele implicat	Locul unde este perforată corticala osoasă	Raportul perforației cu inserțiile musculare	Mușchiul implicat	Localizare
Mandibula				
Incisivii	vestibular	superior	mental	vestibul
Caninul	vestibular	superior	coborâtorul unghiului gurii	vestibul
Premolarii	vestibular	superior	buccinator	vestibul
Molarul 1	vestibular	superior	buccinator	vestibul
	vestibular	inferior	buccinator	spațiul bucal
	lingual	superior	milohiodian	spațiul sublingual
Molarul 2	vestibular	superior	buccinator	vestibul
	vestibular	inferior	buccinator	spațiul bucal
	lingual	superior	milohioidian	sp. sublingual
	lingual	inferior	milohioidian	spațiul submandibular
Molarul 3	lingual	inferior	milohioidian	spațiul submandibular

Spațiile fasciale care pot fi afectate direct de procesul supurativ după difuziunea sa transosoasă și erodarea corticalei, se numesc *spații fasciale primare*. Ele sunt vecine cu zona proceselor alveolare ale maxilarului și ale mandibulei. Spațiile fasciale primare mandibulare sunt:

Scanned with OKEN Scanner

sp. submandibular, sp. sublingual, sp. bucal şi sp. submentonier. Spaţiile fasciale primare maxilare sunt: sp. canin, sp. bucal şi sp. infratemporal.

În lipsa tratamentului adecvat supuraţia se extinde de la spaţiile fasciale primare la *spaţiile fasciale secundare*. În cazul afectării acestora infecţia devine severă, iar complicaţiile şi morbiditatea se amplifică.

Amploarea proceselor supurative depinde şi de tipul şi virulenţa agentului patogen, de poarta de intrare, intervalul scurs de la apariţia primelor simptome, starea loco-regională a părţilor moi dar şi de statusul general şi capacitatea de apărare a organismului.

FORME ANATOMO-CLINICE

Din punct de vedere anatomopatologic, supuraţiile pot fi clasificate în:

1. Celulita acută,
2. Celulita cronică,
3. Abcesul,
4. Flegmonul.

CELULITA ACUTĂ

Celulita acută este expresia clinică a unei inflamaţii seroase, presupurative şi reversibile. Se caracterizează prin vasodilataţie, creşterea permeabilităţii vasculare, marginaţie leucocitară şi formarea unui exudat proteic ce conţine în etapele iniţiale un număr redus de celule inflamatorii. Clinic apare o tumefacţie dureroasă în dreptul factorului cauzal dentar cu tendinţă extensivă. Tegumentele acoperitoare sunt congestionate, iar starea generală este moderat alterată, cu febră şi frison. Celulita acută se poate remite spontan sau după suprimarea factorului cauzal şi antibioterapie.

CELULITA CRONICĂ

Celulita cronică apare când organismul reuşeşte să stagneze inflamaţia acută şi să neutralizeze noxele. Prin limitarea procesului inflamator, exudatul se va îmbogăţi cu numeroase leucocite şi fibrinogen dispus în reţea. Clinic se constată un infiltrat păstos, moderat dureros, legat de factorul cauzal dentar printr-un cordon fibros decelabil la palpare. Starea generală nu este septică. Celulita cronică se remite după suprimarea factorului cauzal dentar.

ABCESUL

Abcesul este o colecţie supurată limitată. Necroza tisulară apare ca urmare a microtrombozelor urmate de grave tulburări ale microcirculaţiei sangvine dar şi ca urmare a efectului direct al enzimelor bacteriene asupra ţesuturilor. Granulocitele sunt atrase în zona inflamată de leucotoxinele stafilococice şi eliberează enzime proteolitice care lizează ţesuturile necrotice formându-se exsudatul purulent ce este delimitat de ţesuturile vecine printr-o barieră piogenă cu numeroase granulocite şi macrofage. Clinic tumefacţia deformează regiunea, palparea este dureroasă şi se decelează fluctuenţă.

Tegumentele acoperitoare sunt congestionate, destinse şi lucioase. Starea generală este alterată cu febră, frison, tahicardie, tulburări ale diurezei. Tratamentul constă în incizia şi drenajul colecţiei supurate, urmat de suprimarea factorului cauzal dentar. Abcesele netratate pot evolua spre fistulizare, moment în care simptomatologia se ameliorează parţial. Ele pot difuza în spaţiile vecine sau pot determina infecţii osoase nespecifice (osteită, osteomielită).



Figura 12.1. Reprezentarea schematică a metodei de decelare a fluctuenţei la nivelul tegumentelor şi respectiv mucoasei, prin palpare.

Scanned with OKEN Scanner

FLEGMONUL

Flegmonul este o supurație difuză cu caracter extensiv, în care nu există o colecție supurată. Se caracterizează prin tromboză septică vasculară, necroză întinsă cu apariția de sfacele și prezența bulelor gazoase. Flegmoanele feței (flegmonul planșeului bucal și flegmonul difuz hemifacial) se remarcă printr-o tumefacție masivă, dură („lemnoasă") cu crepitații gazoase, iar tegumentele acoperitoare sunt destinse, cianotice sau livide. Starea generală este marcată de prezența sindromului toxico-septic. Tratamentul va urmări reechilibrarea stării generale a pacientului, incizia și drenajul tuturor spațiilor fasciale implicate în procesul supurativ difuz și îndepărtarea factorului cauzal dentar. Flegmoanele tratate necorespunzător au o evoluție letală, extinzându-se rapid spre baza craniului sau mediastin.

PRINCIPII GENERALE DE TRATAMENT ÎN INFECȚIILE ORO-MAXILO-FACIALE

Clinica de Chirurgie oro-maxilo-facială din București a stabilit următoarele criterii în conduita terapeutică a supurațiilor oro-maxilo-faciale:

1. Supurația este o urgență medico-chirurgicală, iar tratamentul trebuie să fie precoce și complex (chirurgical, antibioterapie, reechilibrare hidroelectrolitică).

2. Incizia se practică în zone declive pentru a permite drenajul gravitațional. Excepție fac cazurile în care necesitățile estetice sunt mari, inciziile fiind practicate în zone estetice.

3. Incizia nu se practică în zonele centrale ale tumefacției slab vascularizate.

4. Alegerea locului de incizie trebuie să țină cont de spațiile anatomice afectate, de o eventuală evoluție în spațiile fasciale vecine, de structurile vitale prezente la acel nivel, de tipul de drenaj, de posibilele sechele postoperatorii.

5. Incizia trebuie să faciliteze pătrunderea în spațiile fasciale afectate, dar și în spațiile fasciale vecine ce ar putea fi afectate de extensia supurației.

6. Inciziile cutanate sunt largi pentru a facilita accesul operatorului și drenajul colecției purulente precum și evacuarea țesuturilor necrozate.

7. Disecția practicată pentru drenaj este boantă.

8. Drenajul supurației se practică preferabil cu tuburi fixate la tegument sau mucoasă. Drenajul trebuie să permită evacuarea colecției purulente dar și spălăturile antiseptice. Tuburile de dren se mențin 24–72 de ore, până când secreția purulentă diminuează semnificativ sau nu mai este prezentă în plagă.

9. Spălăturile antiseptice efectuate sunt unidirecționale.

10. Tratamentul cauzal poate fi conservator sau radical, în funcție de amploarea procesului supurativ, dar și de starea dintelui cauzal ce se apreciază în urma examenului clinic și radiologic.

Tratamentul conservator al dintelui cauzal constă în chiuretajul periapical cu rezecție apicală și sigilarea suprafeței de secțiune a rădăcinii, el se aplică numai după remiterea fenomenelor inflamatorii acute. Această procedură terapeutică este precedată de drenajul endodontic ce se efectuează în timpul episodului acut.

Tratamentul radical constă în extracția dintelui cauzal și îndepărtarea prin chiuretaj a leziunii periapicale.

11. Tipul de anestezie pentru incizia supurațiilor se alege după anumite criterii:

Anestezia loco-regională se practică în următoarele situații:

– abcese periosoase fără implicarea spațiilor fasciale secundare,

– în cazul pacienților care refuză anestezia generală,

– în cazul supurațiilor la pacienți cu stare generală alterată, când anestezia generală este contraindicată, tratamentul chirurgical fiind o urgență.

Anestezia generală este indicată în următoarele situații:

– în abcese de spații fasciale,

– în supurații cu evoluție extensivă și rapidă, când este necesară explorarea spațiilor fasciale învecinate,

– pacienți necooperanți, inclusiv copii cu vârste sub zece ani.

12. Antibioterapia se asociază tratamentului chirurgical în următoarele situații:

– pacienții imunocompromiși,

– pacienții în vârstă,

– supurații cu evoluție extensivă și rapidă,

– supurații în spațiile fasciale secundare, profunde, multiple,

– supurații perimandibulare cu evoluție îndelungată,

– stare generală alterată, cu febră peste 38°C, tulburări de respirație.

Scanned with OKEN Scanner

13. Antibioterapia de primă intenție utilizează antibiotice uzuale, de preferință în asociere eficace pe flora aerobă și anaerobă.

14. Antibioterapia țintită conform antibiogramei se indică în următoarele condiții:

– tratamentul inițial antibiotic inefficient,

– evoluție rapidă severă, după antibioterapia de primă intenție și tratament chirurgical,

– supurații care interesează spațiile fasciale secundare, profunde, multiple,

– pacienți cu alergie la antibioticele uzuale administrate empiric,

– pacienții în vârstă, imunocompromiși sau cu afecțiuni sistemice,

– supurații perimandibulare (risc de osteomielită),

– supurații trenante, cu evoluție îndelungată, cu repetate tratamente antibiotice în antecedente.

15. Vindecare *per secundam*.

CLASIFICAREA INFECȚIILOR DIN REGIUNEA ORO-MAXILO-FACIALĂ

Această clasificare a infecțiilor utilizată în Clinica de Chirurgie oro-maxilo-facială din București este următoarea:

A. Infecțiile nespecifice

1. Infecțiile periosoase:
- spațiul vestibular
- spațiul palatinal
- spațiul corpului mandibular

2. Infecțiile spațiilor fasciale:

a. primare maxilare:
- bucal
- canin
- infratemporal

b. primare mandibulare:
- bucal
- submandibular
- submentonier
- sublingual

c. secundare:
- maseterin
- pterigomandibular
- temporal superficial și profund
- laterofarigian
- prevertebral
- parotidian

d. localizări particulare:
- abcesul limbii
- abcesul orbitei

3. Supurații difuze
- flegmonul planșeului bucal
- flegmonul difuz hemifacial

4. Fasciite necrozante

5. Limfadenite
- acute
- cronice

6. Infecții osoase
- osteoperiostită
- osteită
- osteomielită:
- supurata acută
- supurata cronică
- nesupurată
- osteonecroză

B. Infecțiile specifice

1. Actinomicoza

2. Sifilis

3. TBC

A1. INFECȚIILE PERIOSOASE

Infecțiile periosoase pot fi cantonate în următoarele spații:

- spațiul vestibular;
- spațiul corpului mandibulei;
- spațiul palatinal;

Spațiul vestibular

Delimitare

– Medial: mandibulă sau maxilar împreună cu periostul acoperitor.

– Lateral: mucoasa vestibulară.

– Superior: mușchiul buccinator.

– Anterior: mușchii intrinseci ai buzelor.

– Posterior: spațiul maseterin și laterofaringian.

Etiologie

Abcesul vestibular este consecința exteriorizării infecțiilor periapicale. Erodarea corticalei osoase vestibulare poate fi localizată:

– deasupra inserției mușchiului buccinator la mandibulă în zona posterioară.

– deasupra inserției mușchiului mental la mandibulă în zona anterioară.

– sub inserția mușchiului buccinator la maxilar în zona posterioară.

– sub inserția mușchiului ridicător al buzei și aripii nasului la maxilar în zona frontală.

Scanned with OKEN Scanner

Simptomatologie

Din punct de vedere evolutiv putem surprinde două faze: subperiostală şi submucoasă.

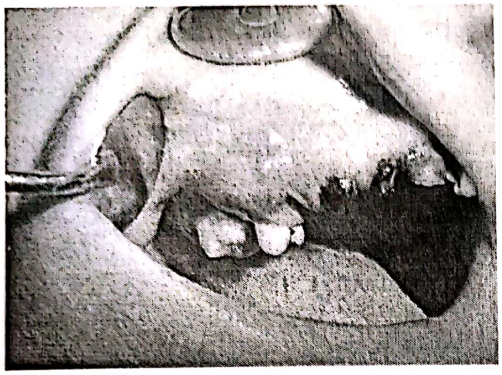

Figura 12.2. Abces vestibular (cazuistica prof. dr. A. Bucur).

Faza subperiostală este dominată de dureri vii, continue date de distensia periostului. Fibromucoasa corespunzătoare dintelui cauzal este congestionată şi edemaţiată, decelându-se o tumefacţie fără limite precise, dureroasă la palpare.

În faza submucoasă durerile scad în intensitate, tumefacţia capătă un caracter localizat decelându-se la palpare o zonă de fluctuenţă. Edemul inflamator de însoţire ne poate orienta spre stabilirea factorului cauzal dentar. De exemplu, aspectul de „buză de tapir" apare când punctul de plecare al supuraţiei este reprezentat de dinţii frontali maxilari. În abcesele vestibulare care au ca punct de plecare molarii mandibulari pacienţii prezintă trismus. Starea generală este discret alterată cu febră moderată şi agitaţie.

Diagnosticul diferenţial se face cu:

1. chistul de maxilar în faza de exteriorizare al cărui tablou clinic nu include semne inflamatorii.
2. chistul de maxilar suprainfectat, în care deformarea osoasă precede semnele inflamatorii, iar examenul radiologic precizează diagnosticul.

Principii de tratament

Tratamentul constă în incizia şi drenajul pe cale orală a colecţiei supurate, urmată după rezoluţia fenomenelor inflamatorii acute de tratamentul dintelui cauzal (extracţie sau tratament chirurgical conservator). Incizia va fi plasată longitudinal în vestibulul bucal, decliv de colecţia supurată. Astfel, inciziile din vestibulul superior sunt localizate cât mai aproape de fibromucoasa fixă, în timp ce inciziile din vestibulul inferior sunt cantonate cât mai aproape de fundul şanţului vestibular. După evacuarea colecţiei supurate se va plasa o lamă de dren pentru 24–48 de ore. Incizii plasate incorect pot leza structuri anatomice din vecinătatea apexurilor dinţilor cauzali. Astfel poate fi lezat sau secţionat nervul infraorbital când abcesul vestibular a avut ca punct de plecare caninul maxilar. Nervul mentonier poate fi interesat în timpul inciziei unui abces vestibular al carui dinte cauzal este unul din premolarii mandibulari.

Tratamentului chirurgical i se asociază analgezice şi AINS. Antibioterapia se va administra doar în cazul în care starea generală a pacientului sau afecţiunile asociate o impun.

Spaţiul palatinal

Procesele supurative palatinale pot fi localizate mai frecvent la nivelul palatului dur şi mai rar în vălul palatin.

Delimitare

Abcesele palatinale sunt delimitate cranial de palatul dur şi caudal de periost. Evoluţia supuraţiilor este limitată de prezenţa arcadelor dentare plasate anterior şi lateral, iar rafeul median împiedică extinderea infecţiei contralateral.

Etiologie

Abcesele palatinale au ca punct de plecare incisivul lateral maxilar, rădăcinile palatinale ale premolarilor şi molarilor maxilari.

Figura 12.3. Dinţii cauzali şi localizarea abcesului de spaţiu palatinal.

Scanned with OKEN Scanner

Simptomatologie

La nivelul palatului se observă o tumefacție hemisferică, elastică, extrem de dureroasă, cu fluctuență la palpare în zona centrală.

Fenomenele dureroase sunt asemănătoare ca amploare cu cele din faza subperiostală a abcesului vestibular.

Figura 12.4. Aspect clinic al abcesului de spațiu palatinal (abces palatinal), (cazuistica prof. dr. A. Bucur).

Evoluția nefavorabilă a abcesului palatinal este marcată de extinderea supurației spre vălul palatin, când pacientul va prezenta disfagie, disfonie, dispnee și alterarea stării generale.

Diagnosticul diferențial al abcesului palatinal se face cu:

- chistul maxilar suprainfectat, în care simptomatologia acută se supraadaugă unei deformări care a evoluat timp îndelungat, iar imaginea radiologică evidențiază o radiotransparență bine delimitată;
- formațiuni tumorale ale fibromucoasei palatinale sau ale osului maxilar, ce nu prezintă semne inflamatorii;
- goma luetică care se încadrează în simptomatologia generală a afecțiunii de bază, examenele serologice confirmând diagnosticul.

Principii de tratament

Incizia și drenajul abceselor palatinale sunt grevate de riscul lezării arterei palatine și arterei incisive. Traiectul inciziei va menaja vasele menționate. Există mai multe variante de plasare a inciziei în funcție de locul unde este cantonată colecția supurată. Astfel, incizia va fi plasată marginal la nivelul festonului gingival, dacă colecția supurată evoluează spre marginea liberă a mucoasei. După incizie se va pătrunde cu decolatorul până la nivelul colecției supurate.

Evoluția supurației spre linia mediană va necesita o incizie cu excizia unei porțiuni din mucoasa palatinală „în felie de portocală". Ea va fi plasată spre linia mediană evitând lezarea pachetului vasculo-nervos palatinal mare. După incizie colecția se drenează cu o meșă iodoformată pentru a evita acolarea prematură a marginilor inciziei.

O atenție deosebită se va acorda supurațiilor palatinale produse de chisturi radiculare sau foliculare suprainfectate de dimensiuni mari. În aceste cazuri o incizie mediană „în felie de portocală" complică tratamentul definitiv al formațiunii chistice, favorizând apariția unei comunicări buco-nazale sau buco-sinusale.

Un drenaj eficient al colecției supurate nu necesită antibioterapie, cu excepția unor pacienți cu afecțiuni generale asociate.

Tratamentul va cuprinde de asemenea suprimarea factorului cauzal dentar.

Spațiul corpului mandibular (abces peribazilar, perimandibular extern sau „semilunar")

Delimitare

Spațiul corpului mandibular este un spațiu virtual plasat între marginea bazilară și periostul acoperitor.

Etiologie

Această supurație recunoaște drept etiologie parodontitele apicale acute, chisturile suprainfectate și parodontopatiile marginale acute ale premolarilor și molarilor mandibulari.

Simptomatologie

Examenul cervico-facial relevă o tumefacție ce face corp comun cu marginea bazilară și nu permite palparea acesteia spre deosebire de abcesul paramandibular. Tegumentele sunt congestionate, destinse și lucioase, decelându-se fluctuență la palpare.

Scanned with OKEN Scanner

Figura 12.5. Aspect clinic de abces peribazilar (cazuistica prof. A. Bucur).

Examenul oral dificil de realizat din cauza trismusului, evidențiază congestia, edematierea şi împăstarea mucoasei în dreptul dintelui cauzal. Starea generală este alterată cu febră şi tahicardie.

Diagnosticul diferențial se face cu:

1. abcesul de spatiu submandibular în care tumefacția este situată în treimea posterioară a corpului mandibular sub marginea bazilară,
2. adenita supurată submandibulară în care debutul este nodular,
3. tumori suprainfectate ale corpului mandibular, în care examenul radiologic este caracteristic.

Principii de tratament

Tratamentul este chirurgical şi medicamentos. Incizia cutanată cu lungimea de 3–5 cm este plasată submandibular, decliv de colecția supurată la doua lățimi de deget sub marginea bazilară evitând astfel lezarea ramului marginal al nervului facial.

Incizia interesează tegumentul şi țesutul celular subcutanat, apoi se secționează platisma şi fascia cervicală superficială, permițând astfel accesul la colecția supurată. Palparea instrumentală decelează zonele rugoase, deperiostate ale corpului mandibular. Se vor plasa două tuburi de politen fixate la tegument ce se vor menține 24–48 ore, pe care se vor realiza irigații cu soluții antiseptice. Tratamentul medicamentos va fi reprezentat de antibiotice, analgezice şi AINS.

După dispariția fenomenelor inflamatorii acute şi remisia trismusului se va îndepărta factorul etiologic (extracția dintelui cauzal).

A2. INFECȚIILE SPAȚIILOR FASCIALE

Extinderea procesului supurativ dincolo de barierele anatomice ale spațiului vestibular (inserțiile muşchiului buccinator, muşchiului milohioidian, muşchiului orbicular al buzelor) duce la implicarea spațiilor fasciale.

Acest proces se desfăşoară pe direcția minimei rezistențe, adică de-a lungul țesutului conjunctiv lax şi al planurilor fasciale.

Viscerele de la nivelul capului şi gâtului sunt învelite de fascii. Fascia cuprinde două mari porțiuni cea superficială şi cea profundă.

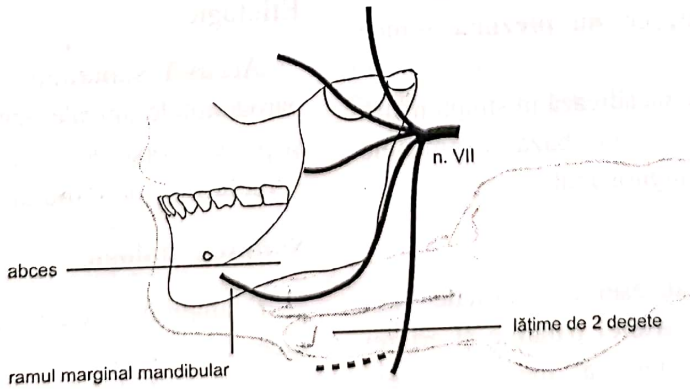

Figura 12.6. Reprezentarea schematică a plasării liniei de incizie submandibulară, pentru a nu evita lezarea ramului marginal al mandibulei din nervul facial.

Scanned with OKEN Scanner

Fascia superficială acoperă platisma (la nivelul gâtului), muşchii mimicii (sistemul musculo-aponevrotic subcutanat, SMAS) şi muşchiul epicranian al scalpului (galea aponevrotică).

Fascia cervicală profundă (FCP) se împarte într-o porţiune anterioară, mijlocie şi posterioară, învelind muşchi, vase, nervi şi viscere la nivelul gâtului, fiind situată profund de muşchiul platisma întinzându-se de la baza craniului până la nivelul bazei gâtului. Inferior fascia cervicală profundă se continuă cu structurile mediastinale ale toracelui prin apertura toracică superioară.

Porţiunea anterioară a fasciei cervicale profunde este plasată suprahioidian şi înveleşte mandibula, muşchii masticatori şi glanda parotidă (fascia parotideo-maseterină) [8].

Porţiunea mijlocie a fasciei cervicale profunde înconjoară muşchii infrahioidieni, dar şi traheea, laringele, esofagul, glanda tiroidă, nazo-, oro- şi laringo-faringele, luând denumirea de fascie viscerală. Ea trece prin apertura toracică superioară şi ajunge în mediastinul superior, unde continuă adventicea esofagului şi traheei.

Fascia viscerală se prelungeşte la nivelul muşchilor constrictori ai faringelui, căpătând denumirea de fascia bucofaringiană.

Partea posterioară a fasciei cervicale profunde înveleşte artera carotidă, vena jugulară internă şi nervul vag şi formează teaca carotică. Ea se continuă posterior, luând denumirea de fascie prevertebrală şi fascie alară.

Fascia prevertebrală înveleşte în totalitate musculatura posterioară a gâtului (cu excepţia muşchiului trapez) şi partea cervicală a coloanei vertebrale. Ea se întinde de la baza craniului şi până la diafragm, unde comunică cu mediastinul posterior.

Fascia alară se întinde de la baza craniului la nivelul lui C6 la T4 unde se uneşte cu fascia bucofaringiană a porţiunii mijlocii a FCP. Între fascia alară şi prevertebrală se delimiteaza „spaţiul de risc" sau spaţiul 4 după Grodinsky şi Holyoke. Prin spaţiul 4, o supuraţie de la nivelul capului şi gâtului poate difuza rapid în torace. Fisuri în fascia alară permit extinderea infecţiilor de la spaţiul laterofaringian la cel retrofaringian şi de aici la spaţiul prevertebral.

Peterson clasifică spaţiile fasciale în trei grupe:

– spaţii fasciale primare ale maxilarului (bucal, canin, infratemporal).

– spaţii fasciale primare ale mandibulei (bucal, submandibular, submentonier, sublingual).

– spaţii fasciale secundare (maseterin, pterigo-mandibular, temporal superficial şi profund, laterofaringian, prevertebral).

A2a. INFECŢIILE SPAŢIILOR FASCIALE PRIMARE MAXILARE

Spaţiul bucal

Delimitare

Medial: muşchiul buccinator ce se inseră la nivelul maxilarului şi mandibulei;

Lateral: tegumentul;

Superior: arcul zigomatic;

Inferior: spaţiul corpului mandibulei şi spaţiul submandibular;

Anterior: muşchiul zigomatic mare, muşchiul coborâtor al unghiului gurii, spaţiul infraorbital;

Posterior: rafeul pterigomandibular şi spaţiul maseterin.

Luând în considerare criteriile anatomo-clinice, regiunea bucală este subîmpărţită în spaţiul genian şi spaţiul paramandibular (porţiunea inferioară a spaţiului bucal).

a. Spaţiul genian

Spaţiul genian este împărţit de muşchiul buccinator, ce se comportă ca o diafragmă într-un compartiment lateral şi unul medial. Compartimentul lateral (extern) este plasat între tegument şi buccinator, iar compartimentul medial (intern) este situat între buccinator şi mucoasa jugală.

Etiologie

Punctul de plecare pentru supuraţiile spaţiului bucal pot fi infecţiile dento-parodontale ale premolarilor şi molarilor maxilari şi mandibulari.

Simptomatologie

Examenul clinic obiectivează o tumefacţie voluminoasă a regiunii geniene care este iniţial fermă apoi devine păstoasă, iar pe măsură ce se produce exteriorizarea procesului supurativ, se constată fluctuenţă; marginea bazilară rămâne accesibilă palpării.

Tegumentele acoperitoare sunt congestionate, destinse şi lucioase. Edemul de vecinătate şterge reliefurile faciale întinzându-se spre regiunea palpebrală, temporală, parotideo-maseterină şi submandibulară. Dacă punctul de plecare este reprezentat de molarii mandibulari, trismusul este prezent. Mucoasa jugală este congestionată, edematiată în dreptul dintelui cauzal, amprentele lăsate de faţa vestibulară a dinţilor laterali fiind prezente. Starea generală este alterată cu febră, frison, tahicardie.

Scanned with OKEN Scanner

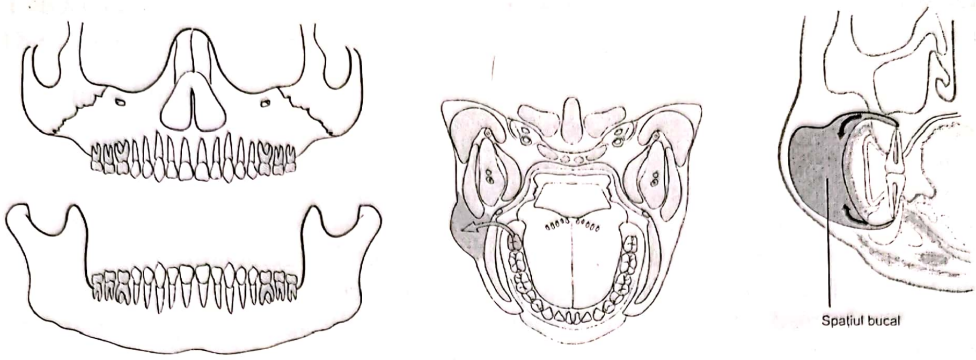

Figura 12.7. Dinții cauzali și localizarea abcesului de spațiu genian, în raport cu mușchiul buccinator.

Diagnosticul diferențial

1. Celulita genianã datã de *Haemophilus influenze*, care este o infecție neodontogenă a spațiului bucal, deseori extinzându-se spre regiunea orbitală.

Tabloul clinic este asociat frecvent cu o infecție a căilor respiratorii superioare sau cu o otită medie, ea apărând la copii cu vârste cuprinse între trei luni și trei ani.

Tumefacția se întinde de la marginea bazilară până la regiunea infraorbitală, tegumentele acoperitoare fiind congestionate.

Tratamentul celulitei geniene cu *Haemophilus influenze* este doar medical (antibioterapie, rehidratare), incizia și drenajul nu sunt recomandate.

2. Flegmonul difuz hemifacial are o duritate „lemnoasă" fiind asociat cu o stare generală toxico-septică.

3. Adenite geniene supurate au un debut nodular.

4. Formațiuni tumorale benigne de tipul lipoame, angioame, limfangioame care nu prezintă semne inflamatorii.

5. Chist sebaceu genian suprainfectat.

Principii de tratament

Tratamentul chirurgical implică incizia și drenajul colecției supurate precum și suprimarea factorului cauzal dentar. Drenajul optim se realizează pe cale cutanată submandibulară. Incizia este plasată sub rebordul mandibular cu două lățimi de deget și paralel cu acesta, pentru a evita lezarea ramului marginal mandibular al nervului facial. Drenajul oral al colecției supurate are indicații restrânse și poate fi efectuat plasând incizii în vestibulul superior respectiv în cel inferior. Disecția boantă va dezinsera mușchiul buccinator de pe maxilar și mandibulă permițând accesul în spațiul bucal. Incizia plasată în vestibulul superior nu trebuie să lezeze canalul Stenon.

Abordul oral nu permite un drenaj eficient al spațiului bucal, dar în cazul unor exigențe fizionomice din partea pacientului rămâne ca opțiune, sub rezerva unui posibil drenaj ineficient și a necesității unui abord cutanat ulterior.

Indiferent de calea de abord aleasă, drenajul se realizează cu tuburi de politen pereche fixate prin sutură și menținute 24–72 ore.

Tratamentul implică, de asemenea, suprimarea factorului cauzal dentar, antibioterapie, analgezice și AINS.

b. Spațiul paramandibular

Abcesul spațiului paramandibular se mai numește și abces buccinato-maxilar sau migrator al obrazului și este o supurație a porțiunii inferioare a spațiului bucal.

Etiologie

Cauza cea mai frecventă a abceselor spațiului paramandibular este reprezentată de pericoronaritele supurate ale molarului de minte inferior. Procesul septic migrează prin spațiul delimitat de fața externă a corpului mandibular și mușchiul buccinator până la nivelul spațiului celular al obrazului, putând evolua oral, medial de mușchiul buccinator, în dreptul premolarilor inferiori sau se poate exterioriza cutanat după traversarea mușchiului buccinator.

Simptomatologie

După un episod de pericoronarită supurată a molarilor de minte inferiori apare o colecție supurată bine delimitată, care poate fi localizată în funcție de evoluție la nivelul mucoasei din dreptul premolarilor inferiori sau genian inferior. În ambele cazuri părțile moi acoperitoare sunt modificate inflamator caracteristic.

Scanned with OKEN Scanner

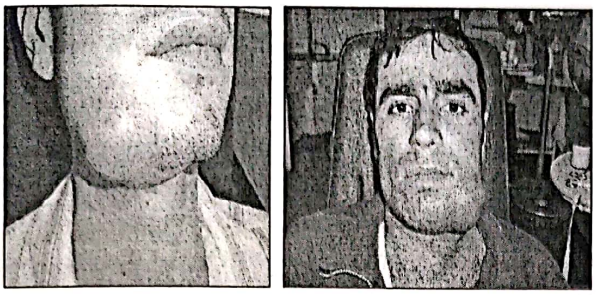

Figura 12.8. Aspect clinic al unui abces paramandibular. (cazuistica prof. dr. A. Bucur).

La palpare în grosimea obrazului se decelează un cordon ce leagă tumefacția din obraz de capușonul de mucoasă ce acoperă molarul de minte, iar la presiune pe colecția supurată se evacuează o secreție purulentă pe sub capușonul dintelui cauzal. Examenul oral este dificil datorită trismusului.

Principii de tratament

Abordul se alege în funcție de evoluția orală sau cutanată a procesului supurativ. Incizia cutanată de 2–3 cm este plasată submandibular decliv de colecția supurată, interesând strict tegumentul și țesutul celular subcutanat. După evacuarea secreției purulente se fixează doua tuburi de dren la tegument. Incizia orală este plasată orizontal în vestibulul inferior în dreptul premolarilor. După evacuarea secreției purulente se plasează o lamă de dren. Tratamentul chirurgical este asociat cu cel medicamentos (antibiotice, antiinflamatoare).

Remisia fenomenelor inflamatorii acute este urmată de extracția molarului de minte cauzal.

Spațiul canin

Delimitare

Medial: oasele nazale.

Lateral: spațiul bucal.

Superior: marginea infraorbitală.

Inferior: mușchiul ridicător al buzei superioare și al aripii nasului.

Anterior: tegument.

Posterior: os maxilar.

Etiologie

Supurațiile acestui spațiu sunt determinate de procese periapicale ale caninilor maxilari, care prin evoluție extensivă erodează corticala osoasă deasupra inserției mușchiului ridicător al unghiului gurii.

Simptomatologie

Pacientul prezintă o tumefacție ce șterge șanțul nazo-genian extinzându-se superior până la nivelul marginii infraorbitale, iar posterior până la nivelul limitei anterioare a spațiului bucal reprezentat de mușchiul zigomatic mare și mușchiul coborâtor al unghiului gurii.

La examenul clinic se constată o tumefacție în aria paranazală și geniană anterioară, dureroasă la palpare. Lipsa tratamentului duce la extinderea tumefacției la nivelul buzei superioare și spre orbită, edemul inflamator determinând închiderea parțială sau totală a fantei palpebrale. În faza subperiostală, datorită periostului gros și aderent din această zonă, durerile nu cedează la analgeticele uzuale.

Tegumentele acoperitoare sunt congestionate, destinse și lucioase, iar la examenul oral, în dreptul dintelui cauzal este prezentă o tumefacție situată în fundul de sac vestibular acoperită de o mucoasă congestionată.

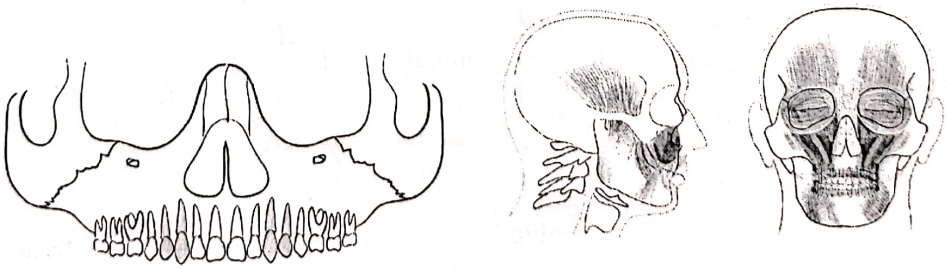

Figura 12.9. Dinții cauzali și localizarea abcesului de spațiu canin, în raport cu inserția mușchiului ridicător al unghiului gurii.

Scanned with OKEN Scanner

Complicații

Procesul infecțios se poate extinde spre regiunile vecine, după traversarea mușchiului buccinator și a musculaturii mimicii sau spre sinusul maxilar prin perforarea peretelui antero-lateral al acestuia.

Supurațiile spațiului canin pot duce la apariția unor trombi septici în vena angulară, care urmând traiectul venelor oftalmice superioare și inferioare pot ajunge la nivelul sinusului cavernos. Afectarea secundară a venei angulare este sugerată clinic de o congestie a tegumentului în unghiul intern al ochiului, iar la palpare se decelează un cordon ferm în profunzime (vasul trombozat).

Această complicație rară, dar posibilă, tromboflebita sinusului cavernos poate avea o evoluție letală.

Diagnosticul se pune pe seama anamnezei și a examenului clinic, iar evidențierea factorului cauzal dentar se face în urma examenului radiologic.

Principii de tratament

Drenajul spațiului canin se realizează prin plasarea unei incizii în vestibulul superior în dreptul dintelui cauzal. Disecția boantă se va face în sens cranial, dezinserând mușchiul ridicător al unghiului gurii. Această manoperă se va face cu grijă, evitând lezarea nervului infraorbital și a ramurilor sale nazale, orbitale și labiale. Pentru menținerea drenajului se fixează un tub de politen la mucoasă. Antibioterapia este necesară din cauza riscului de diseminare orbitală sau cerebrală a infecției.

Incizia cutanată se practică în mod cu totul excepțional, numai în cazul în care procesul supurativ a străbătut inserțiile musculare, exteriorizându-se subcutan cu iminență de fistulizare.

În acest caz incizia se plasează pe locul de maximă bombare, având un traiect orizontal, iar cu pensa Pean boantă se pătrunde în profunzime sub inserțiile musculare până la nivelul corticalei osoase. Drenajul este asigurat prin tub (lama de dren) fixat prin sutură și menținut 24–72 de ore.

După remisia fenomenelor acute se instituie tratamentul dintelui cauzal (radical sau conservator).

Spațiul infratemporal

Delimitare

Superior: baza craniului.

Lateral: ramul mandibulei, tendonul mușchiului temporal.

Medial: mușchii pterigoidieni.

Inferior: inserția inferioară a mușchiului pterigoidian lateral.

Anterior: maxilarul (tuberozitatea maxilarului).

Posibilitățile de extensie a procesului supurativ cantonat în spațiul infratemporal sunt prezentate în schema de mai jos.

Etiologie

Supurațiile spațiului infratemporal recunosc drept cauză: puncții septice (anestezia la tuberozitate a nervilor alveolari superiori și posteriori), puncții sinusale greșit efectuate, infecții dento-parodontale ale molarilor superiori și difuzarea infecțiilor din spațiile vecine.

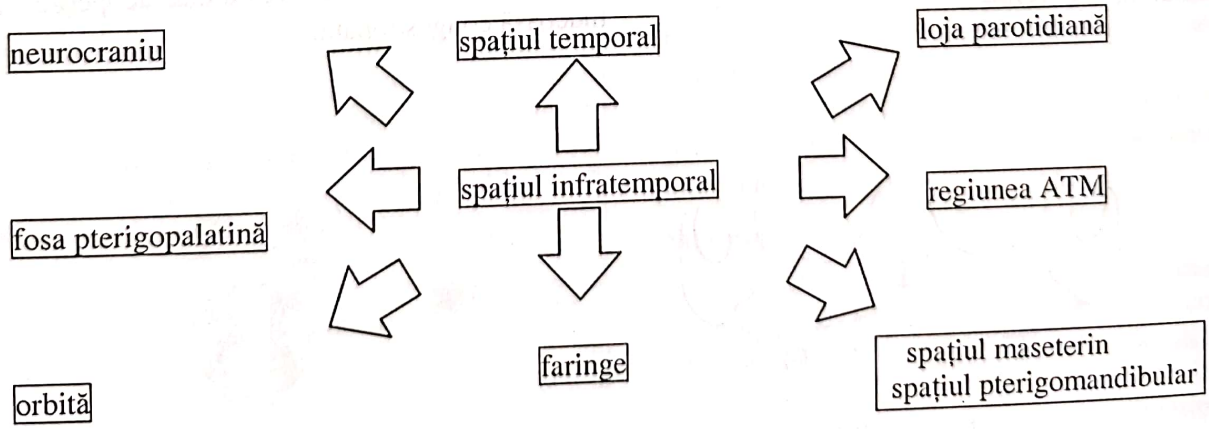

Posibilități de extensie a procesului supurativ din spațiul infratemporal.

Scanned with OKEN Scanner

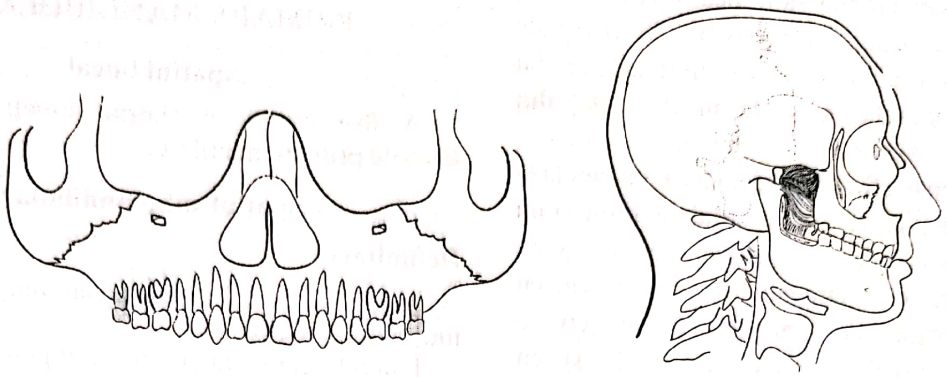

Figura 12.10. Dinţii cauzali şi localizarea abcesului de spaţiu infratemporal.

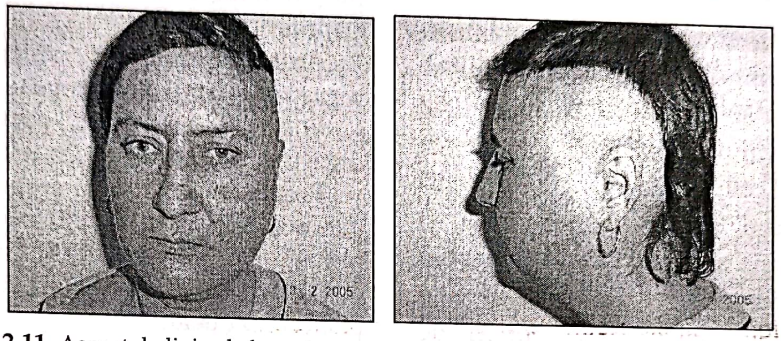

Figura 12.11. Aspectul clinic al abcesului de spaţiu infratemporal (cazuistica prof. dr. A. Bucur).

Simptomatologie

Debutul este marcat de alterarea stării generale asociată cu trismus, reacţie acută ganglionară loco-regională, ascensiune termică şi hemicranii de intensitate medie. Procesul supurativ fiind plasat profund este mult timp mascat de structurile anatomice învecinate. În stadii avansate se decelează un edem colateral, plasat deasupra arcadei temporo-zigomatice, care duce la dispariţia reliefului ridicat de arcada temporo-zigomatică, ce se transformă într-un şanţ. Extinderea edemului inflamator periorbital duce la închiderea totală sau parţială a fantei palpebrale.

Examenul oral relevă o bombare în fundul de sac vestibular superior, posterior de creasta zigomatico-alveolară, mucoasa acoperitoare fiind congestionată. Palparea regiunii perituberozitare este extrem de dureroasă, uneori însă această manevră este imposibil de efectuat, datorită trismusului intens şi a tumefacţiei părţilor moi geniene.

Difuzarea procesului supurativ spre caudal prin bombarea peretelui lateral al faringelui se manifestă prin disfagie, iar trismusul persistent semnalează interesarea şi a spaţiului pterigo-mandibular.

Diagnostic diferenţial

1. Tumorile de fosă infratemporală, care au o evoluţie lentă şi nu prezintă fenomene inflamatorii acute.
2. Nevralgii de trigemen în care caracterul durerii este specific.

Principii de tratament

Incizia orală este indicată în supuraţii limitate şi va fi plasată perituberozitar, pătrunzându-se cu decolatorul sau pensa în profunzime în contact permanent cu osul până la nivelul colecţiei supurate. Manevrele vor fi blânde, evitând prin explorări repetate lezarea plexului venos pterigoidian şi/sau a arterei maxilare interne. Drenajul se va realiza cu tuburi de dren sau lamă de cauciuc fixate la mucoasă şi menţinute 24–72 de ore.

Abordul cutanat este indicat în cazul supuraţiilor cu caracter extensiv şi cu trismus persistent sau când evoluţia după abordul oral este nefavorabilă. Incizia va fi plasată atât cranial cât şi caudal faţă de procesul supurativ, permiţând drenajul colecţiei supurate, dar şi explorarea spaţiilor vecine.

Scanned with OKEN Scanner

Incizia plasată cranial va fi localizată temporal, suprazigomatic şi/sau subzigomatic. Se pătrunde cu pensa Pean în direcţie antero-inferioară, ghidat de fascia temporală, până la nivelul spaţiului infratemporal. Această cale nu poate asigura singură un drenaj eficient şi de aceea se asociază cu incizii orale plasate în vestibulul superior şi cu incizii cutanate plasate submandibular, care comunică între ele. Drenajul se realizează cu ajutorul tuburilor de cauciuc fixate cu o extremitate la nivelul inciziei temporale şi cu cealaltă extremitate la nivelul inciziei din vestibulul superior, realizând un „sifonaj".

Incizia plasată caudal va fi localizată submandibular la două lăţimi de deget sub marginea bazilară pentru a menaja ramul marginal al mandibulei din nervul facial. După secţionarea tegumentului, ţesutul celular subcutanat şi platismă se explorează pe rând spaţiul submandibular şi spaţiul laterofaringian, apoi se deschide spaţiul infratemporal dând pensei Pean o direcţie superomedială. Drenajul se realizează cu tuburi de politen pereche fixate la tegument pentru fiecare spaţiu deschis şi se fac irigaţii cu soluţii antiseptice timp de 48–72 ore. Se vor administra antibiotice, antiinflamatorii şi analgezice.

Trismusul va necesita mecanoterapia activă sau pasivă (pană, dispozitiv Heister). După dispariţia fenomenelor acute este obligatorie atitudinea radicală faţă de dinţii cauzali.

A2b. INFECŢIILE SPAŢIILOR FASCIALE PRIMARE MANDIBULARE

Spaţiul bucal

A fost expus în cadrul infecţiilor spaţiilor fasciale primare maxilare.

Spaţiul submandibular

Delimitare

Medial: muşchiul milohioidian, muşchiul hioglos, muşchiul stiloglos.

Lateral: tegument şi muşchiul platisma.

Superior: mandibulă, muşchiul milohioidian, muşchiul maseter.

Inferior: hioid.

Anterior: pântecele anterior al muşchiului digastric, spaţiul submental.

Posterior: pântecele posterior al muşchiului digastric, muşchiul stilohioidian.

Porţiunea posterioară a spaţiului submandibular, cunoscută şi sub denumirea de *„recesus"* este plasată distal de muşchiul milohioidian şi despărţită de cavitatea orală doar prin mucoasa planşeului bucal.

Etiologie

Punctul de plecare al abcesului de spaţiu submandibular îl constituie infecţiile dentoparodontale ale molarilor inferiori, litiaza glandei submandibulare , precum şi adenitele supurate ce au efracţionat capsula fuzând în întregul spaţiu. Supuraţiile spaţiilor vecine (sublingual, genian, parotidian, infratemporal) se pot extinde şi ele la nivelul spaţiului submandibular.

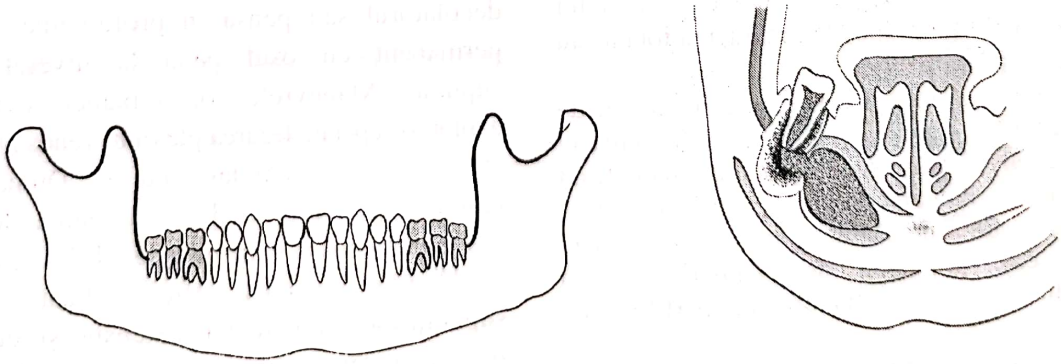

Figura 12.12. Dinţii cauzali şi localizarea abcesului de spaţiu submandibular; procesul patologic periapical erodează corticala internă sub inserţia muşchiului milohioidian.

Scanned with OKEN Scanner

Simptomatologie

Pacientul prezintă o tumefacție plasată submandibular, ce se extinde anterior submentonier și posterior până la nivelul marginii anterioare a mușchiului sterno-cleido-mastoidian, mascând marginea bazilară a mandibulei în treimea sa posterioară.

Tegumentele acoperitoare sunt congestionate, destinse și lucioase, decelându-se fluctuență la palpare. Mucoasa hemiplanșeului bucal este congestionată și edematiată, procesul inflamator extinzându-se și în pilierul amigdalian anterior.

O formă particulară a abcesului submandibular o reprezintă evoluția supurației în „*recesus*", situație în care colecția bombează strict la nivelul șanțului mandibulo-lingual.

Pacientul acuză dureri spontane și la palpare, disfagie cu odinofagie precum și limitarea deschiderii gurii. Starea generală este alterată cu febră, frison și tahicardie.

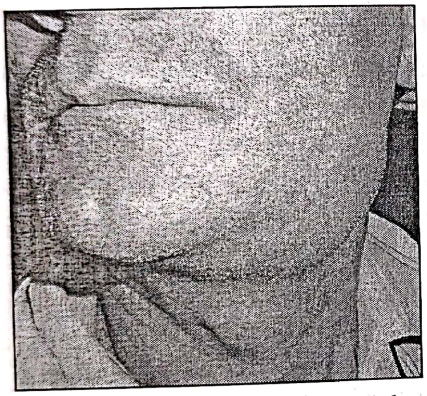

Figura 12.13. Aspect clinic al abcesului de spațiu submandibular (cazuistica prof. dr. A. Bucur).

Diagnosticul diferențial

1. Litiaza submandibulară supurată („abcesul salivar"), în care tumefacția este ritmată de alimentație și se evacuează secreție purulentă prin caruncula salivară la presiunea exercitată pe glandă.
2. Abcesul spațiului corpului mandibular ce mănșonează marginea bazilară nepermițând palparea acesteia.
3. Adenita submandibulară acută supurată în care pacientul afirmă un debut nodular al afecțiunii și nu prezintă trismus.
4. Adenopatii specifice (luetice sau TBC) care se caracterizează prin lipsa semnelor inflamatorii acute.
5. Adenopatii metastatice ale tumorilor maligne oro-maxilo-faciale.

Principii de tratament

Pentru supurațiile spațiului submandibular cu evoluție cutanată, incizia tegumentară este plasată decliv, la două lățimi de deget sub marginea bazilară, pentru a evita astfel lezarea ramului marginal al mandibulei din nervul facial. După deschiderea spatiului submandibular se plasează două tuburi de dren fixate la tegument pentru 48–72 ore, și se practică irigații cu soluții antiseptice.

Incizia orală se face numai în cazul abcesului submandibular cu evoluție în „*recesus*". Ea este plasată în șanțul mandibulo-lingual la nivelul bombării maxime în dreptul molarilor inferiori. După evacuarea secreției purulente se plasează o lamă de dren pentru 24–48 de ore.

Se asociază tratamentul medicamentos reprezentat de antibiotice, analgezice și AINS, iar după remiterea fenomenelor inflamatorii acute și a trismusului se îndepărtează dintele cauzal.

Spațiul submentonier

Delimitare

Superior: mușchiul milohioidian
Inferior: fascia cervicală superficială, platisma
Posterior: osul hioid
Lateral: pântecele anterior al mușchiului digastric.

Etiologie

Abcesul de spațiu submentonier recunoaște drept cauze infecțiile dento-parodontale ale frontalilor inferiori, stafilocociile cutanate labio-mentoniere sau extinderea proceselor supurative din spațiile învecinate.

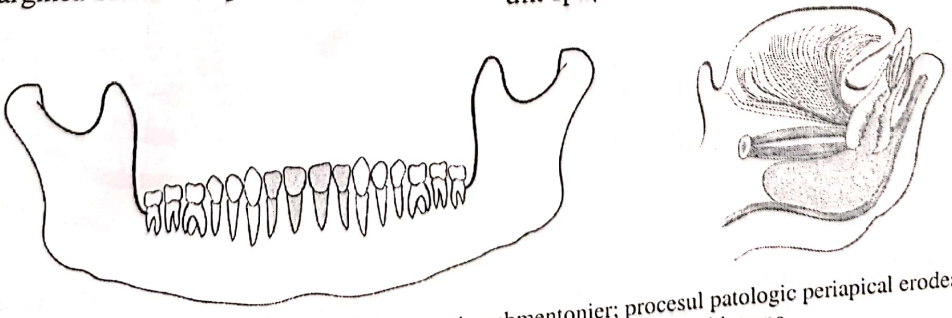

Figura 12.14. Dinții cauzali și localizarea abcesului de spațiu submentonier; procesul patologic periapical erodează corticala sub inserțiile musculare de la nivelul corticalei externe și interne.

Scanned with OKEN Scanner

Simptomatologie

Tumefacția este cantonată strict submentonier, tegumentele acoperitoare fiind congestionate, destinse și lucioase. La palpare se decelează o zonă centrală de fluctuență. Simptomatologia inflamatorie orală este absentă.

Diagnosticul diferențial

1. Adenite supurate submentoniere, care au un debut nodular.
2. Abcesul spațiului sublingual, la care simptomatologia orală este edificatoare.
3. Stafilococii cutanate labio-mentoniere.

Principii de tratament

Incizia cutanată este plasată submentonier decliv de colecția supurată urmărind conturul arcului mentonier. După evacuarea colecției supurate, se drenează spațiul submentonier cu tuburi de dren pereche fixate la tegument pentru 24–48 de ore.

Tratamentul chirurgical este asociat cu antibioterapie, analgezice și AINS. După remisiunea fenomenelor inflamatorii acute se suprimă factorul cauzal dentar.

Spațiul sublingual

Spațiul sublingual este plasat în partea anterioară a planșeului cavității orale deasupra mușchiului milohioidian.

Delimitare

Superior: mucoasa sublinguală.
Inferior: mușchiul milohioidian.
Anterior: fața internă a arcului mentonier.
Posterior: osul hioid.
Medial: mușchii genioglos și geniohioidian.
Lateral: arcul mentonier.

Spațiul sublingual conține glanda sublinguală, canal Warthon, nervul și vasele linguale, nervul hipoglos și țesut conjunctiv lax.

Etiologie

Factorii cauzali ai supurațiilor spațiului sublingual sunt: procesele patologice periapicale ale frontalilor, premolarilor și molarilor inferiori (ce erodează corticala internă deasupra inserției mușchiului milohioidian), litiaza canalului Warthon, puncții septice precum și retenția de corpi străini. Procesele septice din spațiile învecinate (sublingual contralateral, submandibular, submentonier) pot difuza ducând la supurații ale spațiului sublingual.

Simptomatologie

Bolnavul acuză dureri spontane și provocate în timpul masticației, deglutiției și fonației, iar trismusul este prezent doar dacă procesul supurativ are ca punct de plecare molarii inferiori.

Tumefacția submentonieră este limitată, iar examenul oral relevă o bombare a planșeului anterior ce ridică plica sublinguală și imprimă un aspect de „creastă de cocoș". Mucoasa este congestionată, edematiată și acoperită cu depozite de false membrane.

Palparea bimanuală decelează un planșeu anterior împăstat difuz, cu o zonă de fluctuență.

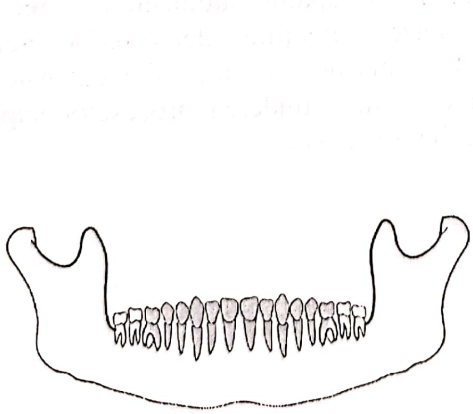

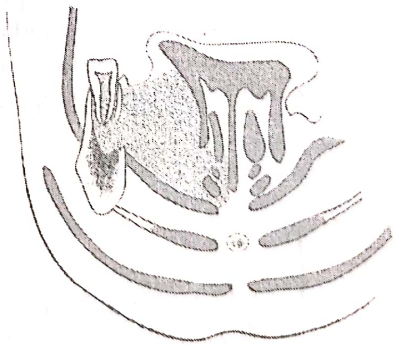

Figura 12.15. Dinții cauzali și localizarea abcesului de spațiu sublingual; procesul patologic erodează corticala internă deasupra inserției mușchiului milohioidian.

Scanned with OKEN Scanner

Diagnosticul diferențial

1. Flegmonul difuz al planșeului bucal, care cuprinde toate spațiile fasciale ale planșeului bucal, „creasta de cocoș" este bilaterală, tegumentele sunt cianotice, iar tumefacția este dură („lemnoasă"), pacientul având o stare generală toxico-septică.

2. Abcesul spațiului submandibular se caracterizează printr-o tumefacție masivă plasată submandibular, ea putând bomba în planșeul posterior, însă planșeul anterior este suplu.

3. Warthonita și periwarthonita, în care se evacuează secreție purulentă prin papila canalului Warthon la presiunea exercitată pe glandă.

4. Tumori chistice de planșeu bucal: ranulă, chist dermoid, care nu prezintă semne inflamatorii și au o evoluție îndelungată.

Principii de tratament

Având în vedere că această supurație reprezintă punctul de plecare al flegmonului de planșeu, ea este în mod frecvent abordată pe cale cutanată.

Incizia tegumentară este plasată la jumătatea distanței între marginea bazilară și hioid, urmărind conturul arcului mentonier de partea colecției supurate. După secționarea planurilor superficiale și traversarea prin disociere a fibrelor mușchiului milohioidian se ajunge la colecția supurată. Drenajul se realizează cu două tuburi de politen fixate la tegument, pe care se efectuează irigații cu soluții antiseptice.

Incizia orală se practică numai în cazul unor colecții strict limitate, superficializate la mucoasă. Ea este plasată cât mai aproape de fața internă a mandibulei în zona de reflexie mucozală. După evacuarea colecției supurate, se plasează o lamă de dren sau o meșă iodoformată laxă.

Tratamentul medicamentos constă în antibioterapie, AINS, analgezice. După rezoluția fenomenelor inflamatorii acute se realizează extracția dintelui cauzal.

A2c. INFECȚIILE SPAȚIILOR FASCIALE SECUNDARE

Spațiul masticator

Spațiul masticator este format din spațiul maseterin, spațiul pterigomandibular și spațiul temporal. Aceste spații conțin mușchii masticatori, ramul mandibular și elementele neuro-vasculare asociate.

Partea anterioară a fasciei cervicale profunde se divide la nivelul mandibulei, învelind componentele spațiului masticator. Lama superficială a părții anterioare are un traiect ascendent de la nivelul bazilarei mandibulei, este în contact intim cu mușchiul maseter și se inseră superior pe arcada temporo-zigomatică. Superior de arcadă ea se continuă cu fascia temporală ce se inseră pe creasta osoasă cu același nume.

Fascia ce acoperă mușchiul maseter participă la formarea fasciei parotideo-maseterine, iar fascia ce acoperă mușchiul temporal mai este cunoscută și sub denumirea de lamă superficială a fasciei temporale profunde.

Lama profundă a părții anterioare a fasciei cervicale profunde învelește mușchii pterigoidieni inserându-se la nivelul proceselor pterigoidiene.

Spațiile maseterin, pterigomandibular și temporal superficial comunică între ele profund de arcada zigomatică de-a lungul tendonului mușchiului temporal, ce se inseră pe procesul coronoid. Spațiul măseterin și pterigomandibular comunică de-a lungul marginii anterioare și posterioare a ramului mandibular.

Spațiul maseterin

Delimitare

Medial: fața externă a ramului mandibular.
Lateral: mușchiul maseter.
Superior: spațiul infratemporal.
Inferior: chinga pterigomaseterină.

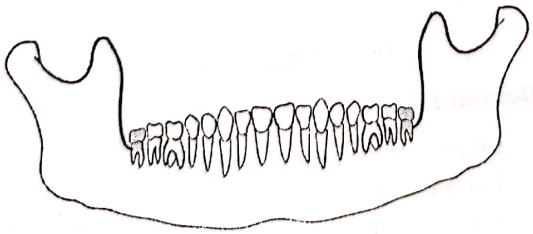

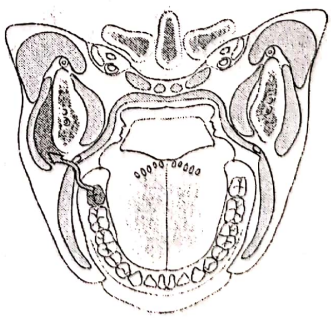

Figura 12.16. Dinții cauzali și localizarea abcesului de spațiu maseterin; procesul supurativ este cantonat între fața externă a ramului mandibular și mușchiul maseter.

Scanned with OKEN Scanner

Figura 12.17. Aspect clinic al abcesului de spațiu maseterin (cazuistica prof. dr. A. Bucur).

Etiologie

Supurațiile spațiului maseterin au ca punct de plecare patologia infecțioasă a molarilor inferiori. O altă etiologie o reprezintă osteomielita sau tumorile chistice suprainfectate ale ramului mandibular.

Simptomatologie

Procesele supurative pot ramâne cantonate la nivelul spațiului maseterin sau se pot exterioriza disecând fibrele mușchiului maseter, localizându-se superficial imediat sub tegument.

Tumefacția este plasată de la nivelul unghiului mandibular până la nivelul arcadei temporo-zigomatice, palparea decelând fie o împăstare dureroasă, fie fluctuență în cazul superficializării procesului supurativ.

Tegumentele acoperitoare sunt congestionate, destinse și lucioase, iar edemul de vecinătate se extinde temporal, genian, sub- și retromandibular.

Trismusul intens este semnul funcțional dominant, împiedicând examenul oral.

Diagnosticul diferențial

1. Abcesul spațiului bucal, în care tumefacția este plasată anterior.
2. Adenita supurată pretragiană care debutează nodular, preauricular.
3. Abcesul parotidian în care tumefacția manșonează marginea posterioară a ramului mandibular.
4. Parotidita acută supurată, unde la presiunea exercitată pe glandă se evacuează secreție purulentă pe orificiul de deschidere al canalului Stenon.
5. Osteomielita ramului mandibular, unde evoluția este îndelungată și examenul radiologic confirmă diagnosticul.
6. Formațiuni chistice sau tumorale (benigne sau maligne) ale ramului mandibular care au erodat corticalele osoase.

Principii de tratament

Incizia cutanată este indicată în cazul proceselor supurative, cu trismus intens, ce cuprind întregul spațiu maseterin și au o tendință extensivă. Incizia va fi plasată subangulomandibular, la două lățimi de deget sub marginea bazilară pentru a evita lezarea ramului marginal al mandibulei din nervul facial. Disecția planurilor superficiale este completată cu dezinserția mușchiului maseter. După evacuarea colecției supurate se plasează tuburi de dren pereche fixate la tegument pentru 48–72 de ore.

Incizia orală este indicată pentru colecțiile supurate strict localizate în partea anterioară a spațiului maseterin, ce bombează la nivelul marginii anterioare a ramului mandibular. Ea se întinde de la vârful apofizei coronoide până în fundul de sac vestibular inferior. Se pătrunde cu pensa între fața internă a mușchiului maseter și fața externă a ramului mandibular, drenajul fiind menținut cu tuburi de politen pereche fixate la mucoasă și menținute 24–72 de ore.

Tratamentul medicamentos este reprezentat de antibiotice, analgezice și AINS.

După remiterea fenomenelor inflamatorii acute și a trismusului se practică extracția dinților cauzali.

Spațiul pterigomandibular

Delimitare

Medial: mușchiul pterigoidian medial.
Lateral: fața internă a ramului mandibular.
Inferior: chinga pterigomaseterină.
Anterior: rafeul pterigomandibular.
Posterior: glanda parotidă.

Scanned with OKEN Scanner

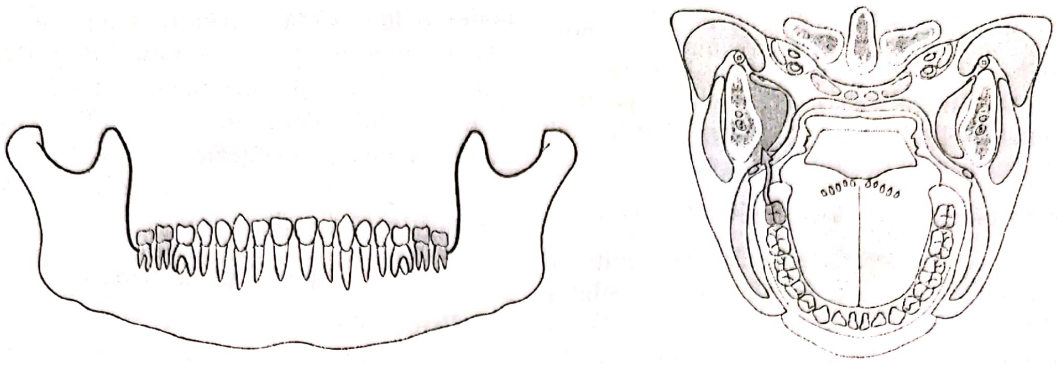

Figura 12.18. Dinţii cauzali şi localizarea abcesului de spaţiu pterigomandibular, plasat între faţa internă a ramului mandibular şi muşchiul pterigoidian intern.

Etiologie

Abcesul de spaţiu pterigomandibular este dat de procesele infecţioase ale molarilor inferiori, ce erodează corticala internă deasupra inserţiei muşchiului milohiodian dar şi de puncţii anestezice „septice" (injectite) la spina Spix.

Simptomatologie

Trismusul intens este caracteristic şi pentru procesele supurative cantonate la nivelul spaţiului pterigomandibular. Deschiderea forţată a gurii determină deviaţia mentonului de partea sănătoasă, spre deosebire de supuraţia de spaţiu maseterin, unde aceeaşi manevră duce la deviaţia mentonului de partea bolnavă.

Medial de plica pterigomandibulară se constată o tumefacţie fluctuentă la palpare, acoperită de o mucoasă congestionată.

Îngustarea istmului faringian determină disfagie şi odinofagie.

Diagnosticul diferenţial

1. Supuraţii ale spaţiului laterofaringian (compartimentul anterior), în care există o îngustare marcată a ismului faringian, pacientul acuzând un torticolis dureros.

2. Osteomielita de ram mandibular, unde suferinţa pacientului este îndelungată, semnul Vincent pozitiv, iar examenul radiologic confirmă diagnosticul.

3. Formaţiuni tumorale de spaţiu pterigomandibular, unde simptomatologia inflamatorie este absentă.

Principii de tratament

Incizia cutanată este asemănătoare cu cea practicată pentru deschiderea supuraţiilor de spaţiu maseterin. După disecţia planurilor superficiale se secţionează chinga pterigomaseterină, pătrunzând cu pensa între muşchiul pterigoidian medial şi faţa internă a ramului mandibular. Drenajul este realizat cu două tuburi de dren fixate la tegument.

Supuraţiile strict limitate în porţiunea anterioară a spaţiului şi care bombează de-a lungul marginii anterioare a ramului mandibular, se pot drena şi pe cale orală. Incizia este plasată vertical între marginea anterioară a ramului mandibular si rafeul pterigomandibular. Se pătrunde apoi cu pensa între muşchiul pterigoidian medial şi faţa internă a ramului mandibular, drenajul fiind asigurat de două tuburi de politen fixate la mucoasă pentru 24–48 de ore. Evoluţia nefavorabilă a supuraţiilor spaţiului pterigoman-dibular abordate pe cale orală necesită completarea drenajului pe cale externă tegumentară. Tratamentul medicamentos este similar celorlalte supuraţii ale spaţiilor descrise anterior. Îndepărtarea cauzei dentare este obligatorie după rezoluţia fenomenelor inflamatorii acute.

Spaţiul temporal superficial şi profund

Delimitarea spaţiului temporal superficial

Medial: muşchiul temporal.
Lateral: fascia temporală superficială.
Superior: periostul cranian.
Inferior: spaţiul maseterin.

Delimitarea spaţiului temporal profund

Medial: osul temporal.
Lateral: muşchiul temporal.
Superior: inserţia muşchiului temporal pe creasta temporală inferioară.
Inferior: spaţiul infratemporal.

Scanned with OKEN Scanner

Etiologie

Abcesul spațiului temporal apare prin extinderea proceselor supurative ale spațiile vecine (în special de la nivelul spațiului infratemporal), posttraumatic și după stafilococii cutanate localizate temporal.

Simptomatologie

Tabloul clinic este asemănător supurațiilor celorlalte spații, ce intră în alcătuirea spațiului masticator. Trismusul este intens, iar tumefacția este plasată suprazigomatic și temporal în supurațiile spațiului temporal superficial. În supurațiile spațiului temporal profund se asociază alături de o discretă tumefacție temporală, o tumefacție perituberozitară decelată în timpul examenului oral.

Principii de tratament

Incizia cutanată este plasată suprazigomatic sau temporal paralel și anterior de vasele temporale superficiale. După disecția planurilor anatomice se pătrunde în spațiul temporal superficial prin traversarea fasciei temporale. Pentru a drena spațiul temporal profund este necesară depășirea barierei reprezentată de mușchiul temporal ajungând astfel în contact direct cu osul temporal și/sau sfenoid. Drenajul se realizează prin două tuburi de dren fixate la tegument și mentinute 48–72 de ore.

Calea orală este indicată în supurațiile localizate ale spațiilor temporale superficiale și profunde. Incizia este plasată perituberozitar iar pensa pătrunde lateral de procesul coronoid pentru spațiul temporal superficial sau medial de coronoida pentu spațiul temporal profund. Drenajul se realizează cu tuburi de politen fixate la mucoasă și mentinute 24–48 de ore. Tratamentul chirurgical va fi asociat cu antibioterapie, analgezice și AINS, iar după rezoluția fenomenelor inflamatorii acute se îndepărtează dintele cauzal.

Spațiul parafaringian

Este subîmpărțit în:

- spațiul laterofaringian.
- spațiul retrofaringian.
- spațiul prevertebral (spațiul 4).

Spațiul laterofaringian

Delimitare

Medial: mușchii constrictori superior și mijlociu al faringelui.

Lateral: mușchiul pteriogoidian medial și capsula parotidiană.

Superior: baza craniului.

Inferior: osul hioid.

Anterior: rafeul pterigomandibular, spațiul sublingual și submandibular.

Posterior:spațiul retrofaringian.

Bucheţul Riolan-Haller segmentează spațiul laterofaringian într-un compartiment anterior în care este plasată prelungirea faringiană a glandei parotide și un compartiment posterior în care se află artera carotidă internă, vena jugulară internă, ganglionul cervical simpatic superior, nervii cranieni IX, X, XI, XII.

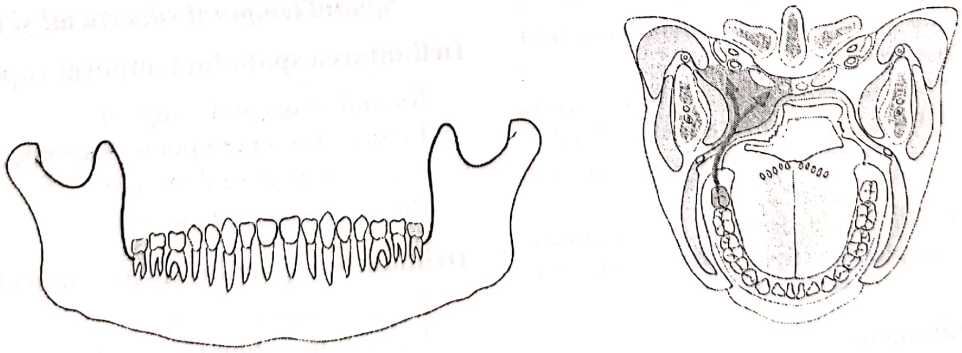

Figura 12.19. Dinții cauzali și localizarea abcesului de spațiu laterofaringian, cuprinzând cele două compartimente ale acestuia (anterior și posterior).

Scanned with OKEN Scanner

Etiologie

Cauzele supurațiilor laterofaringiene sunt reprezentate de pericoronaritele supurate ale molarilor de minte, amigdalite, otite medii, parotidite supurate ce au efracționat capsula, cuprinzând întregul spațiu parotidian.

Simptomatologie

Supurațiile compartimentului anterior (prestilian) duc la bombarea peretelui lateral al faringelui spre linia mediană, deviind uvula de partea controlaterală. Tumefacția localizată subangulomandibular semnifică extinderea procesului infecțios spre regiunea inferioară a compartimentului anterior.

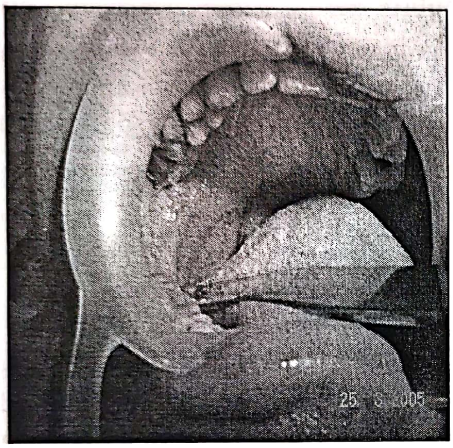

Figura 12.20. Aspect clinic al abcesului spațiului laterofaringian (cazuistica prof. dr. A. Bucur).

Trismusul este accentuat ca urmare a interesării mușchiului pterigoidian medial. Dispneea apare prin pensarea căilor aeriene superioare existând cazuri clinice când se poate constata și devierea traheei. Sunt prezente, de asemenea, febra și frisonul. Disfagia și odinofagia sunt consecutive îngustării istmului faringian.

Implicarea compartimentului posterior este semnalată prin prezența tumefacției peretelui postero-lateral al faringelui și a pilierului amigdalian posterior. Trismusul este discret (neexistând mușchi masticatori cu traiect în compartimentul posterior), dar apare torticolis dureros prin implicarea nervului accesor.

Sindromul Horner reprezentat de ptoză palpebrală (datorită enoftalmiei), mioză și anhidroză (dată de tulburările vasomotorii) este semnul implicării ganglionului cervical superior. Starea generală este alterată cu febră, frison, tahicardie și cefalee accentuată.

Diagnosticul diferențial

1. Flegmonul amigdalian în care amigdala este în totalitate mărită și prezintă cripte purulente.
2. Abcesul de spațiu submandibular în care peretele lateral al faringelui nu este afectat.
3. Tumorile laterofaringiene, care au o evoluție mult mai lentă și nu prezintă semne inflamatorii.

Principii de tratament

Supurațiile compartimentului anterior sunt deschise prin incizii orale. Incizia va fi plasată vertical, paralel cu rafeul pterigomandibular (joncțiunea dintre mușchiul constrictor superior al faringelui și mușchiul buccinator). Se pătrunde cu pensa în spațiul dintre mușchiul pterigoidian medial și mușchiul constrictor superior al faringelui.

În acest compartiment este prezentă artera faringiană ascendentă, ram din carotida externă, lezarea ei ducând la hemoragii cu risc vital.

Cele două compartimente sunt separate de aponevroza Zukerkandl-Testut formată din confluarea fasciilor alare, bucofaringiene și stilomandibulare. Ea reprezintă o barieră în calea extinderii supurațiilor din compartimentul anterior în cel posterior. Din acest motiv, supurațiile localizate în compartimentul posterior sunt drenate pe cale cutanată, incizia fiind plasată submandibular.

Ori de câte ori se impune completarea inciziei orale cu o incizie cutanată, după drenajul compartimentului anterior, pensa va fi orientată spre unghiul mandibulei printre mușchiul constrictor superior al faringelui și mușchiul pterigoidian medial. Vârful pensei va fi reperat prin palpare la nivel cutanat, fiind plasat între unghiul mandibulei și marginea anterioara a mușchiului sternocleidomastoidian. După incizia submandibulară prin disecție boantă, se deschide regiunea inferioară a compartimentului posterior, urmând traiectul creat în prealabil de pensă și se identifică mușchiul digastric și procesul stiloid.

Explorarea acestui spațiu se va face ținând cont de prezența nervilor cranieni IX, X, XI, XII, artera carotidă internă și vena jugulară internă.

Drenajul se realizează cu două tuburi de politen fixate la tegument pentru 24–72 de ore, pe care se fac irigații cu soluții antiseptice. Tratamentul medicamentos va inlcude antibiotice, analgezice și AINS. Suprimarea factorului cauzal dentar este obligatorie.

Spațiul retrofaringian

Delimitare

Medial: spațiul laterofaringian.
Lateral: spațiul laterofaringian.

Scanned with OKEN Scanner

Superior: baza craniului.
Inferior: vertebrele C6-T4 şi mediastinul.
Anterior: peretele posterior al faringelui.
Posterior: fascia alară (buco-faringiană) şi spaţiul prevertebral.

Etiologie

Supuraţiile spaţiului retrofaringian nu sunt de cauză odontogenă, ci apar doar prin difuzarea procesului infecţios din spaţiile vecine.

Simptomatologie

În ordinea descendentă a frecvenţei, simptomele sunt reprezentate de febră şi frison, odinofagie, dureri cervicale, redoarea cefei, greaţă şi vărsături. Examenul clinic evidenţiază tumefacţia gâtului cu bombarea peretelui posterior al faringelui, sialoree şi dispnee. Prin regiunea inferioară a spaţiului retrofaringian, locul unde fascia buco-faringiană se uneşte cu fascia alară (la nivelul bifurcaţiei traheale), supuraţiile pot difuza direct în mediastinul superior [9].

Principii de tratament

Drenajul se obţine printr-o incizie cervicală de-a lungul marginii anterioare a muşchiului sternocleidomastoidian. Se pătrunde cu pensa Pean curbă şi boantă spre faţa laterală a cartilajului tiroid, medial de teaca carotică, iar după deschiderea spaţiului, explorarea digitală se face în sens cranian, spre exobază şi caudal spre apertura toracică.

Supuraţiile strict localizate vor fi drenate prin incizii orale. Incizia va fi plasată pe linia mediană în peretele posterior al faringelui, deschizând spaţiul prin secţionarea muşchiului constrictor superior.

Riscul aspirării exsudatului purulent este mare atât în timpul intervenţiei chirurgicale cât şi în perioada postoperatorie.

Spaţiul prevertebral (spaţiul de risc)

Etiologie

Supuraţiile spaţiului prevertebral nu sunt de cauză odontogenă, ci apar doar prin difuzarea procesului infecţios din spaţiile vecine.

Simptomatologie

Semnele şi simptomele supuraţiilor de spaţiu prevertebral sunt similare celor de spaţiu retrofaringian la care se adaugă disfonia.

Examenul clinic va evidenţia bombarea unilaterală a peretelui posterior al faringelui, rafeul median împiedicând extinderea bilaterală a infecţiei [10].

Aceste supuraţii pot evolua în sens descendent spre mediastin, complicaţie ce are prognostic rezervat.

Principii de tratament

Drenajul chirurgical este asemănător cu cel al supuraţiilor retrofaringiene.

După deschiderea spaţiului retrofaringian, se pătrunde cu pensa în spaţiul prevertebral traversând fascia alară.

Abcesul spaţiului parotidian

Delimitare

Postero-medial: pântecele posterior al muşchiului digastric, muşchii stilieni şi fasciile lor de înveliş, ligamentul stilohioidian şi stilomandibular, ce formează buchetul lui *Riolan*.

Lateral: fascia parotideo-maseterină.

Anterior: marginea posterioară a ramului mandibular.

Etiologie

Abcesul spaţiului parotidian recunoaşte drept cauze supuraţiile glandei parotide de tipul parotiditelor supurate sau litiazelor parotidiene supurate ce pot efracţiona parenchimul glandular, extinzându-se în întreg spaţiul fascial. O altă cauză o reprezintă adenitele intraparotidiene ce însoţesc stafilococii cutanate localizate în zona parieto-occipitală. Supuraţiile spaţiilor maseterin, pterigomandibular, laterofaringian se pot extinde la nivelul spaţiului parotidian ca şi infecţiile mastoidiene şi ale conductului auditiv extern.

Simptomatologie

Pacientul prezintă o tumefacţie plasată iniţial între mastoidă şi marginea posterioară a ramului mandibular ce se extinde rapid spre obraz şi regiunea submandibulară. Tegumentele acoperitoare sunt destinse, lucioase şi congestionate. La palpare se percepe iniţial renitenţă apoi fluctuenţă. Bolnavii acuză limitarea antalgică a deschiderii gurii, torticolis şi disfagie cu odinofagie. Secreţia salivară ce se elimină prin ostiumul canalului Stenon la presiune pe glanda parotidă este modificată doar dacă abcesul spaţiului parotidian are ca punct de plecare o parotidită supurată. Starea generală este alterată cu febră, frison şi tahicardie.

Scanned with OKEN Scanner

Diagnosticul diferențial

1. Parotidite acute supurate ce prezintă o secreție salivară modificată, iar tegumentele regiunii parotidiene nu sunt modificate inflamator.
2. Tumori parotidiene suprainfectate în care deformarea loco-regională
precede episodul supurativ.
3. Abcesul spațiului maseterin ce are o evoluție mai anterioară.

Principii de tratament

Tratamentul constă în incizia şi drenajul colecției supurate asociată cu antibiotice, analgezice şi AINS.

Incizia cutanată este plasată subangulomandibular la două lățimi de deget sub marginea bazilară menajând astfel nervul facial. Drenajul se realizează cu tuburi de politen pereche fixate la tegument şi menținute 48–72 ore până la 5–6 zile, perioadă necesară eliminării țesutului glandular necrozat şi sfacelizat. Irigațiile cu soluții antiseptice pe tuburile de dren favorizează acest proces.

A2d. INFECȚIILE SPAȚIILOR FASCIALE CU LOCALIZĂRI PARTICULARE

Abcesul limbii

Etiologie

Supurațiile limbii pot fi cauzate de leziuni traumatice cu sau fără retenție de corp străin, suprainfectarea unui hematom sau formațiuni tumorale şi difuzarea unor procese septice din spațiile fasciale vecine.

Simptomatologie

Supurația poate fi cantonată la nivelul celor două treimi anterioare (partea mobilă) ale limbii sau în treimea posterioară a acesteia, fiind plasată superficial sau profund în plin parenchim lingual.

La examenul clinic limba este tumefiată în totalitate pe marginile ei se decelează amprentele dinților laterali. Central sau periferic se poate decela o zonă de maximă bombare în funcție de sediul abcesului.

În cazul abceselor profunde ale limbii nu se poate decela o zonă de bombare maximă, limba fiind mărită în totalitate, infiltratul inflamator extinzându-se şi la nivelul planşeului cavității orale.

Datorită macroglosiei bolnavii țin gura întredeschisă. Orice mişcare a limbii este extrem de dureroasă, deglutiția şi fonația fiind extrem de dificile. Bolnavii sunt agitați datorită tulburărilor funcționale iar starea lor generală este alterată. Insuficiența respiratorie obstructivă periferică poate evolua în cazuri grave până la asfixie.

Diagnostic diferențial

1. Chisturi dermoide ale bazei limbii suprainfectate.
2. Tumori maligne ale limbii suprainfectate.

Principii de tratament

Incizia va fi plasată oral sau cutanat în funcție de localizarea colecției supurate.

Incizia orală este indicată în supurațiile celor două treimi anterioare ale limbii (partea mobilă). Ea va fi precedată de o puncție care va dirija o incizie corectă a colecției. Inciziile orale sunt longitudinale, paralele cu linia mediană respectiv cu marginea limbii plasate la locul de bombare maximă. Drenajul va fi asigurat prin lame de cauciuc sau tuburi de politen fixate la mucoasă.

Incizia cutanată este folosită în cazul abceselor bazei limbii. Incizia arcuată paralelă cu marginea bazilară va fi plasată între menton şi hioid. Cu pensa Pean se traversează mușchii planşeului cavității orale până se deschide colecția supurată. Manevra se execută sub control palpator, degetele mâinii stângi fiind plasate pe fața dorsală a limbii. Drenajul se face cu tuburi de politen pereche fixate la tegument şi menținute 48–72 ore.

Tratamentului chirurgical i se asociază o terapie medicamentoasă (antibiotice, analgezice, AINS).

Abcesul orbitei

Orbitele adăpostesc globii oculari şi anexele acestora, precum şi țesutul adipos peribulbar care prezintă o capacitate redusă de apărare.

Etiologie

Supurațiile orbitei recunosc drept cauze procese infecțioase ale regiunilor vecine şi anume ale spațiului infratemporal şi ale spațiului bucal, la care se asociază sinuzitele acute supurate etmoidale, frontale şi maxilare.

Simptomatologie

Bolnavii prezintă un edem palpebral intens localizat la nivelul pleoapei superioare sau inferioare interesând unghiul intern sau extern în funcție de cauza care a determinat apariția procesului supurativ.

Edemul se accentuează progresiv închizând în totalitate fanta palpebrală. Pacienții prezintă dureri pulsatile localizate la nivelul orbitei. Tegumentele pleoapelor sunt congestionate şi lucioase.

Scanned with OKEN Scanner

Tabloul clinic este întregit de chemozis şi exoftalmie moderată. Presiunea pe globul ocular este dureroasă. Se înregistrează o mobilitate diminuată a globului ocular, dar reflexul fotomotor şi vederea sunt păstrate. Abolirea reflexului fotomotor reprezintă un semn de gravitate.

Starea generală se alterează precoce cu febră, frison, tahicardie.

Diagnosticul diferenţial

1. Abcesul spaţiului infratemporal, care poate fi însoţit de celulită orbitară, dar ştergerea reliefului arcadei temporo-zigomatice, trismusul intens precum şi tumefacţia perituberozitară sunt caracteristice.
2. Tromboflebita sinusului cavernos unde tabloul clinic este dominat de semnele neurologice şi oftalmologice.
3. Abcesul palpebral unde supuraţia este localizată într-un anumit sector al pleoapei, iar interesarea globului ocular şi a ţesutului grăsos periorbitar este absentă.

Principii de tratament

Tratamentul chirurgical va consta în incizia şi drenajul colecţiei supurate. Astfel supuraţiile cu punct de plecare etmoidal vor fi incizate în unghiul orbital intern. Cele cu punct de plecare în sinusul frontal vor fi incizate la nivelul marginii superioare a orbitei. Infecţiile orbitale cu punct de plecare sinusul maxilar şi spaţiul infratemporal vor fi incizate de-a lungul marginii inferioare şi unghiului extern al orbitei.

Tratamentul chirurgical va fi însoţit de terapie medicamentoasă (antibiotice, analgezice şi AINS).

A3. SUPURAŢII DIFUZE

În supuraţiile difuze procesul infecţios are o tendinţă extensivă şi se asociază cu o necroză tisulară marcată, fiind absentă o colecţie supurată bine delimitată. Flora cauzală este polimorfă, fiind reprezentată de o asociaţie de germeni aerobi şi anaerobi, care se potenţează reciproc crescându-şi virulenţa şi producând toxine de tipul neurotoxine, miotoxine, neurolizine.

Factorii favorizanţi ai apariţiei supuraţiilor difuze sunt reprezentaţi de scăderea rezistenţei organismului (boli caşectizante, surmenaj, diabet, chimioterapie, corticoterapie etc.), virulenţa crescută a florei microbiene, precum şi antibioterapia incorect condusă.

Clinic se remarcă fenomene toxico-septice generale, cu discordanţă între puls şi temperatură, precum şi insuficienţe multiple de organ.

Flegmonul planşeului bucal

Flegmonul planşeului bucal se mai numeşte şi „angina Ludwig". Procesul supurativ cuprinde toate structurile planşeului bucal: spaţiile submandibulare, spaţiile sublinguale şi spaţiul submentonier. Supuraţia difuză se poate extinde spre spaţiul latero faringian, spaţiul infratemporal, limbă, regiunea cervicală anterioară, dar şi descendent spre torace. Focarul hipertoxic gangrenos principal este localizat cel mai frecvent la nivelul spaţiului sublingual.

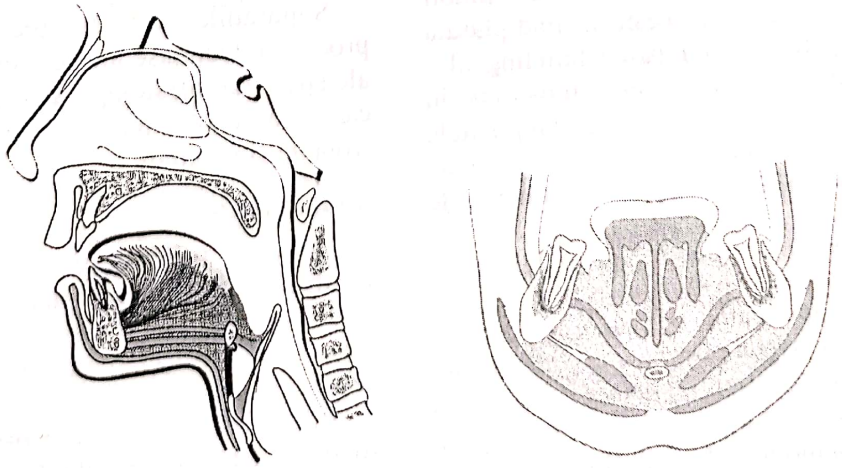

Figura 12.21. Spaţiile interesate în flegmonul planşeului bucal (sublingual şi submandibular bilateral, submentonier).

Scanned with OKEN Scanner

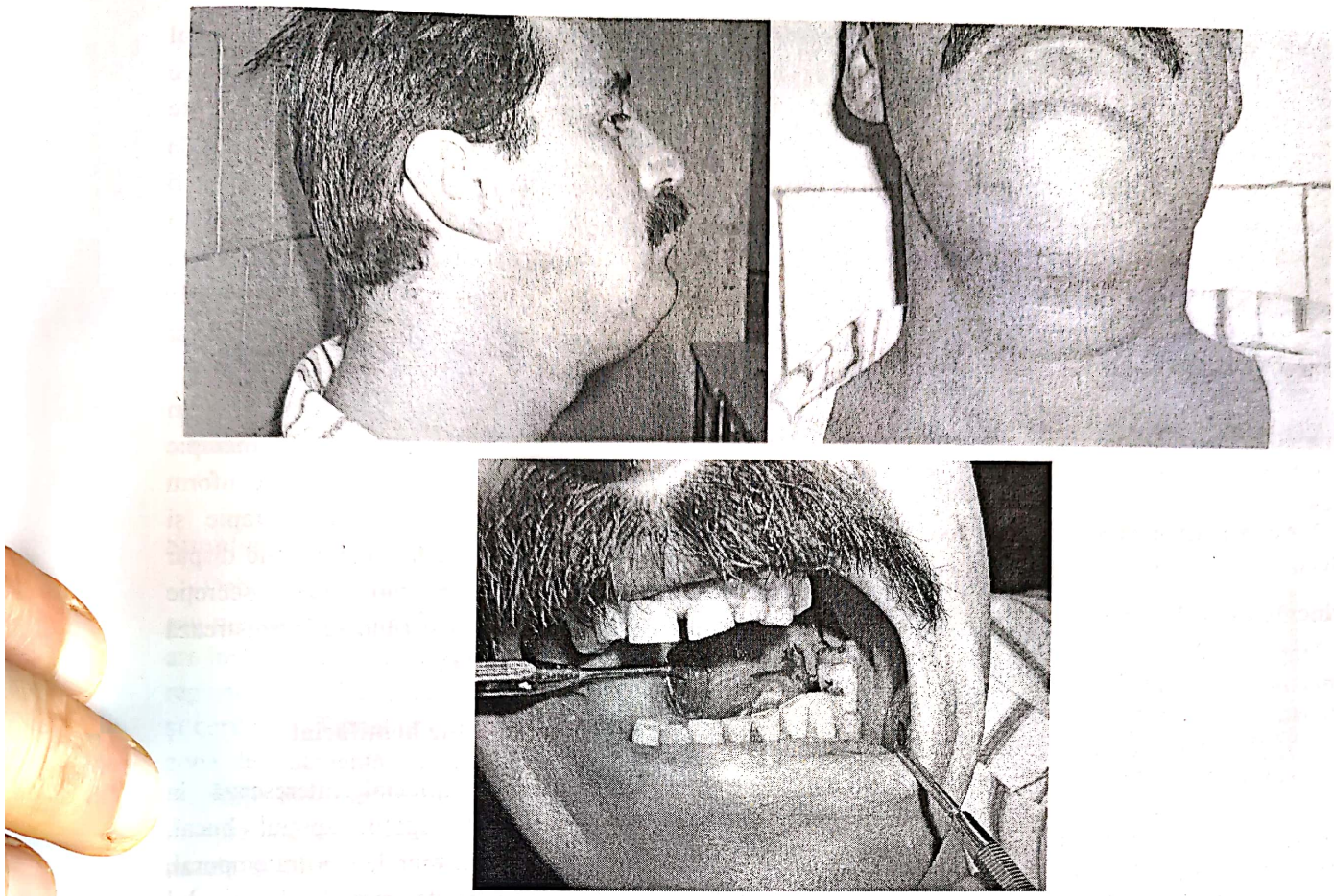

Figura 12.22. Aspectul clinic cervico-facial şi oral în flegmonul planşeului bucal (cazuistica prof. dr. A. Bucur).

Etiologie

„Angina Ludwig" are ca punct de plecare procese septice dentoparodontale sau pericoronaritele supurate ale molarilor de minte inferiori.

Simptomatologie

Flegmonul de planşeu debutează cel mai frecvent sub forma unei supuiraţii ale spaţiului sublingual. Clinic se decelează o tumefacţie plasată sublingual ce se extinde rapid de partea opusă, fuzează apoi submandibular bilateral şi submentonier. Tumefacţia este masivă şi se întinde de la un gonion la celălalt, cuprinzând toate spaţiile fasciale ale planşeului. La palpare tumefacţia are o duritate „lemnoasă" (flegmon „lemnos"), fără zone de fluctuenţă, dar prezentând crepitaţii gazoase în fazele avansate. Tegumentele acoperitoare sunt marmorate putând apare flictene şi/sau sfacele. La periferie apare un edem difuz de însoţire, ce se extinde genian, supraclavicular şi presternal (edem „în pelerină").

La inspecţie, planşeul anterior bombează depăşind marginea incizală a frontalilor inferiori sub forma unei „creste de cocoş". Mucoasa sublinguală este congestionată, în tensiune, acoperită cu depozite fibrino-leucocitare (false membrane). Limba este împinsă spre posterior, pe marginile ei observându-se amprentele dentare ca urmare a macroglosiei.

Tulburările funcţionale sunt reprezentate de: trismus, disfagie cu odinofagie, disfonie, dispnee. Dispneea este iniţial de cauză obstructivă şi apoi prin agravarea fenomenelor toxico-septice de cauză centrală (intoxicaţia centrilor respiratori bulbo-pontini).

În stadiul de debut procesul septic mimează o supuraţie de spaţiu sublingual, pacientul prezentând o stare septică cu febră (39–40°C), ceea ce indică reactivitatea organismului. Agravarea stării toxico-septice este marcată de discordanţa între puls şi temperatură. Pacientul

Scanned with OKEN Scanner

devine subfebril (37–37,5°C), pulsul rămâne tahicardic (120 pe minut greu perceptibil), dispneea toxică bulbară completând tabloul clinic. Probele biologice evidențiază devierea formulei leucocitare spre stânga, anemie, oligurie, albuminurie, cilindrurie și glucozurie.

Flegmonul de planșeu poate determina tromboflebite sau tromboze septice ale sinusurilor craniene, meningite septice sau se poate extinde spre mediastin ducând la apariția mediastinitelor acute sau a gangrenei pulmonare [11].

Diagnosticul diferențial

1. Supurațiile spațiilor fasciale ale planșeului bucal.
2. Adenopatii metastatice de nivel I supra-infectate.

Principii de tratament

Tratamentul chirurgical este obligatoriu neputând fi înlocuit de cel medicamentos. Incizia cutanată are formă de „potcoavă ” și se întinde de la un unghi mandibular la celălalt. Ea este plasată decliv de tumefacție cu două lățimi de deget sub marginea bazilară. Se secționează tegumentul, țesutul celular subcutanat, platisma și fascia cervicală. Pentru deschiderea și drenarea tuturor spațiilor implicate este necesară secționarea mușchiilor milohioidieni bilateral și a ambelor pântece anterioare ale mușchilor digastrici.

Nu se evacuează o secreție purulentă ci doar o serozitate murdară și fetidă, țesuturile având un aspect aton, siderat. Se drenează larg spațiile planșeului bucal și se explorează spațiul latero-faringian și parenchimul lingual. În timpul intervenției se îndepărtează sfacelele necrotice deja delimitate (necrectomie). Drenajul este asigurat de tuburi de politen pereche fixate la tegument pentru fiecare spațiu implicat. El va fi menținut timp de 5–7 zile, iar irigațiile cu soluții antiseptice se realizează de 4–6 ori/zi, frecvent fiind asociate cu necrectomii superficiale succesive. Suprimarea factorului cauzal dentar este obligatorie.

Tratamentul medicamentos va cuprinde alături de reechilibrarea hidro-electrolitică, antibioterapie (inițial cu spectru larg și apoi conform antibiogramei), tonicardiace, vitaminoterapie și imunoterapie. Evoluția este favorabilă când dispar fenomenele toxico-septice, când apare secreție purulentă la nivelul plăgii și când se înregistrează o ascensiune termică (febră).

Flegmonul difuz hemifacial

Flegmonul difuz hemifacial interesează în evoluția sa următoarele spații: spațiul bucal, spațiul maseterin, temporal, infratemporal, submandibular și se poate extinde la nivelul sinusului maxilar și orbitei [12].

Etiologie

Flegmonul difuz hemifacial are ca punct de plecare leziuni dento-parodontale, traumatisme cranio-faciale, precum și stafilococii cutanate faciale.

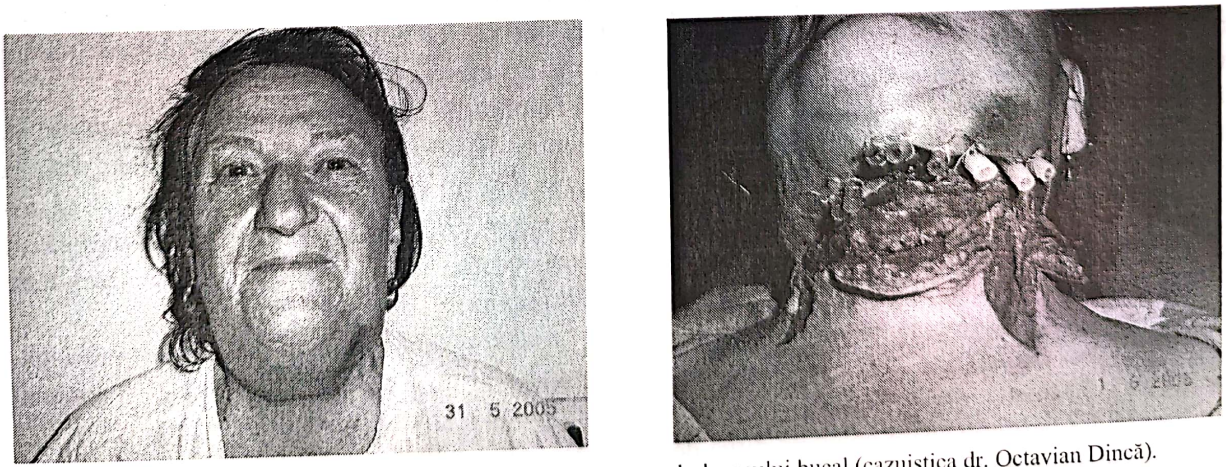

Figura 12.23. Aspect clinic pre- și postoperator în flegmonul planșeului bucal (cazuistica dr. Octavian Dincă).

Scanned with OKEN Scanner

Figura 12.24. Aspectul clinic în flegmonul difuz hemifacial (cazuistica prof. dr. A. Bucur).

Simptomatologie

Debutul mimează o supurație a spațiului bucal sau mai rar a spațiului submandibular. Tumefacția are însă o tendință extensivă, cuprinzând progresiv regiunea parotideo-maseterină, temporală, palpebrală și cervicală. Tumefacția este dură la palpare, fără zone de fluctuență, prezentând în stadii avansate crepitații gazoase. La periferie apare un edem de însoțire localizat palpebral, la nivelul piramidei nazale și buzelor, ducând la dispariția reliefului zonei afectate. Tegumentele sunt cianotice și în tensiune fără o delimitare netă față de țesuturile sănătoase.

La inspecție se observă o mucoasă jugală tumefiată cu amprente dentare și acoperite de „false mebrane", întreaga regiune fiind inextensibilă. Pacientul prezintă trismus și halenă fetidă. Starea toxico-septică și discordanța puls–temperatură este caracteristică proceselor supurative difuze și a complicațiilor flegmonului hemifacial.

Flegmonul hemifacial se poate complica cu osteomielite ale maxilarului și mandibulei, tromboflebite de sinus cavernos sau meningite. La distanță pot apare supurații pleuro-pulmonare sau hepato-renale.

Diagnosticul diferențial

1. Abcese ale spatiului bucal, unde procesul supurativ este limitat iar starea generală nu prezintă fenomene toxico-septice.

2. Tumori jugale suprainfectate, în care prezența formațiunii tumorale precede episodul supurativ acut supraadăugat.

Figura 12.25. Aspect postoperator cu drenaje multiple în flegmonul difuz hemifacial (cazuistica dr. Octavian Dincă).

Principii de tratament

Tratamentul chirurgical urmărește drenarea tuturor spațiilor afectate prin incizii cutanate și orale, fără a respecta considerentele fizionomice cervico-faciale. Inciziile cutanate vor fi plasate submandibular, suprazigomatic, temporal și periorbital, deschizând spațiile submandibular, maseterin, infratemporal, temporal, periorbital.

Inciziile orale sunt plasate în vestibulul superior prelungite perituberozitar și în vestibulul inferior prelungite de-a lungul marginii anterioare a ramului mandibular. Prin debridare instrumentală sau manuală se realizează o comunicare între inciziile cutanate și cele orale. Drenajul este asigurat pentru 5–7 zile cu câte două tuburi de dren fixate la tegument sau mucoasă pentru fiecare spațiu implicat în procesul supurativ, pe care se realizează irigații cu soluții antiseptice de 4–6 ori

Scanned with OKEN Scanner

pe zi. Îndepărtarea factorului cauzal dentar este obligatorie. Tratamentului chirurgical i se asociază o terapie medicamentoasă ce vizează atât procesul infecțios cât şi sindromul toxico-septic ca şi în cazul flegmonului difuz al planşeului bucal.

A4. FASCIITELE NECROZANTE

Etiopatogenie

Termenul de fasciite necrozante a fost introdus de *Wilson* în 1952 şi se referă la o supurație gravă a părților moi determinată de o floră aerobă şi facultativ anaerobă care acționează sinergic. Un rol deosebit pare a avea streptococul betahemolitic, la care se adaugă stafilococul auriu, germeni aerobi, cât şi numeroase bacterii gramnegative.

Factorii generali favorizanți sunt reprezentați de afecțiuni ce determină tulburări vasculare periferice cu modificări ale pereților vaselor de calibru mic de tipul: diabet, ateroscleroză, obezitate, malnutriție, etilism cronic.

Tromboza septică a vaselor terminale duce la necroza sistemului musculo-aponevrotic, ce se poate extinde şi la nivelul fasciei cervicale profunde. Lipsa de vascularizație a sistemului fascial favorizează extensia rapidă a procesului supurativ de-a lungul acestuia. Inițial infecția este cantonată subcutan.

Poarta de intrare nu poate fi decelată întotdeauna cu uşurință, ea poate fi reprezentată de leziuni traumatice, cu soluții de continuitate sau de afecțiuni dento-parodontale supurative. Fasciita necrozantă poate reprezenta însă şi o complicație post-operatorie după incizia şi drenajul unei supurații de spațiu fascial primar sau secundar.

Simptomatologie

Fasciita debutează nespecific, cu tegumente acoperitoare hiperemice congestive. Apoi afecțiunea evoluează exploziv, cu dureri locale atroce, tumefacția se extinde progresiv prezentând un edem periferic, iar starea generală este marcată de fenomene toxico-septice. În etapele ulterioare simptomatologia dureroasă se ameliorează, instalându-se o hipoestezie locală ca urmare a afectării terminațiilor nervoase senzitive şi chiar a nervilor plexului cervical superficial de către procesul necrotic.

Tegumentele ce acoperă fascia necrozată îşi modifică aspectul din congestiv în brun-violaceu ca urmare a trombozei vasculare septice. Pe acest fond pot apare manifestări buloase pe măsură ce se instalează procesul de necroză şi lichefacție a tegumentelor acoperitoare. În final procesul gangrenos duce la apariția sfacelelor tegumentare expunând astfel fascia şi țesutul celular subcutanat necrozat [13].

Diagnosticul diferențial

1. Supurații difuze.
2. Tumori maligne suprainfectate.
3. Adenopatii cervicale suprainfectate.

Principii de tratament

Tratamentul chirurgical va fi însoțit de un tratament medicamentos. Intervenția chirurgicală vizează deschiderea şi drenajul tuturor zonelor afectate, precum şi îndepărtarea țesuturilor necrozate (necrectomie), însoțite de irigații cu soluții antiseptice. Zonele expuse rămase sub lambourile tegumentare încă vitale vor fi meşate cu substanțe antiseptice [13].

Îndepărtarea țesuturilor necrozate va continua şi după intervenția chirurgicală, împreună cu toaleta plăgii. Îndepărtarea factorului cauzal dentar este obligatorie. Concomitent se începe o antibioterapie parenterală, vizând flora ce cuprinde streptococi hemolitici, stafilococi, bacterii gramnegative şi anaerobi.

Antibioterapia în lipsa tratamentului chirurgical radical nu reprezintă o soluție terapeutică [14].

După remiterea completă a fenomenelor supurative, este necesară o plastie a defectului rezultat în urma tratamentului chirurgical amplu de la nivel cervical.

Scanned with OKEN Scanner

Figura 12.26. Tratamentul chirurgical al fasciitei necrozante şi plastia cervicală într-o etapă chirurgicală ulterioară (cazuistica dr. Liviu Preda).

A5. LIMFADENITELE CERVICO-FACIALE NESPECIFICE

Teritoriul oro-maxilo-facial prezintă un sistem limfatic extrem de bogat, cu vasele limfatice de calibru redus, motiv pentru care fenomenul de limfangită nu se decelează clinic.

În cazul unei adenite, indiferent de localizare se examinează posibilele porţi de intrare ale germenilor din zona pe care aceştia o drenează, aşa cum reiese din tabelul 12.1.

Anatomie patologică

Adenita acută congestivă este primul stadiu al reacţiei ganglionare fiind reversibil cu un tratament adecvat. Ganglionul are un volum crescut, este elastic, sensibil la palpare, iar reacţia de periadenită este moderată. Microscopic, sinusurile limfatice ale ganglionilor sunt dilatate, fiind prezente numeroase polimorfonucleare şi limfocite, iar centrii germinativi sunt hipertrofiaţi.

Adenita acută supurată apare în momentul în care capacitatea de apărare a organismului este depăşită sau flora microbiană cauzală a fost deosebit de virulentă. La examenul microscopic se constată dispariţia arhitecturii normale ganglionare (sinusurile limfatice şi centrii germinativi), instalându-se procesul de necroză, delimitat de o capsulă. La periferie apare o reacţie de periadenită marcată, ce fixează ganglionul de ţesuturile vecine.

Efracţionarea capsulei ganglionare poate duce la eliminarea secreţiei purulente spre exterior cu apariţia unei fistule sau poate invada spaţiul fascial unde este cantonat ganglionul respectiv cu simptomatologia unei supuraţii de spaţiu fascial.

Adenita cronică poate urma etapei congestive dacă procesul infecţios este ţinut în frâu de reacţia umorală şi celulară de apărare a organismului. Microscopic sinusurile limfatice sunt populate cu numeroase histiocite şi macrofage. Reacţia scleroasă a centrilor germinativi încearcă să limiteze extensia procesului inflamator.

Scanned with OKEN Scanner

Tabelul 12.1

Drenajul limfatic în teritoriul oro-maxilo-facial

Grup ganglionar	Teritoriu drenat	Următoarea stație ganglionară
Ganglionii occipitali	tegumentul regiunii occipitale	ganglionii cervicali superiori
Ganglionii mastoidieni	tegumentul regiunii parietale, fața externă a pavilionului auricular	ganglionii parotidieni și ganglionii cervicali
Ganglionii parotidieni superficiali	regiunea temporală, parietală, frontală (sprânceană, pleoapă, pavilion, conduct auditiv extern)	ganglionii cervicali profunzi
Ganglionii parotidieni profunzi	urechea medie, văl, luetă, fose nazale	ganglionii cervicali profunzi
Ganglionii submandibulari	față, buză, nas, limbă, dinți	ganglionii cervicali profunzi
Ganglionii submentonieri	tegumentul mentonului, buză, planșeu, vârf limbă	ganglionii cervicali profunzi
Ganglionii retrofaringieni	fose nazale, trompa Eustachio, urechea medie	ganglionii cervicali profunzi
Ganglionii faciali profunzi	mușchii masticatori, spațiul temporal, fosa pterigopalatină, orbite, fose nazale, văl palatin, faringe	ganglionii cervicali profunzi
Ganglionii cervicali anteriori profunzi	laringe, tiroidă, trahee	ganglionii cervicali profunzi
Ganglionii cervicali anteriori superficiali	tegumentul regiunii cervicale anterioare	ganglionii cervicali profunzi inferiori
Ganglionii cervicali profunzi superiori	aferențe de la toate regiunile capului și gâtului direct sau prin intermediul altor stații ganglionare	canalul toracic stâng și marea venă limfatică dreaptă
Ganglionii cervicali profunzi inferiori	aferențe de la toate regiunile capului și gâtului direct sau prin intermediul altor stații ganglionare	canalul toracic stâng și marea venă limfatică dreaptă
Ganglionii spinali	triunghiul posterior al gâtului	ganglionii cervicali profunzi

Simptomatologie

Adenita acută congestivă debutează ca un nodul elastic, sensibil la palpare, tegumentele acoperitoare fiind nemodificate. În etapele următoare dimensiunea sa crește, ganglionul devine dureros spontan și la palpare, iar procesul de periadenită determină fixarea sa de țesuturile vecine. Starea generală este discret modificată, înregistrându-se subfebrilitate. În lipsa tratamentului adenita congestivă poate evolua spre o adenită acută supurată. Astfel, apare o colecție supurată bine delimitată, care prezintă la periferie fenomenul de periadenită însoțit de durere la palpare. Tegumentele acoperitoare sunt congestionate, destinse și lucioase, decelându-se fluctuență. Starea generală se alterează cu febră și astenie.

Cele mai frecvente forme clinice de limfadenite acute cervicofaciale nespecifice sunt descrise în continuare.

Adenita acută submandibulară debutează ca un nodul elastic, nedureros și mobil, care în final prin periadenită se fixează de marginea bazilară, care astfel devine greu accesibilă palpării. Tegumentele sunt congestionate, destinse, lucioase și fluctuente la nivelul bombării maxime. Trismusul și disfagia sunt moderate sau absente. Diagnosticul diferențial se face cu abcesul spațiului submandibular sau cu submaxilita acută litiazică.

Adenita acută parotidiană debutează ca un nodul mobil, care se fixează prin procesul de periadenită și apoi supurează. Diagnosticul diferențial se face cu tumorile de parotidă, supurațiile articulației temporo-mandibulare, parotiditele acute sau abcesul spațiului parotidian.

Adenita acută genianā este dată de supurația ganglionului buccinato-comisural, procesul de periadenită este deosebit de intens, iar tumefacția se poate extinde cuprinzând spațiul bucal în totalitate. Ulterior procesul supurativ se delimitează sub forma unui nodul cu fluctuență în zona centrală. În grosimea obrazului se palpează un cordon de limfangită care conduce spre poarta de intrare.

Adenitele cronice apar cel mai frecvent după o adenită acută congestivă stagnată în evoluție, datorită reacției de apărare a organismului sau în

Scanned with OKEN Scanner

urma unui tratament antiinfecţios incomplet realizat fără îndepărtarea factorului cauzal dentar. Local se constată un ganglion cu volum crescut, de consistenţă fermă, nedureros spontan sau la palpare. Starea generală nu este modificată, însă probele biologice relevă o limfocitoză şi creşterea vitezei de sedimentare. Evoluţia ei este trenantă, se poate reacutiza sau poate retroceda lent după îndepărtarea factorului cauzal.

Diagnosticul diferenţial

1. Adenopatia metastatică cervicală

Clinic se decelează o adenopatie uni sau bilaterală cu ganglioni duri, mobili sau fixaţi, de dimensiuni variabile.

Pentru stabilirea diagnosticului se utilizează endoscopia triplă, examenul CT sau RMN. Uneori biopsia ganglionară este singura modalitate de identificare a tumorii primare.

2. Boala HODGKIN

Clinic se manifestă prin poliadenopatii cervicale cu ganglioni elastici, mobili, nedureroşi. Tabloul clinic include de asemenea febră, prurit, splenomegalie, adenopatie mediastinală sau abdominală.

Diagnosticul pozitiv se pune pe baza examenului citologic sau histologic. Puncţia sau biopsia ganglionara identifică celulele PALTAUF-STERNBERG.

3. Limfom NON-HODGKINIAN

Clinic pacienţii prezintă o adenopatie cervicală unică sau multiplă cu ganglioni duri şi aderenţi, precum şi adenopatie mediastinală şi abdominală. Pacienţii prezintă stare febrilă.

Biopsia ganglionară este cea care orientează diagnosticul.

4. Leucemia acută limfoblastică

Clinic apare o adenopatie cervicală nedureroasă, cu dimensiuni variabile, precum şi o adenopatie mediastinală. Simptomatologia este întregită de prezenţa unui sindrom hemoragipar, astenie, splenomegalie, dispnee, iar examenul oral relevă o gingivită ulcero-necrotică.

Diagnosticul se stabileşte pe baza hemoleucogramei ce prezintă pancitopenie şi medulogramei modificate caracteristic cu peste 30% blaşti.

5. Leucemia limfocitară cronică

Clinic apare o adenopatie cervicală simetrică, cu ganglioni mobili şi duri. Pacientul prezintă de asemenea splenomegalie, erupţii cutanate, astenie, transpiraţii.

Leucocitoza cu limfocitoza decelată prin hemoleucogramă, dar şi medulograma cu infiltrate limfocitare mici stabilesc diagnosticul.

6. Sarcoidoza sau boala BESNIER-BOECK-SCHAUMANN

Clinic apare o adenopatie cervicală cu ganglioni fermi, mobili şi nedureroşi, precum şi adenopatie supraclaviculară, axilară sau mediastinală. Simptomatologia include sindromul Heerfordt (iridociclite, hipertrofii parotodiene bilaterale, pareze de facial), precum şi manifestări cutanate (sarcoide dermice).

Diagnosticul se pune pe seama reacţiei Kweim pozitivă sau prin biopsie ganglionară, urmată de examen anatomo-patologic.

7. Mononucleoză infecţioasă (produsă de virusul Epstein-Barr)

Clinic se manifestă prin adenopatii multiple de dimensiuni variabile, predominant submandibular şi latero-cervical (care nu fistulizează) splenomegalie, faringită, febră cu astenie.

Diagnosticul se stabileşte pe baza reacţiei Paul-Bunell pozitivă şi a formulei leucocitare care prezintă leucocitoză limfocitară (cu limfocite mari).

8. Infecţia HIV

Simptomatologia este în concordanţă cu perioada scursă de la infectare. După un interval de şase săptămâni apare o adenopatie persistentă cervicală şi axilară, asociată cu artralgii, febră, erupţii cutanate eritematoase. În perioada de stare pacientul prezintă pe lângă simptome generale (febră, diaree persistentă, scădere ponderală) şi o adenopatie cervico-facială cu ganglioni duri, mobili, mai mari de 1 cm. Simptomatologia orală este reprezentată de următoarele entităţi clinice: candidoză, leucoplazie păroasă, herpes oro-nazal, ulceraţii, gingivoragii spontane.

Diagnosticul de certitudine este serologic (ELISA), hemoleucograma este modificată în sensul unei leucopenii cu neutropenie la care se adaugă trombocitopenia. O adenopatie cervico-facială fără etiologie aparentă (locală sau generală), care persistă mai mult de trei luni ne poate orienta spre diagnosticul de infecţie HIV.

9. Toxoplasmoza (produsă de parazitul *Toxoplasma Gondii*)

Clinic se decelează o poliadenopatie cervicală cu noduli de consistenţă fermă, pacientul fiind febril în fazele acute.

Scanned with OKEN Scanner

Diagnosticul se stabileşte prin izolarea toxoplasmei Gondii din sânge, precum şi prin biopsie ganglionară.

10. Limforeticuloza benignă de inoculare sau „Boala ghearelor de pisică"

Pacientul prezintă o poliadenopatie cervicală sau axilară cu ganglioni duri, şi mobili.

Diagnosticul se pune prin puncţie sau biopsie ganglionară. De obicei se remite spontan în două–trei săptămâni.

11. Rubeola

Clinic pacientul prezintă o adenopatie retroauriculară şi occipitală, însoţită de erupţii cutanate specifice maculo-papulare.

Diagnosticul se pune pe baza hemoleucogramei, leucopeniei cu plasmocitoză, precum şi a testului ELISA pozitiv pentru IgG sau IgM.

12. Adenopatie TBC

Pacientul prezintă o adenopatie cervicală frecvent supraclaviculară, cu ganglioni mobili de dimensiuni variabile care pot fistuliza (secreţie grunjoasă bogată în BK) sau se pot calcifica când afecţiunea evoluează spre vindecare.

Diagnosticul se pune pe baza radiografiei pulmonare, a testului IDR la tuberculină pozitiv, precum şi a puncţiei sau biopsiei ganglionare.

13. Sifilis

Sifilisul primar

Clinic apare o adenopatie submentonieră, submandibulară sau cervicală fermă şi nedureroasă, ce însoţeşte şancrul de inoculare oral.

Sifilisul secundar

Pacientul prezintă o micropoliadenopatie cervicală, mastoidiană şi occipitală asociată cu o erupţie cutaneo-mucoasă (sifilide).

Diagnosticul se stabileşte pe baza testelor serologice şi imunologice pozitive pentru Treponema Pallidum (RBW, VDRL etc.).

Principii de tratament

Tratamentul adenitelor acute este variabil în funcţie de stadiul evolutiv.

În stadiul de cruditate se suprimă factorul cauzal dentar şi se administrează un tratament medicamentos cu antibioterapie, antialgice şi AINS.

În stadiul de supuraţie tratamentul depinde de dimensiunea colecţiei purulente. Colecţia supurată cu dimensiuni reduse şi bine delimitate poate fi tratată folosind drenajul filiform. O adenită supurată voluminoasă necesită tratament chirurgical. Incizia va fi plasată decliv de colecţia supurată, iar drenajul se va realiza cu tuburi de politen fixate la tegument şi menţinute 2–3 zile. Supuraţiile extinse în întregul spaţiu fascial se tratează ca o supuraţie fascială odontogenă.

În cazul adenitelor cronice se suprimă factorul cauzal dentar, se administrează vitaminoterapie, vaccinuri polimicrobiene, imunoglobuline, asociate cu agenţi fizici.

A6. INFECŢIILE NESPECIFICE ALE OASELOR MAXILARE

Infecţiile nespecifice ale oaselor maxilare se clasifică în funcţie de mecanismele etiopatogenice, evoluţia locală şi generală. În acest mod s-a îmbunătăţit considerabil eficacitatea tratamentului şi a prognosticului afecţiunii.

Osteoperiostita

Osteoperiostita este o reacţie inflamatorie osoasă localizată (osteită periapicală), periostul fiind deformat şi mineralizat excesiv.

Etiopatogenie

Sunt incriminaţi ca factori etiologici germeni microbieni proveniţi din leziuni dento-parodontale acute şi cronice, precum şi traumatisme chirurgicale sau accidentale.

Reacţia inflamatorie duce la apariţia unui exudat seros ce decolează periostul în dreptul dintelui cauzal. Exudatul seros se poate transforma într-unul purulent, ce erodează periostul producând o supuraţie limitată.

Simptomatologie

Odontalgiile moderate se pot asocia cu mobilitate dentară. În dreptul dintelui cauzal există o împăstare dureroasă la palpare. Deformarea reliefului facial este hotărâtoare pentru prezentarea pacientului la medic.

Diagnostic

Diagnosticul se realizează pe baza semnelor clinice, putând fi confirmată radiologic prin identificarea factorului cauzal dentar, pe OPG se observă o îngroşare localizată a periostului, care este decolat de corticală.

Diagnosticul diferenţial se face cu osteita, osteomielita şi supuraţiile peri-osoase.

Scanned with OKEN Scanner

Principii de tratament

Tratamentul constă în identificarea şi suprimarea factorului cauzal dentar, precum şi în administrarea unei medicaţii nespecifice pentru creşterea capacităţii de apărare a organismului.

Osteita

Din punct de vedere etiopatogenic este o infecţie primară osoasă, monoostotică, prezentând un singur focar osteitic.

Etiologie

Osteita este un proces infecţios cauzat de pătrunderea germenilor la nivelul ţesutului osos, însămânţarea realizându-se fie în urma unor procese infecţioase dento-parodontale, posttraumatic sau postextracţional.

Simptomatologie

Tabloul clinic este dominat de simptomatologia procesului acut dento-parodontal (durere pulsatilă iradiată, mobilitate dentară), cu stare generală moderat alterată. La examenul clinic se constată o deformare a corticalei vestibulare sau orale, care evoluează spre fistulizare.

O formă particulară de osteită localizată este alveolita, complicaţie care apare la 4 zile postextracţional, cu simptomatologie dureroasă intensă, rebelă la analgeticele uzuale. Examenul clinic stabileşte dacă alveolita este umedă sau uscată, schema terapeutică fiind diferită.

Diagnostic

Diagnosticul se pune pe baza semnelor clinice şi radiologice, depistându-se o radiotransparenţă periapicală difuză.

Principii de tratament

Evoluţia este favorabilă dacă se realizează un tratament corect încă de la primele semne clinice. Tratamentul se adresează dintelui cauzal, putând fi conservator sau radical, în funcţie de imaginea radiologică. Neîndepărtarea factorului cauzal dentar poate duce la cronicizarea osteitei, la osteomielită sau la o supuraţie periosoasă.

Osteomielita

Osteomielita poate avea drept cauză diseminarea hematogenă de la un focar septic principal aflat la distanţă. Ea poate avea multiple localizări la nivelul osului afectat. Un alt mecanism de producere al osteomielitei poate fi însămânţarea directă. În acest caz germenii pătrund la nivelul osului prin extensie de la procese infecţioase dento-parodontale sau după un traumatism chirurgical sau accidental.

Clasificarea osteomielitelor după LASKIN este următoarea [17]:

1. Osteomielite supurate (acute sau cronice).
2. Osteomielite nesupurate, de tip cronic sclerogen (Garré).
3. Osteomielite după infecţii specifice (TBC, sifilis, actinomicoză).

Flora microbiană responsabilă de apariţia osteomielitei este reprezentată de stafilococul alb şi auriu, streptococul βhemolitic şi *Escherichia Colli.*

Osteomielita poate fi surprinsă din punct de vedere anatomo-patologic în următoarele stadii:

1. Stadiul de congestie osoasă se caracterizează prin hiperemie, vasodilataţie, edem medular şi periostal.
2. Stadiul de supuraţie osoasă este marcat de tromboza capilarelor. Astfel apare necroza ţesutului medular cu formarea de microabcese, ce confluează şi se exteriorizează decolând periostul. Acest proces accentuează tulburările de vascularizaţie periostală.
3. Stadiul de necroză osoasă (sechestrare) este marcat de diminuarea progresivă a circulaţiei sanguine locale, ce duce la necroză osoasă şi delimitarea sechestrelor.
4. Stadiul de reparaţie osoasă apare după eliminarea elementelor patologice.

Osteomielita supurată acută

Simptomatologie

Afecţiunea apare brusc cu alterarea stării generale (febră, frison, insomnie, tahicardie). Durerea se amplifică rapid, devenind paroxistică şi iradiind la nivelul hemicraniului.

La examenul local se constată o tumefacţie difuză, cu tegumente acoperitoare destinse, lucioase şi indurate. Procesul supurativ determină mobilitatea dintelui cauzal şi deformarea ambelor corticale osoase.

În cazul osteomielitei cu localizare mandibulară apare precoce anestezia labio-mentonieră (semnul Vincent). În osteomielita maxilarului se instalează hipo-anestezie în teritoriul de distribuţie al nervului infraorbitar.

Scanned with OKEN Scanner

Simptomatologia se ameliorează în momentul fistulizării muco-tegumentare, când se evacuează secreție purulentă și chiar unele sechestre lameliforme. Tumefacția și semnul Vincent persistă chiar și după fistulizare. La explorarea traiectelor fistuloase se decelează un os moale, osteitic.

Osteomielita supurată acută a maxilarului se poate extinde sinusal (se adaugă tabloului clinic semnele clinice de sinuzită maxilară acută) sau orbitar (cu apariția diplopiei, chemozisului, edemului palpebral inferior).

Semnele radiologice de osteomielită apar după un interval de aproximativ o săptămână, când se produce o demineralizare osoasă de 30–60 %. Imaginile radiologice sunt de „os marmorat" sau de „miez de pâine", în care alternează zonele de osteoliză cu zonele de osteocondensare, având un contur neregulat.

Imaginea radiologică clasică de „sarcofag" este reprezentată de o zonă de radiotransparență (osteoliză), ce înconjoară la distanță o zonă de radioopacitate (fragment de os condensat – sechestru).

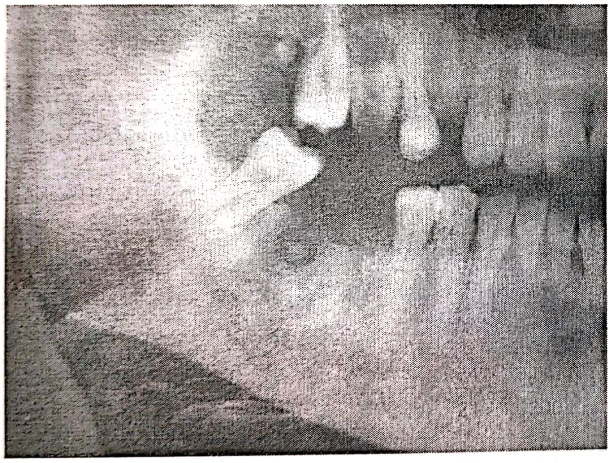

Figura 12.27. Aspectul radiologic de „sarcofag" în osteomielita mandibulei (cazuistica prof. dr. A. Bucur).

Diagnostic diferențial

1. Osteita după procese infecțioase dento-parodontale, în care simptomatologia orală este strict localizată, iar simptomatologia generală este absentă.

2. Supurații periosoase, care au o evoluție de scurtă durată și sunt precedate de simptome legate de factorul cauzal.

Osteomielita supurată cronică

Osteomielita supurată cronică prezintă, din punct de vedere al etipatogeniei și simptomatologiei, două forme distincte: osteomielita supurată cronică a adultului și osteomielita supurată cronică a copilului.

Osteomielita supurată cronică a adultului

Osteomielita supurată cronică a adultului este următorul stadiu evolutiv al unei osteomielite supurate acute.

Starea generală a pacientului nu este modificată, însă la examenul clinic se constată deformarea ambelor corticale mandibulare, semnul Vincent este pozitiv (anestezie labio-mentonieră) și pot apărea multiple fistule cutaneo-mucoase. La explorarea fistulelor cu stiletul butonat se obiectivează un os moale, osteitic. Radiologic în osteomielita supurată cronică a adultului se decelează zone de radiotransparență având un contur neregulat ce înconjoară sechestrele osoase.

Osteomielita supurată cronică a copilului

Osteomielita supurată cronică a copilului este localizată frecvent la nivelul unghiului mandibular.

Debutul este lent, asimptomatic, fără semne infecțioase nete. Ambele corticale mandibulare sunt deformate, dar semnul Vincent este negativ.

La examenul radiologic se observă zone de radiotransparență centrală cu reacție periostală.

Diagnosticul diferențial

– displazii fibroase,
– tumori osoase (benigne sau maligne),
– infecții specifice osoase.

Principii de tratament

Tratamentul chirurgical se adaptează stadiului evolutiv în care este surprins procesul de osteomielită.

1. În osteomielita supurată acută tratamentul chirurgical urmărește drenarea procesului septic prin incizia supurațiilor și lărgirea fistulelor, asociată cu irigații abundente cu soluții antiseptice. Antibioterapia de primă intenție va folosi antibiotice cu spectru larg, rezultatul antibiogramei optimizând schema terapeutică. Extracția dinților cauzali se face cât mai precoce.

2. În osteomielita supurată cronică sechestrectomia trebuie temporizată până există o confirmare radiologică a delimitării complete a sechestrului (la 3–5 saptămâni de la debut). Această intervenție se practică de elecție pe cale orală pentru a menaja periostul. Corticotomia este o altă opțiune terapeutică, indicată după amendarea fenomenelor

Scanned with OKEN Scanner

supurative acute. Ea constă în îndepărtarea corticalei avasculare favorizând acțiunea antibioticelor asupra germenilor microbieni din medulară. Intraoperator după sechestrectomie și/sau corticotomie se vor aplica pe suprafața osoasă perle acrilice cu gentamicină care eliberează lent antibioticul. Tratamentul chirurgical va fi asociat cu antibioterapie conform antibiogramei.

Osteomielita maxilarelor este o afecțiune gravă întodeauna cu evoluție neprevăzută. Faza acută a osteomielitei este urmată constant de perioade cu evoluție cronică. După eliminarea sechestrelor există „iluzia" unei vindecări, dar afecțiunea de bază rămâne latent asimptomatică putându-se acutiza oricând.

Osteomielita cronică nesupurată (Garré)

Osteomielita cronică nesupurată este o afecțiune rară și apare cu predilecție la tineri, la care activitatea osteogenetică este încă intensă.

Simptomatologie

Pacientul prezintă o tumefacție extinsă de-a lungul substratului osos, care este dură la palpare și evoluează lent progresiv.

La examenul radiologic se observă îngroșarea periostului și deformarea corticalei osoase cu dispariția spațiilor medulare.

Diagnosticul diferențial

– osteoperiostita care are o evoluție lentă
– displaziile fibroase unde nu există condensare
– tumorile maligne.

Principii de tratament

Tratamentul constă în administrarea de antibiotice, îndepărtarea oricărui posibil focar etiologic dentar și monitorizarea deformării timp de 4–5 luni. În timpul manevrelor de extracție se recomandă, dacă este posibil, recoltarea unui fragment osos în vederea examenului histopatologic pentru a exclude diagnosticul de displazie fibroasă. Dacă nu se constată remisiunea progresivă a simptomatologiei, se realizează o rezecție modelantă, calea de abord preferată fiind cea orală.

Osteonecroza maxilarelor

Etiologie

Osteonecroza maxilarelor este un proces de degradare a țesutului osos secundar unor tulburări trofice. Aceste modificări apar ca urmare a acțiunii unor factori chimici sau fizici la care se supraadaugă infecția.

Agenții chimici sunt reprezentați de arsenic, fosfor, mercur, bismut și bisfosfonați ce pot acționa direct la nivelul osului pe cale hematogenă sau indirect prin eliminare salivară. Bisfosfonații sunt utilizați în cadrul tratamentului multimodal al tumorilor maligne, dar și în tratamentul osteoporozei. Osteonecroza maxilarelor este declanșată de intervenții chirurgical-stomatologice la pacienți ce urmează un tratament cu bisfosfonați.

Ca agenți fizici implicați în procesul de osteonecroză putem enumera: căldura și radiațiile ionizante folosite în tratamentul complex al tumorilor maligne cu localizare maxilo-facială.

Radiosensibile sunt celulele endoteliului vascular și osteocitele, astfel se modifică echilibrul dintre apoziție și resorbție osoasă. De asemenea, sărurile minerale înmagazinează radiațiile, devenind surse secundare de iradiere continuând astfel alterarea osoasă. Osul iradiat are o capacitate redusă de vindecare și este foarte sensibil la infecțiile secundare, ce pot apare după traumatisme sau extracții dentare.

Osteonecroza postiradiere poate apărea precoce sau tardiv (1–10 ani după radioterapie).

Simptomatologie

Durerea iradiată nu este justificată de procese acute dento-parodontale. Osteoradionecroza este asociată cu fenomene de radiodermită și radio-mucozită.

Specifice sunt leziunile ulcerative, extinse la nivelul mucoasei ce lasă un os descoperit, rugos, cenușiu-murdar. Suprainfectarea apare frecvent și se manifestă clinic prin febră și trismus moderat. Osteoradionecroza are întotdeauna tendință extensiv-progresivă. Imaginea radiologică este necaracteristică.

Principii de tratament

Tratamentul chirurgical constă în drenajul colecțiilor supurate și îndepărtarea sechestrelor osoase, la care se asociază irigații cu soluții antiseptice. Tratamentul local se completează cu o antibioterapie cu spectru larg.

B. INFECȚII SPECIFICE

B1. Actinomicoza cervico-facială

Actinomicoza cervico-facială este o infecție specifică care deși apare rar, reprezintă o entitate patologică distinctă datorită formelor clinice variate pe care le poate îmbrăca și dificultăților întâmpinate în stabilirea diagnosticului.

Scanned with OKEN Scanner

Etiologie

Actinomicetele sunt germeni gram pozitivi, facultativ sau strict anaerobi, identificându-se cinci tipuri: *A. israelli, A. naeslundii, A. viscosus, A. bovis, A. odontoliticus*. Cu excepţia *A. bovis* toate celelalte tipuri sunt prezente în cavitatea orală umană.

Cope a clasificat actinomicoza în trei forme distincte: actinomicoza cervico-facială, ce reprezintă 50% din totalul pacienţilor, actinomicoza toraco-pulmonară cu o pondere de 30% şi actinomicoza abdomino-pelvină, ce reprezintă 20% din totalul cazuisticii.

Actinomicetele fac parte din flora saprofită a cavităţii orale, devenind patogene în momentul pătrunderii în părţile moi cervico-faciale. Invazia se realizează prin soluţia de continuitate ce apare posttraumatic sau prin procese dentoparodontale. Acţiunea patogenă trebuie potenţată de germeni aerobi şi anerobi, care favorizează extensia procesului septic, ce nu respectă spaţiile anatomice şi fasciale. Perioada de incubaţie este de aproximativ patru săptămâni.

Simptomatologie

Actinomicoza cervico-facială este de obicei localizată perimandibular. Exista două modalităţi de debut:

– Debutul acut: se caracterizează prin prezenţa unui proces supurativ periosos sau de spaţii fasciale, cu dureri predominant nocturne, iradiate hemicranian. Tumefacţia este sensibilă la palpare înconjurată de un infiltrat inflamator cu duritate „lemnoasă" sau de o zonă eritematoasă. Perilezional pot apare numeroase microabcese, care pot fistuliza spontan eliminând o secreţie „grunjoasă" caracteristică cu aspect de „granule de sulf". Cateterizarea traiectelor fistuloase se opreşte în grosimea părţilor moi, neajungând la substratul osos.

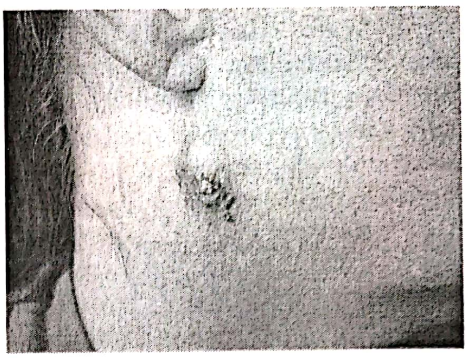

Figura 12.28. Aspectul clinic al actinomicozei cervico-faciale cu debut acut.

– Debutul cu caracter cronic este nodular, cu leziuni iniţial circumscrise, nedureroase la palpare, ce invadează progresiv ţesuturile vecine după abcedare.

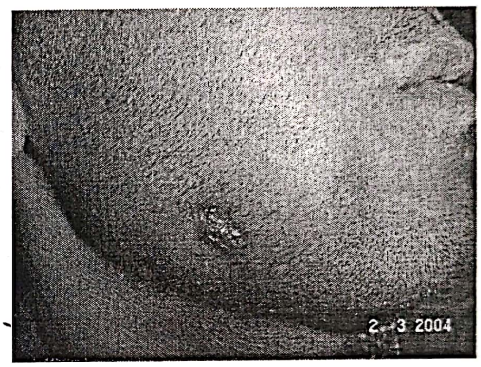

Figura 12.29. Aspectul clinic al actinomicozei cervico-faciale cu debut cronic.

În perioada de stare, tumefacţia dură „lemnoasă" se extinde, putându-se observa leziuni în diferite stadii evolutive: nodul, abces, fistulă. Patognomonic pentru actinomicoză în perioada de stare este aspectul de tegument în „stropitoare", care este aderent de substratul osos datorită bridelor cicatriceale.

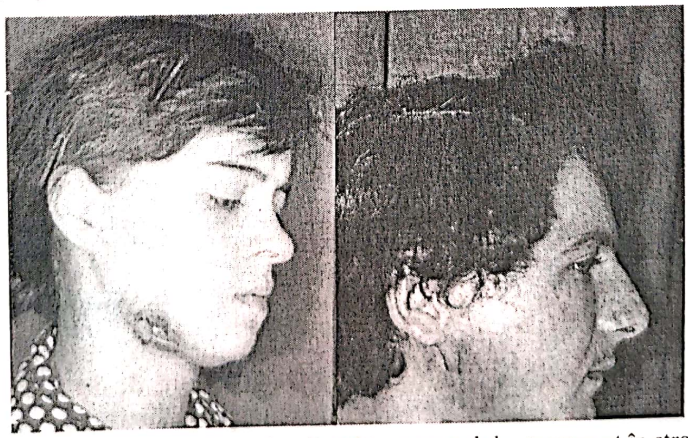

Figura 12.30. Actinomicoză cervico-facială – aspectul de „tegument în stropitoare" (cazuistica Clinicii de Chirurgie oro-maxilo-facială).

Scanned with OKEN Scanner

O altă localizare foarte rară la nivelul părților moi este *actinomicoza linguală*. Clinic, în parenchimul lingual se palpează un nodul bine delimitat care creşte dimensional progresiv, având un aspect pseudotumoral, producând tulburări funcționale (masticație, fonație). Evoluția clinică este lentă însoțită de efracționarea mucoasei şi eliminarea de secreție grunjoasă caracteristică.

Actinomicoza osoasă poate prezenta două forme anatomo-clinice: periferică şi centrală. Forma centrală (pseudotumorală) se caracterizează prin geode osoase, care deformează treptat conturul osos, fără a afecta însă țesuturile moi supraadiacente. Forma periferică (rarefiantă) are ca punct de plecare actinomicoza părților moi, care invadează progresiv substratul osos, cu demineralizare difuză, progresivă.

Actinomicoza nu difuzează de-a lungul căilor limfatice, de aceea nu este însoțită de adenite locoregionale. Afecțiunea evoluează lent, fără alterarea stării generale a pacientului, remarcându-se doar o uşoară subfebrilitate.

Diagnostic

Diagnosticul de actinomicoză se face pe baza simptomatologiei clinice asociată obligatoriu cu o confirmare microbiologică (puncție) şi anatomo-patologică (biopsie).

Examenul anatomopatologic va identifica nodulul actinomicotic, ce prezintă trei zone: zona centrală, zona celulelor mononucleare şi zona periferică. Zona centrală este formată din secreție purulentă în care sunt prezente numeroase „granule de sulf". Zona celulelor mononucleare de tip epitelioid plasmatic conține numeroase celule gigante rezultate din fagocitarea parazitului. Zona periferică conține numeroase celule mononucleare, fiind responsabilă de procesele de fibroscleroză din evoluțiile trenante.

Microscopic din produsul biologic se identifică în „granulele de sulf" o rețea filamentoasă cu prelungiri îngroşate periferic.

Examenele microbiologice şi histopatologice trebuie repetate, deoarece sunt descrise rezultate fals pozitive, dar şi fals negative.

Examenul radiologic în actinomicoza osoasă nu prezintă imagini caracteristice. Pot apare zone de radiotransparență osoasă difuză neomogenă în forma periferică şi imagini de radiotransparență similare imaginilor chistice în forma centrală.

Diagnostic diferențial

1. Sclerodermie (faciesul capătă aspectul de „icoană bizantină").
2. Infecții specifice şi nespecifice cervico-faciale.
3. Tumori benigne şi maligne suprainfectate.

Principii de tratament

Tratamentul este de lungă durată, chirurgical şi medicamentos. Tratamentul chirurgical constă în identificarea şi îndepărtarea factorului cauzal dentar. În perioada de stare se practică incizia şi drenajul colecției supurate, lărgirea traiectelor fistuloase şi îndepărtarea țesutului de granulație format. Obligatoriu intraoperator se recoltează secreție pentru antibiogramă şi fragmente tisulare pentru examenul histopatologic.

În cazul actinomicozei osoase abordarea geodelor osoase se realizează de preferință pe cale orală, îndepărtând țesutul patologic de la nivelul acestora.

Atât în infecțiile părților moi cât şi în cele osoase după chiuretaj se meşează plaga cu soluție de proteinat de argint (Protargol) şi se irigă cu soluții antiseptice de tipul Betadinei. Toaleta plăgii se realizează de două–trei ori pe zi.

În actinomicoza cervico-facială flora microbiană prezentă este polimorfă, germenii asociați potențând acțiunea actinomicetelor, de aceea este necesară o antibiogramă pentru acoperirea întregului spectru microbian prezent. Astfel pot fi folosite antibiotice de tipul: penicilină, augmentin, clindamicină, cefalosporine asociate cu metronidazol *i.v.* sau *p.o.* timp de 3–4 săptămâni [18]. Tratamentul cu metronidazol 1–2 g pe zi poate fi prelungit timp de 6 luni, în cazul toleranței digestive a acestui medicament.

Afecțiunea este considerată vindecată când tegumentele se asuplizează şi fenomenele inflamatorii locale şi locoregionale se remit în totalitate.

B2. Sifilisul

Sifilisul este o infecție contagioasă specifică, ce se poate localiza şi în teritoriul oro-maxilo-facial. Sifilisul este o boală sistemică cu un tablou larg de manifestări clinice cauzat de treponema pallidum. Evoluția infecției luetice se desfăşoară

Scanned with OKEN Scanner

în mai multe stadii. Incubația durează aproximativ trei săptămâni de la contactul infectant.

Stadiul primar se caracterizează prin șancrul sifilitic la nivelul țesuturilor moi, putând fi localizat și în afara sferei genitale respectiv buză, gingie, limbă, amigdală. Șancrul de inoculare este o leziune ulcero-erozivă neinflamatorie, rotundă cu margini reliefate, lucioase, roșiatice având baza indurată dar nedureroasă. Leziunea primară poate fi unică sau multiplă, este însoțită de adenopatie regională, dură, mobilă și nedureroasă. Tabloul clinic se remite complet și spontan în două–patru săptămâni.

Stadiul secundar numit și stadiul de diseminare se caracterizează prin prezența leziunilor cutaneo-mucoase de tipul sifilidelor și micropoliadenopatie dură, nedureroasă, localizată cervical și peritrohlear. Sifilidele sunt leziuni plurimorfologice de tip eritematos, papulos, erozive, plăci mucoase, cheratozice. Sifilidele pot fi localizate frecvent la nivelul limbii, buzelor și comisurilor labiale. Perioada secundară durează în medie șase săptămâni. Literatura de specialitate citează și rare cazuri de osteoperiostite caracterizate de deformări osoase difuze însoțite de dureri nocturne.

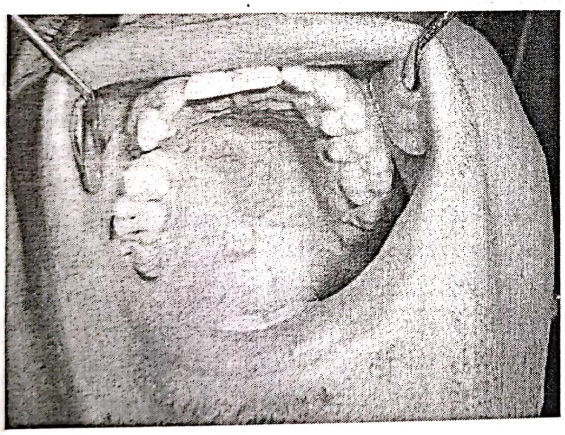

Figura 12.31. Aspectul clinic de sifilis secundar pe fibromucoasa palatului dur (cazuistica prof. dr. A. Bucur).

Stadiul terțiar prezintă la nivelul părților moi tuberculi și gome. Tuberculii sunt noduli unici sau multipli care se pot ulcera. Sunt localizați în derm, fibromucoasa palatinală, limbă (glosita scleroasă). Manifestarile clinice ale sifilisului terțiar nu includ adenopatia.

Gomele au aspect pseudotumoral, lăsând prin ramolire și ulcerare defecte întinse. Ele pot fi localizate în boltă, văl, limbă. După ulcerare și cicatrizare se instalează tulburări funcționale majore.

La nivelul oaselor maxilare se descriu două entități patologice: *sifiloamele*, localizate la mandibulă și *gomele*, la nivelul maxilarului. La nivelul mandibulei, sifiloamele pot fi circumscrise sau difuze. Sifilomul circumscris debutează endoosos, ducând la deformări osoase. Se însoțește de durere, trismus și semn Vincent pozitiv. Sifilomul difuz are un aspect pseudotumoral, iar după ramolire elimină sechestre și lasă defecte osoase ample. La nivelul maxilarului, gomele determină prin evoluția lor apariția de comunicări oro-nazale largi, localizarea de elecție a acestora fiind în zona anterioară a bolții pe linia mediană.

Diagnosticul pozitiv se pune pe baza examenului clinic cu stabilirea etapei evolutive și a reacțiilor serologice specifice.

Principii de tratament. Tratamentul este de competența medicului specialist dermato-venerolog cu care medicul dentist și chirurgul maxilo-facial vor colabora îndeaproape.

B3. TBC

Manifestările clinice ale TBC-ului cu localizare în teritoriul oro-maxilo-facial se încadrează în formele extrapulmonare de tuberculoză.

TBC-ul primar este localizat la nivelul porții de intrare plasată mucozal, unde se decelează complexul format din șancru și adenopatie satelită. Șancrul este o leziune ulcerativă extinsă în suprafață, cu margini subțiri, roșiu-violacee, nedureroasă la palpare. Ea este localizată la nivelul gingivomucoasei în zona posterioară a cavității orale, mucoasă jugală, pilieri amigdalieni și limbă. Adenopatia satelită este unilaterală, nedureroasă și evoluează rapid cu apariția periadenitei și a fistulizării tegumentare. Starea generală este alterată progresiv cu febră vesperală și curbatură.

Diagnosticul pozitiv se face în urma examenului clinic, IDR la tuberculină, puncției cu inoculare la cobai și a biopsiei ganglionare.

Principii de tratament. Tratamentul este chirurgical în cazul adenitelor supurate. Concomitent cu incizia și drenajul colecției purulente se recoltează probe pentru examenul microbiologic și anatomopatologic. Tratamentul medicamentos antituberculos este condus de medicul specialist pneumo-ftiziolog care va stabili, în funcție de stadiul de evoluție, tipul antibioticelor și chimio-terapicelor, dozele acestora și durata tratamentului.

Scanned with OKEN Scanner

TBC-ul secundar se manifestă la bolnavii purtători a unei infecţii bacilare. La nivelul părţilor moi din sfera oro-maxilo-facială putem întâlni trei entităţi clinice: ulceraţia TBC, goma şi lupusul TBC.

Ulceraţia TBC este localizată la nivelul palatului, buzelor şi feţei dorsale a limbii. Leziunea este unică, rotundă, cu margini delimitate, reliefate, fundul ulceraţiei este neregulat şi prezintă granulaţii gălbui (TRELAT). Ulceraţia este foarte dureroasă, spontan şi la palpare, uneori fiind însoţită de adenopatie satelită. Diagnosticul pozitiv se face pe baza examenului anatomo-patologic ce evidenţiază foliculul tuberculos.

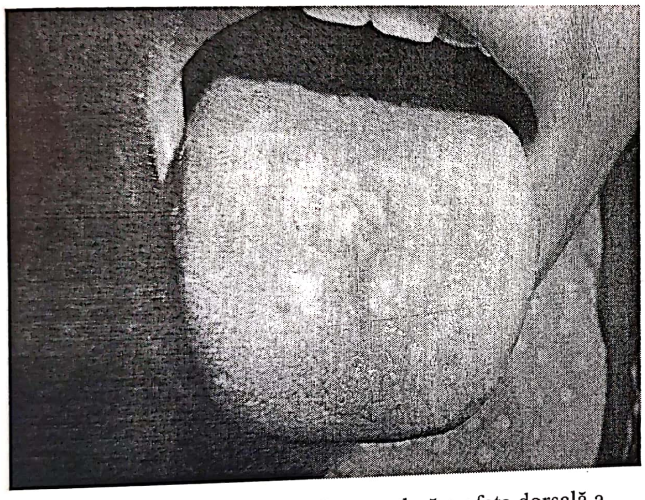

Figura 12.32. Leziune TBC secundară pe faţa dorsală a limbii (cazuistica prof. dr. A. Bucur).

Goma este localizată cel mai frecvent lingual putând debuta superficial sau profund. Etapele evolutive ale gomei sunt: cruditate, ramolire, ulcerare şi cicatrizare. Goma în stadiul de ramolire se poate suprainfecta („abces rece") şi poate fistuliza, eliminând un conţinut purulent galben-verzui. Examenul bacteriologic al produsului biologic evacuat conţine agentul patogen (bacilul Koch) [19].

Lupusul TBC este caracterizat prin prezenţa unor leziuni nodulare unice sau multiple (lupoame, tuberculi lupici) care evolutiv trec prin stadiile specifice ale tuberculozei. Localizările cele mai des întâlnite sunt la nivelul vălului palatin, buzei inferioare şi fibromucoasei procesului alveolar maxilar. Leziunile ulcerative duc la apariţia unor cicatrici retractile cu tulburări funcţionale consecutive.

TBC osoasă apare de regulă la copii, calea de diseminare fiind exclusiv hematogenă şi se localizează în zonele active biologic respectiv cartilaje de creştere.

TBC osos se poate localiza central sau periferic. Indiferent de localizare apare o deformare osoasă progresivă şi se modifică caracteristic aspectul tegumentelor şi mucoaselor acoperitoare. Prin fistulizare se elimină ţesutul necrotic, cazeumul şi sechestrele osoase formându-se astfel o geodă osoasă. Adenopatia satelită este prezentă în toate stadiile evolutive.

Principii de tratament. Indiferent de stadiul evolutiv, după diagnosticul pozitiv, tratamentul specific este condus de medicul pneumo-ftiziolog.

BIBLIOGRAFIE

1. Burlibaşa C: Chirurgie Orală şi Maxilo Facială, Ed. a II-a, Edit. Medicală, Bucreşti 2003.
2. Krekeler G: Die parodontale Tasche als Keimreservoir. În: Schilli W, Bredt W: Neue mikrobiologische Aspekte in der Mund-, Kiefer- und Gesichtschirurgie, Roche, Basel, 1989.
3. Pelz K: Die Standardflora der Mundhöhle unter normalen und pathologischen Bedingungen. In: Schilli W, Bredt W: Neue mikrobiologische Aspekte in der Mund-, Kiefer- und Gesichtschirurgie, Roche, Basel, 1989.
4. Riediger D, Schmelzle R, Fischbach H: Diagnostische und therapeutische Probleme bei der chirurgischen Behandlung der Osteomyelitis. În: Schuchardt K, Pfeifer G, Schwenzer N: Fortschritte der Kiefer- und Gesichtschirurgie, Bd. XXIX, Thieme, Stuttgart, New York, 1984.
5. Hefti A: Bakterielle Faktoren bei der Auslösung der Parodontitis. În: Schilli W, Bredt W: Neue mikrobiologische Aspekte in der Mund-, Kiefer- und Gesichtschirurgie, Roche, Basel, 1989.
6. Topazian RG, Goldberg MH: Management of infection in the oral and maxillofacial regions, Ed. a II-a, W. B. Sauders Co, Philadelphia, 1987.
7. Peterson LJ: Odontogenic infections. În: Cummings CW, Fredrickson JM, Harker LA: Otolaryngology: Head and Neck Surgery, CV Mosby, St. Louis, 1986.
8. Hollinshead WH: Fascia and fascial spaces of the head and neck. În Hollinshead WH: Anatomy for Surgeons, 3rd. ed., Harper & Row, Philadelphia, 1982.
9. Grodinsky M: Retropharyngeal and lateral pharyngeal abscesses: An anatomic and clinical study, Ann Surg 110:177, 1939.

Scanned with OKEN Scanner

0. Tom MB, Rice DH: Presentation and management of neck abscesses: A retrospective analysis, Arch Otolaryngol Head Neck Surg 113:661, 1988.
1. Lindner HH: The anatomy of fasciae of the face and neck with particular reference to the spread and treatment of intraoral infections (Ludwöig's) that have progressed into adjacent fascial spaces. Ann Surg 204:705–715, 1986.
2. Chow AW: Life-threatening infections of the head and neck. Clin Infect Dis 14:991–1002, 1992.
3. Richardson D, Schmitz JP: Chronic relapsing cervicofacial necrotizing fasciitis: Case report. J Oral Maxillofac Surg 55:403–408, 1997.
4. Roser SM, Chow AW, Brady FA: Necrotizing fasciitis. J Oral Surg 35:730, 1977.
15. Hawkind DB: Cysts, tumors and infections of the head and neck. İn Myerhoff WL, Rice DH: Otolaryngology: Head and Neck Surgery, WB Saunders, Philadelphia, 1992.
16. Wood N, Goaz P: Diferential diagnosis of oral lesions, The CV Mosby Co, St. Louis-Toronto-Princeton, 1985.
17. Laskin MD: Oral and maxillofacial surgery, vol. I, II, The CB Mosby Co, St. Louis-Toronto-London, 1985.
18. Schaal K, Herzog M, Pape HD, Pulverer G, Herzog S: Kölner Therapiekonzept zur Behandlung der menschlichen Aktinomykose von 1952-1982. İn: Schuchardt K, Pfeifer G, Schwenzer N: Fortschritte der Kiefer- und Gesichtschirurgie Bd. XXIX, Thieme, Stuttgart, New York, 1984.
19. Flynn TR: Odontogenic infections. Oral Maxillofac Clin North Am 3:311–329, 1991.

Scanned with OKEN Scanner

CARTEA A APĂRUT CU SPRIJINUL
AUTORITĂȚII NAȚIONALE PENTRU CERCETARE ȘTIINȚIFICĂ

Scanned with OKEN Scanner

CARTEA A APĂRUT CU SPRIJINUL
AUTORITĂȚII NAȚIONALE PENTRU CERCETARE ȘTIINȚIFICĂ

Scanned with OKEN Scanner